

Cistične bolesti bubrega

Radalj, Neven

Master's thesis / Diplomski rad

2023

Degree Grantor / Ustanova koja je dodijelila akademski / stručni stupanj: **University of Rijeka, Faculty of Medicine / Sveučilište u Rijeci, Medicinski fakultet**

Permanent link / Trajna poveznica: <https://um.nsk.hr/um:nbn:hr:184:884089>

Rights / Prava: [In copyright](#)/[Zaštićeno autorskim pravom.](#)

Download date / Datum preuzimanja: **2024-12-25**



Repository / Repozitorij:

[Repository of the University of Rijeka, Faculty of Medicine - FMRI Repository](#)



SVEUČILIŠTE U RIJECI
MEDICINSKI FAKULTET
INTEGRIRANI PREDDIPLOMSKI I DIPLOMSKI
SVEUČILIŠNI STUDIJ MEDICINE

Neven Radalj
CISTIČNE BOLESTI BUBREGA
Diplomski rad

Rijeka, 2023.

SVEUČILIŠTE U RIJECI
MEDICINSKI FAKULTET
INTEGRIRANI PREDDIPLOMSKI I DIPLOMSKI
SVEUČILIŠNI STUDIJ MEDICINE

Neven Radalj
CISTIČNE BOLESTI BUBREGA
Diplomski rad

Rijeka, 2023.

Mentor rada: izv.prof.dr.sc. Dean Markić, dr.med.

Diplomski rad ocjenjen je dana _____ na Klinici za urologiju, pred povjerenstvom u sastavu:

1.izv.prof.dr.sc. Romano Oguić, dr.med

2.doc.dr.sc.Stanislav Sotošek, dr.med

3.izv.prof.dr.sc.Josip Španjol, dr.med.

Rad sadrži 26 stranice, 6 slika, 6 tablica, 20 literaturnih navoda.

Zahvala

Želio bih se zahvaliti svom mentoru izv.prof.dr.sc. Deanu Markiću, dr.med. na iskazanom strpljenju, pomoći i savjetima prilikom pisanja ovog rada.

Zahvaljujem se i svim mojim prijateljima s fakulteta koji su mi uljepšali moje studentske dane i bili mi podrška. Posebno se zahvaljujem svojoj curi Mariji Grgurić koja mi je bila najveća podrška na mom putu i koja je zajedno sa mnom prošla kroz sve ove izazove.

Na kraju se zahvaljujem i svojoj obitelji koja je bila tu uz mene u teškim trenucima i bez koje moje studiranje ne bi bilo moguće.

Sadržaj

1. Uvod	1
2. Svrha rada	2
3. Pregled literature na zadanu temu	2
3.1. Nasljedne cistične bolesti bubrega	2
3.1.1. Autosomno-dominantna policistična bolest bubrega	2
3.1.2. Autosomno-recesivna policistična bolest bubrega	8
3.1.3. Nefronoftiza.....	10
3.2. Stečene ciste bubrega	12
3.2.1. Jednostavna cista bubrega	12
3.2.2. Medularni spužvasti bubreg	15
3.2.3. Multicistična displazija bubrega	17
4. Rasprava.....	18
5. Zaključak.....	19
6. Sažetak	20
7. Summary	21
8. Literatura.....	22
9. Životopis.....	26

Popis skraćenica i akronima

ADPKD (eng. Autosomal dominant polycystic kidney disease) – Autosomno dominantna policistična bolest bubrega

ARPKD (eng. Autosomal recessive polycystic kidney disease) – Autosomno recesivna policistična bolest bubrega)

ESKD (eng. End stage kidney disease) – Terminalni stadij bubrežnog zatajenja

UZV – Ultrazvuk

MR – Magnetna rezonanca

CT – Kompjutorizirana tomografija

CM – centimetar

DNA (eng. Deoksiribonukleotide acid) – Deoksiribonukleinska kiselina

MSK (eng. Medullary sponge kidney) – Medularni spužvasti bubreg

RTG – Rentgenogram

1. Uvod

Bubrezi su jedan od najčešće zahvaćenih organa cističnom bolešću. Cistična bolest bubrega se opisuje kao bolest uzrokovana postojanjem bubrežnih cista koje narušavaju bubrežnu funkciju. (1). Bubrežne ciste pojavljuju se u širokom rasponu genetskih defekata, bilo stečenih ili razvojnih, a mogu se pojaviti same ili u kombinaciji s drugim bubrežnim ili sustavnim promjenama. Ciste su aberantne šupljine koje su mikroskopske ili makroskopske veličine, vrećastog ili fuziformnog oblika, obložene epitelom i ispunjene tekućinom. Počinju u nefronu ili sabirnim tubulima, s kojima mogu, ali i ne moraju ostati povezani. Ciste se mogu pojaviti u bilo kojoj dobi, od djetinjstva do odrasle dobi. Jedan ili oba bubrega mogu biti zahvaćeni difuzno ili žarišno. Patogeneza bubrežne ciste je nepoznata, ali postoje dokazi da može biti uzrokovana hiperproliferativnom displastičnom sekrecijom i promjenama remodeliranja matriksa, koje su modulirane endokrinim, parakrinim, juktakrinim i autokrinim podražajima, uzrokujući opstruktivne promjene i razvoj cisti . U ovom radu fokus će biti na prikazu najčešćih cističnih bolesti bubrega, te na koji način razlikovati opisane bolesti u kliničkoj praksi (tablica 1).(1,2)

Tablica 1: Prikaz cističnih bolesti bubrega prema uzroku (2)

Nasljedne	Stečene
Autosomno-dominantna policistična bolest bubrega	Jednostavna cista bubrega
Autosomno-recesivna policistična bolest bubrega	Multicistična displazija bubrega
Nefronoftiza	Medularni spužvasti bubreg
Tuberozna skleroza	Stečena cistična bubrežna bolest
Medularna cistična bolest bubrega	Multilokularne ciste bubrega
Glomerulocistična bolest bubrega	Wilmsov tumor
Von-Hippel-Lindau sindrom	Cistična displazija

2. Svrha rada

Nasljedne i stečene cistične bolesti bubrega spadaju među najčešće bolesti bubrega, kao i u najčešće uzroke terminalnog stadija bubrežnog zatajivanja. Primjerice autosomno-dominantna policistična bolest bubrega pogađa otprilike jednog na 1000 ljudi i u 50% bolesnika dovodi do terminalnog stadija bubrežnog zatajenja.(1)

Zbog toga je izuzetno bitno poznavati karakteristike pojedinih cističnih bolesti bubrega, kao i pristup istim bolestima u kliničkoj praksi. Svrha ovoga rada je prikazati pojedine tipove cističnih bolesti bubrega, s naglaskom na autosomno-dominantnu i autosomno-recesivnu policističnu bolest bubrega, te objasniti kako bi trebao izgledati klinički pristup pacijentu s cističnom bolesti bubrega i kako međusobno razlikovati pojedine tipove cističnih bolesti.

3. Pregled literature na zadanu temu

3.1. Nasljedne cistične bolesti bubrega

3.1.1. Autosomno-dominantna policistična bolest bubrega

3.1.1.1. Uvod

Epidemiološki, autosomno-dominantna policistična bolest bubrega (ADPKD) pogađa 1 / 1000 ljudi u svijetu i jedna je od najraširenijih genetskih bolesti izazvanih mutacijama jednog gena. Prosječna procijenjena incidencija je otprilike 1 na 400 ljudi kada se uzmu u obzir autopsije. Smatra se da je jedan od glavnih uzroka bubrežne insuficijencije. ADPKD se tipično prvi put očituje između 30. i 40. godine. Povezan je s rastom višestrukih cisti bubrega koje eksponencijalno napreduju. Već na početku bolesti je bubrežna funkcija poremećena. (3)

3.1.1.2. Etiologija

Većina genetskih slučajeva ADPKD uzrokovana je mutacijama u dva gena PKD1 i PKD2, koji kodiraju dva integralna membranska proteina nazvana policistin-1 i policistin-2. Oba policistina međusobno djeluju kroz svoje citoplazmatske repove kako bi modificirali jedinstveni signalni put u primarnim cilijama. Policistin-1 je veliki protein s funkcionalnim karakteristikama koji djeluje na receptor nepoznate funkcije, dok je policistin-2 nespecifični kationski kanal. ADPKD je poznata po svojoj varijabilnoj izraženosti bolesti. Unatoč činjenici da sve stanice imaju nasljednu abnormalnost germinativne linije, samo oko 5% tubula razvije ciste, a cistična dilatacija je žarišna unutar svakog tubula. Ovi nalazi, zajedno s identifikacijom somatskih PKD1 ili PKD2 mutacija u cistama bubrega i jetre pacijenata s ADPKD dovela je do teorije o recesivnom biološkom mehanizmu za cistogenezu, pri čemu razvoj ciste zahtijeva inaktivaciju obiju kopija PKD1 ili PKD2 u jednoj tubularnoj epitelnoj stanici.

Nedavna genetska istraživanja otkrila su kako doza policistina-1 modulira mutacijama u brojnim genima koji kodiraju proteine koji djeluju na putu sinteze proteina endoplazmatskog retikuluma (ER) za proizvodnju ADPKD. Mutacije bilo kojih od ovih gena mogu utjecati na razvoj ADPKD. Navedeni geni prikazani su u tablici 2. (4)

Tablica 2. Prikaz svih gena odgovornih za nastanak ADPKD (4)

GEN	Prevalencija	Cistogeneza
PKD1	1/1477	Nepoznata funkcija
PKD2	1/3914	Kalcijski kationski kanal
GANAB	1/4379	ER enzim koji razgrađuje oligosaharide
DNAJB11	1/12312	ER glikoprotein kofaktor GRP78
ALG69	1/6516	Enzim za N-proteinsku glikolizaciju

3.1.1.3. Klinička slika

Povećanje oba bubrega ispunjenih cistama je primarna anatomska promjena povezana s ADPKD. Veličina bubrega također varira od bolesnika do bolesnika, a veličine bubrežnih cista kreću se od nekoliko milimetara do desetaka centimetara. Prije pogoršanja funkcije bubrega, hipertenzija pogađa više od 80% odraslih i 35% djece. Najozbiljnija bubrežna posljedica, smanjena bubrežna funkcija, uzrokuje terminalni stadij bubrežne bolesti (engl. end stage kidney disease, ESKD) u oko 50% bolesnika do dobi od 70 godina. U 60% bolesnika s porastom veličine ciste dolazi do bolova u leđima ili trbuhu. Osim toga, komplikacije kao što su krvarenje i cistama, infekcija ciste i bubrežni kamenci, mogu biti izuzetno bolni. Mokraćni kamenci javljaju se u 20% do 35% pacijenata, krvarenje iz ciste/signifikantna hematurija javlja se do u 60% pacijenata, a infekcije mokraćnog sustava pogađaju 30% do 50% pacijenata.

Ciste na jetri su najtipičniji izvanbubrežni simptom. Prisutne su u otprilike 80% bolesnika starijih od 35 godina s ADPKD. Iako postoji veća vjerojatnost da će žene razviti teške jetrene

ciste i da su te ciste povezane s upotrebom egzogenog estrogena i višestrukim trudnoćama, točan proces kojim se jetrene ciste povećavaju nije poznat.

Oko 9% do 12% pacijenata ima intrakranijalnu aneurizmu, koja je u bolesnika s ADPKD četiri puta češća nego u općoj populaciji. Intrakranijalna aneurizma je češća kod ljudi koji imaju obiteljsku povijest hemoragičnog moždanog udara.

Ostali izvanbubrežni simptomi ADPKD uključuju divertikulum debelog crijeva, valvularne poremećaje i ciste u raznim organima (kao što su gušterača, sjemeni mjehurići i jajnici).(5)

3.1.1.4. Dijagnostika

Slikovne metode i obiteljska anamneza (autosomno dominantno nasljeđe) koriste se za dijagnosticiranje ADPKD (slika 1). Najvažnija slikovna dijagnostička tehnika za bubrežnu bolest je ultrazvučni pregled (UZV) (slika 2). Osobe starije od 30 godina imaju veliku korist od visoke osjetljivosti i specifičnosti ultrazvuka. U svakodnevnoj praksi se mogu koristiti i Ravine kriteriji (tablica 3 i 4) koji se i modificiraju kada se koriste s različitim tehnikama snimanja (kao što su magnetska rezonancija (MR) i kompjutorizirana tomografija(CT)).

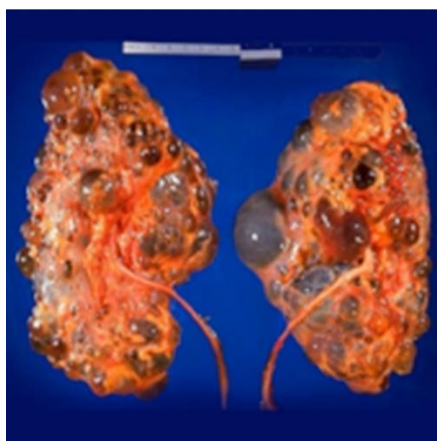
Rizik od pobolijevanja za djecu bolesnika s ADPKD-om je 50% jer se nasljeđuje autosomno dominantno. Postojanje ili nepostojanje rizika treba utvrditi obiteljskom anamnezom. Svaka osoba s 50% šanse da ima ADPKD trebala bi proći daljnje testiranje kao dio redovne prakse. Ako u obitelji nema pacijenta s ADPKD-om, vjerojatnost pozitivne dijagnoze značajno je smanjena. Izuzetak je de novo mutacija. Rizik od razvoja ADPKB kod osoba bez obiteljske anamneze je 1/1000, što je jednako riziku u općoj populaciji.(6)

Tablica 3. Prikaz Ravine kriterija za ultrazvučnu dijagnostiku ADPKD 1 (6)

Godine	Broj cisti	
	Pozitivna ob.anamneza	Negativna ob.anamneza
<30	Najmanje 2 u jednom ili oba bubrega	Najmanje 5
30-59	Najmanje 2 u oba bubrega	Najmanje 5
>60	Najmanje 4 u oba bubrega	Najmanje 8

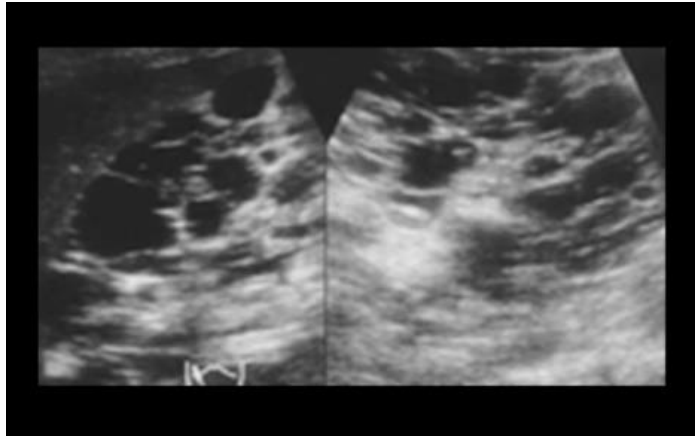
Tablica 4. Prikaz Ravine kriterija za ultrazvučnu dijagnostiku ADPKD 2(6)

Godine	Broj cisti
15-19	1 u svakom bubregu ili 2 unilateralno
20-29	>3 u oba bubrega zajedno
30-59	Najmanje 2 u oba bubrega
>60	Najmanje 4 u oba bubrega



Slika 1: Prikaz policističnih bubrega

Izvor: <https://www.ncbi.nlm.nih.gov/pmc/articles/PMC5798550/>



Slika 2: Prikaz ADPKD na ultrazvuku

Izvor: <https://www.ncbi.nlm.nih.gov/pmc/articles/PMC5031169/>

3.1.1.5. Liječenje

Kao što je prethodno navedeno, ADPKD ima značajne posljedice na život pacijenta koje ne treba zanemariti. Zbog toga su uloženi napori da se stvore lijekovi koji bi mogli odgoditi tijek bolesti. Nedavne studije izvijestile su o nizu lijekova koji bi mogli zaustaviti ili odgoditi rast bolesti. Ovi lijekovi uključuju analoge somatostatina i mTOR inhibitore, koji imaju nedosljedne rezultate i oskudne informacije o sigurnosti i učinkovitosti. U posljednje vrijeme provodi se sve više istraživanja s lijekom tolvaptan. Tolvaptan je antagonist vazopresinskih receptora V2. Tolvaptan tako inhibira aktivnost vazopresina u sabirnim kanalićima, uzrokujući diurezu, porast osmolalnosti urina i porast razine soli u krvi. Osim toga, tolvaptan uzrokuje pad cAMP-a, što smanjuje brzinu rasta stanica bubrežne ciste i povećava ili pojačava izlučivanje tekućine.(7)

3.1.2. Autosomno-recesivna policistična bolest bubrega

3.1.2.1. Uvod

Autosomno-recesivna policistična bolest bubrega (ARPKD) karakterizirana je razvojem bubrežnih cisti koje smanjuju bubrežnu funkciju. U Europi je prevalencija ARPKD 1:20 000. Obično se dijagnosticira u ranom djetinjstvu ili tijekom neonatalnog/perinatalnog razdoblja. Međutim, dokumentirani su i slučajevi ARPKD-a u odrasloj dobi, što naglašava činjenicu da se bolest može javiti u različitim razdobljima života. Kada se dijagnoza postavi rano u životu, prva godina je ključna jer je tada stopa smrtnosti između 30% i 40%. Stope jednogodišnjeg i desetogodišnjeg preživljavanja za one koji su prošli kroz ovu početnu fazu su na 85% odnosno 82%.⁽⁸⁾

3.1.2.2. Etiologija

Genetski dokazi su pokazali da je ARPKD uzrokovan mutacijama samo jednog gena, PKHD1, koji kodira fibrocistin/poliduktin i nalazi se na kromosomu 6p21. Gen PKHD1 ima 67 egzona, dugačak je 500 kb i kodira dugu mRNA od 16 kb. Pronađeno je više od 300 mutacija koje uzrokuju bolest. Prema povezanosti genotipa/fenotipa, homozigoti umiru tijekom trudnoće, dok su heterozigoti povezani s blažim oblikom bolesti. ⁽⁹⁾

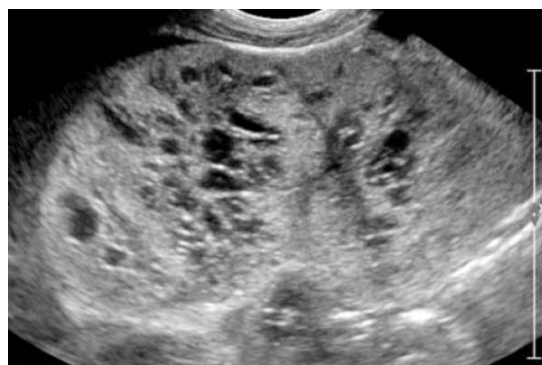
3.1.2.3. Klinička slika

Već kao novorođenčad, većina pacijenata s ARPKD ima povećane bubrege. Nefromegalija, hipertenzija i različiti stupnjevi zatajenja bubrega obilježja su ARPKD. Prvih deset godina života, više od 50% pacijenata s ARPKB razvije terminalni stadij bubrežne bolesti (ESKD), što može zahtijevati transplantaciju bubrega. Unatoč činjenici da je histološka fibroza jetre uvijek prisutna pri rođenju, oko 50% dojenčadi imat će kliničke simptome zahvaćenosti jetre pri postavljanju dijagnoze. To može rezultirati varikozitetima jednjaka ili želuca, povećanim hemoroidima, splenomegalijom, hipersplenizmom, enteropatijom s gubitkom proteina i gastrointestinalnim krvarenjem kao posljedica portalne hipertenzije.

Ostale bolesti jetre uključuju neopstruiranu intrahepatičnu dilataciju žučnih vodova (Carolijev sindrom) i dilataciju zajedničkog žučnog voda, što može uzrokovati rekurentni ili perzistentni bakterijski uzlazni kolangitis kao rezultat dilatiranih žučnih vodova i stagnacije protoka žuči. (10)

3.1.2.4. Dijagnoza

ARPKD se obično dijagnosticira tijekom trudnoće. Zbog nedostatka kortikomedularne diferencijacije i difuzno povećane ehogenosti jetrenog parenhima s fibroznim tkivom, ultrazvuk tijekom drugog ili trećeg tromjesečja može identificirati povećane, ehogene bubrege i hiperehogenost medule. Dijagnosticiranje može biti teško jer je prisutan oligohidramnion, stoga su potrebni MRI i ultrazvuk (slika 3). Mikrociste (5-7 mm) viđene su u 30% slučajeva ARPKD, iako su makrociste (>10 mm) rijetke i mogu biti znak neke druge ciliopatije. Prenatalni ultrazvuk može propustiti manje izražene slučajeve jer su ti ultrazvučni nalazi tipični za druge poremećaje, kao što je Meckelov sindrom. U tim situacijama genetski test daje odlične rezultate. Utvrđivanje gena PKHD1 omogućilo je postavljanje genetske dijagnoze izravnim sekvenciranjem DNA (Sangerova metoda). (11)



Slika 3 : Prikaz ARPKD u novorođenčeta ultrazvukom

Izvor: <https://www.ncbi.nlm.nih.gov/pmc/articles/PMC2918426/>

3.1.2.5. Liječenje

Suvremena vrhunska terapija ima za cilj pružiti učinkovitu skrb za probleme uzrokovane cistama i kroničnom bubrežnom insuficijencijom. Ovi bolesnici su kandidati za transplantaciju bubrega i jetre. Glavni ciljevi potencijalnih terapijskih istraživanja su smanjenje unutarstaničnih razina cikličkog AMP-a, ograničavanje renin-angiotenzin-aldosteronskog sustava i inhibicija mTOR signalnog puta. Intracelularne razine cAMP snižene su terapijom PKD-a koja koristi antagoniste vazopresina i analoge somatostatina, no imaju značajne nuspojave. Slično ovome, blokiranje mTOR puta nije pokazalo nikakve značajne terapijske prednosti. (12)

3.1.3. Nefronoftiza

3.1.3.1. Uvod

Nefronoftiza (NPHP) je autosomno recesivna cistična bolest bubrega i predstavlja jednu od najčešćih uzročnika terminalnog stadija bubrežne bolesti u mladih ljudi. Pronađeno je više od 25 gena za genetski heterogenu bolest nefronoftizu. U 10-20% bolesnika javljaju se sindrom ciliopatije, problemi s mrežnicom, fibroza jetre, abnormalnosti skeleta i poteškoće u razvoju mozga. (13)

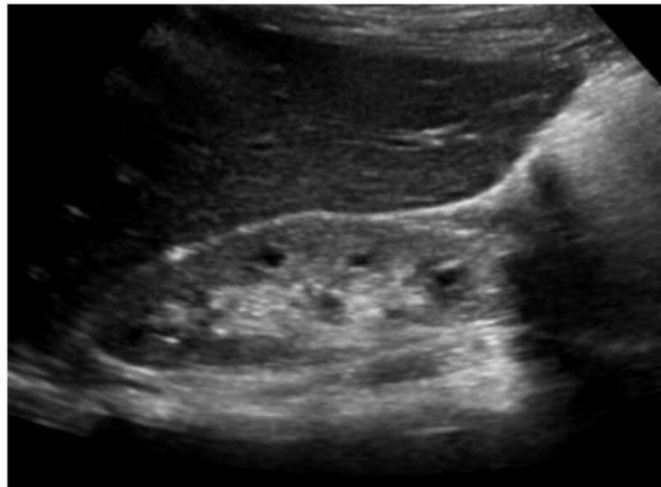
3.1.3.2. Klinička slika, etiologija i dijagnostika

Simptomi nefronoftize su smanjeni kapacitet bubrega da koncentrira otopljene tvari, kronični tubulointersticijski nefritis, cistična bubrežna bolest i progresija u terminalni stadij bubrežne bolesti (ESKD) prije dobi od 30 godine (slika 4). Poliurija, polidipsija s redovitim unosom tekućine noću, sekundarna enureza, anemija i zastoj u razvoju su među uobičajenim kliničkim manifestacijama NPHP. Sve do kasne faze, kada proteinurija može napredovati u sekundarnu glomerulosklerozu, pacijenti s NPHP često imaju urin bez naznaka proteinurije, hematurije ili staničnih komponenti. Na temelju srednje dobi početka ESKD-a, identificirana su tri klinička

podtipa NPHP-a: infantilni, juvenilni i adolescentni/odrasli. U tablici 5 prikazane su karakteristike svakog tipa bolesti. (13)

Tablica 5. Prikaz osnovnih karakteristika pojedinih tipova nefronoftize (NPHP) (13)

	Infantilna	Juvenilna	Adolescentna
Prosječna dob	1 god.	13 god.	19 god.
Kliničke karakteristike	Hipertenzija,ESKD, pulmonarna hipoplazija i kraniofacijalna dismorfija	ESKD,proteinurija, poliurija i polidipsija,anemija i retardacija, te normotenzija	Isto kao juvenilna
Ultrazvuk bubrega	Povećani bubrezi te izostanak medularnih cisti. Velike kortikalne ciste	Tubularna atrofija,ciste na medulo-kortikalnoj granici, te difuzna intersticijska fibroza	Isto kao juvenilna
Ekstrarenalne manifestacije	Fibroza jetre, infekcije respiratornog sustava i septalni defekti srca	Skeletni defekti, fibroza jetre, te retinalna degeneracija	Isto kao juvenilna
Geni	NPHP2, NPHP3, NPHP12, NPHP14, NPHP18, CEP83	Svi osim NPHP2	NPHP3, NPHP4, NPHP9, NPHP8



Slika 4: Prikaz bubrega na ultrazuku u sklopu NPHP

Izvor: <https://www.ncbi.nlm.nih.gov/pmc/articles/PMC4160028/>

3.1.3.3. Liječenje

Cilj liječenja NPHP je usporiti razvoj KBB-a i povezanih posljedica. Korekcija neravnoteže elektrolita i hidratacija temelj su liječenja NPHP. Potrebno je liječiti mineralne i koštane poremećaje, proteinuriju, anemiju i hipertenziju. Djeci koja imaju značajno ograničenje rasta zbog kronične bubrežne insuficijencije daju se hormoni rasta. Pacijenti s terminalnim stadijem bolesti bubrega (ESKD) mogu na dijalizu ili transplantaciju bubrega. Transplantacija bubrega je odlična terapijska metoda jer se u transplantiranom bubregu neće ponovno pojaviti bolest.

(14)

3.2. Stečene ciste bubrega

3.2.1. Jednostavna cista bubrega

3.2.1.1. Uvod

Jednostavne bubrežne ciste su dobroćudna stanja koja se često slučajno pronađu tijekom ultrazvučnog pregleda. Incidencija jednostavne bubrežne ciste varira, ovisno o raznim kriterijima, a na obdukcijama osoba starijih od 50 godina često se otkrivaju male, brojne ciste

promjera manjeg od 2 cm. Za razliku od malih cista, jednostavna cista od kirurškog značaja je izuzetno rijetka i obično ima promjer veći od 5 cm.

Jednostavne ciste su često pojedinačne i češće se nalaze u donjem polu bubrega. Višestruke jednostavne ciste se mogu zamijeniti sa policističnom bolesti bubrega. U dojenčadi i djece jednostavne ciste su rijetke. (15)

3.2.1.2. Patologija i patofiziologija

Jednostavna bubrežna cista ima jedan sloj kubičnih stanica nalik na tubularni epitel i sadrži rijetku tekućinu koja ima kemijska svojstva slična transudatu. Patofiziologija jednostavne bubrežne ciste nije razjašnjena u potpunosti. Tubularna atrofija i privremena tubulodilatacija mogu se pojaviti kao rezultat opstrukcije uretera ili bubrežne papile. Na razvoj jednostavne ciste utječu najmanje dva stanja: ishemija i intrarenalna opstrukcija.(15)

3.2.1.3. Klinička slika

Većina bubrežnih cista je asimptomatska i otkrivaju se slučajno tijekom ultrazvučnog pregleda (slika 5). Većina cista nalazi se površinski, rastu od površine bubrega i mogu narasti do veličine koja je toliko velika da pritišću druge strukture, poput želuca, uzrokujući dispepsiju. Klinički simptomi jednostavne bubrežne ciste su rijetki i često su neuobičajeni, a praktički nikada nisu patognomonični što dijagnozu čini izazovnom. Najčešće komplikacije su infekcije, spontane ili traumom izazvane rupture i hematurija te opstrukcija uretera. Jednostavna cista bubrega izuzetno rijetko maligno alterira. (15)

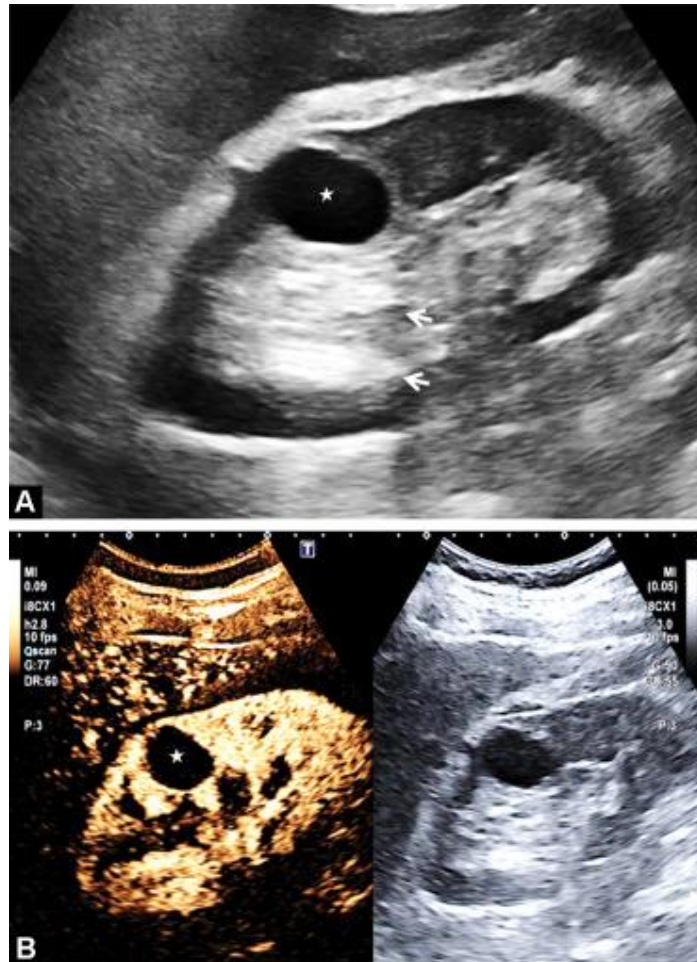
3.2.1.4. Dijagnostika i terapija

Ciste bubrega se dijagnosticiraju ultrazvukom i kompjuteriziranom tomografijom (klasifikacija po Bosniaku). Jednostavne bubrežne ciste (Bosniak tip I) koje su ujedno i najčešći tip cisti definirane su kao cistične lezije s dobro definiranom, tankom (do 2 mm), glatkom stijenkom i homogenom tekućinom, bez pregrada ili kalcifikacija na kompjuteriziranoj tomografiji.

Jednostavne bubrežne ciste benigne su po definiciji, stoga osim ako pacijent ne pokazuje simptome, dodatno praćenje nije potrebno. Bosniak klasifikacija bubrežnih cisti je navedena u tablici 6. (16,17)

Tablica 6. Prikaz klasifikacije bubrežnih cisti po Bosniaku (17)

Stadij	Zid ciste	Septe	Kalcifikacija	Progresija	Terapija
1	Minimalno zadebljan	Nema	Nema	Nema	Nije potrebna
2	Minimalno zadebljan	Nekoliko malih septi	Blaga, tanka zona kalcifikacije	Nema	Nije potrebna
2F	Minimalno zadebljan	Brojne male septe	Blaga, tanka zona kalcifikacije	Nema	CT svakih 3 mjeseca
3	Minimalno nepravilno zadebljan	Zadebljane nepravilne septe	Nepravilna zona kalcifikacije	Da	Kirurška
4	Debeli, nepravilni zid	Zadebljane nepravilne septe	Nepravilna zona kalcifikacije	Da	Kirurška



Slika 5: Prikaz jednostavne bubrežne ciste na ultrazvuku (A, B)

Izvor: <https://www.sciencedirect.com/science/article/pii/S2211568417302498?via%3Dihub>

3.2.2. Medularni spužvasti bubreg

Bubrežna malformacija poznata kao medularni spužvasti bubreg (MSK) karakterizirana je acidifikacijom urina i problemima koncentracije urina, cističnim anomalijama prekalicealnih kanala i umjerenim rizikom od razvoja urinarnih infekcija i zatajenja bubrega. Također je povezan s visokim rizikom od nefrokalcinoze i bubrežnih kamenaca. Većina slučajeva je sporadična, ali postoje i dokumentirani nasljedni slučajevi. (18)

MSK (medularni spužvasti bubreg) karakterizira neprogresivna dilatacija sabirnih kanalića i tubula u jednoj ili više bubrežnih papila, povremeno zajedno s nekoliko sitnih cista. Unatoč

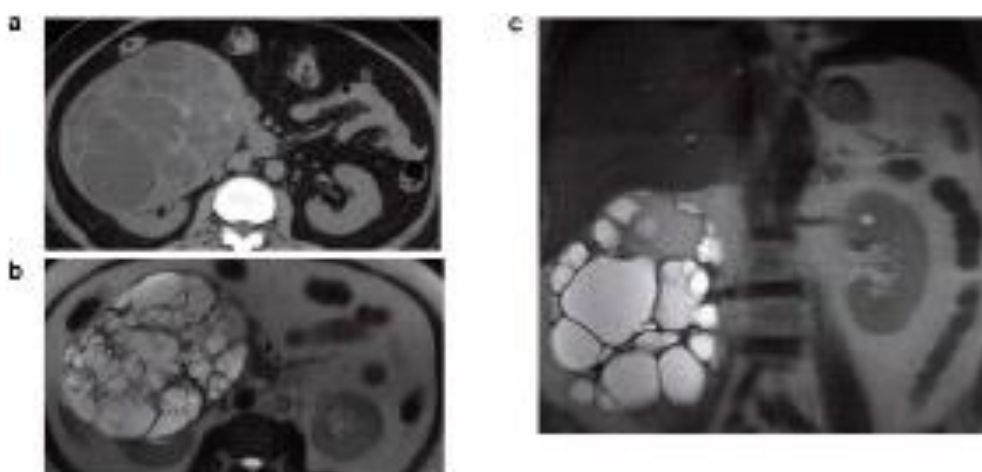
izvješćima o autosomno dominantnom nasljeđivanju, bolest se češće javlja sporadično. Druge povezane razvojne i genetske bolesti kao što su kongenitalna hemihipertrofija, Ehlers-Danlosov i Marfanov sindrom, Carolijeva bolest i ADPKD opisane su u bolesnika s MSK

Za postavljanje dijagnoze koristi se ekskretorna urografija, koja pokazuje karakteristične četkaste linearne pruge ili sferne cistične lezije bubrežnih papila. MSK je teško dijagnosticirati kada su zahvaćene samo jedna ili dvije papile ili kada je urogram loše kvalitete. Prevalencija je 0,5 do 1% u neselektiranih bolesnika koji su obavili ekskretornu urografiju, a oba spola su jednako zahvaćena. Iako je MSK često asimptomatska, hematurija, infekcije i nefrolitijaza primjeri su kliničkih simptoma. Nije jasno koje patogenetske varijable uzrokuju pojavu nefrolitijaze odnosno nefrokalcinoze. Stvaranje kamenaca u bolesnika s MSK-om povezano je sa stagnacijom urina u proširenim sabirnim kanalima, manjim abnormalnostima acidifikacije, hiperkalciurijom i hiperoksalurijom. Prema nekim autorima, primarni hiperparatireoidizam je povezan s MSK, dok drugi autori smatraju da su dokazi još uvijek nedostatni. U bolesnika s MSK urolitijaza i nefrokalcinoza se liječi kao u standardne urolitijaze. Dodatno tiazidski diuretici se koriste za sprječavanje stvaranja novih kalcijevih kamenaca u bolesnika s normokalcijurijskim i hiperkalciurijskim stanjima. MSK ne dovodi do bubrežne insuficijencije ako se infekcije i nefrolitijaza pravilno liječe. (19)

3.2.3. Multicistična displazija bubrega

Multicistična displazija bubrega (multilokularni cistični nefrom ili policistični nefrom) je neuobičajena benigna cistična bolest bubrega. Bolest ima dva vrhunca pojavnosti od druge do četvrte godine, odnosno od četrdesetih do šezdesetih godina. Muškarci brojčano nadmašuju žene (3:1) među pacijentima mlađima od četiri godine, dok kod odraslih pacijentice brojčano nadmašuju pacijente muškog spola. Iako spolni hormoni imaju utjecaj, ne zna se točan uzrok bolesti. Ove multilokularne ciste, koje uglavnom održavaju epitelne stanice i nemaju strukturu nefrona, ne komuniciraju s bubrežnom nakapnicom.

Bolesnici mogu imati nejasne simptome kao što su hematurija, infekcije mokraćnog sustava i bolove u trbuhu. UZV Doppler može pomoći u razlikovanju benignih od malignih cista prikazujući naizmjenične hipoehogene i hiperehogene ciste. Rubovi policističnog tumora mogu se verificirati CT slikom (slika 6). Pojava kalcifikacija je neuobičajena, no može se pojaviti na stijenci ciste ili unutar septuma, što otežava razlikovanje od malignog tumora. Kada su uključene komponente tkiva, MR snimanje tipično pokazuje hipointenzitet na T1-slikama i hiperintenzitet na T2-slikama, s hipointenzivnim septumom. (20)



Slika 6: Prikaz multicistične displazije bubrega na CT-u i MRI-u (a, b, c)

Izvor: <https://www.ncbi.nlm.nih.gov/pmc/articles/PMC9657046/>

4. Rasprava

Cistične bolesti bubrega ističu se svojom prevalencijom u odnosu na pojavu cisti u drugim organima. U kliničkoj praksi je bitno razlikovati različite tipove cistične bolesti bubrega. Cistične bolesti inicijalno se uočavaju sa ultrazvukom u kliničkoj praksi, no nekada se prezentacije raznih cističnih bolesti bubrega preklapa. Primjerice, nekada ADPKD i više jednostavnih cisti bubrega mogu se prezentirati identično na UZV-u. Zbog toga je potrebno uvijek uz ultrazvuk, uzeti i detaljnu anamnezu uključujući i obiteljsku anamnezu pacijenta kako bi se razlikovalo jesu li ciste stečene ili genetske etiologije. Ukoliko je obiteljska anamneza pozitivna na cistične bolesti, poželjno bi bilo pacijenta uputiti na genetičko testiranje u svrhu otkrivanja genetske mutacije. ADPKD je lako prepoznatljiva s obzirom na genetsku mutaciju i obiteljsku anamnezu pacijenta. Problemi u dijagnostici nastaju kada je povijest cističnih bolesti u obitelji pacijenta negativna ili se genetskim testiranjem pacijenta isključila bilo kakva genetska mutacija. Tada je potrebno razlikovati ostala klinička obilježja pojedinih cističnih bolesti bubrega. Bitno je naglasiti da su genetske cistične bolesti bubrega uvijek udružene s nekom ekstrarenalnom manifestacijom, na primjer za ADPKD su karakteristične pojave jetrenih cisti, aneurizme intrakranijalnih arterija i pojava kardioloških komplikacija. ARPKD se često povezuje sa jetrenom disgenezom ili fibrozom, te Carolijevim sindromom. Nefronoftiza se, osim sa bubrežnim cistama, prezentira s koštanom displazijom, anomalijama jetre, displazijom pluća i poremećajima retine. Tuberozna skleroza se prezentira s renalnim lezijama, ali i s brojnim drugim neurološkim i dermatološkim karakteristikama. Von-Hippel-Lindau sindrom se osim s renalnim simptomima, očituje i s hemangioblastomom retine, cistama pankreasa, malignim tumorima bubrega, feokromocitomom i brojnim drugim obilježjima. Stečene cistične bolesti diferenciramo prema dobi pojavljivanja i ultrazvučnoj prezentaciji bolesti. Bosniak klasifikacija je bitna kod diferencijalne dijagnoze i navedena je u

tablici 5. Kongenitalne stečene ciste možemo dijagnosticirati još u trudnoći putem ultrazvuka, dok ostale cistične bolesti imaju specifičnu dob kada su vidljive na raznim dijagnostičkim pretragama. Stečenu cističnu bolest se očekuje kod pacijenata koji su na dugotrajnoj hemodijalizi. Jednostavne ciste bubrega najčešće se otkrivaju kod starijih ljudi kao slučajni nalaz. Takve se ciste moraju pažljivo pratiti da se uoči maligna alteracija iako je ona izuzetno rijetka. Medularni spužvasti bubreg se prezentira simptomima nefrokalcinoze. U dijagnostici cističnih bolesti koriste se uz ultrazvuk i dodatne slikovne dijagnostičke metode kao što su RTG, ekskrecijska urografija, CT i MR. Terapija cističnih bolesti se generalno temelji na prevenciji bubrežnog zatajivanja, nadoknadi tekućine i stabilizaciji elektrolita, prevenciji dodatnih komplikacija cističnih bolesti kao što su infekcije i hipertenzija. Ukoliko pacijent razvije ESKD, potrebno je nadomjesno liječenje bubrežne funkcije koje uključuje dijalizu ili transplantaciju bubrega. (1,5,19,20)

5. Zaključak

Cistične bolesti bubrega česti su klinički entitet. Incidencija i prevalencija ovih bolesti je izuzetno visoka, i zbog toga je današnjem liječniku od izuzetnog interesa poznavati karakteristike pojedinih cističnih bolesti. S napredovanjem tehnologije slikovne dijagnostike, kao i tehnologije vezane za genetsko testiranje, danas je sve lakše diferencirati pojedine tipove cističnih bolesti. Klinički pristup pacijentu s cističnim bolestima je relativno jednostavan. Potrebno je utvrditi etiologiju cisti, a zatim procijeniti terapijske mogućnosti ovisno o vrsti, veličini i etiologiji same ciste. No, u praksi se, nažalost, liječnici često susreću s brojnim preklapanjima u slikovnoj dijagnostici i nekada je vrlo teško razlučiti tip cistične bolesti, a što je bitno za liječenje pacijenta. Kako bi se pacijentima sa cističnim bolestima bubrega pružila što bolja medicinska skrb potrebna je stalna edukacija liječnika i ulaganje u nove dijagnostičke metode.

6. Sažetak

Bubrezi su jedan od najčešćih organa koji su zahvaćeni cističnim bolestima. Bubrežne ciste mogu biti nasljedne i stečene, a mogu se pojaviti same ili u kombinaciji s drugim bubrežnim ili sustavnim promjenama. Ciste su aberantne šupljine koje su mikroskopske ili makroskopske veličine, vrećastog ili fuziformnog oblika, obložene epitelom i ispunjene tekućinom. Ciste se mogu pojaviti u bilo kojoj dobi, od djetinjstva do odrasle dobi. Jedan ili oba bubrega mogu biti zahvaćeni difuzno ili žarišno.

Među nasljednim se ističu autosomno dominantna i autosomno recesivna policistična bolest bubrega. Od stečenih su najvažnije jednostavna cista bubrega, multicistična displazija bubrega i medularni spužvasti bubreg.

U dijagnostici cističnih bolesti koriste se slikovne dijagnostičke metode kao što su UZV, RTG, ekskrecijska urografija, CT i MR. Osim slikovnih metoda moguća su i genetska testiranja pacijenata.

Terapija cističnih bolesti se generalno temelji na prevenciji bubrežnog zatajivanja, nadoknadi tekućine i stabilizaciji elektrolita, prevenciji dodatnih komplikacija cističnih bolesti kao što su infekcije i hipertenzija. Ukoliko pacijent razvije ESKD, potrebno je nadomjesno liječenje bubrežne funkcije koje uključuje dijalizu ili transplataciju bubrega.

Ključne riječi: Ciste, Autosomno dominantna policistična bolest bubrega, Autosomno recesivna policistična bolest bubrega, Medularni spužvasti bubreg, Dijaliza, Ultrazvuk

7. Summary

Kidneys are one of the most common organs affected by cystic diseases. Renal cysts occur as hereditary or acquired and may occur alone or in combination with other renal or systemic changes. Cysts are aberrant cavities that are microscopic or macroscopic in size, sac-shaped or fusiform, lined with epithelium and filled with fluid. Cysts can appear at any age, from childhood to adulthood. One or both kidneys can be diffusely or focally affected.

Among the hereditary ones, autosomal dominant and autosomal recessive polycystic kidney disease stand out. Of the acquired ones, the most important are simple kidney cysts, multicystic kidney dysplasia and medullary spongy kidney.

Imaging diagnostic methods such as ultrasound, X-ray, excretory urography, CT and MR are used in the diagnosis of cystic diseases. In addition to imaging methods, genetic testing of patients is also possible.

The therapy of cystic diseases is generally based on the prevention of renal failure, fluid replacement and electrolyte stabilization, prevention of additional complications of cystic diseases such as infections and arterial hypertension. If the patient develops ESKD, it is necessary to include dialysis or kidney transplantation in the therapeutic procedure.

Key words: Cysts, Autosomal dominant polycystic kidney disease, Autosomal recessive polycystic kidney disease, Medullary sponge kidney, Dialysis, Ultrasound

8. Literatura

1. Sobral FT. Cystic kidney disease. Acta Med Port [Internet]. 1999 Mar. 30 [cited 2023 Jun. 1];12(1-3):123-9. Dostupno na <https://www.actamedicaportuguesa.com/revista/index.php/amp/article/view/2113>
2. Nardiello NA, Lagomarsino FE, Baquedano DP, Aglony IM. Quistes renales, manifestación de diversas patologías [A clinical approach to renal cysts]. Rev Med Chil. 2007 Jan;135(1):111-20. Spanish. doi: 10.4067/s0034-98872007000100016. Epub 2007 Mar 6. PMID: 17369992. Dostupno na <https://pubmed.ncbi.nlm.nih.gov/17369992/>
3. Gradzik M, Niemczyk M, Gołębiowski M, Pączek L. Diagnostic Imaging of Autosomal Dominant Polycystic Kidney Disease. Pol J Radiol. 2016 Sep 17;81:441-453. doi: 10.12659/PJR.894482. PMID: 27733888; PMCID: PMC5031169. Dostupno na <https://pubmed.ncbi.nlm.nih.gov/27733888/>
4. Lanktree MB, Haghighi A, di Bari I, Song X, Pei Y. Insights into Autosomal Dominant Polycystic Kidney Disease from Genetic Studies. Clin J Am Soc Nephrol. 2021 May 8;16(5):790-799. doi: 10.2215/CJN.02320220. Epub 2020 Jul 20. PMID: 32690722; PMCID: PMC8259493. Dostupno na <https://pubmed.ncbi.nlm.nih.gov/32690722/>
5. Oh YK, Park HC, Ryu H, Kim YC, Oh KH. Clinical and genetic characteristics of Korean autosomal dominant polycystic kidney disease patients. Korean J Intern Med. 2021 Jul;36(4):767-779. doi: 10.3904/kjim.2021.176. Epub 2021 Jul 1. PMID: 34237823; PMCID: PMC8273813. Dostupno na <https://pubmed.ncbi.nlm.nih.gov/34237823/>

6. Wołyniec W, Jankowska MM, Król E, Czarniak P, Rutkowski B. Current diagnostic evaluation of autosomal dominant polycystic kidney disease. *Pol Arch Med Wewn.* 2008 Dec;118(12):767-73. PMID: 19202957.

Dostępno na <https://pubmed.ncbi.nlm.nih.gov/19202957/>

7. Barnawi RA, Attar RZ, Alfaer SS, Safdar OY. Is the light at the end of the tunnel nigh? A review of ADPKD focusing on the burden of disease and tolvaptan as a new treatment. *Int J Nephrol Renovasc Dis.* 2018 Feb 1;11:53-67. doi: 10.2147/IJNRD.S136359. PMID: 29440922; PMCID: PMC5798550. Dostępno na <https://pubmed.ncbi.nlm.nih.gov/29440922/>

8. Goggolidou P, Richards T. The genetics of Autosomal Recessive Polycystic Kidney Disease (ARPKD). *Biochim Biophys Acta Mol Basis Dis.* 2022 Apr 1;1868(4):166348. doi: 10.1016/j.bbadis.2022.166348. Epub 2022 Jan 12. PMID: 35032595. Dostępno na <https://pubmed.ncbi.nlm.nih.gov/35032595/>

9. Ibraghimov-Beskrovnaya O, Bukanov N. Polycystic kidney diseases: from molecular discoveries to targeted therapeutic strategies. *Cell Mol Life Sci.* 2008 Feb;65(4):605-19. doi: 10.1007/s00018-007-7362-x. PMID: 17975706; PMCID: PMC2775119. Dostępno na <https://pubmed.ncbi.nlm.nih.gov/17975706/>

10. Sweeney WE, Avner ED. Polycystic Kidney Disease, Autosomal Recessive. 2001 Jul 19 [updated 2019 Feb 14]. In: Adam MP, Mirzaa GM, Pagon RA, Wallace SE, Bean LH, Gripp KW, Amemiya A, editors. *GeneReviews*® [Internet]. Seattle (WA): University of Washington, Seattle; 1993–2023. PMID: 20301501.

Dostępno na <https://pubmed.ncbi.nlm.nih.gov/20301501/>

11. Cordido A, Vizoso-Gonzalez M, Garcia-Gonzalez MA. Molecular Pathophysiology of Autosomal Recessive Polycystic Kidney Disease. *Int J Mol Sci*. 2021 Jun 17;22(12):6523. doi: 10.3390/ijms22126523. PMID: 34204582; PMCID: PMC8235086. Dostupno na <https://pubmed.ncbi.nlm.nih.gov/34204582/>

12. Riella C, Czarnecki PG, Steinman TI. Therapeutic advances in the treatment of polycystic kidney disease. *Nephron Clin Pract*. 2014;128(3-4):297-302. doi: 10.1159/000368244. Epub 2015 Jan 6. PMID: 25573484. Dostupno na <https://pubmed.ncbi.nlm.nih.gov/25573484/>

13. Luo F, Tao YH. Nephronophthisis: A review of genotype-phenotype correlation. *Nephrology (Carlton)*. 2018 Oct;23(10):904-911. doi: 10.1111/nep.13393. Epub 2018 Jun 21. PMID: 29717526; PMCID: PMC6175366.

Dostupno na <https://www.ncbi.nlm.nih.gov/pmc/articles/PMC6175366/>

14. Stokman M, Lilien M, Knoers N. Nephronophthisis-Related Ciliopathies. 2016 Jun 23 [updated 2023 Mar 2]. In: Adam MP, Mirzaa GM, Pagon RA, Wallace SE, Bean LJH, Gripp KW, Amemiya A, editors. *GeneReviews*® [Internet]. Seattle (WA): University of Washington, Seattle; 1993–2023. PMID: 27336129.

Dostupno na <https://pubmed.ncbi.nlm.nih.gov/27336129/>

15. Hale JE, Morgan MN. Simple renal cysts. *Postgrad Med J*. 1969 Dec;45(530):767-72. doi: 10.1136/pgmj.45.530.767. PMID: 4904741; PMCID: PMC2466926. Dostupno na <https://pubmed.ncbi.nlm.nih.gov/4904741/>

16. Suh SH, Bae EH. Simple renal cysts: no longer simple? *Korean J Intern Med*. 2022 Mar;37(2):283-284. doi: 10.3904/kjim.2022.043. Epub 2022 Feb 28. PMID: 35272442; PMCID: PMC8925956. Dostupno na <https://pubmed.ncbi.nlm.nih.gov/35272442/>

17. Simms RJ, Ong AC. How simple are 'simple renal cysts'? *Nephrol Dial Transplant*. 2014 Sep;29 Suppl 4(Suppl 4):iv106-12. doi: 10.1093/ndt/gfu106. PMID: 25165175; PMCID: PMC4158337. Dostupno na <https://pubmed.ncbi.nlm.nih.gov/25165175/>
18. Gambaro G, Feltrin GP, Lupo A, Bonfante L, D'Angelo A, Antonello A. Medullary sponge kidney (Lenarduzzi-Cacchi-Ricci disease): a Padua Medical School discovery in the 1930s. *Kidney Int*. 2006 Feb;69(4):663-70. doi: 10.1038/sj.ki.5000035. PMID: 16395272. Dostupno na <https://pubmed.ncbi.nlm.nih.gov/16395272/>
19. Fick GM, Gabow PA. Hereditary and acquired cystic disease of the kidney. *Kidney Int*. 1994 Oct;46(4):951-64. doi: 10.1038/ki.1994.354. PMID: 7861721. Dostupno na <https://pubmed.ncbi.nlm.nih.gov/7861721/>
20. Sekine A, Hidaka S, Moriyama T, Shikida Y, Shimazu K, Ishikawa E, Uchiyama K, Kataoka H, Kawano H, Kurashige M, Sato M, Suwabe T, Nakatani S, Otsuka T, Kai H, Katayama K, Makabe S, Manabe S, Shimabukuro W, Nakanishi K, Nishio S, Hattanda F, Hanaoka K, Miura K, Hayashi H, Hoshino J, Tsuchiya K, Mochizuki T, Horie S, Narita I, Muto S. Cystic Kidney Diseases That Require a Differential Diagnosis from Autosomal Dominant Polycystic Kidney Disease (ADPKD). *J Clin Med*. 2022 Nov 3;11(21):6528. doi: 10.3390/jcm11216528. PMID: 36362756; PMCID: PMC9657046. Dostupno na <https://pubmed.ncbi.nlm.nih.gov/36362756/>

9. Životopis

Radalj Neven rođen je 25.09.1998 u Makarskoj. Pohađao je Osnovnu školu Stjepana Ivičevića Makarska od 2005. do 2013. godine. Nakon toga, svoje obrazovanje nastavlja u Srednjoj školi fra Andrije Kačića Miošića Makarska u programu opće gimnazije, koju završava sa odličnim uspjehom. Akademske godine 2017./2018. upisuje Medicinu na Medicinskom fakultetu Sveučilišta u Rijeci, na kojem je isto odličan student. U slobodno vrijeme uživa u druženju sa prijateljima, nogometu, šahu, videoigricama i hrani.

