

# Ozljede vratne kralježnice u sudskomedicinskoj praksi

---

**Bertoša, Katarina**

**Master's thesis / Diplomski rad**

**2023**

*Degree Grantor / Ustanova koja je dodijelila akademski / stručni stupanj:* **University of Rijeka, Faculty of Medicine / Sveučilište u Rijeci, Medicinski fakultet**

*Permanent link / Trajna poveznica:* <https://um.nsk.hr/um:nbn:hr:184:140191>

*Rights / Prava:* [Attribution 4.0 International](#)/[Imenovanje 4.0 međunarodna](#)

*Download date / Datum preuzimanja:* **2024-06-15**



*Repository / Repozitorij:*

[Repository of the University of Rijeka, Faculty of Medicine - FMRI Repository](#)



SVEUČILIŠTE U RIJECI  
MEDICINSKI FAKULTET  
SVEUČILIŠNI INTEGRIRANI PRIJEDIPLOMSKI I DIPLOMSKI  
STUDIJ MEDICINA

Katarina Bertoša

OZLJEDE VRATNE KRALJEŽNICE U SUDSKOMEDICINSKOJ PRAKSI

Diplomski rad

Rijeka, 2023.

SVEUČILIŠTE U RIJECI  
MEDICINSKI FAKULTET  
SVEUČILIŠNI INTEGRIRANI PRIJEDIPLOMSKI I DIPLOMSKI  
STUDIJ MEDICINA

Katarina Bertoša

OZLJEDE VRATNE KRALJEŽNICE U SUDSKOMEDICINSKOJ PRAKSI

Diplomski rad

Rijeka, 2023.

Mentor rada: prof. dr. sc. Dražen Cuculić, dr. med.

Diplomski rad ocijenjen je dana \_\_\_\_\_ u/na \_\_\_\_\_

\_\_\_\_\_, pred povjerenstvom u sastavu:

1. Izv.prof.dr.sc. Kovička Matušan Ilijaš, dr.med.
2. Doc.dr.sc. Dora Fučkar Čupić, dr.med.
3. Prof.dr.sc. Dražen Kovač, dr.med.

Rad sadrži 26 stranica, 6 slika i 25 literaturnih navoda.

## ZAHVALE

*Veliko hvala mom mentoru prof. dr. sc. Draženu Cuculiću na pomoći, dobrim idejama i pokazanom strpljenju.*

*Posebno hvala mojoj obitelji i prijateljima, a osobito partneru Vladimiru jer je uvijek uz mene.*

*Najveće hvala mojim roditeljima Klari i Denisu koji su mi uvijek potpora i koji bezuvjetno vjeruju u mene. Hvala isto tako i mojoj Dorici koja je uvijek moralna podrška i utjeha kada je potrebna.*

## SADRŽAJ

1. UVOD.....	1
2. SVRHA RADA.....	2
3. NAJČEŠĆE OZLJEDE VRATNE KRALJEŽNICE U PRAKSI.....	3
3.1.    ATLANTOAKSIJALNI ROTACIJSKI POMAK.....	3
3.2.    TRAUMATSKA SPONDILOLISTEZA C2.....	5
3.3.    ROTACIJSKA FRAKTURA S DISLOKACIJOM.....	6
3.4.    HIPERFLEKSIJSKA OZLJEDA.....	7
3.5.    HIPEREKSTENZIJSKE FRAKTURE.....	8
4. TRZAJNA OZLJEDA VRATNE KRALJEŽNICE.....	9
4.1.    MEHANIZAM NASTANKA TRZAJNE OZLJEDE U PROMETU.....	10
4.1.1. Primarno gibanje.....	10
4.1.2. Sekundarno gibanje.....	11
4.2.    DIJAGNOSTIKA TRZAJNE OZLJEDE VRATA.....	11
4.3.    LIJEČENJE I PROGNOZA TRZAJNE OZLJEDE VRATA.....	12
5. TUPE CEREBROVASKULARNE OZLJEDE.....	13
6. VJEŠTAČENJE OZLJEDA VRATNE KRALJEŽNICE.....	14
6.1.    PRIKAZ SLUČAJEVA IZ SUDSKOMEDICINSKE PRAKSE.....	16
7. RASPRAVA.....	18
8. ZAKLJUČAK.....	20
9. SAŽETAK.....	21
10. SUMMARY.....	22
11. LITERATURA.....	23
12. ŽIVOTOPIS.....	26

## 1. UVOD

Ozljede kralježnice su zbog specifične anatomske građe i položaja vrlo česte, bilo izolirane, bilo u kombinaciji s drugim ozljedama tijela. Sama ozljeda kralježnice čest je uzrok invaliditeta širom svijeta, kao i mortaliteta. Ozljeda vratne kralježnice često je posljedica veće traume za cijelo tijelo te se procjenjuje da 5-10% ljudi koji su bili u nesreći koja uključuje tupu ozljedu imaju ozljedu vratne kralježnice. Također, ozljeda vratne kralježnice zauzima približno 50% svih ozljeda kralježnice. Mladi muškarci statistički imaju četiri puta više ozljeda vratne kralježnice u odnosu na žene, a dobne skupine najviše sklone traumama jesu u dobi 16 do 30 godina, sa drugim vrhom incidencije iza 65 godina. Što se tiče mehanizama ozljede, razlikuju se po dobnim skupinama: mladi muškarci češće su pogođeni "visokoenergetskim" traumama, ponajprije prometnim nesrećama, zatim su žrtve padova, napada i sportova, dok su ljudi u grupi starijoj od 65 češće sklone "niskoenergetskim" traumama, a sama ozljeda češće je posljedica nestabilnosti koštanih komponenata vratne kralježnice. Najčešće zahvaćeni dio vratne kralježnice je kaudalni dio, ponajprije kralješci C6 i C7, dok je u trećini slučajeva zahvaćen Axis, odnosno C2 (1). Cijela kralježnica, pa tako i vratna, složena je struktura u kojoj svaki pojedini dio ima različitu podložnost traumi i različitu brzinu i mogućnost cijeljenja nakon traume.

Zbog građe vratne kralježnice često trauma manjeg intenziteta može dovesti do većeg oštećenja nego što bi dovela na drugim dijelovima kralježnice, pa svako djelomično ili potpuno iščašenje te razdor ligamenata označavamo kao običnu tešku tjelesnu ozljedu. Prijelomi trupova vratnih kralježaka također su, ovisno o kliničkoj slici, iz sudskomedicinskog stajališta svrstani u običnu ili osobito tešku tjelesnu ozljedu. Incidencija smrtnosti od posljedica ozljeda vratne kralježnice nije precizno utvrđena jer post mortem obrada vratnog dijela kralježnice nije uobičajena ako se na mrtvom tijelu ne izvrši obdukcija(2).

## 2. SVRHA RADA

Ozljede vratne kralježnice svakodnevna su praksa sudske medicine zbog velike učestalosti i posljedica koje ostavljaju. U SAD-u godišnje 150 000 ljudi ima ozljedu vratne kralježnice od kojih 11 000 zadobije oštećenje kralježnične moždine (3), što znači da će 40 ljudi od jednog milijuna svake godine dobiti oštećenje kralježnične moždine.

Bez obzira na ove podatke, ozljede vratne kralježnice nisu jako zastupljene u medicinskoj i pravnoj literaturi, stoga je cilj ovog rada sažeto prikazati ključne točke dostupne literature i ukazati na važnost pravodobnog prepoznavanja ovakvih ozljeda.

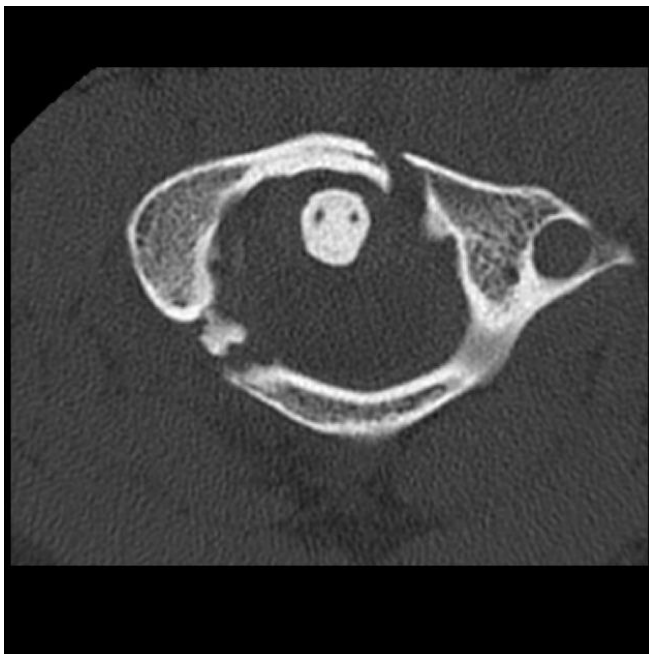


### 3. NAJČEŠĆE OZLJEDE VRATNE KRALJEŽNICE U PRAKSI

#### 3.1. ATLANTOAKSIJALNI ROTACIJSKI POMAK

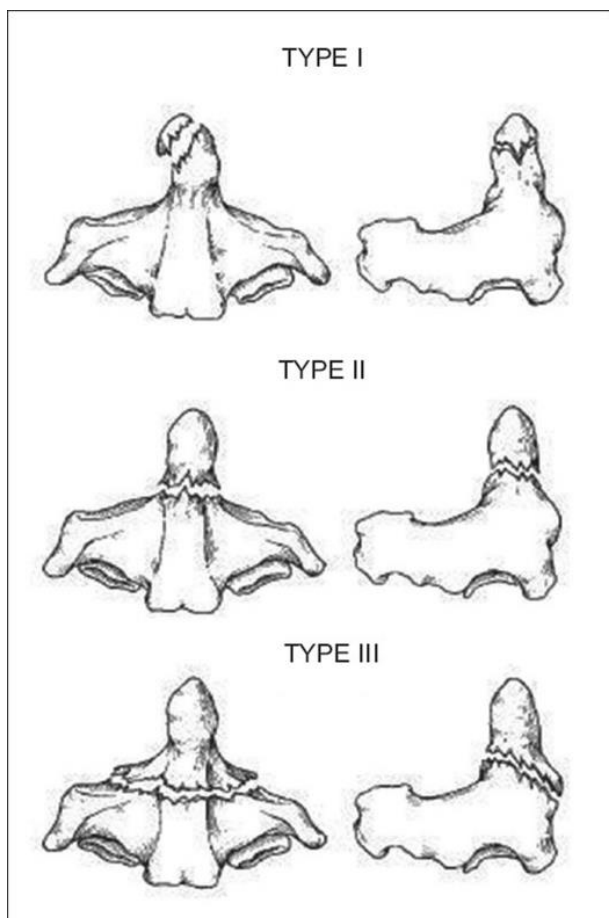
Atlanto – okcipitalni i atlanto – aksijalni zglobovi čine tzv. kraniocervikalni kompleks. Njegova ključna uloga jest čuvanje početnog djela leđne moždine pošto ozljeda ovog dijela može dovesti do trenutne smrti. Sam rotacijski pomak se manifestira tortikolisom i najčešći je kod djece te obično nije opasan po život i prolazi spontano. Radiološki ga je teško prikazati, stoga je dijagnostika klinička i prepoznaje se bolnošću i ograničenosti pokreta vrata (1).

Frakture atlasa dijele se na frakturu prednjeg i stražnjeg luka te na tzv. Jeffersonovu frakturu. Jeffersonova fraktura je fraktura koja nastaje vertikalnim pritiskom na atlas, odnosno u praksi nastaje padom direktno na tjeme. Ovakav udarac uzrokuje lateralno “raspršivanje” komadića atlasa i zbog toga obično ne dolazi do oštećenja kralježnične moždine (slika 1). Jedina situacija u kojoj se očekuje ozljeda kralježnične moždine je kada je osim atlasa prekinut ili oštećen i prednji transverzalni ligament (4).



Slika 1. Aksijalni prikaz Jeffersonove frakture (4)

Još jedan važan klinički entitet koji može nastati rotacijskim atlantoaksijalnim pomakom jest atlantoaksijalna dislokacija. Ovaj oblik ozljede nastaje zbog pucanja ili slabosti transverzalnog ligamenta. Zbog ovog najčešće dolazi do frakture odontoidnog nastavka C2. Razlikujemo 3 tipa frakture odontoidnog nastavka : tip 1 je avulzijska fraktura vrška; tip 2 je transverzalna fraktura baze, koja je ujedno i najčešća fraktura. Problem je kod ove frakture što zbog prekida kontinuiteta na razini baze dolazi do prekida vaskularne opskrbe pa fraktura često ne zarasta. Tip 3 je fraktura gornjeg dijela zglobnih ploha (slika 2) (5).

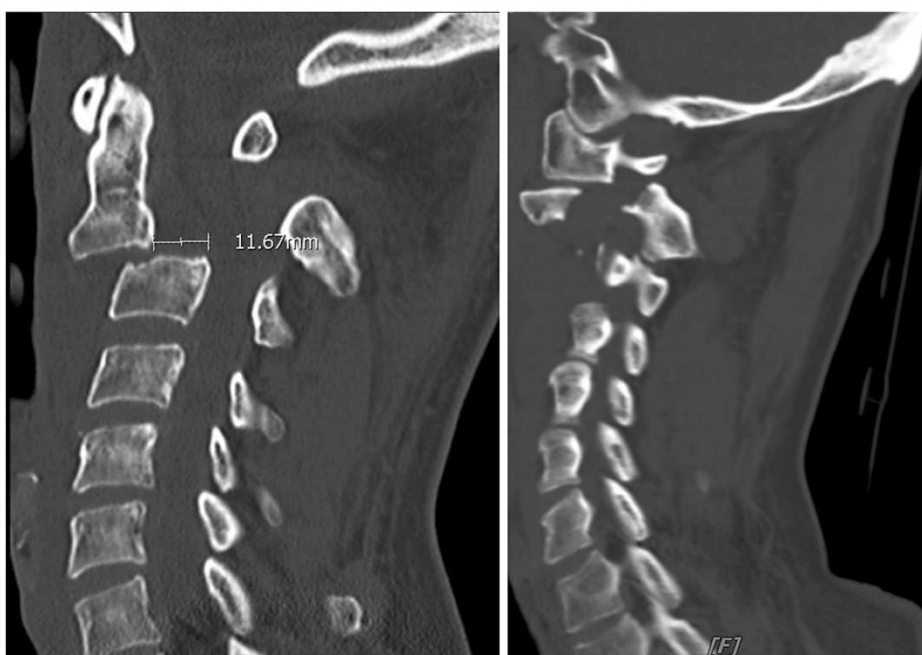

Slika 2: Shematski prikaz 3 tipa frakture odontoidnog nastavka

Izvor: 5. Anderson LD, D'Alonzo RT. Fractures of the odontoid process of the axis. J Bone Joint Surg Am 1974;56(8):1663-74.

### 3.2. TRAUMATSKA SPONDILOLISTEZA C2

Traumatska spondilolisteza kralješka C2 često je povezana s frakturom istog, a asocira se sa vješanjem kao oblikom suicida ili smrtne kazne. Zbog nagle hiperekstenzije vrata dolazi do bilateralne frakture pars interartikularisa C2 i njegovog pomaka prema naprijed. Također često dolazi do prolapsa diska C2-C3, no same posljedice na kralježničnu moždinu obično nisu velike zbog velikog promjera spinalnog kanala u ovom području (6) (slika 3).

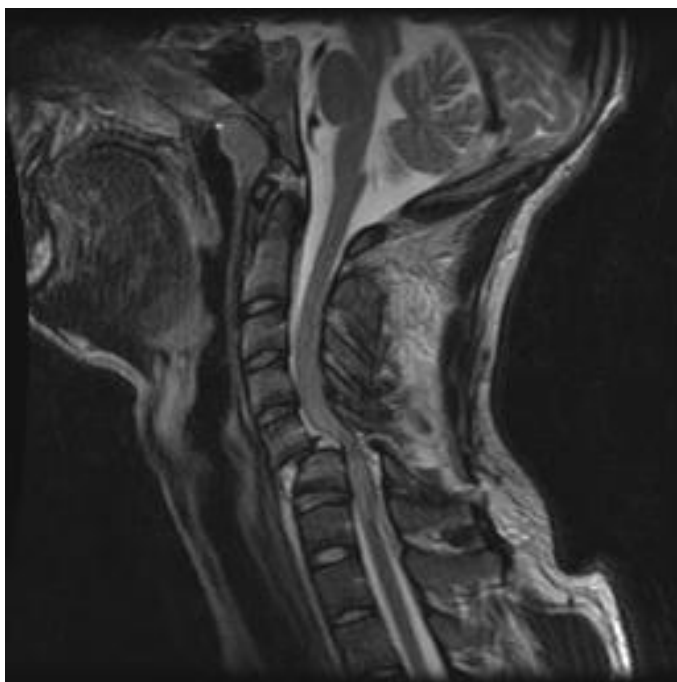


Slika 3: Sagitalni CT prikaz C2 spondilolisteze

Izvor: Dunn, C.J., Mease, S., Issa, K. et al. Low energy chronic traumatic spondylolisthesis of the axis. *Eur Spine J* 28, 1829–1832 (2019). <https://doi.org/10.1007/s00586-017-5206-4>

### 3.3. ROTACIJSKA FRAKTURA S DISLOKACIJOM

Rotacijska fraktura s dislokacijom je oblik nestabilne hiperfleksijske ozljede u kojoj dolazi do ruptуре posteriornih dijelova anulusa fibrosusa i longitudinalnih ligamenata te dolazi do prekida integriteta intraspinoznih i supraspinoznih ligamenata. Također dolazi do anterolisteze kranijalnog kralješka, a ako na radiološkom nalazu ova fraktura izgleda lažno stabilno, opisuje se da su fasete „zabrtvljene“. Zbog ovakvog pomaka dolazi do suženja spinalnog kanala, kao i intervertebralnih otvora. Ovaj tip ozljede rijetko se susreće u praksi, ali dolazi s velikim rizikom ozljede kralježnične moždine (7) (slika 4).



Slika 4. Sagitalni MR prikaz rotacijske frakture s dislokacijom na prijelazu C5 i C6 sa vidljivim pritiskom na kralježničnu moždinu

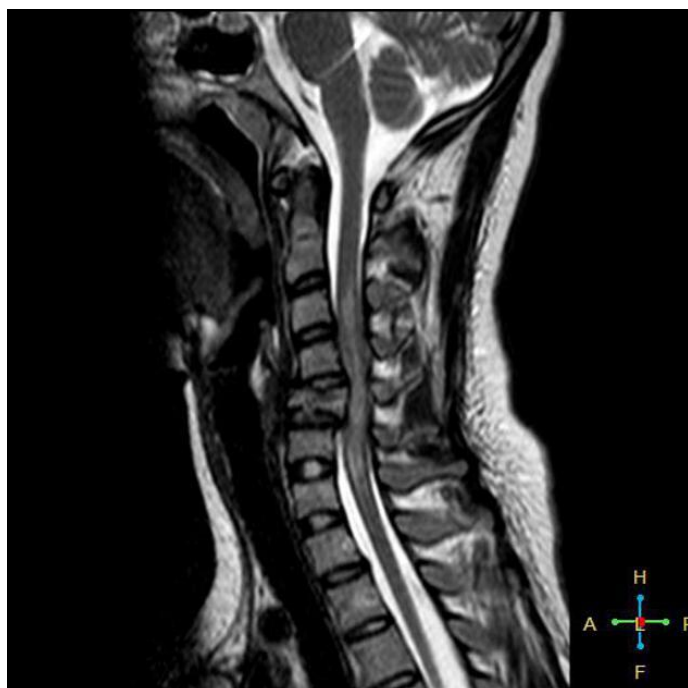Izvor: Forsthoefel C, Moore Derek W. (2021): Cervical Facet Dislocations & Fractures. <https://www.orthobullets.com/spine/2064/cervical-facet-dislocations-and-fractures>

### 3.4. HIPERFLEKSIJSKA OZLJEDA

Hiperfleksijska ozljeda ili anteriorna cervikalna subluksacija nastaje djelovanjem direktne sile na okcipitalnu kost, posljedično gurajući glavu na prsa zbog čega dolazi do istezanja stražnjeg ligamentarnog kompleksa vrata. Karakterističan nalaz ove ozljede je oštećenje čahura malih zglobova i stražnjeg dijela anulusa fibrosusa. U ovoj ozljedi proširi se intraspinozni prostor, intraartikularni prostor, a prostor diska se sprijeda suzi dok se straga proširi stoga je ova ozljeda često udružena sa hernijacijom diska (8).

Ponekad ovaj oblik ozljede može poštediti stražnji ligamentarni kompleks, ali dovesti do koštanog prekida prednje kolumne – odnosno u odraslih dovodi do kompresijske frakture.

Postoji oblik hiperfleksijske ozljede koja se zove „poput suze“, a nastaje kombinacijom fleksije i aksijalnog opterećenja. Najčešće je zahvaćen kralježak C5, a naziv je dobila po tome što anteroinferiorni dio kralješka bude otkinut u obliku trokuta (slika 5). Ovaj frakturirani trup kralješka često bude pomaknut posteriorno zbog čega ova fraktura može uzrokovati teško oštećenje medule (9).



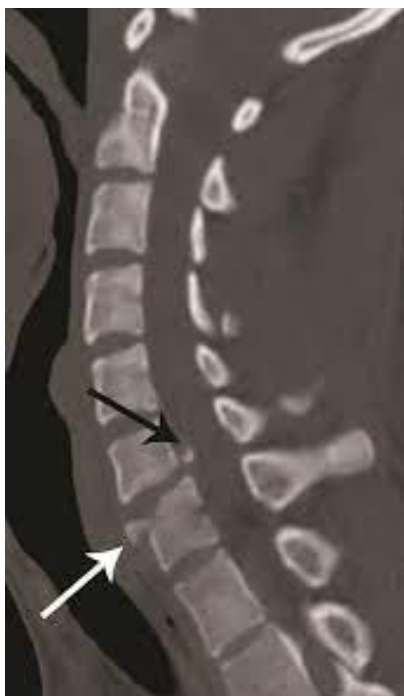Slika 5. Sagitalni MR prikaz „teardrop“ frakture kralješka C5 (7)

### 3.5. HIPEREKSTENZIJSKE FRAKTURE

Ove su ozljede rjeđe od hiperfleksijskih, a uglavnom su to ozljede mekih tkiva lica. U trenutku ozljede sila koja djeluje na lice zahvati i dio vratne kralježnice te nastane posteriorna subluksacija i kompresija kralježnične moždine. Zbog ovog dolazi do akutnog cervikalnog sindroma i brojnih neuroloških ispada, prvenstveno na gornjim udovima. Prisutan je prekid anteriornog longitudinalnog ligamenta, prekid posteriornog, kao i horizontalni prekid anulusa fibrosusa i intervertebralnog diska (10) (slika 6). Ovakva fraktura često dovodi do prevertebralne hemoragije zbog čega zadebljavaju meka tkiva vrata.

Kao i kod hiperfleksije, i kod hiperekstenzije postoji fraktura „poput suze“. Ona nastaje više od fleksijske, obično na kralješcima C2 i C3, ali se, kao i fleksijska, smatra nestabilnom frakturom.

Hiperekstenzija također može zahvatiti C1. Konkretno, kod hiperekstenzije dolazi do „otrgnuća“ (avulzije) prednjeg luka atlasa. Kako niti prednjeg atlantodentalnog ligamenta u ovoj frakturi ostaju očuvane, dolazi do poprečne frakture C1 koja je mehanički i neurološki stabilna.



Slika 6. Sagitalni prikaz CT „teardrop“ frakture na prijelazu C5 i C6 (10)

#### 4. TRZAJNA OZLJEDA VRATNE KRALJEŽNICE

Trzajna ozljeda vratne kralježnice definira se kao ozljeda koštanih ili mekotkivnih struktura kao posljedica udarca motornog vozila odostraga koja akceleracijsko – deceleracijskim mehanizmom prenosi silu udarca na vrat. Pošto do ove ozljede dolazi kombinacijom 2 različita mehanizma, odvaja se kao zaseban klinički entitet. Trzajna ozljeda vratne kralježnice najčešća je ozljeda povezana sa prometnim nesrećama te se smatra da nastaje u čak 83% prometnih nesreća. Cjelokupni novčani teret za zdravstvo koji donosi ovaj tip ozljede dostiže 3.9 milijardi dolara u SAD-u (11). Ovisno o težini ozljede, klinička manifestacija varira od boli u vratu sa osjećajem ukočenosti vrata sve do poremećaja pamćenja i koncentracije, a sami se simptomi zovu “whiplash associated disorders” (WAD). Ovisno o izraženosti simptoma, QTF klasificira poremećaje povezane s trzajnom ozljedom (WAD) u 4 stupnja (tablica 1). Ova tablica relevantna je za daljnje postupanje što se tiče dijagnostike, kirurškog liječenja i rehabilitacije pacijenta (12).

Tablica 1: QTF klasifikacija trzajne ozljede vrata

STUPANJ 0	Bez žaljenja na bol Bez abnormalnih nalaza u fizikalnom pregledu
STUPANJ 1	Žaljenje na bol, ukočenost ili osjetljivost vrata Bez abnormalnih nalaza u fizikalnom pregledu
STUPANJ 2	Žaljenje na bol u vratu i muskuloskeletni znakovi u vidu smanjenog opsega pokreta i osjetljivosti na dodir
STUPANJ 3	Žaljenje na bol i prisutni neurološki znakovi Neurološki znakovi: smanjeni ili odsutni duboki tetivni refleksi, slabost i senzorni ispadi
STUPANJ 4	Žaljenje na vrat uz frakturu ili dislokaciju

Izvor: Spitzer WO, et al. Scientific monograph of the Quebec task force on whiplash-associated disorders: redefining “Whiplash” and its management. Spine 1995;8S:1S–73S

Istraživanje provedeno na razini Republike Hrvatske pokazalo je da kod nas nultog stupnja nema, 1. stupanj čini 55% slučajeva, 2. stupanj čini 33%, 3. stupanj 10%, a 4. stupanj 1% slučajeva. Vjerojatnost nastupa trajnih posljedica povećava se sa stupnjem ozljede(13).

#### 4.1. MEHANIZAM NASTANKA TRAJNE OZLJEDE U PROMETU

Slijed zbivanja pri nastanku trajne ozljede vratne kralježnice predstavlja se na hipotetskom modelu u kojem prednje vozilo stoji na mjestu dok drugo vozilo naleti odostraga. Pri ovakvom udarcu vozač ima dvojakno gibanje: primarno, relativno u odnosu na sjedalo i vozilo unatrag te sekundarno, koje je gibanje unaprijed i koje traje dok ga sigurnosni pojas ne zaustavi. Ako vozač nije vezan sigurnosnim pojasom, sekundarno gibanje prema naprijed zaustavlja udarac tijela o upravljač ili vjetrobransko staklo (13).

##### 4.1.1. Primarno gibanje

Eksperimentalnim snimanjem ultra brzom kamerom dokazano je postojanje šest faza primarnog gibanja. U fazi 1 putnička kabina i sjedalo kreću se prema tijelu vozača koji je u ovom trenutku u opuštenom položaju, a vrijeme faze podudarno je početku sudara. Sljedeća, druga faza počinje kretanjem zdjelice vozača prema naprijed zbog trenja lumbalnog dijela kralježnice i sjedala. Zbog ovakvog gibanja smanjuje se kut između trupa i glave, iako glava i gornji dio tijela još miruju. U fazi 3 počinje gibanje prsnog koša prema naprijed zbog prenošenja sile iz zdjelice (nastale u fazi 2) prema gornjim dijelovima tijela; u ovoj fazi glava i dalje ostaje mirna, kao i u fazi 4. U fazi 4 sila nastavlja putovati gore i dolazi do predjela ramena te se tijelo vozača prisilno ekstendira. Zbog ovakvog kretanja u fazi 4 tijelo vozača izgleda kao da on ustaje iz sjedala. Maksimalni kut deformacije naslona sjedala nastaje u fazi 5 i dolazi do završetka ekstenzije tijela vozača. U ovom trenutku zbog nastavka putovanja sile dolazi do ekstenzije glave vozača – povećava se kut između glave i trupa. Ovakav slijed događaja dešava se zato jer je glava čovjeka relativno teška u odnosu na tijelo i posljedično ima veliku inerciju te ono što se zapravo događa je da glava gotovo ostaje na istom mjestu dok se trup izmiče prema naprijed. Maksimalni kut ekstenzije glave je u fazi 6, a sam kut određuje udaljenost



glave od naslonjača u danom trenutku. Sada je vozač u potpunoj ekstenziji i svaki dio tijela je uključen u kretanje sjedala i kabine prema naprijed(13).

#### 4.1.2. Sekundarno gibanje

Nakon opisanih faza primarnog gibanja nastupa tzv. sekundarno gibanje. Naslon sjedala vraća se u poziciju u kojoj je bio prije sudara, dok tijelo vozača ubrzava prema naprijed u smjeru sigurnosnog pojasa. U ovom je trenutku inercija prevladana te se glava katapultira u fleksiju. Akceleracija glave i vrata je oko 2 puta veća od najveće akceleracije automobila te zbog toga pri maksimalnoj amplitudi pokreta glave i vrata moguća je ozljeda mekih tkiva, poglavito mišića i ligamenata. Fleksija glave ograničena je prsima, lateralni pomak ograničen je ramenima, no ekstenzija nema anatomske zapreke i stoga može doći do 120 stupnjeva – dakle 50 stupnjeva iznad svoje fiziološke granice. Ispitivanjem u *Laboratory on Transportation Safety* Sveučilišta u Montrealu dobiven je podatak da je učestalost trzajne ozljede vratne kralježnice gotovo dvostruko veća u vezanih nego u nevezanih osoba(13).

#### 4.2. DIJAGNOSTIKA TRZAJNE OZLJEDE VRATA

Glavna dijagnostika trzajne ozljede vrata i dalje je klinička. Mora se znati mehanizam kako je došlo do ozljede te vidjeti ima li simptoma po QTF klasifikaciji; specifična neurofiziološka ili elektrofiziološka dijagnostika ne postoji (14). Ono što pomaže u kliničkoj praksi je radiološka dijagnostika, međutim u akutnoj fazi ozljeda često nije radiološki prepoznatljiva. U studiji na 100 pacijenata koji su imali trzajnu ozljedu vrata, a imali su radiogram vrata uredan i bez neuroloških ispada učinjena je magnetna rezonanca nakon 3 tjedna od ozljede. Od svih ispitanika samo je jedan imao znak traume u vidu prevertebralnog edema (15). U drugoj studiji na 39 pacijenata također je rađena magnetna rezonanca pacijentima sa trzajnom ozljedom vrata, ali ovaj put sa stupnjem 2 ili 3 po QTF klasifikaciji. Učinjena je dijagnostika odmah po ozljedi te kontrolna dijagnostika nakon 2 godine gdje se pokazalo da trinaestero pacijenata ima pritisak na kralježničnu moždinu zbog defekata intervertebralnih diskova. Od ovih pacijenata sedmero ih je imalo perzistentne ili pojačavajuće simptome kroz cijele dvije godine

koliko je prošlo od ozljede, dok je troje pacijenata bez promjena na magnetnoj rezonanci imalo perzistentne simptome (16). Kao prva linija dijagnostike, osim neurološkog pregleda, preporuča se CT jer je dokazano da magnetna rezonanca u akutnoj fazi odmah po nastanku ozljede može imati lažno pozitivne rezultate.

#### 4.3. LIJEČENJE I PROGNOZA TRZAJNE OZLJEDE VRATA

Liječenje akutne faze trzajne ozljede vrata subjektivno je i ne postoje jasne smjernice. Preporuča se stavljanje Schantzovog ovratnika kako bi se osiguralo da se vrat previše ne pomiče. Međutim, studija na 97 pacijenata pokazala je randomiziranom dodjelom imobilizacije ili aktivne rehabilitacije veliku razliku u rezultatima. Pacijenti koji su u ranoj fazi počeli sa aktivnom cervikalnom rotacijom imali su drastično smanjenu bolnost te je bol prošla kroz 6 mjeseci od ozljede, dok su pacijenti koji su imali preporuku imobilizacije vrata imali i dalje izražen osjet boli nakon 6 mjeseci (17). Kod kroničnih bolova u vratu također je dokazano da vježbom i fizikalnom terapijom preko 80% ljudi može normalno funkcionirati bez drugih medicinskih intervencija vezano za samu trzajnu ozljedu (18). Što se tiče same prognoze, podaci jako variraju po literaturi. Većina istraživanja navodi perzistenciju simptoma kod 25-40% pacijenata nakon godine dana (19). Teško je iznijeti konkretne brojke što se tiče prognoze zbog vanjskih faktora koji utječu na odgođen oporavak: ženski rod, prethodna bol u vratu, neurološki deficiti. Ovo ukazuje na potrebu za daljnjim istraživanjem mogućnosti liječenja i faktora koji utječu na sam oporavak.

## 5. TUPE CEREBROVASKULARNE OZLJEDE

Oko 1% nepenetrirajućih trauma vrata kao komplikaciju imaju tzv. tupu cerebrovaskularnu ozljedu koja često dovodi do ishemijskog infarkta sa visokim mortalitetom (20). Ova ozljeda odnosi se na vertebralne arterije i najčešći oblici ozljede jesu kompresija, disekcija i pseudoaneurizma. Ovakav nalaz na slikovnoj dijagnostici prikazuje se kao odvajanje intime arterije, intraluminalni ili hematomi stijenke. Pacijenti s ovom ozljedom mogu biti asimptomatski odmah po ozljedi do 72 sata. Ono što drastično smanjuje mogućnost nastanka komplikacija jest pravovremeni skrining – prvenstveno CT angiografija i klinička evaluacija. Ako se rano prepozna ovaj tip ozljede i primijeni antikoagulantna ili antiagregacijska terapija drastično se smanjuje mortalitet (21). CT angiografija pri sumnji na ovakvu ozljedu čini idealni skrining jer negativan nalaz sa sigurnošću isključuje postojanje ozljede.

Ono čega se struka više boji jesu lažno pozitivni nalazi zbog nepotrebne medikacije antikoagulantnom terapijom, tako da pozitivan nalaz uvijek ide na daljnju evaluaciju (22). Za klasifikaciju ove ozljede koristi se tzv. Biffi skala koja dijeli tupe cerebrovaskularne ozljede u 5 stupnjeva. U 1. stupnju postoji stenoza manja od 25% lumena žile sa postojanjem disekcije, intraluminalnog tromba i/ili intramuralnog hematoma. U 2. stupnju uz navedene ozljede je stenoza lumena žile veća od 25%. U 3. stupnju postoji vidljiva pseudoaneurizma, u 4. stupnju je potpuna okluzija žile, dok u 5. stupnju postoji već razvijena arterijsko – venska fistula.

## 6. VJEŠTAČENJE OZLJEDA VRATNE KRALJEŽNICE

Vještačenje je parnična radnja u okviru koje vještak, odnosno osoba koja raspolaže specifičnim stručnim ili znanstvenim znanjem i iskustvom iznosi svoja zapažanja o određenom predmetu (tzv. nalaz) i na temelju zapažanja daje svoje mišljenje. Iskaz vještaka u pravnom sustavu smatra se dokazom u zakonskom postupku (23). Kako medicinski vještaci vještače o neimovinskoj šteti, ono što se najviše uzima u obzir jest smanjenje životne aktivnosti. Smanjenje životne aktivnosti izražava se u postocima od 0-100% na temelju Hrvatske orijentacijske medicinske tablice za procjenu oštećenja zdravlja, dok će dodatno obrazloženje biti utemeljeno na stručnim načelima i prilagođeno specifičnom slučaju. Druge elemente za ocjenu neimovinske štete (bol, nelagodu, strah, estetsko oštećenje) vještak će vještačiti prema medicinskoj dokumentaciji (24).

Prema Uredbi o metodologiji vještačenja medicinska dokumentacija mora sadržavati podatke o:

- a) opsegu anatomskeg oštećenja
- b) opsegu funkcionalnog oštećenja
- c) prognozi bolesti - očekuje li se poboljšanje, pogoršanje ili stagnacija zdravstvenog stanja (25)

Za procjenu ozljede vratne kralježnice važna je temeljita obrada pacijenta. Obrada se sastoji od detaljnog uzimanja anamneze, nakon čega slijedi pregled vrata u vidu inspekcije, palpacije, pregleda opsega pokreta. Važno je uzeti kompletan neurološki status ne samo glave i vrata, nego cijelog tijela da se vidi postoji li ispad u motoričkoj ili osjetnoj funkciji. Po ovoj inicijalnoj obradi slijedi slikovna dijagnostika – prvenstveno radiogram vratne kralježnice, a ovisno o nalazu po potrebi i druge metode.

Kod klinički najlakših slučajeva u nalazu postoji samo bolnost u mišićima vratne kralježnice na dodir ili pri pomaku. Budući da u ovom slučaju postoji samo subjektivni osjećaj boli, a funkcija je potpuno očuvana, sudska medicina ovo ne smatra tjelesnom ozljedom. Međutim, ako se uz bolnost pri liječničkom pregledu utvrdila ukrućenost vratnih mišića ili na rendgenskoj snimci postoji izravnjanje fiziološke lordoze vrata, takvi se slučajevi ocjenjuju kao tjelesne ozljede, ukoliko je neurološki nalaz u granicama normale.

Ako na rendgenskoj snimci postoji prijelom trupa vratne kralježnice (ili prijelom trupa drugih dijelova kralježnice), uzima se u obzir klinička slika te se ove ozljede uvijek svrstava u obične ili osobito teške tjelesne ozljede. Otkinuće komadića prednjeg ruba kralješka ne izaziva funkcionalne posljedice i stoga se smatra tjelesnom ozljedom. Ista ozljeda na stražnjem rubu kralješka može izazvati pritisak na kralježničnu moždinu i njeno oštećenje. Ova se ozljeda ovisno o kliničkoj slici smatra običnom ili osobito teškom tjelesnom ozljedom.

Prijelom trnastog nastavka vratne kralježnice uglavnom ne izaziva funkcionalne ispade i stoga se ocjenjuje kao tjelesna ozljeda. Ukoliko postoji prijelom 3 ili više poprečnih nastavaka, tada dolazi do oštećenja funkcije vrata i ta se ozljeda označuje kao teška tjelesna ozljeda.

Neovisno o težini ozljede koštanog dijela vratne kralježnice, ukoliko postoji ozljeda kralježnične moždine ili živaca koji iz nje izlaze, ovakav tip oštećenja uvijek se smatra običnom ili osobito teškom tjelesnom ozljedom zbog funkcionalnih ispada koji u ovoj situaciji nastanu. Klinički najteža oštećenja vratne kralježnice su kombinirane ozljede koštanog, ligamentnog sustava i kralježnične moždine; ovakve ozljede često dovode do ireparabilnih oštećenja te su u nekim slučajevima nespojive sa životom (2).

Vještačenje ozljeda vratne kralježnice u prometnim nesrećama uvijek se provodi u suradnji sa vještakom prometne struke koji daje tehničke parametre na temelju kojih specijalisti sudske medicine interpretiraju mogućnost nastanka trzajne ozljede vratne kralježnice. Prometni vještaci u obzir uzimaju 3 osnovna parametra: promjenu brzine udarenog vozila, srednje ubrzanje udarenog vozila te maksimalno trupa putnika. Provedenim istraživanjima postavljene su granične vrijednosti kojima se struka služi za utvrđivanje uzročno – posljedičnih veza: za promjenu brzine do 10 km/h ozljede nema (ovo je tzv. granica bezazlenog opterećenja), kod promjene brzine za 10 – 15 km/h ozljede mogu nastati, a kod promjene veće od 15 km/h ozljede nesporno nastaju; srednje ubrzanje vozila mora biti veće od 3 gravitacije, odnosno 30 m/s<sup>2</sup> da bi ozljeda nastala, a srednje ubrzanje trupa mora biti veće od 6 gravitacija, odnosno 60 m/s<sup>2</sup>.

## 6.1. PRIKAZ SLUČAJEVA IZ SUDSKOMEDICINSKE PRAKSE

Primjer 1. Vještačenje ozljeda koje je zadobila 45-godišnja ženska osoba koja je bila u prometnoj nesreći gdje se dogodilo da je kamen volumena 1m<sup>3</sup> pao na desnu stranu vozila prilikom vožnje na cesti s visine oko 2 metra. Prema nalazu prometnog vještaka u trenutku događaja osobno vozilo kretalo se brzinom od oko 53 km/h, dok oštećenja nastala na vozilu prilikom naleta na odron odgovaraju naletnoj brzini od oko 40 km/h. Javila se na Hitni trakt 3 dana nakon nesreće sa potresom moga, glavoboljom prednjeg dijela glave, vrtoglavicom i mučninom, bolovima u vratu, na lijevoj strani i kontuzijom nosa. Na RTG snimci nosa nisu utvrđeni prijelomi, a snimke kralježnice su ukazale na lijevostranu skoliozu, te osteodegenerativne promjene vratnog segmenta kralježnice uz izravnjanje fiziološke lordoze. Otpuštena je na kućnu njegu s uputama za daljnje pretrage. Nakon 2 mjeseca dolazi na kontrolu gdje se žali na glavobolje praćene mučninom, bolovima u vratnom dijelu kralježnice kod buđenja i ležanja, bolnu kontrakturu vrata i ograničenu pokretljivost glave i vrtoglavicu, koja je značajnija kod istezanja i naglih pokreta glave. Žali se i na parestezije desne ruke i bol u slabinskom dijelu kralježnice. Objektivno su pregledom kao posljedica ozljeda opisane kontraktura vratne muskulature desno, ograničenje pokreta glave, te neznatno smanjenje mišićne snage desno i neznatna nestabilnost ravnoteže. Prometni vještak utvrdio je oštećenje desne strane vozila uz otvaranje zračnih jastuka na mjestu vozača i suvozača.

Uvidom u medicinsku dokumentaciju sudski vještak je utvrdio, među ostalim ozljedama, postojanje uganuća vratne kralježnice, tj. trzajne ozljeda vrata. Prema simptomatologiji, ova se ozljeda vrata svrstava u stupanj I/II prema QTF klasifikaciji, kod koje nakon provedenog liječenja u pravilu ne zaostaju trajne posljedice. Zbog navedenog ova ozljeda spada pod laku tjelesnu ozljedu.

Primjer 2. Vještačenje ozljeda koje je zadobio 25-godišnji vozač kamiona prilikom naleta na osobno vozilo. Nekoliko sati po nesreći, pacijent se javio na Hitni trakt sa palpatornom bolnosti vrata i napetosti paravertebralne muskulature bez neuroloških ispada na periferiji. Učinjen je RTG vrata gdje nema znakova frakture ili luksacije kralježaka, a liječnik u Hitnom traktu dao je dijagnozu uganuća vratne kralježnice, po čemu je pacijent otpušten na kućnu njegu. Prometni

vještak utvrdio je da je do sudara došlo prednjim lijevim dijelom osobnog vozila s prednjim rubom i prednjim dijelom lijevog boka teretnog vozila. Sudarna brzina teretnog vozila je iznosila oko 35 km/h, a osobnog vozila približno 65 km/h. Promjena brzine teretnog vozila nakon sudara iznosila je oko 7 km/h, s tim da je udarna sila na tijelo vozača djelovala u smislu naglog polijetanja osobe prema naprijed i nešto ulijevo, pri čemu je prosječno usporenje tijekom sudara dostiglo 2,3 gravitacije.

Uvidom u medicinsku dokumentaciju sudski vještak je utvrdio postojanje istegnuća kralježnice po QTF klasifikaciji svrstano u stupanj I/II, koji obično ne ostavlja trajne posljedice. Međutim, zbog gore navedene utvrđene promjene brzine i akceleracije, interdisciplinarnim vještačenjem utvrđeno je kako dinamika ove prometne nesreće nije mogla dovesti do trajne ozljede vratne kralježnice jer biomehaničko opterećenje na kralježnicu nije bilo dovoljno veliko da bi izazvalo ozljedu. Naime, svaka promjena brzine manja od 10 km/h kao i svako usporenje manje od 3 gravitacije je tzv. bezazlena granica opterećenja i kod vratne kralježnice ne može dovesti do ozljede.

Primjer 3. Vještačenje ozljeda žene nepoznate dobi koje je navedena zadobila kao suvozač u osobnom vozilu na čiji je stražnji dio naletjelo drugo osobno vozilo. Pacijentica se 7 dana po nesreći javila na Hitni trakt zbog bolova vratnih međukralježničnih mišića, fizikalnim pregledom utvrđena je napetost mišićne mase i rigidnost vratnih kralješaka, te razvoj međukralježnične kontrakture na lijevoj strani. Na RTG je vidljivo izravnjanje fiziološke lordoze vratne kralježnice i pacijentica je dobila dijagnozu distorzije vratne kralježnice te je otpuštena na kućnu njegu. Prometni vještak utvrdio je da je vozilo u nesreći dobilo promjenu (porast) brzine od približno 6 km/h, s prosječnom akceleracijom od 1,7 gravitacija.

Kako je liječnik na Hitnom traktu dijagnosticirao ovu ozljedu kao uganuće vratne kralježnice s postojanjem bolova, spazma paravertebralne mišićne mase i kontrakturom, ovaj nalaz klinički bi odgovarao ozljedi vratne kralježnice II stupnja po QTF klasifikaciji, kod kojeg nakon liječenja ne bi trebale ostati trajne posljedice. Također, kako je ovdje promjena brzine vozila oko 6 km/h i akceleracije oko 1,7g, biomehanički nije realno za očekivati da je njena ozljeda nastala u ovoj prometnoj nesreći i smatra se posljedicom neke druge etiologije.

## 7. RASPRAVA

Današnja je praksa kod politrauma da se vratna kralježnica smatra ozlijeđenom dok se ne dokaže suprotno. Previđena ozljeda vratne kralježnice može dovesti do destruktivnih posljedica na ozlijeđenika, stoga je određivanje stabilnosti kralježnice osnovni korak u postupanju s politraumatiziranim pacijentom. Ono što je važno razlučiti jest ima li ili nema ozljede vratne kralježnice, odnosno prosuditi kome je potrebna slikovna dijagnostika i kakva. Bez obzira na mehanizam ozljede, ako je pacijent budan i asimptomatičan ne ide se na radiološku evaluaciju. Također, ako kod asimptomatskog pacijenta postoji puni opseg pokreta vrata, ne provodi se ni imobilizacija vratne kralježnice jer je fizikalni pregled dovoljno osjetljiv probir za postojanje ozljede. S druge strane, svaki pacijent koji je prošao traumu i žali se na subjektivne tegobe vrata ili ako je pacijent agitiran uvijek se ide na radiološku evaluaciju. Kod simptomatskih pacijenata slikovna dijagnostika odlučuje kako će se dalje postupiti s njima, a u vještačenju je nalaz radiologa važan dokaz za objektivno davanje mišljenja o ozljedi. U ovakvim nezgodama gdje se sumnja na ozljedu vratne kralježnice, uvijek je cilj vještaka najprije utvrditi biomehaničke uvjete, odnosno postoji li mogućnost da je pacijent na ovaj način zadobio ozljedu vrata. Kada se ustanovi uzročna – posljedična veza, vještači se teži na posljedice ozljeđivanja. Iz ovog razloga važno je naglasiti potrebu za interdisciplinarnim vještačenjem prometnih nesreća u kojima postoji sumnja na trzajnu ili neku drugu ozljedu vratne kralježnice. Naime, za utvrditi dinamiku prometne nesreće ključnu ulogu ima prometni vještak koji utvrđuje štetu na vozilu i kretanje samog vozila tijekom nesreće. Upravo prometni vještak utvrđuje promjenu brzine i akceleracije koji su ključni biomehanički pokazatelji za utvrđivanje je li ozljeda stvarno nastala u prometnoj nesreći. Uzevši u obzir zajedničko mišljenje liječnika i prometnog vještaka razlikuju se 4 moguća slučaja:

1. Prema medicinskoj dokumentaciji nema dokazane ozljede, tehnički nema dovoljno velikog biomehaničkog opterećenja vratne kralježnice (promjena brzine manja je od 10 km/h), uzročna veza ne postoji.
2. Prema medicinskoj dokumentaciji postoji ozljeda, ali opterećenje vratne kralježnice nije dovoljno da bi izazvalo ozljedu, dakle uzročna veza ne postoji.



3. Prema medicinskoj dokumentaciji ozljeda se ne može niti dokazati niti isključiti, biomehanička procjena opterećenja vratne kralježnice je granična (promjena brzine je 10-15km/h). Postoji uzročna veza, ali isključivo uz predisponirajuće čimbenike oštećenja vratne kralježnice poput degenerativnih promjena ili prethodne traume.

4. Prema medicinskoj procjeni postoji ozljeda, i biomehaničko opterećenje vratne kralježnice bilo je dovoljno za nastanak ozljede, promjena brzine veća je od 15km/h – dakle postoji uzročna veza. (13)

## 8. ZAKLJUČAK

Ozljede vratne kralježnice zbog svoje učestalosti i težine teret su za zdravstveni i parni sustav. Iako su u praksi one učestale, u literaturi su one slabo zastupljene i podijeljeno je mišljenje o njihovoj klasifikaciji i daljnjem postupku. Ono na što je potrebno ukazati važnost pravodobnog prepoznavanja ozljede vratne kralježnice te prepoznavanje mehanizama nastanka određenih ozljeda. Sukladno tome važno je uzeti pravovaljanu anamnezu, učiniti temeljit fizikalni pregled te potrebnu slikovnu dijagnostiku kako bi se moglo dati valjanu dijagnozu. Isto tako, važno je pravilno vođenje medicinske dokumentacije ozljeda vratne kralježnice u bolničkim sustavima kako bi se one mogle pravovaljano vještačiti na sudu.

## 9. SAŽETAK

Ozljede vratne kralježnice su zbog anatomske građe i položaja vrlo česte, a iz istog razloga trauma manjeg intenziteta može dovesti do većeg oštećenja. Rizične skupine za ozljede su muškarci u dobi 16-30 i iznad 65 godina, a najveći rizični faktor su prometne nesreće. Najčešći tipovi ozljeda vratne kralježnice u sudskomedicinskoj praksi jesu atlantoaksijalni rotacijski pomak, prijelom odontoidnog nastavka C2, traumatska spondilolisteza C2 ili fraktura obješenika, rotacijska fraktura s dislokacijom, hiperfleksijska fraktura, hiperekstenzijske frakture te, kao poseban entitet, trzajna ozljeda vrata. Trzajna ozljeda vrata najčešća je ozljeda u prometnim nesrećama i klasificira se u pet stupnjeva numerirana brojevima od 0 do 4 ovisno o težini simptoma. Razlog zašto se trzajna ozljeda vrata klasificira kao poseban entitet jest zato što nastaje kombinacijom hiperfleksije i hiperekstenzije. Česta komplikacija povezana sa ozljedama vrata je tupa cerebrovaskularna ozljeda gdje zbog sile kretanja koštanih i ligamentnih struktura kralježnice dolazi do oštećenja integriteta krvnih žila vrata i posljedično može dovesti do cerebrovaskularnog infarkta. Sudskomedicinsko vještačenje vratne kralježnice uzima u obzir smanjenje životne aktivnosti ozljeđenika kao i 3 ključne komponente: opseg anatomske oštećenja, opseg funkcionalnog oštećenja i prognozu bolesti. Samo oštećenje koštane strukture ukoliko je očuvana funkcija klasificira se kao tjelesna ozljeda, dok samo oštećenje kralježnične moždine i ako nije oštećen koštani sustav smatra se običnom ili osobito teškom tjelesnom ozljedom zbog ispada funkcije.

Ključne riječi: ozljeda vratne kralježnice, trzajna ozljeda vrata, tupa cerebrovaskularna ozljeda, sudskomedicinsko vještačenje

## 10. SUMMARY

Injuries to the cervical spine are very common due to its anatomical structure and position, and for the same reason, lower-intensity trauma can lead to greater damage. The risk groups for injury are men aged 16 - 30 and over 65, and the biggest risk factor is car accidents. The most common types of cervical spinal injuries in forensic medicine are: atlantoaxial rotational displacement, fracture of the odontoid process, C2 extension, traumatic spondylolisthesis C2 or hanging fracture, rotational fracture with dislocation, hyperflexion fracture, hyperextension fractures and, as a separate entity, whiplash injury. Whiplash neck injury is the most common injury in road accidents and is classified in five degrees numbered from 0 to 4 depending on the severity of symptoms. The reason why whiplash neck injury is classified as a separate entity is because it arises from a combination of hyperflexion and hyperextension. A common complication associated with neck injuries is blunt cerebrovascular injury where due to the force of movement bone and ligamentous structures of the spine, damage to the integrity of the blood vessels of the neck occurs and consequently can lead to cerebrovascular insult. Forensic examination of the cervical spine takes into account the reduction of life activity of the injured as well as 3 key components: the extent of anatomical damage, the extent of functional damage and the prognosis of the disease. Only damage to the bone structure of cervical spine is classified as physical injury if all function is intact, while only damage to the spinal cord is considered ordinary or particularly serious physical injury even if bone structures are intact due to the loss of function.

Keywords: cervical spine injury, whiplash injury, blunt cerebral trauma, forensic examination

## 11. LITERATURA

1. Zanza, C., Tornatore, G., Naturale, C. et al. Cervical spine injury: clinical and medico-legal overview. *Radiol med* 128, 103–112 (2023). <https://doi.org/10.1007/s11547-022-01578-2>
2. Škavić J, Zečević D Načela sudskomedicinskih vještačenja. Naklada Ljevak 2010.
3. Como JJ, Diaz JJ, Dunham CM et al (2009) Practice management guidelines for identification of cervical spine injuries following trauma: update from the eastern association for the surgery of trauma practice management guidelines committee. *J Trauma* 67:651–659. <https://doi.org/10.1097/TA.0B013E3181AE583B>
4. Parizel PM, Van Der Zijden T, Gaudino S et al (2010) Trauma of the spine and spinal cord: imaging strategies. *Eur Spine J* 19(Suppl 1):8–17. <https://doi.org/10.1007/S00586-009-1123-5>
5. Anderson LD, D'Alonzo RT. Fractures of the odontoid process of the axis. *J Bone Joint Surg Am* 1974;56(8):1663-74.
6. Schleicher, P., Scholz, M., Pingel, A., & Kandziora, F. (2015). Traumatic spondylolisthesis of the axis vertebra in adults. *Global spine journal*, 5(4), 346-357.
7. Izzo R, Popolizio T, Balzano RF et al (2019) Imaging of cervical spine traumas. *Eur J Radiol* 117:75–88. <https://doi.org/10.1016/J.EJRAD.2019.05.007>
8. Gehweiler Jr, J. A., Clark, W. M., Schaaf, R. E., Powers, B., & Miller, M. D. (1979). Cervical spine trauma: the common combined conditions. *Radiology*, 130(1), 77-86.
9. Torg, J. S., Pavlov, H., O'Neill, M. J., Nichols III, C. E., & Sennett, B. (1991). The axial load teardrop fracture: a biomechanical, clinical, and roentgenographic analysis. *The American journal of sports medicine*, 19(4), 355-364.
10. Raniga, Sameer & Menon, Venugopal & Muzahmi, Khamis & Butt, Sajid. (2014). MDCT of acute subaxial cervical spine trauma: A mechanism-based approach. *Insights into imaging*. 5. [10.1007/s13244-014-0311-y](https://doi.org/10.1007/s13244-014-0311-y).

11. Spitzer WO, et al. Scientific monograph of the Quebec task force on whiplash-associated disorders: redefining “Whiplash” and its management. *Spine* 1995;8S:1S–73S
12. Yadla, S., Ratliff, J.K. & Harrop, J.S. Whiplash: diagnosis, treatment, and associated injuries. *Curr Rev Musculoskelet Med* 1, 65–68 (2008).  
<https://doi.org/10.1007/s12178-007-9008-x>
13. Dušan Zečević i suradnici: *Sudska medicina i deontologija*, 5., obnovljeno i dopunjeno izdanje. Medicinska naklada 2018.
14. Rodriguez AA, Barr KP, Burns SP. Whiplash: pathophysiology, diagnosis, treatment, and prognosis. *Muscle Nerve* 2004;29:768–81.
15. Ronnen HR, de Korte PJ, et al. Acute whiplash injury: is there a role for mr imaging?—a prospective study of 100 patients. *Radiology* 1996;201 1:93–6.
16. Petterson K, et al. Disc pathology after whiplash injury: a prospective magnetic resonance imaging and clinical investigation. *Spine* 1997;22:283–7
17. Rosenfeld M, Seferiadis A, Carlsson J, Gunnarsson R. Active intervention in patient with whiplash-associated disorder improves long-term prognosis. *Spine* 2003;28:2491–8.
18. Vendrig AA, van Akkerveeken PF, McWhorter KR. Results of a multimodal treatment program for patients with chronic symptoms after a whiplash injury of the neck. *Spine* 2000;25:238–44.
19. Rodriguez AA, Barr KP, Burns SP. Whiplash: pathophysiology, diagnosis, treatment, and prognosis. *Muscle Nerve* 2004;29:768–81.
20. Anaya C, Munera F, Bloomer CW et al (2009) Screening multidetector computed tomography angiography in the evaluation on blunt neck injuries: an evidence-based approach. *Semin Ultrasound CT MR* 30:205–214.  
<https://doi.org/10.1053/J.SULT.2009.02.003>
21. ACR Appropriateness Criteria<sup>®</sup> on Suspected Spine Trauma - ClinicalKey.  
<https://www.clinicalkey.com/#!/content/journal/1-s2.0-S1546144007004164>.  
[Pristupljeno 25. svibnja 2023.](#)
22. Anaya C, Munera F, Bloomer CW et al (2009) Screening multidetector computed tomography angiography in the evaluation on blunt neck injuries: an evidence-based approach. *Semin Ultrasound CT MR* 30:205–214.  
<https://doi.org/10.1053/J.SULT.2009.02.003>

23. . Čizmić J. O vještačenju u parničnom postupku s posebnim osvrtom (Internet). Zbornik Pravnog fakulteta Sveučilišta u Rijeci. Vol. 32, No. 1, 2011. (citirano u lipnju 2023.)  
Dostupno na:  
[https://hrcak.srce.hr/search/?show=results&styp=1&c%5B0%5D=article\\_search&t%5B0%5D=vje%C5%A1ta%C4%8Denju+u+parni%C4%8Dnom+postupku+s+posebni+m+osvrtom](https://hrcak.srce.hr/search/?show=results&styp=1&c%5B0%5D=article_search&t%5B0%5D=vje%C5%A1ta%C4%8Denju+u+parni%C4%8Dnom+postupku+s+posebni+m+osvrtom)
24. Orijentacijske medicinske tablice za procjenu smanjenja životne aktivnosti (Internet). Aurel Med. (citirano u lipnju 2023.). Dostupno na: <http://aurel-med.hr/assets/tabliceza-procjenu-sza.pdf>
25. Zakon o jedinstvenom tijelu vještačenja. Uredba o metodologijama vještačenja (Internet). Zagreb: Narodne novine, broj NN 67/2017; 2017 (citirano u lipnju 2023.). Dostupno na: [https://narodne-novine.nn.hr/clanci/sluzbeni/2017\\_07\\_67\\_1573.html](https://narodne-novine.nn.hr/clanci/sluzbeni/2017_07_67_1573.html)

## 12. ŽIVOTOPIS

Katarina Bertoša rođena je 13.11.1997. u Rijeci. Pohađala je Osnovnu školu Vladimira Nazora u Pazinu koju je završila sa odličnim uspjehom. Tijekom osnovnoškolskog obrazovanja sudjeluje u državnom natjecanju iz Eko kviza.

Nakon završenog osnovnoškolskog obrazovanja upisuje Gimnaziju Jurja Dobrile u Pazinu koju završava odličnim uspjehom.

2016. godine upisuje Integrirani preddiplomski i diplomski studij medicine na Medicinskom fakultetu Sveučilišta u Rijeci koji završava vrlo dobrim uspjehom. Tijekom studija sudjeluje na kongresu neuroznanosti NeuRi kao pasivni sudionik.