

Intradiskalna terapija u liječenju bolesti slabinskog intervertebralnog diska

Kajić, Josipa

Master's thesis / Diplomski rad

2023

Degree Grantor / Ustanova koja je dodijelila akademski / stručni stupanj: **University of Rijeka, Faculty of Medicine / Sveučilište u Rijeci, Medicinski fakultet**

Permanent link / Trajna poveznica: <https://um.nsk.hr/um:nbn:hr:184:989905>

Rights / Prava: [Attribution-NonCommercial 4.0 International/Imenovanje-Nekomercijalno 4.0 međunarodna](#)

Download date / Datum preuzimanja: **2024-11-18**



Repository / Repozitorij:

[Repository of the University of Rijeka, Faculty of Medicine - FMRI Repository](#)



SVEUČILIŠTE U RIJECI

MEDICINSKI FAKULTET

SVEUČILIŠNI INTEGRIRANI PRIJEDIPLOMSKI I DIPLOMSKI

STUDIJ MEDICINA

Josipa Kajić

INTRADISKALNA TERAPIJA U LIJEČENJU BOLESTI SLABINSKOG

INTERVERTEBRALNOG DISKA

Diplomski rad

Rijeka, 2023.

SVEUČILIŠTE U RIJECI

MEDICINSKI FAKULTET

SVEUČILIŠNI INTEGRIRANI PRIJEDIPLOMSKI I DIPLOMSKI

STUDIJ MEDICINA

Josipa Kajić

INTRADISKALNA TERAPIJA U LIJEČENJU BOLESTI SLABINSKOG

INTERVERTEBRALNOG DISKA

Diplomski rad

Rijeka, 2023.

Mentor rada: prof.dr.sc. Darko Ledić, dr. med.

Diplomski rad ocijenjen je dana _____ u/na

_____ pred povjerenstvom u sastavu:

1. Doc.dr.sc. Dean Giroto, dr. med.

2. Prof.dr.sc. Karlo Houra, dr. med.

3. Prof.dr.sc. Ingrid Škarpa-Prpić, dr. med.

Rad sadrži 23 stranica, 5 slika, 1 tablicu, 14 literaturnih navoda.

POSVETA I ZAHVALA

Prije svega zahvaljujem se svom mentoru prof.dr.sc. Darku Lediću na strpljenju i potpori u izradi ovog rada.

Posebno se zahvaljujem svojoj cijeloj obitelji na ljubavi, iznimnoj emocionalnoj i financijskoj potpori, bez svih vas ne bi bilo ni diplome. Tata i Striko, hvala na beskrajnom strpljenju!

Hvala mojoj Bobani i Joni na svemu što su prošle samnom, ništa ne bih mijenjala. MP, hvala što me potičeš da uvijek budem bolja.

Majko, ovo je za tebe! Znam da me čuvaš odozgo.

SADRŽAJ RADA

1	UVOD	1
1.1.	Anatomija i fiziologija intervertebralnog diska	1
1.2.	Degeneracija intervertebralnog diska	2
1.3.	Bol u leđima	4
1.4.	Intradiskalna terapija	6
1.4.1.	Povijesni pregled	6
1.4.2.	Perkutana laserska dekompresija diska	8
1.4.3.	Intradiskalna injekcija etilnog alkohola	8
2	SVRHA RADA	10
3	ISPITANICI I POSTUPCI	11
3.1.	Ispitanici	11
3.2.	Postupci	11
4	REZULTATI	12
5	RASPRAVA	15
6	ZAKLJUČAK	17
7	SAŽETAK	18
8	SUMMARY	19
9	LITERATURA	20
10	ŽIVOTOPIS	23

POPIS SKRAĆENICA I AKRONIMA

ADAM-TS	Disintegrin and metalloproteinase with thrombospondin motifs	Disintergrin i metaloproteinaza sa trombispondinom
IDET	IntraDiscal Electrothermal Therapy	Intradiskalna elektrotermalna terapija
IL-1	Interleukin 1	Interleukin 1
KBC		Klinički bolnički centar
MKB		Međunarodna klasifikacija bolesti
MMP	Matrix metalloproteinase	Matriksna metaloproteinaza
PLDD		Perkutana laserska dekompresija diska
TNF- α	Tumor necrosic factor alpha	Čimbenik tumorske nekroze alfa, Tumor nekrotizirajući faktor alfa

1 UVOD

1.1. Anatomija i fiziologija intervertebralnog diska

Kralježnica se sastoji od 33 (34) kralješka (*lat. vertebrae*) podijeljenih u 5 segmenata – vratni (*lat. vertebrae cervicales*), grudni (*lat. vertebrae thoracicae*), slabinskih (*lat. vertebrae lumbales*), sakralnih (*lat. vertebrae sacrales*) i trtičnih kralježaka (*lat. vertebrae coccygeae*). Trupovi kralježaka su međusobno spojeni intervertebralnim diskovima (*lat. disci intervertebrales*). Intervertebralni disk se anatomski gledano sastoji od dva dijela; fibroznog vezivnog prstena (*lat. anulus fibrosus*) i središnjeg mekšeg dijela nukleusa (*lat. nucleus pulposus*) (1).

Zbog velikih biomehaničkih zahtjeva kojima je kralježnica svakodnevno izložena i sami intervertebralni diskovi su građeni kako bi potpomogli teška opterećenja. Nukleus je građen od nasumično organiziranih kolagenih vlakana te od radijarno postavljenih elastinskih vlakana koja su okružena proteoglikanskim matriksom u kojemu najveći udio čini agrekan. Fibrozni vezivni prsten se sastoji od 15 do 25 koncentričnih slojeva, takozvanih lamela. Lamele su građene od paralelno postavljenih kolagenih vlakana pod kutem od otprilike 60 stupnjeva prema aksijalnoj osi. Između lamelarnih slojeva nalaze se elastinska vlakna koja pridonose tome da se disk vrati u svoj prvobitni položaj nakon utjecaja sile. Paralelno s vlaknima kolagena postavljene su i stanice slične fibroblastima koje su celularna komponenta samog anulusa. Fiziološki gledano, svaki od navedenih komponenata doprinosi biomehaničkoj ulozi diska. Kolagena vlakna su uglavnom vlakna kolagena tip I i kolagena tip II, a upravo ona pridonose čvrstoći samog diska. Sastav matriksa diska utječe na mehaniku diska. Proteoglikanski agregati služe očuvanju hidracije matriksa, a time i diska. Omjer enzimatske aktivnosti i procesa sinteze i nakupljanja makromolekula matriksa naveliko utječe na stvaranje

intradiskalnog tlaka koji razdvaja kralješke i regulira ravnomjernu raspodjelu pritiska cijelog kralježničnog stuba (2).

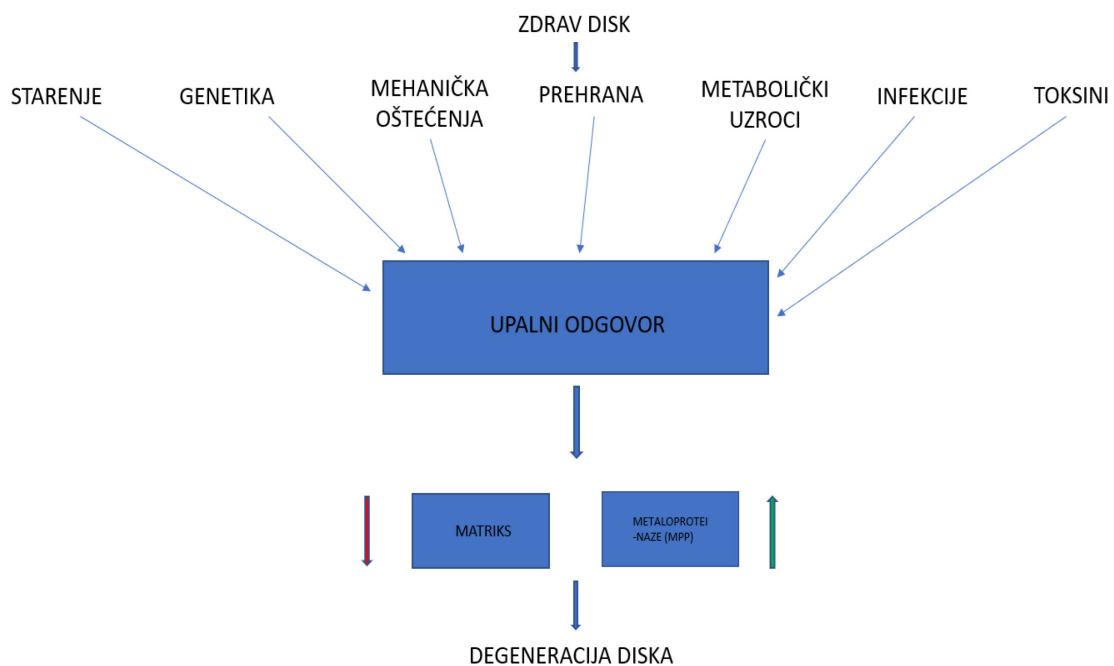
1.2. Degeneracija intervertebralnog diska

Više međusobno isprepletenih procesa je zaslužno za degenerativne promjene intervertebralnog diska. Degeneracija se često opisuje kao posljedica raznolikih interakcija između stanične komponente, ekstracelularnog matriksa i biomehanike kralježnice. Najviše su istražene degenerativne promjene nukleusa upravo iz razloga jer su one uočljive i dokumentirane brojnim slikovnim metodama. U nukleusu se nalaze i stanice porijekla notokorda koje se progresivno pretvaraju u stanice slične hondrocitima te se smanjuje njihova sposobnost proizvodnje proteoglikana i kolagena tip II, a očuvana je sposobnost proizvodnje kolagena tip I. Stanice nukleusa također eksprimiraju inflamatorne citokine poput IL-1 i TNF α koji potiču remodeliranje matriksa posredovano dvama grupama enzima – matriksnim metaloproteinazama (MMP) i disintegrin i metaloproteinaza sa trombospondinom (ADAM-TS). U kasnijim stadijima degeneracije ovi proupalni citokini potiču neurovaskularizaciju diska. Javlja se i ne-proteolitička degeneracija koja se veže uz procese glikacije. Promjene u matriksu su vidljive i u tome što matriks nije više predominantno sastavljen od kolagena tipa II i proteoglikana, nego dominantan postaje kolagen tip I koji gradi fibroznije tkivo te nema toliko veliku sposobnost vezanja molekula vode (3).

Svakako najveću ulogu u degeneraciji diska ima degradacija proteoglikanskih kompleksa, predominantno sastavljenih od agrekana. Kao posljedicu vidimo gubitak molekula vode i pad osmotskog tlaka u samom matriksu. Svakako, degenerativne promjene se ne događaju samo u intervertebralnom disku, nego i u okolnim strukturama poput ligamenata, zglobova i paravertebralne muskulature. Mehanički

stres i ponavljanje mikrotraume potenciraju već navedene procese te pospješuju samu degeneraciju diska. Također je otkriveno da postoji i genetska podloga degenerativnih procesa. Određeni genski polimorfizmi molekula u sastavu matriksa i citokina pokazuju veću sklonost za destabilizaciju matriksa. Naravno, genetski faktori ne uzrokuju samostalno degeneraciju nego dodatno potenciraju učinak štetnih okolišnih faktora i životnih navika (4).

U anulusu je najznačajnija promjena u strukturi kolagenih vlakana što utječe na otpornost prema silama koje djeluju na disk te povećava mogućnost nastanka pukotina. Sam anulus kao i nukleus, je avaskularan što znači da su prehrana, oksigenacija i ekspulzija otpadnih metaboličkih tvari stanica u potpunosti ovisni o perifernoj diskalnoj cirkulaciji. Upravo poremećaj u izmjeni tvari je jedan od ključnih čimbenika u nastanku degeneracije diska (5).



Slika 1. Prikaz rizičnih faktora i patofizioloških procesa u degeneraciji intervertebralnog diska; prilagođeno prema (5).

1.3. Bol u leđima

Bol u leđima je jedan od vodećih zdravstvenih problema današnjice. Nalazi se među jednim od najučestalijih razloga dolaska u ordinaciju te privremene radne nesposobnosti. Javlja se u sve mlađim dobnim skupinama te predstavlja veliki dijagnostički izazov. Etiologija same boli u leđima je raznovrsna i može poticati iz niza organskih sustava. Stoga je iznimno važno anamnestički i dijagnostički utvrditi potencijalni uzrok boli u leđima te onda i svrsishodno pristupiti primjeni najbolje terapijske opcije (6).

Tablica 1. Prikaz potencijalne etiologije bolova u leđima; prilagođeno prema (6).

REGIJA	STANJE
Samo vrat	<ul style="list-style-type: none">● Atlantoaksijalna subluksacija● Odražena bol disekcije karotidne ili vertebralne arterije, koronarne bolesti i IM, meningitisa, bolesti jednjaka, tireoiditisa● Herpes zoster● Promjene temporomandibularnog zgloba● Torticollis
Samo križa	<ul style="list-style-type: none">● Lumbalna spinalna stenoza● Osteitis condensans ossis ilii● Osteoporotske frakture (ponekad i torakalne pa i cervikalne)

	<ul style="list-style-type: none"> ● Odražena bol iz kuka, buta ili zdjelice ● Odražena visceralna bol disekcije ili aneurizme aorte, renalnih kolika, pankreatitisa, retroperitonealnog tumora, pleuralnog izljeva, pijelonefritisa ● Sakroilijakalna artroza; Sakroileitis ● Spondilolisteza
Vrat ili križa	<ul style="list-style-type: none"> ● Ankilozni spondilitis ● Artritis ● Fibromialgija ● Intervertebralna diskopatija ● Infekcija ● Pritisak na medulu ● Ozljeda ● Istegnuće mišića ili ligamenta ● Pagetova bolest ● Polymyalgia rheumatica ● Tumor (primarni ili metastatski) ● Urođene anomalije (npr. spina bifida, lumbalizacija S1)

Bol u donjem dijelu leđa se definira kao bol između donjeg ruba zadnjeg rebra i gluteusa. Bol u donjem dijelu leđa ima najveću prevalenciju od svih muskuloskeletalnih oboljenja te je vodeći uzrok disabiliteta na svjetskoj razini. Većina ljudi će u nekom trenutku svoga života iskusiti takvu bol. Vrhunac incidencije je u dobi od 50 do 55 godina i češće zahvaća ženski spol. Statistički podatci za 2020. godinu pokazuju da je od boli u donjem dijelu leđa patilo čak 619 milijuna ljudi na svijetu, a predviđanja su da će se taj broj popeti na 843 milijuna oboljelih do 2050. godine. Bol obzirom na trajanje može biti akutna (manje od 6 tj.), subakutna (6-12 tj.) ili kronična (više od 12 tj.). U nekim slučajevima se javlja i širenje boli u noge, što nazivamo išijas ili lumboishijalgija (7).

Išijas je definiran kao žareća, probadajuća ili razdiruća bol koja se javlja duž ishijadičnog živca, a može se javiti samostalno ili uz bol u donjem dijelu leđa. Obično se javlja kao posljedica kompresije živčanih korjenova protruzijom diska na razinama od L3 do S1. Liječenje boli u leđima je kompleksan zadatak te uključuje individualan pristup svakom bolesniku. Terapija ovisi o uzroku te kliničkoj slici, a može biti konzervativna, invazivna ili minimalno invazivna, u što pripada i intradiskalna terapija (6).

1.4. Intradiskalna terapija

1.4.1. Povijesni pregled

Intradiskalna terapija se prvi puta pojavila 1963. godine u Sjedinjenim Američkim Državama kao minimalno invazivna opcija liječenja diskogene boli. Tada je Lyman Smith prvi puta upotrijebio kemonukleolizu enzimom kimopapainom, originalno izoliranim iz papaje. Smith Laboratories Inc. uvode na tržište komercijalno primjenjiv spoj pod nazivom Discase. Postupak primjene je bio ubrizgavanje kimopapaina

postero- lateralnim putem do centra zahvaćenog diska. Učinak enzima je da razgrađuje proteoglikanske agregate u nukleusu te sadržaju diska koji čini herniju i vrši kompresiju. Nusprodukti tog proteolitičkog procesa su se izlučivali urinom. Dakle, ovaj postupak se pokazao sigurnim za primjenu te se ubrzo proširio diljem svijeta. Nedugo nakon se pokazalo da postoji rizik od anafilakse nakon primjene Discase pa je na tržište izašao i pročišćeni spoj kimopapaina pod nazivom Chymodiactin (Smith Laboratories Inc.). Primjena ovog enzima se pokazala učinkovita s vrlo malo ozbiljnih komplikacija. Unatoč tome, svi preparati kimopapaina su nestali sa tržišta 2003. godine odlukom proizvođača (8).

1986. godine je izvedena i perkutana laserska dekompresija diska (PLDD) koja se pokazuje kao uspješna metoda s minimalnim brojem komplikacija. Kasnije se pozornost više okrenula prema degenerativnim promjenama samog anulusa. Došlo se do zaključka da zapravo velik dio diskogene boli proizlazi iz pukotina u anulusu te ostalih poremećaja strukture diska. Na tržište se zatim 1997. godine uvodi nova minimalno invazivna opcija koja koristi radiofrekventnu energiju, tzv. IDET (IntraDiscal Electrothermal Therapy) – intradiskalna elektrotermalna terapija. Ovom metodom se pomoću posebnog katetera kontrolirano dovodi toplina do posteriorne strane anulusa i koaguliraju se završetci sinuvertebralnih živaca. Toplina od 50 do 90 stupnjeva se isporučuje u trajanju od 17 minuta (9).

Početak 21. stoljeća javljaju se i nove metode nukleoplastike. 2000. godine uvodi se u upotrebu koblacija, a 2007. godine i intradiskalna injekcija geliranog etilnog alkohola. Biomehanički učinak je sličan kao i kod ostalih metoda nukleoplastike. Koblacija se temelji na upotrebi radiofrekventne energije kroz medij koji je vodič kako bi se kreirala fokusirana plazma. Intradiskalna injekcija etilnog alkohola funkcionira po principu kemonukleolize, ima jednostavnu i brzu primjenu (10,11).

1.4.2. Perkutana laserska dekompresija diska

PLDD je minimalno invazivna metoda liječenja diskogene boli. Ovaj zahvat izvodi se u operacijskoj sali, bolesnik je pod lokalnom anestezijom i pozicioniran je u pronacijskom položaju. Nakon pripremanja operacijskog polja i vizualizacije razine na kojoj se nalazi zahvaćeni disk, u disk se uvodi igla, posterolateralnim pristupom, pod kontrolom fluoroskopa i aplicira se kontrast. Potom se posebno konstruirana laserska sonda uvodi preko igle te se primjenjuje laserska energija. Jačina i vrijeme primjene ovise o vrsti uređaja i protokolu ustanove u kojoj se provodi zahvat. Učinak se temelji na tome da laserska energija zagrijava tkivo diska te pretvara vodu u disku u paru. Upravo to isparavanje vodi do blagog smanjenja intradiskalnog tlaka i posljedično do smanjenja pritiska na živčane strukture, koji je i bio pretpostavljeni uzrok boli. Indikacije za primjenu su simptomatska dorzomedijalna hernijacija diska unutar fibroznog prstena ili ispod stražnjeg uzdužnog ligamenta i diskogena bol koja ne reagira na konzervativne metode liječenja. Kontraindikacije za zahvat su akutna bol koja nije liječena konzervativnom terapijom, teški stupanj spondilolisteze, teška skolioza, metastatski karcinom, kompresijska fraktura kralješka, kompresija korijena živca uzrokovana pritiskom kosti i sekvestrirani disk. Iako su komplikacije PLDD-a rijetke i dalje postoje. Moguće komplikacije su: ozljeda korijena spinalnog živca, cauda equina sindrom, termalna ozljeda okolnog tkiva, spazam paravertebralne muskulature, aseptični ili infektivni discitis, upala sakroilijačnog zgloba (12).

1.4.3. Intradiskalna injekcija etilnog alkohola

Intradiskalna injekcija etilnog alkohola se koristi kao metoda kemonukleolize, tj. metoda koja je zamijenila primjenu kemopapaina u intradiskalnoj terapiji. Ovaj zahvat se izvodi u operacijskoj dvorani pod kontrolom fluoroskopa, a pacijent je u lokalnoj

anesteziji. Radioopakani koncentrirani gelificirani etilni alkohol pod nazivom DiscoGel se danas koristi tako što se uštrcava direktno u središte diska. Prisutnost gelificirajuće tvari sprječava istjecanje alkohola izvan samog diska te smanjuje moguće komplikacije. Mehanizam djelovanja DiscoGel-a se temelji na: dehidracijskoj sposobnosti etilnog alkohola, što smanjuje intradiskalni tlak, zatim na inhibiciji inervacije diska i nekrotizirajućem djelovanju na sam nukleus. Indikacija za primjenu DiscoGel-a bi bila simptomatska hernijacija diska koja traje dulje od 3 mjeseca te ne prolazi na primjenu konzervativne terapije. Komplikacije su minimalne i najčešće se javlja prolazna bol na mjestu primjene (13).

2 SVRHA RADA

Svrha ovog rada je skrenuti pažnju na sve učestaliju pojavu bolesti lumbalnog intervertebralnog diska koja uzrokuje veliko smanjenje kvalitete života i radne sposobnosti.

Također je svrha, napraviti pregled metoda intradiskalne terapije te analizirati iskustva u primjeni iste u Kliničkom bolničkom centru Rijeka na Klinici za neurokirurgiju u razdoblju od 4. svibnja 2022. godine do 19. svibnja 2023. godine.

Osim toga, cilj je analizirati dobnu i spolnu strukturu bolesnika te indikaciju za zahvat upravo metodom intradiskalne terapije.

3 ISPITANICI I POSTUPCI

3.1. Ispitanici

Istraživanje je obuhvatilo 19 ispitanika koji su bili zbrinuti u Kliničkom bolničkom centru Rijeka, na Klinici za neurokirurgiju zbog primjene intradiskalne terapije.

Podatci o ispitanicima su uzeti iz razdoblja od 4. svibnja 2022. godine do 19. svibnja 2023. godine.

Za istraživanje su prikupljeni podaci o: spolu, dobi, MKB dijagnozi, razini na kojoj se nalazi degenerativni proces i o vrsti izvršenog operativnog zahvata.

Pri prikupljanju podataka očuvana je privatnost svakog pacijenta.

3.2. Postupci

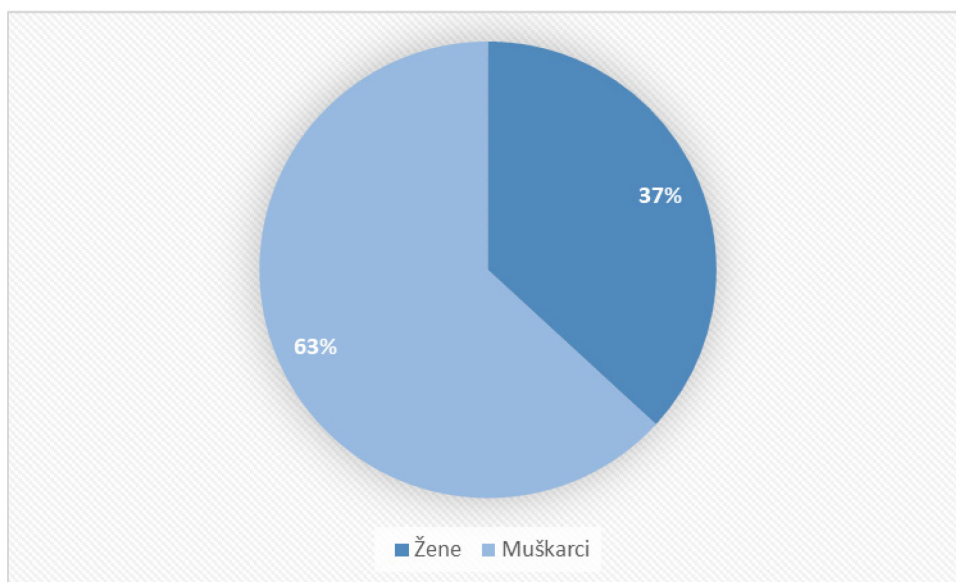
Svi su podaci prikupljeni iz administracije Klinike za neurokirurgiju Kliničkog bolničkog centra Rijeka, a odnose se na period od početka svibnja 2022. godine do kraja svibnja 2023. godine.

Obrada podataka i statistika izvršena je u računalnom programu Microsoft Excel, a uz rezultate su priloženi i odgovarajući grafovi i tablice.

4 REZULTATI

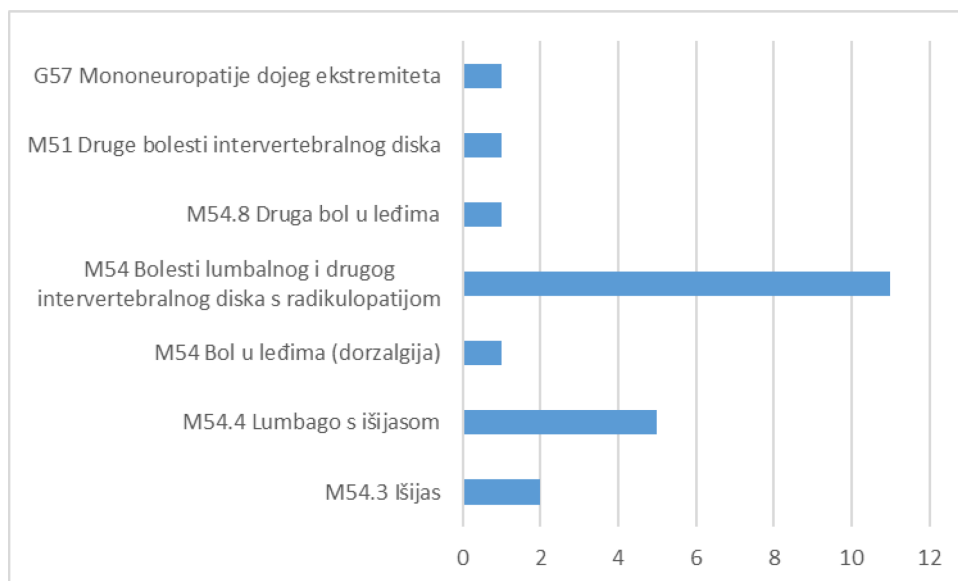
Na Klinici za neurokirurgiju Kliničkog bolničkog centra Rijeka zbog primjene intradiskalne terapije u razdoblju od 4. svibnja 2022. godine do 19. svibnja 2023. godine obrađeno je 19 bolesnika.

Ukupna prosječna dob bolesnika bila je 47,2 godine. Prosječna dob žena je bila 50,4 godina, a prosječna dob muškaraca 46,5 godina. Od 19 bolesnika 7 (37%) je bilo žena, a 12 (63%) muškaraca. (Slika 2)



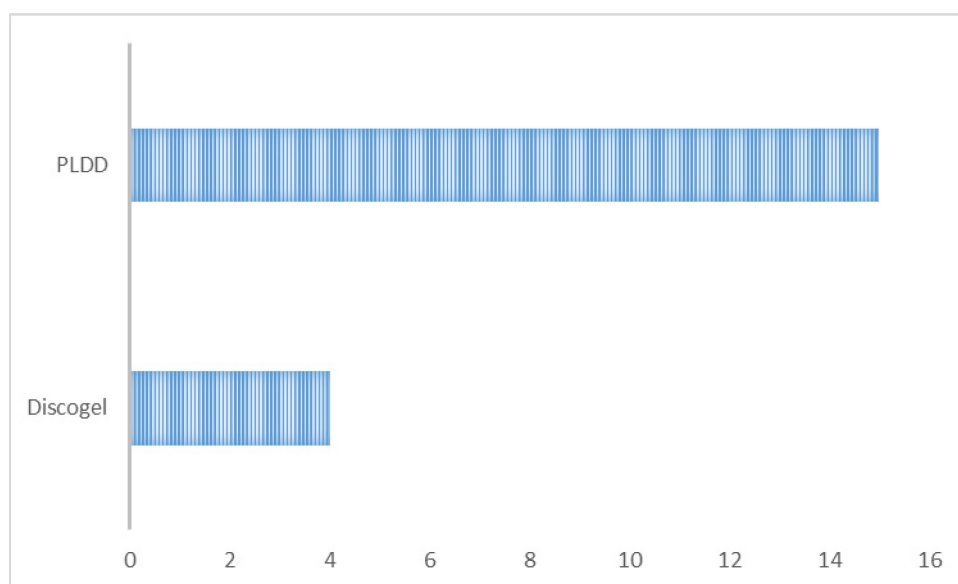
Slika 2. Udio bolesnika po spolu

Analizom korištenja MKB šifri pokazalo se da je najčešćija dijagnoza M54 Bolesti lumbalnog i drugog intervertebralnog diska s radikulopatijom, a nakon toga slijedi M54.4 Lumbago s išijasom (Slika 3).



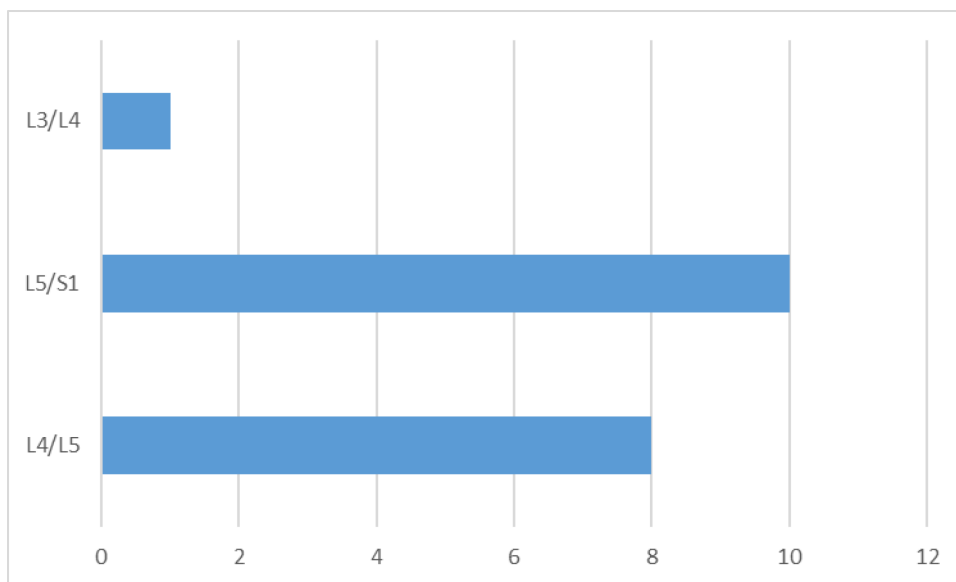
Slika 3. Prikaz bolesnika ovisno o MKB dijagnozi

Od sveukupno 19 bolesnika koji su pristupili intradiskalnoj terapiji kod 4 (21%) je primijenjena terapija DiscoGel-om, a kod 15 (79%) perkutana laserska dekompresija diska. (Slika 4)



Slika 4. Vrsta primijenjene intradiskalne terapije

Najviše bolesnika je patilo od hernije diska na razini L5/S1, njih čak 10 (53%). Hernija diska na razini L4/L5 imalo je 8 (42%) bolesnika, a kod samo 1 (5%) bolesnika hernija diska je bila na razini L3/L4. (Slika 5)



Slika 5. Broj bolesnika u usporedbi s razinom na kojoj se očitovala hernija diska

5 RASPRAVA

Bol u leđima je najčešće uzrokovana degenerativnim promjenama intervertebralnog lumbalnog diska, a one se manifestiraju kao hernija diska. Od tegoba izazvanih degeneracijom lumbalnog intervertebralnog diska pati sve više mladih ljudi.

Bolesti intervertebralnog lumbalnog diska su vrlo često izazovne za liječenje. Postoje konzervativne, invazivne i minimalno invazivne metode liječenja. Unatoč sklonosti bolesnika da se vrlo brzo priklone operativnom načinu liječenja. U zadnje vrijeme su ponovno popularne minimalno invazivne metode liječenja, poput intradiskalne terapije. Na Klinici za neurokirurgiju KBC-a Rijeka pacijentima su dostupne dvije vrste takvih zahvata, terapija injiciranjem DiscoGel-a i PLDD.

Ovaj rad obuhvaća sveukupno 19 bolesnika koji su liječeni intradiskalnom terapijom zbog bolesti lumbalnog intervertebralnog diska. Analizom podataka bolesnika koji su liječeni na Klinici za neurokirurgiju KBC-a Rijeka u razdoblju od 4. svibnja 2022. godine do 19. svibnja 2023. godine može se vidjeti da je dobna struktura nešto mlađa od one opisane u literaturi. Prosjek dobi naših bolesnika je 47,2 godine, a u literaturi se navodi da je vrhunac pojavnosti od 50 do 55 godina života (7).

Najčešća indikacija za intradiskalnu terapiju je bila dijagnoza bolesti lumbalnog i drugog intervertebralnog diska s radikulopatijom kod 11 bolesnika tj. 58% bolesnika. Sljedeća po učestalosti je dijagnoza lumbaga s išijasom kod 5 bolesnika tj. 26%.

Kroz analizu MKB šifri koje se koriste za opisivanje tegoba i indikaciju potencijalnog terapijskog liječenja može se uočiti da su dijagnoze načelno sve slične, ali se vode pod različitim šiframa. Upravo to bi moglo otežati prikupljanje statističkih podataka te temeljitiju analizu i praćenje. Hernija diska se najčešće javljala na razini L5/S1, što je u skladu s dosadašnjim iskustvima. Rezultati preglednih studija i meta-analiza su

pokazali da je intradiskalna terapija perkutanom laserskom dekompresijom diska učinkovita u 75-90% bolesnika, a postotak komplikacija je 1%. Rezultati učinkovitosti variraju od studije do studije te potencijalno ovise o izboru pacijenata, korištenim uređajima i protokolima, koji nisu detaljno opisani da bi ih se moglo usporediti (14).

6 ZAKLJUČAK

Primjena intradiskalne terapije je sigurna terapijska opcija u liječenju bolesti slabinskog intervertebralnog diska. Na Klinici za neurokirurgiju Kliničkog bolničkog centra Rijeka rutinski se izvršavaju postupci PLDD i intradiskalne primjene DiscoGel-a.

Degeneracija slabinskog intervertebralnog diska se javlja u sve mlađoj populaciji te uzrokuje brojne probleme koji se najčešće manifestiraju u obliku radikulopatije i lumbaga s išijasom. Upravo to dovodi u pitanje koji je terapijski postupak najučinkovitiji, a s druge strane i najmanje invazivan te ne utječe drastično na bolesnikovu kvalitetu života zahtijevajući dug oporavak.

Podatci o učinkovitosti terapije se razlikuju od studije do studije te ovise o brojnim faktorima od kojih mnogi ovise o dizajnu same studije. Komplikacije su vrlo rijetke te se ovi zahvati smatraju sigurnima. Stoga svoju odluku o primjeni terapije ne možemo temeljiti jedino na statističkim pokazateljima nego moramo svakoga bolesnika sagledati pojedinačno te uzeti u obzir potencijalne prednosti i nedostatke.

7 SAŽETAK

Kralježnica je vrlo složen biomehanički kompleks u kojemu veliku ulogu ima i intervertebralni disk, a to je posebno izraženo u lumbalnom području zbog prijenosa sila i ostalih nepovoljnih čimbenika. Bolesti lumbalnog intervertebralnog diska su sve učestaliji problem modernog društva kao i sve češći razlog posjeta liječniku i u mlađoj dobi. Statistički podaci za 2020. godinu upućuju na to da je bol u donjem dijelu leđa definitivno dosegla pandemijske razmjere, a projekcije za budućnost su pesimistične. Degenerativne promjene intervertebralnog diska su neizbježne te ovise o više genetskih i okolišnih čimbenika kao i stila života. Najčešća klinička slika bolesti lumbalnog intervertebralnog diska je bol u donjem dijelu leđa sa ili bez širenja u noge. Sama bol može biti različitog karaktera te trajanja - akutna, subakutna ili kronična. Uzrok boli je višestruk te potiče iz samog diska ili kao posljedica hernijacije dijela diska i kompresije korijena spinalnog živca. Terapijske opcije su konzervativno, klasično kirurško liječenje ili upotrebu minimalno invazivnih metoda poput intradiskalne terapije. U ovom radu je fokus na primjeni perkutane laserske dekompresije diska i intradiskalne injekcije DiscoGel-a jer su upravo ove metode dostupne i pacijentima u Kliničkom bolničkom centru Rijeka.

Ključne riječi: hernija diska; intradiskalna terapija; išijas

8 SUMMARY

The spine is a very complex biomechanical structure where a big role has the intervertebral disc, this can be best witnessed in the lumbar intervertebral disc. That is because of the nature of force transfer and other risk factors. Disease of the lumbar intervertebral disc can be defined as the disease of the modern man. This is as well one of the most common reasons of seeking medical help, and is becoming the problem of the younger population. The statistical data from 2020 shows that lower back pain became an almost pandemic, and the predictions for the future are even more pessimistic. Degeneration of intervertebral disc is imminent and is a consequence of genetic factors as well as lifestyle. The most common clinical presentation of the lumbar disc disease is lower back pain with or without radiation in lower extremities. The pain itself can have different characteristics and duration - acute, subacute, or chronic. Cause of the pain can be the change in the structure of the disc or as a consequence of disc herniation. Therapy options are conservative therapy, surgery, or minimal invasive procedure such as intradiscal therapy. The focus of this paper is percutaneous laser disc decompression and intradiscal injection of DiscoGel, because these are the methods available to the patients in Clinical Hospital Center Rijeka.

Keywords: herniated disc; intradiscal therapy; sciatica

9 LITERATURA

1. Križan Z. Kompendij anatomije čovjeka. 3. izd. 2. dio, Pregled građe glave, vrata i leđa: za studente opće medicine i stomatologije. Zagreb: Školska knjiga; 1999.
2. Raj PP. Intervertebral disc: anatomy-physiology-pathophysiology-treatment. Pain Pract. [Internet]. 18.1.2008. [citirano 12.6.2023.]; 2008;8(1):18-44. Dostupno na: <https://onlinelibrary.wiley.com/doi/10.1111/j.1533-2500.2007.00171.x>
3. Vergroesen PP, Kingma I, Emanuel KS, et al. Mechanics and biology in intervertebral disc degeneration: a vicious circle. Osteoarthritis Cartilage. [Internet] 27.3.2015. [citirano 12.6.2023.]; 2015;23(7):1057-1070. Dostupno na: [https://www.oarsijournal.com/article/S1063-4584\(15\)00877-8/fulltext](https://www.oarsijournal.com/article/S1063-4584(15)00877-8/fulltext)
4. Kos N, Gradisnik L, Velnar T. A Brief Review of the Degenerative Intervertebral Disc Disease. Med Arch. [Internet] [citirano 12.6.2023.]; 2019;73(6):421-424. Dostupno na: <https://www.ncbi.nlm.nih.gov/pmc/articles/PMC7007629/>
5. Scarcia L, Pileggi M, Camilli A, et al. Degenerative Disc Disease of the Spine: From Anatomy to Pathophysiology and Radiological Appearance, with Morphological and Functional Considerations. J Pers Med. [Internet] 1.11.2022. [citirano 13.6.2023.]; 2022;12(11):1810. Dostupno na: <https://www.ncbi.nlm.nih.gov/pmc/articles/PMC9698646/>
6. MSD priručnik dijagnostike i terapije [Internet]. Split: Placebo d.o.o.; c2014. [citirano 13.6.2023.]. Dostupno na: <http://www.msd-prirucnici.placebo.hr/msd-prirucnik/bolesti-misica-kostiju-i-vezivnog-tkiva/bol-u-vratu-i-u-ledjima/bol-u-ledjima>

7. World Health Organization [Internet]. WHO; c2023. [ažurirano 19.06.2023. citirano 20.6.2023.]. Dostupno na: <https://www.who.int/news-room/fact-sheets/detail/low-back-pain>
8. Wardlaw D. Sciatica caused by disc herniation: Why is Chymopapain Chemonucleolysis denied to our patients?. *Int J Spine Surg.* [Internet] 31.12.2016. [citirano 15.6.2023.]; 2016;10:44. Dostupno na: <https://www.ncbi.nlm.nih.gov/pmc/articles/PMC5374990/>
9. Pomerantz SR, Hirsch JA. Intradiscal therapies for discogenic pain. *Semin Musculoskelet Radiol.* [Internet] [citirano 15.6.2023.]; 2006;10(2):125-135. Dostupno na: <https://www.thieme-connect.com/products/ejournals/abstract/10.1055/s-2006-939030>
10. Bellini M, Romano DG, Leonini S, et al. Percutaneous injection of radiopaque gelified ethanol for the treatment of lumbar and cervical intervertebral disk herniations: experience and clinical outcome in 80 patients. *AJNR Am J Neuroradiol.* [Internet] [citirano 16.6.2023.]; 2015;36(3):600-605. Dostupno na: <https://www.ncbi.nlm.nih.gov/pmc/articles/PMC8013056/>
11. Pandolfi, M., Galli, F., Borelli, A. et al. Percutaneous cervical coblation as therapeutic technique in the treatment of algo-dysfunctional pain of discal herniation. *Radiol med.* [Internet] 23.2.2021. [citirano 16.6.2023.]; 2021;126, 860–868. Dostupno na: <https://link.springer.com/article/10.1007/s11547-021-01336-w#citeas>
12. Budrovac D, Radoš I, Tot OK, Haršanji Drenjančević I, Omrčen I. Percutaneous Laser Disc Decompression in the Treatment of Lumbar Radicular Pain. *Southeastern European Medical Journal* [Internet]. 2020 [citirano 17.06.2023.];4(2):62-68. Dostupno na: <https://hrcak.srce.hr/file/357617>

13. Léglise A, Lombard J, Moufid A. DiscoGel® in patients with discal lumbosciatica. Retrospective results in 25 consecutive patients. *Orthop Traumatol Surg Res.* [Internet]. 26.6.2016. [citirano 17.6.2023.]; 2015;101(5):623-626. Dostupno na: <https://www.sciencedirect.com/science/article/pii/S187705681500153x>
14. Ren L, Guo H, Zhang T, Han Z, Zhang L, Zeng Y. Efficacy evaluation of percutaneous laser disc decompression in the treatment of lumbar disc herniation. *Photomed Laser Surg.* [Internet]. [citirano 18.6.2023.]; 2013;31(4):174-178. Dostupno na: https://www.liebertpub.com/doi/10.1089/pho.2012.3402?url_ver=Z39.88-2003&rfr_id=ori%3Arid%3Acrossref.org&rfr_dat=cr_pub++0pubmed

10 ŽIVOTOPIS

Josipa Kajić je osnovnu i srednju školu završila u Zagrebu. Nakon položene mature upisuje Medicinski fakultet u Rijeci. Tijekom studija bavi se raznim izvannastavnim aktivnostima, sudjeluje u radu udruge FOSS MEDRI, u organizaciji kongresa i promociji znanosti. Također je bila višegodišnja predsjednica Studentskog kongresa neuroznanosti - NeuRi. Odradila je stručne prakse: u Laboratoriju za genetiku mikroba Sveučilišta Tzu-Chi na Tajvanu, na Klinici za neurokirurgiju KBC-a Zagreb i na Klinici za neurokirurgiju UKGM Marburg u Njemačkoj.