

Kirurške tehnike operativnog liječenja preponske kile

Havidić, Karla

Master's thesis / Diplomski rad

2023

Degree Grantor / Ustanova koja je dodijelila akademski / stručni stupanj: **University of Rijeka, Faculty of Medicine / Sveučilište u Rijeci, Medicinski fakultet**

Permanent link / Trajna poveznica: <https://um.nsk.hr/um:nbn:hr:184:353820>

Rights / Prava: [In copyright](#)/[Zaštićeno autorskim pravom.](#)

Download date / Datum preuzimanja: **2024-12-26**



Repository / Repozitorij:

[Repository of the University of Rijeka, Faculty of Medicine - FMRI Repository](#)



SVEUČILIŠTE U RIJECI
MEDICINSKI FAKULTET
INTEGRIRANI PREDDIPLOMSKI I DIPLOMSKI
SVEUČILIŠNI STUDIJ MEDICINE

Karla Haviđić

KIRURŠKE TEHNIKE OPERATIVNOG LIJEČENJA PREPONSKE KILE

Diplomski rad

Rijeka, 2023.

SVEUČILIŠTE U RIJECI
MEDICINSKI FAKULTET
INTEGRIRANI PREDDIPLOMSKI I DIPLOMSKI
SVEUČILIŠNI STUDIJ MEDICINE

Karla Haviđić

KIRURŠKE TEHNIKE OPERATIVNOG LIJEČENJA PREPONSKE KILE

Diplomski rad

Rijeka, 2023.

Mentor rada: Izv. prof. dr. sc. Damir Grebić, dr. med.

Diplomski rad ocijenjen je dana _____ u/na _____
_____, pred povjerenstvom u sastavu:

1. Izv. prof. dr. sc. Harry Grbas, dr. med.
2. Izv. prof. dr. sc. Aleksandra Pirjavec, dr. med.
3. Doc. dr. sc. Petra Valković Zujić, dr. med.

Rad sadrži 49 stranica, 7 slika, 2 tablice, 50 literaturnih navoda.

Zahvala

Zahvalila bih se mentoru izv. prof. dr. sc. Damir Grebić, dr. med. na pomoći, izdvojenom vremenu i uloženom trudu u izradi ovog diplomskog rada.

Zahvaljujem se svim svojim prijateljima i kolegama s kojima je bila čast i iznimno zadovoljstvo dijeliti sve male i velike trenutke na ovome putu. Hvala Vam što ste bili uz mene i kada je bilo najteže!

Izdvojila bih kolegu i prijatelja Karla koji mi je nesebično pomagao kroz sve ove godine. Sve bi bilo puno teže bez bezbroj zajednički provedenih sati učenja.

Posebno bih zahvalila svojoj obitelji koja je uvijek vjerovala u mene i oduvijek me podupirala na sve moguće načine. Ovo je Vaš uspjeh koliko je i moj! Hvala Vam!

Sadržaj

1. Uvod	1
2. Svrha rada.....	2
3. Povijesni razvoj	3
4. Anatomske odnose	6
4.1 Anatomija preponske regije	6
5. Anatomija kile	13
5.1. Vrste preponskih kila	14
6. Klinička slika i dijagnostika	19
7. Kirurške tehnike	20
7.1 Otvoreni pristup	22
7.1.1 Tkivne metode.....	23
7.1.1.1 Metoda popravka po Bassiniju	23
7.1.1.2 Metoda popravka po Shouldiceu	25
7.1.1.3. Metoda popravka po McVayu	28
7.1.1.4. Metoda popravka po Desardu	28
7.1.2. Protetski popravci	29
7.1.2.1. Lichtenstein metoda	30
7.1.2.2. Trabucco metoda	32
7.1.2.3. TIPP I TREPP.....	33
7.1.2.4. 'Plug i patch' metoda.....	35
7.2. Endoskopske tehnike	36
7.2.1 Transabdominalni preperitonealni pristup	37
7.2.2. Totalni ekstraperitonealni pristup.....	38
8. Rasprava	40
9. Zaključak.....	41
10. Sažetak	42
11. Summary.....	43
12. Literatura	44
13. Životopis.....	49

1. Uvod

Ingvinalne i femoralne kile poznate su zajedno kao preponske kile. U današnje vrijeme, a i pogledom kroz povijest, može se uočiti visoka razina pojavnosti i razvoj mnogih tehnika koje će različitim pristupima dovesti do najboljih rezultata. Današnje metode liječenja vrlo su napredne i ne predstavljaju iznimni problem, te su to najčešće elektivni zahvati. Napredak u anesteziji i operativnim tehnikama doveli su do toga da je ovo operacija s malim brojem recidiva te izuzetno malom stopom morbiditeta. S obzirom na ovaj uspjeh, kvaliteta života i izbjegavanje kronične boli, postalo je najvažnije kod odluke koja tehnika će se koristiti za sam popravak kile. Sam odabir tehnike i dalje je ostao kao odluka operatera, te će se većina odlučiti na tehniku koja im je poznata i dobro naučena. Međutim iznimno je važno naglasiti kako neovisno o odabiru tehnike svaka operacija je ozbiljan postupak te nosi mogući rizik od komplikacija.

2. Svrha rada

Operativni zahvati kila u današnje su vrijeme jedni od najizvođenijih zahvata u općoj kirurgiji, što nam govori u prilog učestalosti kila. Postoji veliki broj kirurških tehnika pristupa ovome patološkom stanju. Svrha ovog rada je prikazati određene kirurške tehnike kao metode liječenja.

3. Povijesni razvoj

Povijest liječenja preponske kile jest povijest kirurgije. Opisna anatomija prednjeg trbušnog zida datira unatrag više od 6000 godina, do početka civilizacije, Doline Nila i Staroegipatskih papirusa. Ovi tekstovi, često nepoznatih autora, nastajali su u vremenu kada je medicina bila magijsko-religijska. (1)

Papirus (Eberov 1500 godina prije Krista) koji najviše nalikuje modernom kirurškom udžbeniku toga doba, pronađen u grobnici Thebes godine 1862. profesora Georgea Ebersa, pruža prve opise prednjeg trbušnog zida, a posljednji odjeljak bavi se abdominalnim oteklinama i tumorima. Iako nema konkretnog spominjanja preponske hernije možemo uočiti od kada datira pravac iz kojega će se godinama razvijati sve današnje metode. Zapažanje o kila je bilo ovakvo: "kada procijenite oteklinu na površini trbuha.., ono što izlazi.., uzrokovano kašljem". Mumija faraona Merneptaha pokazala je veliku ranu u preponama, a skrotum odvojen od tijela, iz čega je zaključeno da je napravljena operacija skrotalne hernije. (1)

Nadalje, kirurgija ingvinalnih kila spominje se u literaturi antičkog doba, kada se detaljnije opisuju simptomi i liječenje kila. Zanimljivo, Corpus Hippocraticum, zbirka oko 70 ranih medicinskih djela iz antičke Grčke, koja je direktno povezana s liječnikom Hipokratom i njegovim učenjima, također usputno spominje kile. (2)

Nekoliko stoljeća kasnije, Rimljanin po imenu Aulus Cornelius Celsus (prvo stoljeće nove ere) prvi je opisao važnost kirurškog zatvaranja trbušne stijenke. Stoljeće kasnije, Aelius Galenus nedvojbeno najistaknutiji liječnik Grčko-Rimskog razdoblja, pruža detaljan opis kako je hernija posljedica ruptуре peritoneuma i rastezanja priležeće fascije i mišića. Proces liječenja obuhvaćao je ligaturu kilne vreće i sjemenskog snopa, te resekcije testisa. Galenov princip liječenja koristio se kao izbor liječenja stoljećima nakon. (1–3)

Za vrijeme pada Zapadnog Rimskog Carstva 476. godine grčko-rimsku medicinsku tradiciju preuzela je bizantska medicina, s naglaskom na Galenovom liječenju.

U arapskoj medicini, Albucasis iz Cordobe (936.-1013.) u svome djelu al-Tasrif opširno raspravlja o herniji, pretpostavljajući da se kile mogu smanjiti spontano, ali uglavnom ostaju trajno zbog formiranja adherencija. Zagovarao je da se kile razvijaju kao posljedica istežanja i slabljenja ingvinalnog peritoneuma i također vjerovao u kiruršku tehniku kauterizacije. (2)

Međutim, operacije u potpunosti na anatomskoj osnovi počele su se izvoditi tek nakon što je 'moderna anatomija' uspostavljena tijekom šesnaestog stoljeća. Najranije korištena metoda bila je izazivanje upale kako bi se ojačao hernijalni otvor, a to se postizalo kauterizacijom užarenim željezom, što je preteča današnjeg uređaja za elektrokauterizaciju, ili se koristila metoda ubacivanja kiselih kemikalija. Na taj način izazvano je stvaranje čvrstog ožiljka u području prednje stijenke ingvinalnog kanala. (4)

Prvi operativni zahvat sužavanja hernialnog otvora ingvinalnog kanala učinio je njemački kirurg Vinzenz von Czerny (1877.). Kirurški je ojačao abdominalnu aponeurozu fascijalnom duplikaturom bez otvaranja aponeuroze (Czernyjeva šav), što dovodi do suženja vanjskog ingvinalnog prstena. Nažalost, ovo operativno pojačanje prednjeg zida dovelo je do visoke stope recidiva (>30%), čak i kada su ga izvodili vješti kirurzi kao što je Billroth. Stoga se postupak smatrao nedostatnim. (2,4,5)

Prvi koji ukazuje na to da je visoka ligatura hernialne vreće na unutarnjem ingvinalnom prstenu potrebna nakon cijepanja abdominalne aponeuroze, bio je pariški kirurg Just Lucas-Championniere. Uz takvo pojačanje stražnjeg zida ingvinalnog kanala, postavljena je osnova za većinu važnih postupaka popravka za operaciju ingvinalnih kila, koji se koristi i danas. (4)

Uvođenje anestezije i antiseptičkih postupaka predstavlja početak moderne kirurgije kila, poznato kao doba popravka kila pod napetostima (19. do sredine 20. stoljeća). Usvojena su tri

značajna pravila popravka kila: antiseptički i aseptički postupci, visoka podvezanost hernijske vreće i suženje unutarnjeg ingvinalnog prstena. Unatoč tom napretku, liječenje daje loše rezultate jer je stopa recidiva bila visoka, a postoperativni mortalitet dosegao je 7%. Tek nakon doprinosa Bassinija rezultati su se značajno poboljšali. (5)

Zaslugu za revolucionarnu metodu u liječenju ingvinalnih hernija pripisujemo talijanskom kirurgu Eduardu Bassiniju. Bassini je isprobao mnoge metode za popravak kila, ali je bila iznimno visoka učestalost recidiva. Međutim, on je došao do rješenja da se umjesto obliteracije kanala, fiziološki rekonstruira kanal, čime se rekreiraju unutarnji i vanjski otvori s prednjim i stražnjim stijenkama. Bassini nije samo sašio poprečni trbušni mišić i unutarnji kosi trbušni mišić za ingvinalni ligament, već je njegov "trostruki sloj" uključivao fasciu verticalis Cooperi (fascia transversalis). Ušlo se u retroperitonealni prostor, omogućujući diseciranje peritonealne vrećice prema ilijačnoj jami, te je time bilo dostupno za visoko podvezivanje. Na medijalnom kraju popravka, šav je uključivao prednju ovojnicu ravnog trbušnog mišića. Naglasio je zatvaranje odozdo prema gore kako bi se obnovio mehanizam nalik ventilu. Uloga Bassinija kao tvorca moderne kirurgije kile ostaje i da danas neosporiva. (5)

Oprilike u isto vrijeme, Williams S. Halsted razvio je samostalno operaciju za liječenje ingvinalne kile (Halsted I postupak) koja se razlikovala od Bassinijeve tehnike po transpoziciji sjemenske vrpce u položaj nad aponeurozu vanjskog kosog mišića. Neke od razlika bile su podvezivanje suvišnih vena oko vrpce kako bi se smanjila njezina veličina i presjek vlakna unutarnjeg kosog mišića, a ponekad i poprečnog trbušnog mišića kako bi se omogućio veći lateralni pomak unutarnjeg prstena. I Bassini i Halsted uspostavili su četvrti princip ingvinalne herniorafije: rekonstrukcija posteriornog ingvinalnog dna. (5)

Važnu modifikaciju Bassinijevog postupka osmislio je Georg Lotheissen, koji je godine 1898. za radikalnu operaciju hernije preporučio da unutarnji kosi trbušni mišić i poprečni trbušni mišić budu pričvršćeni na Cooperov ligament koji je uobičajeno jače razvijen od ingvinalnog ligamenta. Ovu metodu ponovno je opisao američki kirurg Chester B. McVay 1942. godine i pronašao svoj put u literaturi kao McVayev popravak. (4,5)

Četrdesetih godina prošlog stoljeća dolazi do napredovanja kirurških tehnika, tada je Kanađanin Earle Shouldice predstavio novu tehniku. Svoje temelje našla je u Bassinijevoj metodi, a sastojala se od primjene produžnog šava za četveroslojno zatvaranje stražnje stijenke, uz lokalnu anesteziju. Shouldice je napravio duplikaciju fascije kremastera i unutarnje spermatične fascije, te duplikaciju aponeuroze vanjskog obliquesa. Godinama nakon, ta metoda je bila prihvaćena kao standardna, a stopa recidiva je bila mnogo manja. (4,5)

Kasnije se pojavljuju metode bez napetosti. Irving Lichtenstein 1980. godine je izveo i predstavio napredniju operaciju kile bez napetosti s mrežicom postavljenom anteriorno na fasciju transversalis, te je njegova metoda popravka postala prihvaćena kao standardna operacija kile koja je jednostavna za izvođenje i izvodi se i danas. (4,5)

Napretkom medicine dolazi do daljnjeg razvoja minimalno invazivnih tehnika gdje se preponske kile popravljaju laparoskopskim pristupom. Dvije najčešće korištene tehnike su totalni ekstraperitonealni pristup (TEP) i transabdominalni preperitonealni pristup (TAPP).

4. Anatomijski odnosi

4.1 Anatomija preponske regije

Kod preponske kile dio crijeva ili drugog trbušnog organa prodire kroz otvor u trbušnom zidu i potom u ingvinalni (preponski) kanal. Stoga je od praktične važnosti poznavati anatomske strukture preponske regije i njihove međusobne odnose kako bismo mogli razumijeti sam nastanak kila, njihovu podjelu te razlog odabira određenih kirurških tehnika liječenja.

Preponska regija pruža se kroz bočne dijelove hipogastrija. Ima oblik pravokutnog trokuta s hipotenuzom na ingvinalnom ligamentu. Prema gore preponska je regija omeđena lateralnim dijelom interspinalne linije, medioklavikularnom linijom medijalno (odsječak koji se proteže uz lateralni rub ravnog trbušnog mišića) te ingvinalnim ligamentom dolje. Najistaknutija anatomska značajka u ovoj regiji je preponski kanal koji se proteže iznad medijalne polovice ingvinalnog ligamenta kroz meku trbušnu stijenku, gdje u potpunosti kaudalno prolazi kod muškaraca funiculus spermaticus, a kod žena ligamentum teres uteri. Upravo njihovo polazište jest spomenuti preponski kanal, canalis inguinalis. Funiculus spermaticus je tvorevina u obliku konopa što sadrži odvodni kanal, žile i živce testisa. Ligamentum teres uteri vezivni je tračak koji spaja maternicu s kožom vanjskog genitala. (6)

Na ingvinalnom kanalu opisujemo dvije stijenke, prednju i stražnju. Uz to razlikujemo dva otvora, unutarnji i vanjski. Kanal je dugačak oko 4-5 cm, a pruža se od gore, lateralno i unutra prema dolje, medijalno i van.

Vanjski otvor kanala, anulus inguinalis superficialis, leži iznad tuberkuluma pubikuma. Insercijska linija vanjskog kosog mišića se prekida između simfize i tuberkuluma pubikuma. Na mjestu toga prekida, u aponeurozi vanjskog kosog mišića nalazi se trokutasti procijep koji je omeđen s dva kraka: crus mediale s insercijom na pubičnoj kosti i crus laterale koji se preko ingvinalnog ligamenta hvata na tuberkulum pubične kosti. Kraci su lateralno i medijalno omeđenje vanjskog otvora kanala. Gornje omeđenje čine fibrae intercrurales, poprečna vlakna koja iznad otvora spajaju medijalni krak s lateralnim te premošćuju procijep. Donje omeđenje otvora čine aponeurotična vlakna što se, tvoreći ligamentum reflexum, pružaju od ingvinalnog ligamenta prema medijalno i gore. (7)

Prednju stijenku kanala izgrađuje aponeuroza vanjskog kosog mišića u cijeloj duljini. Osim toga, u gornjem odsječku, uz unutarnji otvor, prednju stijenku čini i mesnati dio unutarnjeg kosog mišića.

Stražnju stijenku kanala tvori fascia transversalis. Radi se o onom njezinom dijelu koji se od donjeg ruba poprečnog mišića spušta do ingvinalnog ligamenta. Sama fascija je tanka, no ona je u stražnjoj stijenci kanala na dva mjesta pojačana. Jedno od pojačanja je falks inguinalis, združena tetiva koju čine zajedničke aponeurotske niti poprečnog trbušnog i unutarnjeg kosog mišića. Lateralno od njega nalazimo drugo pojačanje ligamentum interfoveolare, koji se nalazi u lateralnom pupčanom naboru. Ligamentum interfoveolare čine tetivna vlakna što se od aponeuroze poprečnog mišića spuštaju do ingvinalnog ligamenta. Ponekad se tu nalaze i interfoveolarna mišićna vlakna. Između falksa i interfoveolarnog ligamenta fascija je nježna i taj manje otporni dio leži upravo iza vanjskog otvora kanala. Taj je dio jedno od najslabijih mjesta preponskog kanala, a odgovara ingvinalnom trokutu koji se još naziva Hesselbachov trokut, koji se pruža između epigastričnog nabora, lateralnog dijela ravnog trbušnog mišića i pubične kosti prekrivene pektinealnim ligamentom koji se još naziva Cooperov ligament. To mjesto je najslabija točka trbušne stijenke. (7)

Isto tako fascija je tanka i lateralno od interfoveolarnog ligamenta, gdje se u njoj nalazi unutarnji otvor kanala, anulus inguinalis profundus. On leži 1 cm iznad sredine ingvinalnog ligamenta. Prema opisima, na kakve se često nailazi, to je otvor na fasciji transversalis. Međutim valja naglasiti, da u njegovu omeđenju nema slobodnog ruba te fascije, jer se na tome mjestu ona izravno nastavlja na funiculus spermaticus, tvoreći jednu od njegovih ovojnica. Jasnije omeđenje unutarnjeg otvora ingvinalnog kanala vidi se samo na medijalnoj strani gdje ga čini ligamentum interfoveolare. (6,7)

Na unutarnjoj površini meke trbušne stijenke, fasciju transverzalis pokriva parijetalni peritoneum. U području ingvinalnog kanala između peritoneuma i interfoveolarnog ligamenta penje se prema medijalno arterija epigastrica inferior, grana arterije lijake eksterne. Zajedno s istoimenom venom, ta arterija izdiže peritoneum u nabor, koji se naziva plica epigastrica. S jedne i druge strane nabora opaža se po jedna plitka udubina, fossa inguinalis medialis i fossa inguinalis lateralis. Iz svega proizlazi da fossa inguinalis medialis odgovara vanjskom otvoru kanala, tj. anulusu ingvinalisu superficijalisu, a fossa inguinalis lateralis unutarnjem otvoru, dakle anulusu ingvinalisu profundusu. (7)

S obzirom na kosi položaj ingvinalnog kanala unutarnji i vanjski otvor se ne poklapaju. Iz tog razloga povećani pritiska u trbušnoj šupljini vrši pritisak na unutarnji otvor i približava stražnju stijenku prema prednjoj i na taj način ga čini učvršćenim. Preponski kanal možemo također opisati kao arkadu sastavljenu od tri trbušna luka mišića. Prednja stijenka kanala koja je građena od aponeuroze vanjskog kosog mišića, gura se pri kontrakciji vanjskog kosog mišića, prema stražnjoj stijenci koja je građena u svojem najvećem dijelu od transverzalne fascije. Pri kontrakciji unutarnjeg kosog i poprečnog mišića dolazi do izravnavanja i snižavanja krova i samog sužavanja preponskog kanala. U uspravnom položaju, sva tri mišića su stalno napeta. Tijekom kašljanja ili kihanja dolazi do povećanja intraabdominalnog tlaka, koji gura sadržaj trbušne šupljine kroz unutarnji otvor ingvinalnog kanala, međutim to se sprječava kontrakcijom lukova unutarnjeg kosog i ravnog trbušnog mišića, koji djeluju poput sfinktera. (8)

Osim plike epigastrike, na unutarnjoj se površini meke trbušne stijenke opažaju ispod pupka još neki peritonealni nabori. Iza falksa ingvinalisa diže se koso prema pupku plica umbilicalis lateralis koju proizvodi ostatak pupčane arterije nazvan ligamentum umbilicale laterale. U ravnini simetrije stoji plica umbilicalis mediana koja se pruža od vrha mokraćnog mjehura do pupka, a sadrži ligamentum umbilicale medianum koji predstavlja ostatak urahusa. Između

medijanog i lateralnog umbilikalnog nabora nalazi se fossa supravesicalis, a bočno od lateralnog nabora, između njega i plike epigastrike, leži već opisana fossa inguinalis medialis.

(7)

Kao što smo već spominjali, kroz preponski kanal kod muškaraca prolazi sjemenski snop, a kod žena okrugli ligament maternice. Kod oba spola ovdje možemo naći i ilioingvinalni živac.

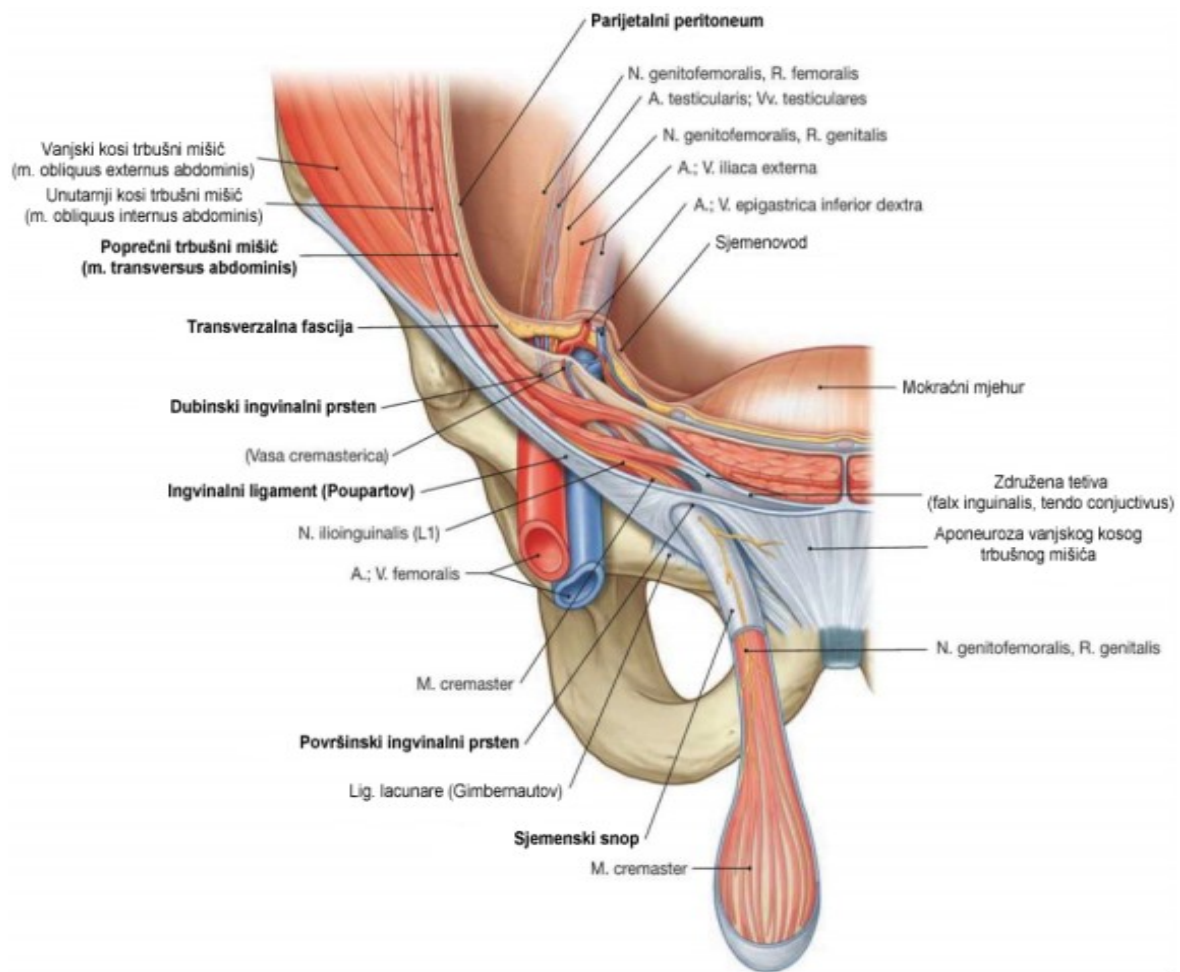
U početnoj fazi svog razvitka sjemenik ili testis leži u trbušnoj šupljini, na njezinoj stražnjoj stijenci. Tokom intrauterinog života on se spušta do definitivnog ležišta u mošnjici, što se naziva descensus testis. Pri spuštanju kroz ingvinalni kanal testis vuče za sobom žile i živce koji ga opskrbljuju te sjemenovod kao svoj odvodni kanal. Žile i živci sastaju se sa sjemenovodom na unutarnjem otvoru kanala i od tuda se nastavljaju zajedno troreći funiculus spermaticus. Ovaj napušta trbušnu šupljinu ingvinalnim kanalom i silazi u skrotum, gdje na njemu visi testis.

Funiculus spermaticus je tvorevina u obliku konopa, a sastoji se od sadržaja i ovojnica. Sadržaj funikula čine ovi elementi:

1. sjemenovod i ductus deferens koji se od unutarnjeg otvora preponskog kanala usmjeruje u malu zdjelicu,
2. arterija testicularis koja izlazi iz trbušne aorte u visini kralješka L2 odgovarajući prvobitnom položaju sjemenika,
3. plexus pampiniformis, venski splet na koji se u trbušnoj šupljini nastavlja jedinstvena v. testicularis i prati kranijalno istoimenu arteriju,
4. limfne žile sjemenika
5. plexus testicularis, autonomni živčani splet također u pratnji arterije istog imena.

Ovojnice dobiva funikul zajedno sa sjemenikom prolazeći pri descenzusu kroz ingvinalni kanal. One su derivati pojedinih slojeva trbušne stijenke. Tunica vaginalis testis je najdublja ovojnica. Nastaje iz peritoneuma, održi se samo na sjemeniku, dok proksimalni dio, koji pripada funikulu, obliterira. Ostale ovojnice obavijaju i testis i funikul. Fascia spermatica interna nastaje izbočenjem fascije transversalis. Sljedeću ovojnicu čine poprečno prugasta mišićna vlakna koja se izdvajaju od unutarnjeg kosog mišića. Najpovršnije se nalazi fascia spermatica externa koja je derivat površne fascije trbušne stijenke. Sve te ovojnice, uključujući i najdublju u prvoj fazi razvitka, imaju u biti oblik prsta od rukavice odnosno izdužene vrećice.

Ligamentum teres uteri građen je od veziva i glatkih mišićnih vlakana. Počinje od lateralnog ugla maternica i pruža se unutar ligamentuma latuma u stranu, zatim u luku zavija naprijed do unutarnjeg otvora ingvinalnog kanala. Prošavši kroz kanal završava u velikoj stidnoj usni. (7,8)



Slika 1: Anatomska struktura preponskog kanala,

Izvor: Paulsen & Waschke (2011). Sobotta atlas of human anatomy, 15th edition. Vol. 2, p 122

5. Anatomija kile

Preponski kanal oslabljuje stijenku i kroz to oslabljeno mjesto se može protisnuti sadržaj trbušne šupljine prema van, pa tako nastaju ingvinalne hernije. Potrebno je razlikovati kilnu vreću, kilni otvor i kilni sadržaj. Kada npr. vijuga tankog crijeva, istiskuje pred sobom parijetalni peritoneum formira se kilna vreća. Kilni prsten ili otvor je otvor na trbušnoj stijenci kroz koji prolazi kilna vreća u kojoj se nalazi sadržaj kile. Pri nastajanju hernije moguće je da nastane kilni kanal, u tom slučaju možemo razlikovati vanjski i unutarnji otvor, odnosno vanjski ili unutarnji kilni prsten. (7)

S obzirom na mogućnost vraćanja sadržaja kile natrag u trbušnu šupljinu, možemo razlikovati reponibilne i ireponibilne kile. Mogućnost reponibilnosti odnosi se na lakoću kojom se sadržaj može vratiti na izvorno mjesto, a ireponibilnost upravo suprotno, nemogućnost povratka sadržaja u trbušnu šupljinu.

Reponibilne kile lako se blagim pritiskom na dno kile reponiraju. Međutim, kilni prsten je ovdje širok, te pri svakom naprezanju, povećanju abdominalnog tlaka, dolazi do ponovno upadanja sadržaja u kilnu vreću koja se izbočuje pod kožom. (9)

Sraštene kile nastaju kada se stvore vrlo čvrste priraslice između kilnog sadržaja i kilne vreće, te također mogu nastati kada dolazi do srašćavanja određenih dijelova kilnog sadržaja. Takve hernije se više ne mogu bezopasno i bezbolno reponirati.

Uklještene kile nastaju kada se kilni sadržaj i kilna vreća uklješte u kilnom otvoru i definitivno se ne mogu reponirati, a ujedno je po život opasno stanje jer dolazi do zaustavljanja dotoka krvi. Uklješćenje nastaje kada dođe do proširenja postojećeg kilnog otvora ili do tada neprimjerenog kilnog otvora koji se naglo proširi zbog jakog povišenja intraabdominalnog tlaka. Pri povratku tlaka na niže vrijednosti, kilni otvor ponovno se suzi, a organi koji su se našli u kilnoj vreći budu uklješćeni kilnim prstenom. Strangulacijsku brazdu tada možemo vidjeti na

kilnom sadržaju, koja ovisno o vremenskom trajanju inkarceracije dovodi do ishemije ili nekroze stijenke. (7,9)

Stijenka hernijske vreće može reagirati na različite podražaje pritiska i trenja, stvarajući seroznu ili fibrotičnu upalu, koja dovodi do stvaranja priraslica između stijenke i sadržaja kile. U tom slučaju nastaje hernija akreta, koja unatoč tome što nije uklještena, ne može biti reponirana. Kod ovakvih hernija nije ugrožena vaskularna opskrba, s obzirom da organi nisu priklješteni strangulacijskim prstenom kao kod pravog uklještenja.

5.1. Vrste preponskih kila

Jednostavna klasifikacija ingvinalnih kila može biti korisna kirurzima kao nacrt za disekciju kanala, za odabir najprikladnijeg operativnog zahvata, kao sredstvo za procjenu i korelaciju prognoze postoperativnih simptoma, vremena rekonvalescencije i stupnja ozljede, te kao metoda za identificiranje i usporedbu zahvata kako bi se naknadno mogle pripremiti točne i dosljedne studije i statistike. Provedene su mnoge različite klasifikacije, sve temeljene na prisutnosti direktne, indirektna ili femoralne kile, a opisane su prvi puta još davne 1967.–1970. godine. Problem sa ovim klasifikacijama jest da se temelje na nalazima tijekom otvorenog (anteriornog) pristupa, one nisu lako pamtljive, nedostaje objektivno određivanje ušća kile (npr. jasna diferencijacija između male i srednje velike direktne kile) ili nedostaje jasan opis kombinirane ili femoralne kile. To svakako ograničuje njihovu široku upotrebu u svakodnevnoj praksi. Međutim, najviše korištena i sveprisutna je Nyhusova klasifikacija. Klasifikacije kila korisne su za opis anatomije i veličine preponske kile prije ili tijekom operacije. (Tablica 1.). Ipak, stručnjaci koji su dio 'European Hernia Society' udruženja analizirali su do sada poznate klasifikacije, uključujući Nyhus, Gilbert, Rutkow, Schumpelick, Harkins, Casten Halverson, McVay, Lichtenstein, Bendavid, Stoppa, Alexandre i Zollinger i na temelju toga razvijen je EHS sustav prema konsenzusu. Predlaže se da se ovaj sustav koristi jer ispunjava većinu zahtjeva i jer je relativno jednostavan za

korištenje. EHS sustav nije razvijen za klasifikaciju vrste kila preoperativno, te je to nedostatak ove klasifikacije. EHS klasifikacija objašnjava lokalizaciju kile sa M: medijalna (direktna), L: lateralna (indirektna,) i F:femoralna. Veličina kile označava se sa 1: \leq jednoga prsta, 2: jedan-dva prsta i 3: \geq tri prsta. U slučaju da pacijent istodobno ima oba tipa hernija, ispunjavaju se pripadajuća polja. Slovo P označava primarnu, a R rekurentnu herniju. (Tablica 2.) (10)

Tablica 1. Podjela preponskih kila prema Nyhusu. Prema: Nyhus (1993).

Tip	Opis
I	Indirektna, normalan unutrašnji prsten Kilna vreća u kanalu
II	Indirektna, prošireni unutrašnji prsten Kilna vreća ne ulazi u skrotum
III	A: Direktna B: Indirektna hernija s proširenim unutrašnjim prstenom i defektom stražnjeg zida C: Femoralna
IV	A: Direktna rekurentna B: Indirektna rekurentna C: Femoralna rekurentna D: Kombinacija A, B i C

Tablica 2: EHS klasifikacija preponskih kila.

EHS klasifikacija preponskih kila		Primarna	Rekurentna		
	0	1	2	3	x
L					
M					
F					

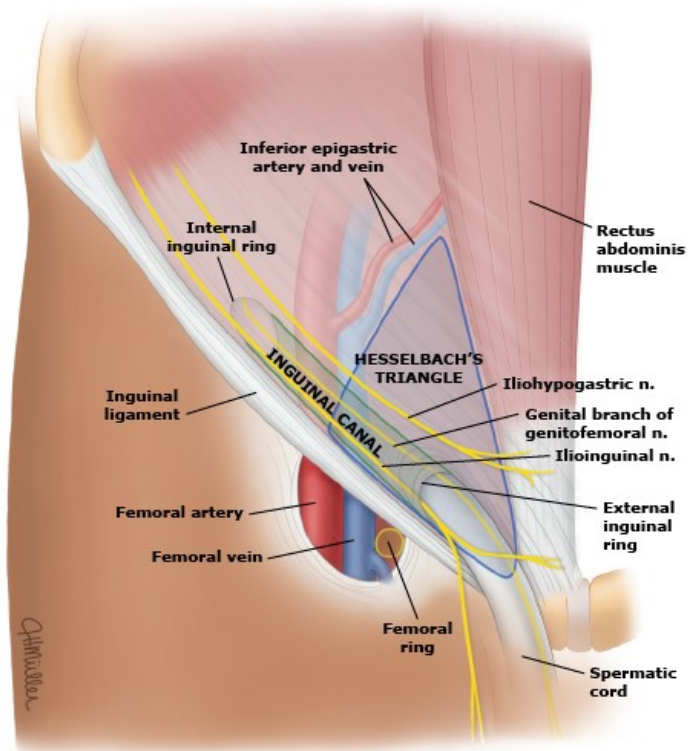
Potrebno je razlikovati medijalnu i lateralnu preponsku herniju, femoralnu herniju, a prema postanku treba razlikovati primarne i rekurentne hernije.

Medijalna (direktna) preponska hernija uvijek je stečena, dakle nema prirođenih anatomskih abnormalnosti za svoj nastanak. Podloga jest slabljenje ili prekid fibromuskularnog tkiva tjelesne stjenke što omogućuje da intraabdominalni sadržaj proдре kroz stečeni defekt npr. mišićnog tkiva poprečnog trbušnog mišića, koji ujedno tvori stražnju stijenku kanala. Ona počinje u fossi inguinalis medialis, pa joj arterija epigastica inferior leži na lateralnoj strani. Protruzija sadržaja ide kroz Hesselbachov trokut. Ispred kilne vreće izbočuje vrlo tanki dio fascije transversalis između falksa inguinalisa i ligamentuma interfoveolare. Prolazi direktno kroz vanjski otvor inguinalnoga kanala. Stečene preponske kile mogu se razviti kao rezultat inherentnih abnormalnosti vezivnog tkiva, kronične ozljede trbušne stijenke ili mogućih učinaka lijekova. Kao primjer navodi se kronična primjena glukokortikoida povezana je sa stanjivanjem kože i slabljenjem mekih tkiva što može biti predispozicija za razvoj kile. Integritet tkiva preponske regije može biti narušen zbog urođenih ili stečenih biokemijskih ili metaboličkih procesa koji slabe vezivno tkivo zbog poremećenog metabolizma kolagena. Drugi čimbenici koji utječu na cjelovitost vezivnog tkiva su starija dob i pušenje. (7,8)

Lateralna (indirektna) hernija potiskuje se kroz trbušnu stijenku cijelom dužinom ingvinalnoga kanala. Ona izbočuje parijetalni peritoneum u fossi inguinalis lateralis, tako da joj arterija epigastrica inferior leži s medijalne strane, te prolazi kroz vanjski i unutarnji ingvinalni otvor. Kilna vreća nalazi se unutar fascije spermatiche interne, unutar funiculusa spermaticusa i može dosegnuti skrotum. Lateralna hernija može biti stečena ili prirođena. Neuspjeh unutarnjeg prstena da se zatvori u kombinaciji s neuspjehom obliteracije processus vaginalisa stvara nužan defekt kroz koji trbušna tkiva mogu proći (na primjer tanko crijevo, cekum), što se može dogoditi u djetinjstvu ili odrasloj dobi. Unutarnji prsten je uži u žena i može objasniti manju učestalost neizravne ingvinalne kile u žena. Ligamentna struktura koja se nalazi unutar ingvinalne hernijske vrećice kod pacijentica često se pogrešno identificira kao okrugli ligament. Međutim, detaljan anatomski pregled identificira ovu strukturu kao suspenzorni ligament jajnika, što pomaže objasniti povremenu prisutnost jajovoda ili jajnika u hernijskoj vrećici kod pacijentica. Predispozicija za nastanak ingvinalne hernije je to veća što su mišići, fascije i aponeuroze u području preponskog kanala slabije razvijeni, a oni su slabije razvijeni kada ligamentum inguinale ima strmiji položaj. Kosina ingvinalne veze može se objasniti vertikalnom udaljenošću bispinalne linije (spoja između desne i lijeve spine ilijake anterior superior) i tuberkuluma pubikuma. Ako je ta udaljenost velika, ligamentum inguinale je položen strmije. Granična vrijednost je oko 7,5 cm. Ako je opisana vertikalna udaljenost manje duljine, ligamentum inguinale je prema tome manje strmo položen, te su stoga mišići, fascije i aponeuroze jače razvijene i predispozicija za nastanak hernije je utoliko manja. Ako je udaljenost veća od 7,5 cm, tada je ligamentum inguinale položen više strmo, a slojevi trbušne stijenke su manje razvijeni i predispozicija je veća. (7–9,11)

Femoralne kile javljaju se kasnije u životu od ingvinalnih. Femoralne kile nalaze se inferiorno od ingvinalnog ligamenta i strše kroz femoralni prsten, koji je medijalno od femoralne vene i lateralno od lakunarnog ligamenta. Femoralni prsten može se proširiti i postati patološki

prohoda sa starenjem i nakon ozljede. Iako su femoralne kile najrjeđi tip kila, 40 posto se pojavljuje kao hitna stanja s uklještenjem ili strangulacijom. Femoralne kile nastaju najčešće prolaskom kroz lacunu vasorum, medijalno od femoralnih žila u femoralnom kanalu, ali mogu nastati i prolaskom kroz lacunu musculorum.



Slika 2. Anatomija preponske kile

Izvor: Brooks, David C , and Mary Hawn. "Classification, Clinical Features, and Diagnosis of Inguinal and Femoral Hernias in Adults." [Internet] UpToDate. 4 July 2022. Dostupno na: www.uptodate.com/contents/classification-clinical-features-and-diagnosis-of-inguinal-and-femoral-hernias-in-adults/print.

6. Klinička slika i dijagnostika

Preponske kile imaju različite kliničke manifestacije u rasponu od izbočine u preponskoj regiji na rutinskom fizikalnom pregledu, sa ili bez boli, do komplikacija opasnih po život. Uklještene ili strangulirane kile mogu se očitovati kao akutna mehanička crijevna opstrukcija bez očitih simptoma ili znakova preponske kile, osobito u bolesnika s na primjer pretilošću. Najčešći simptom povezan s kilom jest težina ili tupa nelagoda u preponama, koja može, ali ne mora biti povezana s vidljivom izbočinom. Preponske kile kod žena također mogu rezultirati nejasnom nelagodom u zdjelici. Neugodan osjećaj u preponaskoj regiji najizraženiji je kada je intraabdominalni tlak povećan, kao što je dizanje teških tereta, naprezanje ili dugotrajno stajanje. Potreban je vrlo mali pritisak da bi se stvorila nelagoda, koja nestaje kada se pacijent prestane naprezati ili legne. Ova bol nastaje zbog stezanja sadržaja kile (na primjer crijeva, masnog tkiva) na vratu hernijske vreće. Tipično, nelagoda je izraženija na kraju dana ili nakon duljeg stajanja. Stoga će pacijenti koji rade u fizičkim ili fizički aktivnim profesijama češće primijetiti nelagodu od onih koji rade sjedeći. Umjerena do jaka bol uzrokovana kilom nije uobičajena i trebala bi povećati sumnju na uklještenje ako je prisutna. Uklještene kile mogu se manifestirati simptomima crijevne opstrukcije, uključujući mučninu, povraćanje, bol u trbuhu i distenziju, a mogu se pojaviti i sistemski simptomi ako dođe do strangulacije i nekroze crijeva. Neke tehnike fizičkog pregleda se tradicionalno koriste za razlikovanje direktnih od indirektnih kila. Test ingvinalne okluzije je test u kojem liječnik prstom blokira unutarnji ingvinalni prsten dok se pacijent nakašlje. Ako se impuls zaustavi, to ukazuje na indirektnu kila, dok prisutnost impulsa prilikom palpacije prsta sugerira direktnu kila. Ovisno o tome kako se impuls kašlja prenosi do vrha prsta ili kako se osjeća pri palpaciji, može vještom kliničaru sugerirati vrstu kile. Ovi testovi mogu se koristiti za otkrivanje kila, ali ne i za postavljanje dijagnoze kila. Daljnji izazov za fizički pregled je identifikacija femoralne kile. Femoralne kile trebale bi biti palpabilne ispod ingvinalnog ligamenta, lateralno od tuberculuma pubicum. U pretilih

pacijenata femoralna hernija može biti propuštena ili pogrešno dijagnosticirana kao kila ingvinalnog kanala. (11,12)

Zlatni standard za dijagnozu hernije je klinički pregled preponske regije. Pregled kile najbolje je obaviti kada pacijent stoji, a kliničar sjedi ispred pacijenta. Promatranje preponske regije povremeno će otkriti očitu izbočinu. Ovo se može potvrditi stavljanjem ruke preko izbočine i traženjem od pacijenta da se nakašlje ili izvede Valsalvin manevar. Prilikom kašljanja povećava se tlak koji povećava izbočinu. Prilikom fizičkog pregleda, inkarcerirana ili strangulirana kila može biti bolna na palpaciju. Pacijent također može biti febrilan, a može biti vidljiv i eritem kože prepona. (11,13,14)

Sam klinički pregled može biti nedostatan, pogotovo za one kile koje su male (npr. femoralne kile u pretilih žena i muškaraca) i višestruke kile gdje su samo neke od kila vidljive fizikalnim pregledom. Izazovne dijagnoze kila poput femoralne i klinički okultne kile mogu se evaluirati ultrazvukom budući da je rutinski dostupan, relativno specifičan, cijenovno prihvatljiv, učinkovit, ponovljiv, koristan u dijagnosticiranju i drugih stanja, te ne uključuje ionizirajuće zračenje i dobro je prihvaćen od strane pacijenata. Kada je ultrazvuk preponske regije negativan ili nedostatan za postavljanje dijagnoze, MRI, dinamički CT, pa čak i herniografija mogu se razmotriti u pokušaju postavljanja dijagnoze. Dinamičan u ovom kontekstu se odnosi na Valsalvin manevar tijekom testiranja, kao pokušaj da se eventualno okultna ili mala kila ugura u svoj abnormalni kanal i da se jasnije prikaže njegova prisutnost. (11,15,16)

7. Kirurške tehnike

Definitivno liječenje svih kila, bez obzira na njihovo podrijetlo ili vrstu, jest kirurški zahvat. Operacija ingvinalne kile jedan je od najčešćih zahvata koji izvode opći kirurzi. Korištene su mnoge tehnike. U suvremenoj praksi prednost se daje minimalno invazivnom pristupu u odnosu na otvoreni pristup zbog bržeg oporavka i manje prisutne boli. Nekada je sama prisutnost

preponske kile bila dovoljna indikacija za kirurški zahvat. Međutim, suvremena praksa, trijažira pacijente kojima je operacija nužna od onih kod kojih je stav ekspektativni, ovisno o težini simptoma, spolu pacijenta i vrsti kile (ingvinalna naspram femoralne). Ekspektativni stav može se primijeti kod muškaraca s asimptomatskim ili minimalno simptomatskim ingvinalnim kilama i trudnica s nekomplikiranom ingvinalnom kilom. Sve ostale pacijente treba razmotriti za kirurški popravak. (17)

Jedina nekirurška terapija za preponsku kilu kod muškaraca je 'truss', tzv. nosač sličan atletskom podupiraču s vrhom od metala ili tvrde plastike postavlja se tako da leži preko defekta kile. Kada se pravilno primijeni, tvrdi vrh vrši pritisak da zadrži sadržaj kile u abdomenu. Iako korištenje nosača može biti od pomoći u određenim situacijama, općenito se ne koriste toliko često jer nema dovoljno dokaza koji bi dokazali njihovu učinkovitost. (18)

Kod pacijenta koji imaju izražene simptome nelagode ili boli, kao i vidljivu oteklinu u preponskom području, preporučuje se planirani kirurški zahvat kako bi se smanjila mogućnost inkarceracije i strangulacije. Kada dođe do strangulirane hernije, hitna kirurška intervencija je apsolutno neophodna, ali takav zahvat nosi veći rizik od postoperativnih komplikacija i veću smrtnost u postoperativnom periodu u usporedbi s planiranim kirurškim zahvatima. (16)

Izbor najbolje i najprikladnije tehnike za popravak preponske kile predstavlja pravi izazov. Najbolja operativna tehnika trebala bi imati sljedeće karakteristike: nizak rizik od komplikacija, boli i recidiva, relativno jednostavna za naučiti, brz oporavak, povoljne rezultate i ekonomičnost. (18,19)

Svaka operacija kile, uključujući i ingvinalnu, ima dva glavna koraka. Prvi korak je uklanjanje kilne vreće i njenog sadržaja, dok se drugi korak odnosi na popravak oštećenja stijenke kroz koju je kila nastala.

Postoje dvije mogućnosti popravka, otvoreni i laparoskopski pristup. Otvorene tehnike pristupaju defektu kile sprijeda i uključuju popravke s mrežicom bez napetosti, kao i popravke tkiva bez mrežice gdje će se dno ingvinalnog kanala rekonstruirati nativnim tkivom. Tehnika popravka s mrežicom bez napetosti metoda je koja se najčešće koristi zbog vrlo dobrih rezultata koji uključuju smanjenu postoperativnu bol u preponama, ubrzan oporavak i smanjenu stopu recidiva. Korištenjem mrežica izostavlja se šivanje i sama rekonstrukcija dna ingvinalnog kanala. Popravci bez napetosti koji koriste mrežicu uključuju Lichtenstein, 'plug and patch' i preperitonealni popravak. Tehnike popravka bez mrežice prvenstveno se koriste kada je postavljanje mrežice kontraindicirano, kao što je aktivna infekcija ili kontaminacija preponske regije. Shouldice, Bassini, McVay i Desarda popravci su otvorene tehnike kojima se postiže popravak tkiva bez upotrebe mrežice. U ovoj tehnici koristi se isključivo tkivo pacijenta koje se dovode u apozicijski položaj šavovima, te tako nastane jedna razina napetosti između tkiva. Iako Shouldice popravak ne uključuje mrežicu, neki ga smatraju tehnikom bez napetosti. (8,9)

7.1 Otvoreni pristup

Izlaganje prednje ingvinalne regije uobičajeno je za otvoreni pristup. Glavni principi popravka ingvinalne kile su ojačati dno ingvinalnog kanala te kod muškaraca zategnuti unutarnji ingvinalni prsten bez stvaranja nepotrebne napetosti pri popravku.

Preko prepone se izvodi kosi ili horizontalni rez od 5 cm do 6 cm paralelno s ingvinalnim ligamentom koji prekriva područje vanjskog prstena. Secira se dok se ne identificiraju vlakna vanjskog kosog mišića. Fascija vanjskog kosog mišića otvara se paralelno s vlaknima i provodi kroz vanjski prsten ulazeći u ingvinalni kanal. U njemu će se naći sjemenski snop obavijen nitima kremastera i moguće mjesto kile (obično smješteno u anteromedijalnom položaju). Kada se odvoje niti kremastera od ingvinalnog ligamenta, osloboditi će se funiculus u ingvinalnome kanalu. Kirurg tada identificira kilnu vreću kao direktnu ili indirektnu. U slučaju direktne kile, ona dolazi iz Hesselbachova trokuta te se prislanja sa strane na funikulus. Ako se radi o

indirektnoj kili, ona se nalazi u funikulusu, te kroz unutarnji ingvinalni prsten ulazi u ingvinalni kanal, a izlazi kroz vanjski ingvinalni prsten ispod kože. Kod seciranja također nailazimo na ilioingvinalni živac. Metzenbaum škare se uvode i rašire ispod vlakana da se razdvoje priraslice na ispod ležeći ilioingvinalni živac. Postoji velika rasprava o očuvanju ili žrtvovanju ovog živca, a kirurgove sklonosti ili iskustvo diktira izbor.

Ako kila nije prikazana pri ulasku u ingvinalni kanal, treba pregledati preperitonealni prostor u potrazi za femoralnom hernijom. Osim toga identifikacija vreće, sjemenovoda i žila sjemene vrpce vrlo je bitna kako bi se omogućila disekcija vreće od ostatka. (20,21)

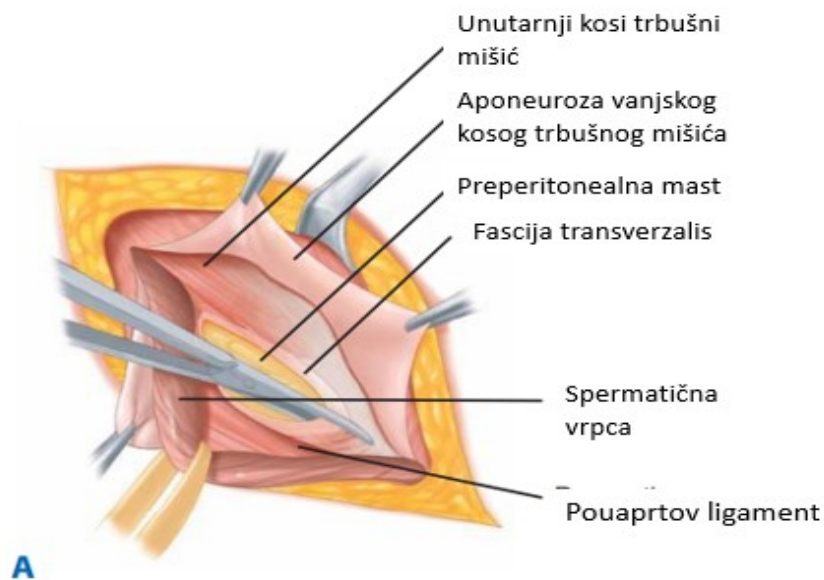
7.1.1 Tkivne metode

Tkivne metode uključuju upotrebu samo tkiva pacijenta koje se koristi za zatvaranje defekta dna ingvinalnog kanala. Prilikom ovog postupka, tkiva se dovode u nasuprotan položaj pomoću šavova, što rezultira određenom napetosti među tkivima. Stoga se ova metoda naziva i metodom sa napetošću ili tenzijskom metodom. Suvremeno liječenje ingvinalne kile i danas dominantno koristi prednji ekstraperitonealni pristup, koji je prvobitno predložio Bassini, koji je uveo revolucionarni koncept rekonstrukcije dna ingvinalnog kanala u 1887. godini te se smatra ocem ovog pristupa. Njegova kirurška tehnika, rekonstrukcija postala je zlatni standard tijekom cijelog 20. stoljeća i pritom je doživjela brojne modifikacije. (22)

7.1.1.1 Metoda popravka po Bassiniju

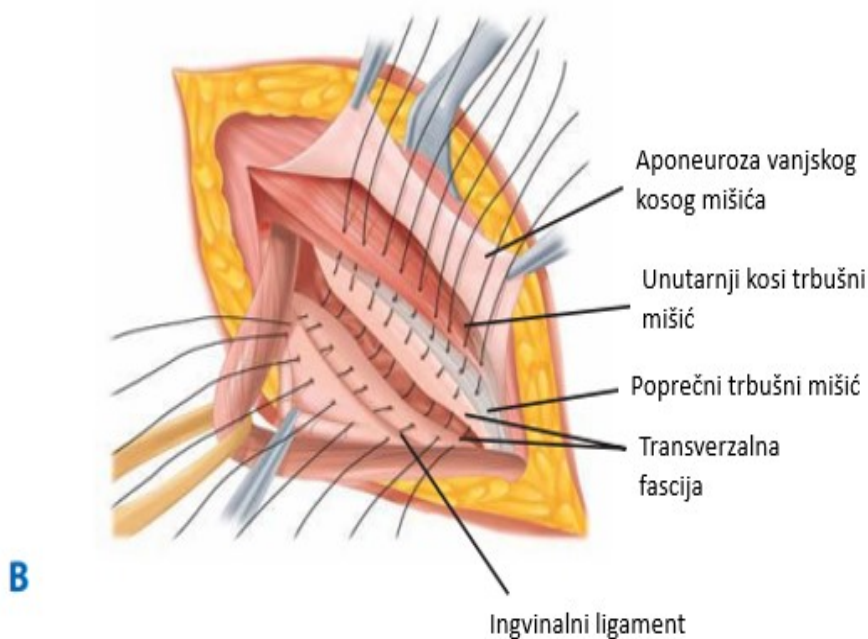
Popravak Bassinija bio je povijesni napredak u operativnoj tehnici. Njegova trenutna uporaba je ograničena, budući da moderne tehnike smanjuju recidiv. Izvorni popravak uključuje disekciju spermatične vrpce, disekciju hernialne vreće s visokim podvezivanjem i opsežnu rekonstrukciju dna ingvinalnog kanala. Nakon otkrivanja ingvinalnog dna, fascija transversalis se zarezuje od pubične kvržice do unutarnjeg ingvinalnog prstena. Preperitonealno masno tkivo se tupo odvaja od gornjeg ruba stražnje strane fascije transversalis dok se ne omogući

odgovarajuća mobilizacija tkiva. Zatim se izvodi troslojni popravak. Unutarnji kosi trbušni mišić, poprečni trbušni mišić i fascija transversalis isprekidanim šavovima fiksiraju se za rub ingvinalnog ligamenta i pubični periost. Lateralni aspekt popravka pojačava medijalnu granicu unutarnjeg ingvinalnog prstena. (22–24)



Slika 3. Metoda po Bassiniju: Otvaranje transverzalne fascije

Izvor: Brunicardi FC, Andersen DK, Billiar TR, Dunn DL, Hunter JG, editors. Schwartz's principles of surgery. Tenth edition. New York: McGraw-Hill Education; 2014.



Slika 4. Metoda po Bassiniju: Rekonstrukcija posteriornog zida šivanjem transverzalne fascije, poprečnog trbušnog mišića, unutarnjeg kosog trbušnog mišića, medijalno od ingvinalnog ligamenta.

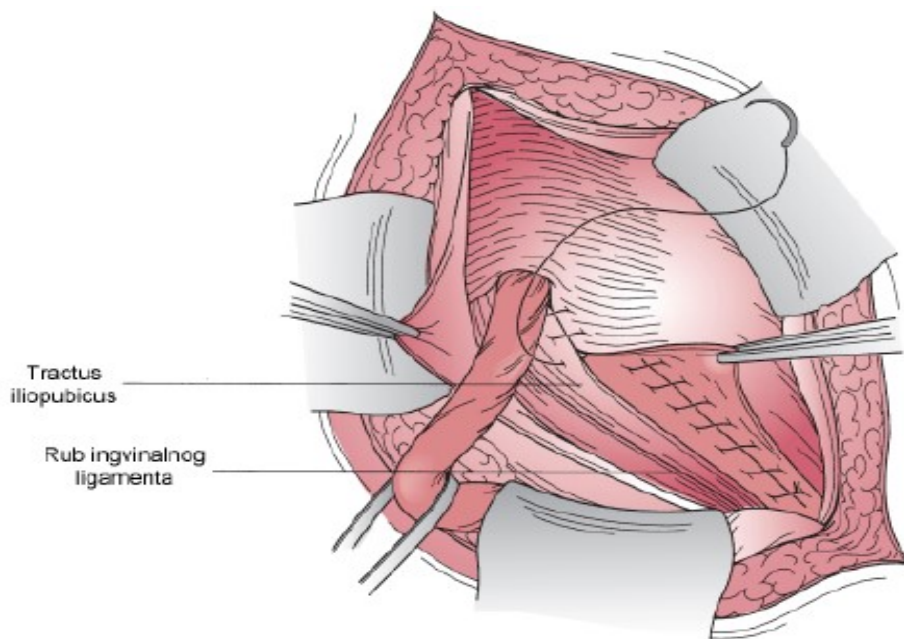
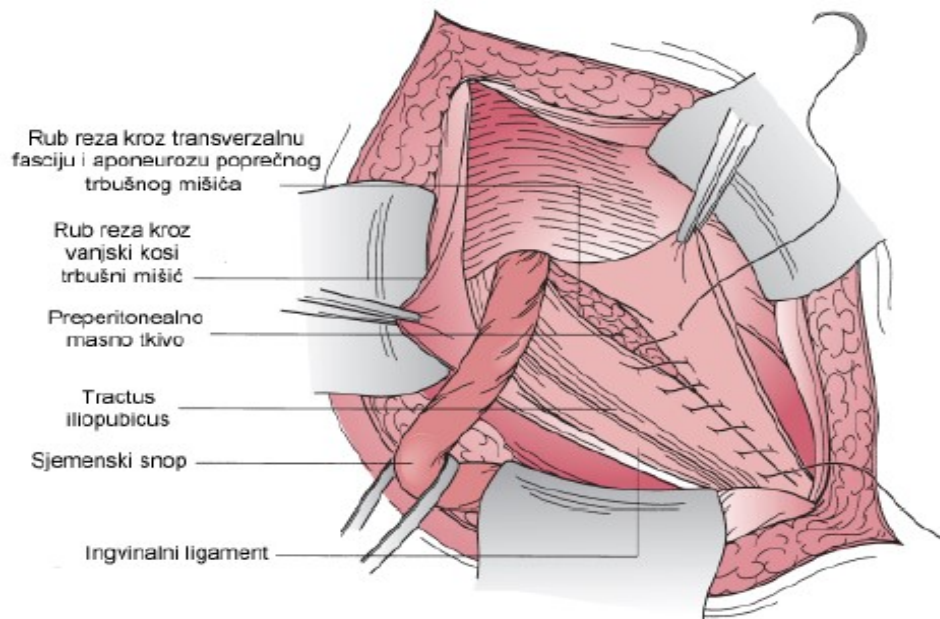
Izvor: Brunicardi FC, Andersen DK, Billiar TR, Dunn DL, Hunter JG, editors. Schwartz's principles of surgery. Tenth edition. New York: McGraw-Hill Education; 2014.

7.1.1.2 Metoda popravka po Shouldiceu

Evolucija klasičnog otvorenog popravaka kulminirala je popravkom po Shouldiceu. Tri ključne komponente u metodi popravaka po Shouldiceu koje pridonose njegovoj sigurnosti, učinkovitosti i isplativosti su lokalna anestezija, tehnički aspekti popravka i rane mogućnosti kretanja. Kada se prikaže sjemenska vrpca, zareže se mišić kremaster uzdužno od razine unutarnjeg prstena do pubične kosti, što rezultira dobivanjem medijalnog i lateralnog režnja. Medijalni režanj je avaskularan i resecira se u cijelosti. Lateralni režanj, koji sadrži vanjske spermatske žile i genitalne grane genitofemoralnog živca, se podijeli između dvije stezaljke. Svaki dobiveni batrljak se dvostruko veže resorptivnim šavom. Na taj se način neizravna ingvinalna kila nikada ne može previdjeti. (22,25,26)

Razdvojen stražnji zid ingvinalnog kanala rekonstruira se u četiri sloja upotrebom produžnog neresorptivnog šava. Kontinuirani šav je idealan jer eliminira male nedostatke između prekinutih šavova i jer ravnomjerno raspoređuje napetost uz liniju šava. Dva kontinuirana šava koriste se, prolazeći prema naprijed i nazad, čime se osiguravaju 4 reda. Prvi šav počinje blizu pubičnog grebena, podižući iliopubični trakt lateralno, i prelazi preko kako bi se umetnuo kroz medijalni mioaponeurotski luk koji čine fasica transversalis, poprečni trbušni mišić i unutarnji kosi mišić; te lateralni rub ravnog trbušnog mišića.

Ovaj šav napreduje prema unutarnjem prstenu, podižući lateralni batrljak kremastera, uvodeći ga duboko u mišićni sloj medijalno. Ovaj isti šav preokreće se i ide natrag u smjeru pubičnog vrha i uključuje rub ligamenta Pourpat te se konačno veže u blizini pubiče kosti. Drugi šav daje linije 3 i 4 počinje lateralno, podižući unutarnji kosi trbušni mišić i poprečni trbušni mišić, zatim prelazi preko podižući unutarnji dio lateralne polovice aponeuroze vanjskog kosog trbušnog mišića uzduž linije superiorno i paralelno s ingvinalnim ligamentom, nastavljajući do pubičnog tuberkula, zatim se okreće prema unutarnjem prstenu, ponovno podižući aponeurozu vanjskog kosog trbušnog mišića s unutarnje strane, iznad i duž prethodne treće linije te se konačno veže uz unutarnji prsten. Četiri linije šavova su tako predviđene za zatvaranje stražnjeg zida, koji ravnomjerno raspoređuju svaku napetost, a sjemena vrpca vraća se u normalan anatomski položaj. (8,22,25,26)



Slika 5. Metoda po Shouldiceu

Izvor: Mulholland MW, Al E. Greenfield's surgery : scientific principles and practice. Philadelphia, Pa. ; London: Wolters Kluwer/Lippincott Williams & Wilkins; 2017.

7.1.1.3. Metoda popravka po McVayu

McVay popravak je jedini otvoreni popravak bez mrežice koji se može koristiti za popravak ingvinalne ili femoralne kile. Uporište šavova kod ove metode jest pektinealni (Cooperov) ligament, prema tome se razlikuje od prethodno opisanih metoda. McVay popravak je nešto tehnički zahtjevniji od Bassinijevog popravaka i uključuje inciziju fascije transversalis u području Hesselbachovog trokuta kako bi se ušlo u preperitonealni prostor te se otkrio pektinealni ligament (Cooperov ligament). Aponeurotični falks ingvinalis (spojna tetiva) se zatim zašije na Cooperov ligament od pubične kvržice bočno. Na tom se mjestu postavlja prijelazni šav. Ostatak ingvinalnog dna popravljiva se približavanjem spojne tetive ingvinalnom ligamentu koji se proteže lateralno do područja unutarnjeg prstena. Ovaj popravak stvara znatnu napetost i zahtijeva opuštajući rez. Opuštajući rez se napravi na prednjem sloju ravnog trbušnog mišića okomito od stidne kvržice. Ovaj rez je bitan za smanjenje napetosti, međutim, može rezultirati pojačanom postoperativnom boli i postoji veći rizik od nastanka ventralne abdominalne hernije. (22,27,28)

7.1.1.4. Metoda popravka po Desardu

Desarda popravak je primarni popravak tkiva koji također ne koristi mrežicu. Režanj aponeuroze vanjskog kosog trbušnog mišića koristi se za "krpanje" defekta na sličan način kao kod popravka po Lichtensteinu, ali bez protetskog materijala. Operacija koju opisuje Lichtenstein, koja je kasnije opisana, je jednostavna i sigurna te postiže sve ciljeve modernih operativnih zahvata kile, međutim mrežasta proteza ima svoje nedostatke. Prvo, što nije dostupna u svim dijelovima svijeta, zatim povećava trošak operacije, te je preponska regija pokretno područje, a sklonost mrežice je da se nabora ili uvije. Najmanji pokret mrežice oko zašivenog područja, zbog gore navedenih čimbenika, vodeći je uzrok neuspjeha popravka mrežicom. Prema tome uspješno liječenje ingvinalne kile bez implantacije mrežice može se postići korištenjem Desarda popravka jer je učinkovit kao standardni Lichtenstein postupak.

Desarda popravak je jednostavan postupak bez složenosti koja uključuje disekciju i popravak tkiva. Kraće vrijeme rada, rani povratak na normalan hod i niža cijena, bez mrežice, potencijalne su prednosti Desarda popravka. (29,30)

7.1.2. Protetski popravci

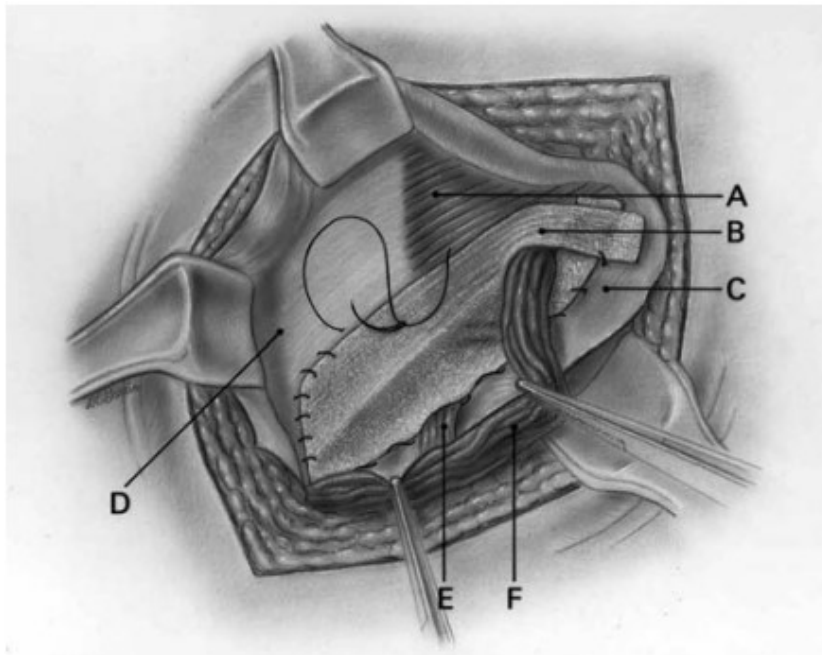
Postoji bezbroj marki i vrsta mrežica za popravak ingvinalnih kila. Postoje absorbirajuće i trajne sintetičke mrežice, alograftski materijali i ksenograftski materijali. Osim toga, mrežica može biti u ravnim listovima, unaprijed izrezanim segmentima i trodimenzionalnim oblicima. Neki mrežasti proizvodi uključuju dodatne komponente otporne na adhezije, kako bi se omogućila fiksacija ili spriječila infekcija. Glavna briga ovih popravaka bila je snaga abdomena koja stvara pritisak na mjesto postavljanja mrežice. Postojala je zabrinutost da ove sile povećavaju rizik od recidiva. Tako se linija popravaka pomicala i predloženo je postavljanje mrežice na preperitonealno mjesto, bilo laparoskopskim putem ili kroz otvoreni popravak. Godine 1998. Gilbert i Graham predstavili su dvoslojni uređaj koji se nalazi u ingvinalnom defektu, kombinirajući mali čep sa subaponeurotičkom komponentom i preperitonealnim flasterom, sve formirano od polipropilena. Noviji dodatak bili su mehanizmi samofiksiranja koji izbjegavaju postavljanje šavova, što je prethodno dovodilo do pojačane boli. U današnje vrijeme mrežica koja se koristi za popravke kila obično je izrađena od sintetskog polimera, obično i dalje polipropilena, koji je inertan i ne uzrokuje abnormalnu upalu. Mrežica je lagana i fleksibilna, dizajnirana da izbjegne zapreke lokalnim strukturama ili položajni preokret. Mrežice se mogu držati na mjestu pomoću djelomično topljivih šavova i/ili fibrinskog ljepila. Popravak mrežicom uključuje pokrivanje hernialnog defekta postavljanjem mrežice na jedan od slojeva trbušnog zida bilo otvorenim pristupom ili laparoskopski. Pristup popravku ovisi o nizu čimbenika uključujući vrstu hernialnog defekta, čimbenike pacijenta i preferencije kirurga. S otvorenim pristupom, popravak je općenito anteriorno u odnosu na hernialni defekt, dok je laparoskopski popravak uglavnom s posteriornog aspekta. (31–34)

7.1.2.1. Lichtenstein metoda

Irving Lichtenstein je izveo i predstavio napredniju operaciju kile bez napetosti s mrežicom postavljenom anteriorno na fasciju transversalis 1980. godine, te je njegova metoda popravka postala prihvaćena kao standardna operacija kile koja je jednostavna za izvođenje, može se sigurno provoditi u lokalnoj anesteziji, i ima prihvatljivu stopu komplikacija i vrijeme za oporavak. Kod netenzijske hernioplastike, umjesto prisilnog šivanja anatomskih struktura koje inače nisu u apoziciji, dno ingvinalnog kanala ojačano je s umetanjem mrežice. Proteza, koja je smještena između ingvinalnog dna i aponeuroze vanjskog kosog trbušnog mišića, proteže se daleko izvan Hesselbachovog trokuta kako bi se osiguralo dovoljno preklapanje mrežice i tkiva. Pri povećanom intraabdominalnom tlaku kontrakcija vanjskog kosog trbušnog mišića stvara protupritisak na mrežicu, čime se koristi intraabdominalni tlak u korist popravka. Postupak je i terapijski i profilaktički jer štiti cijelu osjetljivu regiju prepona od hernijacija kod budućih mehaničkih i metaboličkih štetnih učinaka. (35)

Učini se rez kože od 5–6 cm, koji počinje od stidne kvržice i proteže se lateralno unutar Langerove linije, te to pruža odličan pristup za produženje mrežice 2 cm ili više medijalno od pubične kvržice. Nakon kože incizijom se otvara aponeuroza vanjskog kosog trbušnog mišića i njegov donji list oslobađa se od sjemene vrpce. Gornji list vanjskog kosog trbušnog mišića se oslobađa od podležecog unutarnjeg kosog trbušnog mišića i aponeuroze 3-4 cm iznad ingvinalnog dna. Anatomske rascjep između ova dva sloja je avaskularan i disekcija se može izvesti brzo i netraumatično. Visoko razdvajanje ovih slojeva ima dvostruku korist jer vizualizira iliohipogastrični živac i stvara dovoljno prostora za umetanje dovoljno široke mrežice. Prilikom podizanja sjemenskog snopa treba biti oprezan zbog ilioingvinalnog živca, spermatičnih žila i genitalnog živca. Time će se osigurati da genitalni živac, koji je uvijek u jukstapoziciji s vanjskim spermatičnim žilama bude očuvan. Iliohipogastrični živci također bi se trebali identificirati i zaštititi te posebno treba paziti kod šivanja da se izbjegne šivanje

proteze za unutarnji kosi trbušni mišić kako bi se izbjegla ozljeda intramuskularnog dijela živca. Donji medijalni kut mrežice postavlja se preko i proširen prema medijalno na stidnu kvržicu, prekrivajući stidnu kvržicu za 1,5–2 cm. Proširenje mrežice medijalno u odnosu na stidnu kvržicu, što je kritičan korak operacije, lako je postići i zahtijeva samo započinjanje reza na pubičnoj kvržici i odvajanje sjemene vrpce i lateralnog dijela vanjskog prstena iz ovojnice ravnog trbušnog mišića. Medijalni kut mrežice zatim se zašije na ovojnicu ravnog trbušnog mišića iznad pubične kosti, pažljivo izbjegavajući periost kosti. Ovaj šav se nastavlja, kao kontinuirani šav, do učvršćenja donjeg ruba mrežice na ingvinalni ligament. Šivanje mrežice iza ove točke je nepotrebno i postoji rizik od ozljede femoralnog živca. Na lateralnom kraju mrežice napravi se prorez, stvarajući dva dijela, široki gore koji čini dvije trećine i uži ispod, koji čini jednu trećinu. Gornji široki dio prolazi prema glavi pacijenta ispod sjemene vrpce te ovo pozicionira sjemenski snop između dva dijela mrežice. Mjesto je zašiveno s dva prekinuta resorpcijska konca, jedan na ovojnicu ravnog trbušnog mišića, a drugi na aponeurozu unutarnjeg kosog trbušnog mišića, lateralno od unutarnjeg prstena. (22,36–38)



Slika 6. Metoda po Lichtensteinu. A-unutarnji kosi trbušni mišić, B-polipropilenska mrežica, C-ingvinalni ligament, D-aponeuroza unutarnjeg kosog mišića, E-genitalni živac, F-sjemenska vrpca.

Izvor: Amid PK. Lichtenstein tension-free hernioplasty: Its inception, evolution, and principles. *Hernia*. [Internet] PubMed. 2004 Feb 1;8(1):1–7. Dostupno na: <https://pubmed.ncbi.nlm.nih.gov/14505236/>

7.1.2.2. Trabucco metoda

Slična Lichtenstein metodi jest rjeđe korištena Trabucco metoda. Trabucco metoda je također jedna od metoda koja se izvodi bez napetosti, ali i bez šavova. Ova tehnika koristi posebno dizajniranu mrežicu koja se temelji na Pascalovom principu te uspješno raspoređuje intraabdominalni tlak. To sprječava pomicanje rubova mrežice te sprječava nastanak prostora koji bi dovodio do recidiva. Isto tako, mrežica ostaje fiksirana tako što tkivo urasta brzo kroz postavljenu mrežicu. Trabucco metoda smanjuje pojavu kronične postoperativne boli, te s obzirom da je bezšavna ne prijete opasnost od oštećenja iliohipogastričnog ili ilioinguinalnog živca pri šivanju. Posebni elementi Trabuccove metode su: 1. neizravne ingvinalne kile: disekcija vrećice bez otvaranja, ako je moguće. Introfleksija vrećice u duboki prsten praćen

umetanjem pluga, 2. izravne ingvinalne kile: disekcija i invaginacija izravne vreće sa ili bez postavljanja pluga. 3. Implant od unaprijed oblikovane mrežice preko stražnje stijenke ingvinalnog kanala. 4. Šav aponeuroze vanjskog kosog mišića preko unaprijed oblikovane mrežice medijalno i lateralno od sjemenske vrpce koja ostaje u potkožnom dijelu. Za mrežicu i plug koristi se monofilamentni polipropilen. (39,40)

7.1.2.3. TIPPI TREPP

Sve više se pojavljuju nove tehnike popravka ingvinalne kile, a druge nestaju. Iako neke smjernice preporučuju Lichtenstein tehniku (ili endoskopski postupak) otvorene preperitonealne tehnike popravka sve se više populariziraju. Tijekom popravka TREPP tehnikom mrežica se postavlja u preperitonealni prostor. Ova tehnika je otvorena stražnja tehnika koja je vrlo obećavajuća i mogla bi biti alternativa endoskopskim metodama. Osim toga biomehanička prednost postavljanja mrežice u preperitonealni prostor jest što smanjuje rizik od oštećenja živaca tijekom disekcije ingvinalnog kanala i rizik od uklještenja živca kod šivanja ili fiksacije živaca na mrežicu, što vjerojatno rezultira manjom kroničnom postoperativnom ingvinalnom boli. Pristup preperitonealnom prostoru trebao bi biti kranijalno od unutarnjeg prstena, kako bi napravio dobar uvid u položaj sjemenske vrpce. Oštrom disekcijom otvara se koža i masno tkivo. Gornje epigastrične žile se kauteriziraju. Aponeuroza vanjskog kosog trbušnog mišića se otvara paralelno s preponama. Prednji sloj ovojnice ravnog trbušnog mišića se identificira i otvara. Postave se stezaljke dolje na otvoreni prednji sloj. Ovaj se sloj zatim podigne i povlači lagano prema dolje. Tada je identificiran ravni trbušni mišić. Inferolateralna granica od mišića se odvaja od okolnih fibroznih struktura. Ispod mišića masni jastučić izboči se naprijed. Ovaj masni jastučić prekriven je tankom fascijom poprečnog trbušnog mišića. Preperitonealni prostor se otvara presjecanjem ovog tankog sloja škarama. Jedina struktura koja ide kaudalno između dva retraktora koji podižu trbušnu vrećicu je sjemenska vrpca. Žile testisa i sjemenovod trebaju biti dobro vizualizirani. Disekciju treba izvoditi sve do točke gdje

se sjemenovod i žile testisa dijele. Mrežica se uhvati za kraj pincetom i gurne u lateralni odjeljak, usmjeren prema prednjoj i gornjoj strani ilijačne kosti. Držeći mrežicu fiksiranu prstom uz trbušnu stijenku bočno, inferomedijalni dio mrežice se hvata pincetom i rotira iza Cooperovog ligamenta uz stidnu kost. Mrežica bi trebala najmanje 1 centimetar prekrivati Cooperov ligament i simfizu. Mrežicu nije potrebno fiksirati. Konačno, prednji slobodni rub mrežice je „ukopan” ispod ravnog trbušnog mišića. Prednja ovojnica ravnog trbušnog mišića može se zatvoriti. Postavlja se jedan resorptivni šav, koji zahvaća obje ovojnice ravnog trbušnog mišića. Biomehanički, položaj mrežice između peritoneuma i mišića trbušne stijenke, preperitonealni prostor bi trebao imati prednosti, posebno kada mrežica ima široka preklapanja defekta trbušne stijenke.

Razvijena je i transingvinalna preperitonealna tehnika koja koristi meku mrežicu s memorijskim prstenom. Za razliku od nekih drugih otvorenih preperitonealnih popravka, transingvinalna tehnika koristi dobro poznatu ingvinalnu rutu svih kirurga. Aponeuroza vanjskog kosog trbušnog mišića se prereže. Pažljivo se pokušava identificirati i očuvati ilioingvinalni živac. Suprotno onome što se zahtijeva Lichtenstein popravak, bez opsežne disekcije između aponeuroze vanjskog kosog trbušnog mišića i unutarnjeg kosog trbušnog mišića, ilio-hipogastrični živac je zaštićen. Potpuno drugačije od Lichtensteina popravka, proteza će biti umetnuta posteriorno prema fasciji transversalis, te će biti umetnuta u preperitonealni prostor. U preperitonealni prostor se ulazi kroz hernirani ingvinalni prsten koji slijedi unutarnji put deferensa, lateralno i kranijalno od epigastrične žile. Disekcija počinje odmah iza fascije transversalis, ide na Cooperov ligament i stražnji dio pubične kosti, te se vraća posteriorno na ravni trbušni mišić i spojnu tetivu. Medijalna polovica flastera (najšira strana) uvodi se prva u smjeru pubične kosti. Bočni dio prstena umeće se između parijetaliziranih elemenata i peritoneuma, a unutarnji dio prstena iza spojne tetive. Ne izvodi se

fiksacija, a mrežica porastom abdominalnog tlaka čvrsto naliježe na najdublji dio prethodno očuvanog ingvinalnog dna. (41,42)

7.1.2.4. 'Plug i patch' metoda

'Plug i patch' metoda izvorno je zamišljena za popravak femoralne kile, a proširena je na popravak kile. Tehnika "plug and patch" je modificirana verzija Lichtensteinove metode, a kasnije su je popularizirali Rutkow i Robbins. Rutkow i Robbinsov postupak popravka je otvorena kirurška tehnika u kojoj se stožasto tijelo od mrežice implantira u defekt na trbušnoj stijenci. Osim toga, Lichtensteinovom tehnikom umetne se ravna mrežica kako bi se zaštitila stražnja stijenka preponske regije od pojave daljnjih protruzija. Prije postavljanja protetske mrežice preko dna ingvinalnog kanala, trodimenzionalni protetski plug se umetne u prostor koji je prethodno bio zauzet hernijskom vrećicom. U slučaju neizravne kile, plug se postavlja uz sjemenski kanal unutar unutarnjeg prstena. Postoje različite veličine protetskih plugova, pri čemu se odgovarajuće veličine pluga fiksiraju na rubove unutarnjeg prstena pomoću šavova. Za izravne kile, vrećica se reducira, a plug se prišiva na Cooperov ligament, ingvinalni ligament i unutarnju koso-aponeurotsku strukturu. Nakon oslobađanja i invertiranja hernijske vrećice, smotani ili već pripremljeni komad mrežice postavlja se u kilni defekt, nakon čega slijedi postavljanje ravnog komada mrežice preko ingvinalnog dna. Treba napomenuti da plug može migrirati i uzrokovati kroničnu bol. (43,44)

Tehnologija prije svega impresionira svojom lakoćom učenja i uporabljivošću. Zbog velike količine mrežastog materijala (konus plus mrežica) koji se koristi u usporedbi s drugim kirurškim zahvatima, ovaj se postupak u praksi koristi samo u vrlo rijetkim slučajevima.

7.2. Endoskopske tehnike

Iako je laparoskopija općenito siguran postupak i njegova je primjena za liječenje ingvinalne kile pokazala dobre kratkoročne rezultate, tehnički je zahtjevna. Laparoskopska operacija ingvinalne kile je kontraindicirana u prisutnosti intraperitonealne infekcije, ireverzibilne koagulopatije i u bolesnika koji ne mogu podnijeti opću anesteziju. Relativne kontraindikacije uključuju velike klizne kile koje sadrže debelo crijevo, dugotrajne ireduktibilne skrotalne kile, ascites i prethodna suprapubična operacija. Zahvat se izvodi s pacijentom u općoj anesteziji. Pacijent se postavlja u ležeći položaj i pripremljen kao kod konvencionalne tehnike bez napetosti. Na koži se napravi rez od 2 do 2,5 centimetara u razini unutarnjeg prstena. Potkožno tkivo se secira do aponeuroze vanjskog kosog trbušnog mišića, te se u njemu napravi rez od 1 centimetar paralelno s njegovim vlaknima. Nakon minimalne tupe disekcije između sjemenske vrpce i aponeuroze vanjskog kosog trbušnog mišića, balon se umetne između dvije strukture i stvori se prostor do površinskog ingvinalnog prstena. Zatim se postavlja mehanički retraktor da podigne prednju stijenk u ingvinalnog kanala. Laparoskop od 10 milimetara spojen na opremu za video snimanje zatim se uvodi kroz rez, čime se omogućuje uvećani prikaz ingvinalnog kanala na video ekranu. Korištenjem laparoskopskih instrumenata za hvatanje i disekciju sjemenska vrpca se mobilizira s dna ingvinalnog kanala. Kroz prozor oko pupčane vrpce se provuče traka, a disektorom se dalje eksplorira kanal kako bi se sjemenska vrpca u potpunosti mobilizirala sa stražnje stijenke i otkrila spojna tetiva cijelom dužinom. Sjemenska vrpca vadi se kroz rez na koži, a rez se zatim pravi na spermatoznoj fasciji. Vrećica se identificira i odvaja od sjemenske vrpce. Ploča monofilamentne polipropilenske mrežice dimenzija 15 centimetara umeće se u kanal pod laparoskopskim vodstvom i mrežica se učvršćuje naprije medijalno. U mrežici se napravi prorez na razini unutarnjeg prstena, koji omogućuje izlazak konopca i stvara 2 odsječka koji se križaju i fiksiraju jedan za drugi, stvarajući tako novi unutarnji prsten. Aponeuroza vanjskog kosog trbušnog mišića i koža se slojevito zatvaraju. (43,45)

Postoje dva najčešće korištena pristupa, totalni ekstraperitonealni pristup (TEP) i transabdominalni preperitonealni pristup (TAPP). Glavna razlika između njih leži u načinu pristupa preperitonealnom prostoru. (46,47)

7.2.1 Transabdominalni preperitonealni pristup

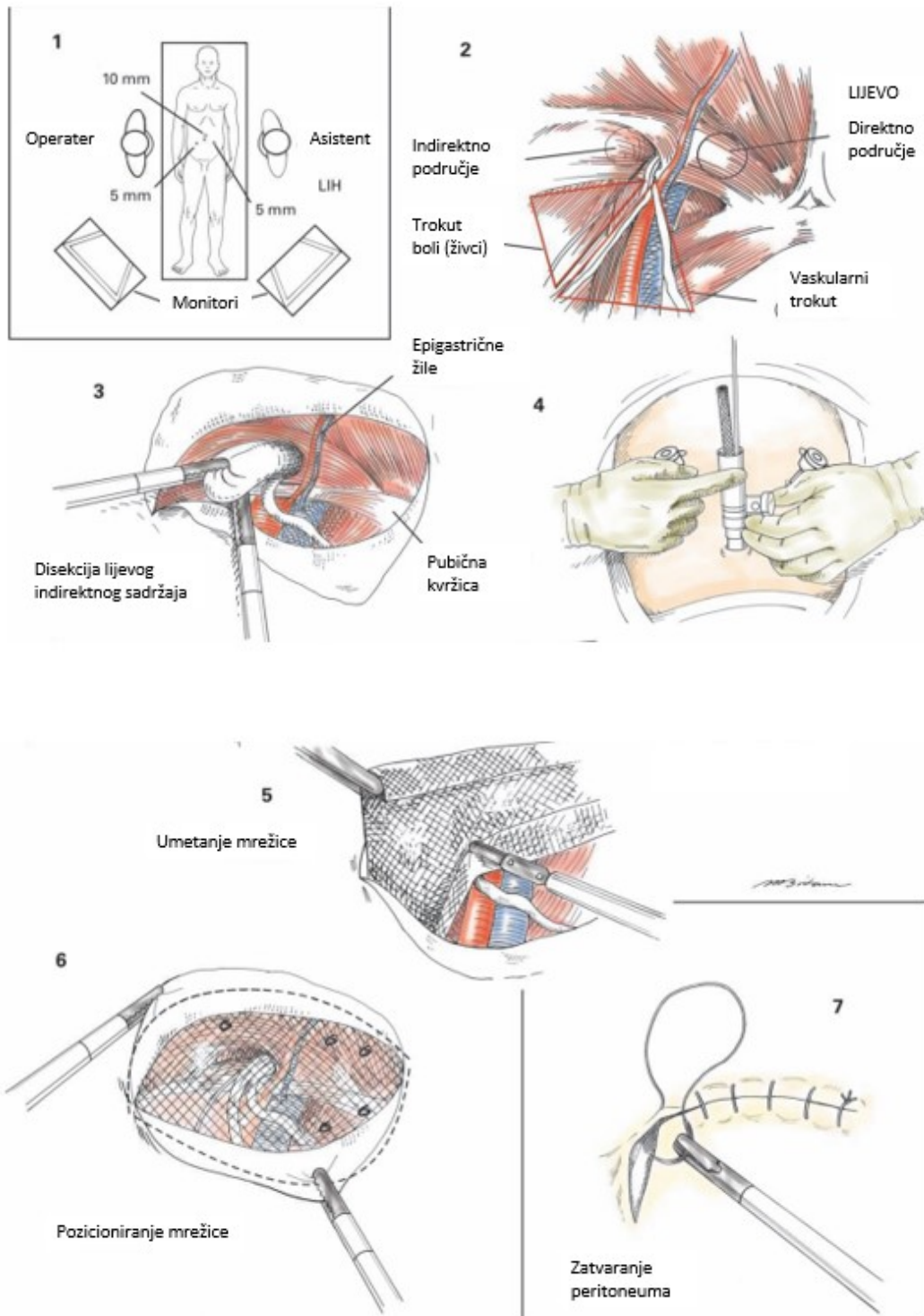
Transabdominalni preperitonealni pristup započinje postavljaju se dva troakara od 5 milimetara pod izravnim laparoskopskim pregledom u desnom i lijevom srednjem abdomenu u razini pupka. Koristeći dva lateralna troakara stvara se peritonealni režanj pomoću laparoskopskih škara i elektrokauterizacije. Incizija počinje lateralno od medijalnog umbilikalnog ligamenta, koji se ne smije secirati, jer to može uzrokovati krvarenje iz umbilikalne arterije. U peritoneumu se napravi rez od 2 do 3 centimetara iznad kilne vreće. Uđe se u preperitonealni prostor i napravi tupu disekcija laparoskopskim Kittnerovim disektorom u avaskularnoj ravnini između peritoneuma i fascije transversalis. Za izravnu kilu, disekcija počinje bočno kako bi se otkrile strukture sjemenske vrpce i epigastrične žile te vas deferens. Za popravak bilateralnih ingvinalnih kila, preporuča se napraviti bilateralne peritonealne incizije ostavljajući središnju traku tkiva kako bi zaštitili otvoreni urachus od ozljeda. Donji rub inciziranog peritoneuma se uvlači, a preperitonealni prostor se secira kako bi se otkrila sjemenska vrpca. U slučaju izravne kile, kilna vreća se invertira i fiksira na Cooperov ligament kako bi se spriječio nastanak hematoma ili seroma. Indirektna hernijska vreća obično strši prema naprijed u odnosu na sjemensku vrpcu. U takvim slučajevima, vrećica se uhvati i podigne prema gore, stvarajući prostor ispod za postavljanje mrežice. Vrećica se odvoji od svih priraslica. (48)

Mrežica koja se koristi obično je veličine 10 × 15 centimetara kako bi adekvatno prekrila miopektinalni otvor. Uzdužno se kotrlja i uvodi kroz troakar od 12 milimetra. Jednom kada uđe u preperitonealni prostor, odmotava se i učvršćuje medijalno na Cooperov ligament pomoću spiralnog tackera. Kirurg osigurava pravilan kut i stabilnost zdjelice palpacijom tackera s trbušne površine. Mrežica se zatim zateže i fiksira lateralno na prednju gornju ilijačnu jamu.

Pažljivo se postavljaju kopče iznad iliopubičnog trakta kako bi se izbjegla ozljeda femoralne grane genitofemoralnog živca. Rubovi peritoneuma ponovno se približavaju pomoću čavlića ili intrakorporalnih šavova dok se mrežica stabilizira. Potrebno je potpuno zatvaranje peritoneuma kako bi se spriječio kontakt između mrežice i crijeva. Abdomen se desuflira, troakari se uklone, a fascijalni defekt porta i kožni rezovi se odgovarajuće zatvore. (22)

7.2.2. Totalni ekstraperitonealni pristup

Koncept totalnog ekstraperitonealnog pristupa kombinira prednosti popravka prednje mrežice bez napetosti (Lichtenstein popravak) i otvoreni preperitonealni pristup. Totalni ekstraperitonealni popravak koristi znatno veću protetsku mrežicu nego kod otvorene hernioragije, te tako dovodi do potpunog preklapanja miopektinealnog otvora. Tehnika je s ograničenim operativnim poljem i dugom krivuljom učenja. Učini se rez kroz pupak gdje se uvodi troakar za vizualizaciju. Iz operacijskog polja se izolira ravni trbušni mišić, te se oslobodi dovoljno veliko područje između ravnog trbušnog mišića i fascije gdje se dva troakara postave u medijalnu liniju. Diseciranje preperitonealnog prostora se provodi pod vizualnom kontrolom, a ostatak zahvata slijedi iste postupke poput transabdominalnog preperitonealnog pristupa, pristup koji je prethodno opisan, s izuzetkom da nije potrebno zatvaranje peritonealnog reznja. (43,49,50)



Slika 7. Laparoskopski popravak kile Transabdominalnom preperitonealnom tehnikom

Izvor: Zollinger RM, E. Christopher Ellison. Zollinger's Atlas of Surgical Operations, Eleventh Edition. McGraw Hill Professional; 2021.

8. Rasprava

Kirurške tehnike za popravak preponske kile značajno su se razvile tijekom godina, nudeći više opcija kirurzima. Dva glavna pristupa koji se obično koriste su otvoreni i laparoskopski popravak kile. Otvorene tehnike popravka kile, kao što su Bassini, Shouldice, McVay i Desarda popravci, uključuju šivanje tkiva kako bi se zatvorio kilni defekt bez upotrebe mrežice. Dugo vremena se izvodila takva aproksimacija ingvino-kruralnih struktura. Budući da te strukture obično nisu u apoziciji, njihovo približavanje može biti povezano s pretjeranom napetosti na liniji šava: to može uzrokovati recidive. Tada su tehnike 'bez napetosti' riješile ovaj problem i dovele do značajnog smanjenja stope recidiva. Tu ubrajamo operaciju po Lichtensteinu koja se smatra kirurškom metodom koja se najviše izvodi. Nešto rjeđe spomenuta Trabucco bezšavna metoda, zatim preperitonealne tehnike popravka, TIPP i TREPP, koje se često povezuju sa manjom kroničnom postoperativnom ingvinalnom boli, tehnika "plug and patch" sve su metode koje su skratile oporavak, broj dana provedenih u bolnici te ubrzale proces povrtka normalnim aktivnostima. Ove tehnike imaju dugu povijest i godinama se smatraju zlatnim standardom. Laparoskopsko liječenje kile, s druge strane, uključuje korištenje laparoscopa i specijaliziranih instrumenata za postavljanje mrežice na defekt kile. Dvije glavne laparoskopske tehnike koje se koriste su totalni ekstraperitonealni (TEP) i transabdominalni preperitonealni (TAPP) pristup. I TEP i TAPP tehnika pružaju izvrsnu vizualizaciju defekta kile i omogućuju precizno postavljanje mrežice. Laparoskopski pristupi povezani su s kraćim vremenom oporavka, manjom postoperativnom boli i manjim rizikom od komplikacija rane u usporedbi s otvorenim popravcima. Međutim, laparoskopske tehnike zahtijevaju napredne laparoskopske vještine i opremu te možda nisu prikladne za sve pacijente. Odabir kirurške tehnike za popravak ingvinalne kile treba individualizirati na temelju čimbenika kao što su karakteristike pacijenta, iskustvo kirurga i želje pacijenta, s ciljem najboljeg mogućeg ishoda.

9. Zaključak

Reparacija kile izvodi se neizmjenno dugi niz godina kroz koje se pokušavalo doći do najboljih mogućih rezultata i najveće dobrobiti pacijenta. Na pitanje koja je idealna metoda za popravak i dalje ne postoji konkretan odgovor, međutim kroz ovaj pregledni rad pokušali smo prikazati opcionalne metode, njihove prednosti i mane. Valjalo bi naglasiti da bi idealna metoda bila ona koja će uzrokovati najmanju razinu postoperativne boli, najmanje komplikacija te pacijentu omogućiti brzi povratak k normalnom životu. Nadalje, u obzir trebamo uzeti vrijeme i troškove koje određena tehnika iziskuje. Ne zaboravimo da su neke tehnike izrazito zahtjevne te je sam proces učenja time produžen, a stjecanje praktičnih vještina operatera je otežano.

10. Sažetak

Hernija se definira kao izbočenje organa ili dijela organa kroz tjelesnu stijenku koja ga inače sadrži. Ingvinalne i femoralne kile poznate su zajedno kao preponske kile. Preponske kile mogu se manifestirati kao težina ili nelagoda u području prepona ili kao opipljiva izbočina. Nelagoda je obično najizraženiji kada je povećan intraabdominalni tlak, na primjer s dizanjem teških tereta, kašljanjem ili dugotrajnim stajanjem. Rizični faktori za preponske kile uključuju prethodnu kilu i popravak, stariju dob, muški spol, kronični kašalj, ozljedu trbušne stijenke, pušenje. Kongenitalne ingvinalne kile uzrokovane su poremećajem zatvaranja processus vaginalisa. Nasuprot tome stečene kile su uzrokovane slabljenjem ili prekidom fibromuskularnog tkiva trbušne stijenke. Ingvinalne kile dalje se klasificiraju kao direktne i indirektne. Femoralne kile nalaze se inferiorno od ingvinalnog ligamenta i strše kroz femoralni prsten. Femoralne kile su uvijek stečene. Kao dijagnostičke metode koriste se fizikalni pregled, ultrazvuk, kompjutorizirana tomografija ili dijagnostička laparoskopija. Definitivno liječenje svih kila, bez obzira na njihovo podrijetlo ili vrstu, jest kirurški zahvat. Postoje dvije mogućnosti popravka, otvoreni i laparoskopski pristup. Otvorene tehnike pristupaju defektu kile sprijeda i uključuju popravke s mrežicom bez napetosti, kao i popravke tkiva bez mrežice. Shouldice, Bassini, McVay i Desarda popravci su otvorene tehnike kojima se postiže popravak tkiva bez upotrebe mrežice. Popravci bez napetosti koji koriste mrežicu uključuju Lichtenstein, 'plug and patch' i preperitonealni popravak. Laparoskopski pristup uključuje dvije najčešće metode, a to su totalni ekstraperitonealni i transabdominalni preperitonealni pristup.

Ključne riječi: kila, kirurške tehnike, tkivni popravak, popravak s mrežicom, totalni ekstraperitonealni pristup, transabdominalni preperitonealni pristup

11. Summary

A hernia is characterized as the protrusion of an organ or a portion of an organ through the natural barrier that is meant to contain it. Inguinal and femoral hernias are known together as groin hernias. Inguinal hernias can manifest as heaviness or discomfort in the groin area or as a visible and palpable bulge. The discomfort is typically more noticeable when there is an increase in intraabdominal pressure, such as during activities like coughing or prolonged standing. Several risk factors include previous hernia and its repair, male gender, chronic cough, abdominal wall injury, and smoking. Congenital inguinal hernias occur due to a medical condition or abnormality such as a disorder of the closure of the processus vaginalis. On the other hand, acquired hernias develop when the fibromuscular tissue of the abdominal wall weakens or is disrupted. Inguinal hernias are further classified as direct and indirect. Femoral hernias are located inferior to the inguinal ligament and protrude through the femoral ring. Femoral hernias are acquired. Physical examination, ultrasound, computed tomography or diagnostic laparoscopy are used as diagnostic methods. Definitive treatment of all hernias, regardless of their origin or type, is surgery. There are two repair options, open and laparoscopic. The open techniques involve frontal approach to the hernia defect and procedures such as tension-free mesh repairs as well as non-mesh tissue repairs. Shouldice, Bassini, McVay, and Desarda repairs are open techniques that accomplish tissue repair without utilizing mesh. On the other hand, tension-free repairs involving the use of mesh are for example Lichtenstein repair, plug and patch repair, and preperitoneal repair. Laparoscopic approach includes the two most common techniques and those are total extraperitoneal approach and transabdominal preperitoneal approach.

Key words: hernia, surgical techniques, tissue repair, mesh repair, total extraperitoneal and transabdominal preperitoneal approach

12. Literatura

1. Sanders DL, Kingsnorth AN. From ancient to contemporary times: a concise history of incisional hernia repair. *Hernia* [Internet]. 2012 Feb;16(1):1–7. Dostupno na: <http://link.springer.com/10.1007/s10029-011-0870-5>
2. Marte A, Caldamone AA, Aguiar LM. The history of the pediatric inguinal hernia repair. *J Pediatr Urol* [Internet]. 2021 Aug;17(4):485–91. Dostupno na: <https://linkinghub.elsevier.com/retrieve/pii/S1477513121002862>
3. Lascaratos JG, Tsiamis C, Kostakis A. Surgery for Inguinal Hernia in Byzantine Times (A.D. 324?1453): First Scientific Descriptions. *World J Surg* [Internet]. 2003 Oct 1;27(10):1165–9. Dostupno na: <http://link.springer.com/10.1007/s00268-003-7123-4>
4. Sachs M, Damm M, Encke A. Historical evolution of inguinal hernia repair. *World J Surg* [Internet]. 1997 Feb;21(2):218–23. Dostupno na: <http://link.springer.com/10.1007/s002689900220>
5. Komorowski AL. History of the Inguinal Hernia Repair. In: Canonico S, editor. *Inguinal Hernia* [Internet]. InTech; 2014. Dostupno na: <http://www.intechopen.com/books/inguinal-hernia/history-of-the-inguinal-hernia-repair>
6. Krmpotić-Nemanić J & Marušić A. *Anatomija čovjeka*, 2nd edition. Zagreb: Medicinska naklada, 2004.
7. Zdenko Križan. *Kompndij anatomije čovjeka*. 3. izd. 3. dio, Pregled građe grudi, trbuha, zdjelice, noge i ruke: za studente opće medicine i stomatologije. Zagreb: Školska knjiga; 1997.
8. Mulholland MW, Al E. *Greenfield's surgery : scientific principles and practice*. Philadelphia, Pa. ; London: Wolters Kluwer/Lippincott Williams & Wilkins; 2017.
9. Šoša T, Sutlić Ž, Stanec Z, Tonković I, Kirurgija. Zagreb: Naklada Ljevak, 2007.
10. Miserez M, Alexandre JH, Campanelli G, Corcione F, Cuccurullo D, Pascual MH, et al. The European hernia society groin hernia classification: simple and easy to remember. *Hernia* [Internet]. 2007 Mar 22;11(2):113–6. Dostupno na: <http://link.springer.com/10.1007/s10029-007-0198-3>
11. Brooks, David C , and Mary Hawn. “Classification, Clinical Features, and Diagnosis of Inguinal and Femoral Hernias in Adults.” [Internet] UpToDate. 4 July 2022. Dostupno na: www.uptodate.com/contents/classification-clinical-features-and-diagnosis-of-inguinal-and-femoral-hernias-in-adults/print.
12. Gilbert AI. An anatomic and functional classification for the diagnosis and treatment of inguinal hernia. *Am J Surg* [Internet]. 1989 Mar;157(3):331–3. Dostupno na: <https://linkinghub.elsevier.com/retrieve/pii/0002961089905643>
13. Jenkins JT, O'Dwyer PJ. Inguinal hernias. *BMJ* [Internet]. 2008 Feb 2;336(7638):269–72. Dostupno na: <https://www.bmj.com/lookup/doi/10.1136/bmj.39450.428275.AD>

14. Kingsnorth A, LeBlanc K. Hernias: inguinal and incisional. *The Lancet* [Internet]. 2003 Nov;362(9395):1561–71. Dostupno na: <https://linkinghub.elsevier.com/retrieve/pii/S0140673603147460>
15. The HerniaSurge Group. International guidelines for groin hernia management. *Hernia* [Internet]. 2018 Feb;22(1):1–165. Dostupno na: <http://link.springer.com/10.1007/s10029-017-1668-x>
16. Bradley M, Morgan D, Pentlow B, Roe A. The groin hernia – an ultrasound diagnosis? [Internet] *Annals of The Royal College of Surgeons of England*. 2003 May 1;85(3):178–80. Dostupno na: <https://pubmed.ncbi.nlm.nih.gov/12831490/>
17. Fitzgibbons RJ, Giobbie-Hurder A, Gibbs JO, Dunlop DD, Reda DJ, McCarthy M, et al. Watchful Waiting vs Repair of Inguinal Hernia in Minimally Symptomatic Men. *JAMA* [Internet]. 2006 Jan 18;295(3):285. Dostupno na: <https://jamanetwork.com/journals/jama/fullarticle/202212>
18. Brooks DC. Overview of treatment for inguinal and femoral hernia in adults. Rosen M, editor. [Internet] *UpToDate*. 2023. Dostupno na: https://www.uptodate.com/contents/overview-of-treatment-for-inguinal-and-femoral-hernia-in-adults?search=truss%20hernia&source=search_result&selectedTitle=1~150&usage_type=default&display_rank=1
19. Chen J, Glasgow RE. What is the Best Inguinal Hernia Repair? *Advances in Surgery*. [Internet] *PubMed* 2022 Jul; Sep;56(1):247–58. Dostupno na: <https://pubmed.ncbi.nlm.nih.gov/36096570/>
20. Pawlak M, Bury K, Śmietański M. The management of abdominal wall hernias – in search of consensus. *Videosurgery Miniinvasive Tech* [Internet]. 2015;1:49–56. Dostupno na: <http://www.termedia.pl/doi/10.5114/wiitm.2015.49512>
21. Montgomery J, Dimick JB, Telem DA. Management of Groin Hernias in Adults-2018. *JAMA*. [Internet] *PubMed*. 2018 Sep 11;320(10):1029–30. Dostupno na: <https://pubmed.ncbi.nlm.nih.gov/>
22. Brunickardi FC, Andersen DK, Billiar TR, Dunn DL, Hunter JG, editors. *Schwartz's principles of surgery*. Tenth edition. New York: McGraw-Hill Education; 2014.
23. Garrett M. Bassini Repair of Inguinal Hernia. In: Hoballah JJ, Scott-Conner CEH, Chong HS, editors. *Operative Dictations in General and Vascular Surgery* [Internet]. Cham: Springer International Publishing; 2017. p. 419–21. Dostupno na: http://link.springer.com/10.1007/978-3-319-44797-1_122
24. Wexler MJ. The repair of inguinal hernia: 110 years after Bassini. *Canadian Journal of Surgery Journal Canadien De Chirurgie* [Internet] *PubMed*. 1997 Jun 1 ;40(3):186–91. Dostupno na: <https://pubmed.ncbi.nlm.nih.gov/>
25. Bendavid R. Symposium on the management of inguinal hernias: 4. The Shouldice technique: a canon in hernia repair. *Can J Surg* [Internet]. 1997 Jun;40(3):199–207. Dostupno na: <https://www.ncbi.nlm.nih.gov/pmc/articles/PMC3952996/>

26. Amato B, Moja L, Panico S, Persico G, Rispoli C, Rocco N, et al. Shouldice technique versus other open techniques for inguinal hernia repair. *Cochrane Database Syst Rev*. [Internet] PubMed. 2012 Apr 18;2012(4):CD001543. Dostupno na: <https://pubmed.ncbi.nlm.nih.gov/>
27. Griffen FD. Open surgical repair of inguinal and femoral hernia in adults. Rosen M, editor. [Internet] UpToDate. 2023. Dostupno na: <https://www.uptodate.com/>
28. Towfigh S. Inguinal Hernia: Four Open Approaches. *Surg Clin North Am*. [Internet] PubMed. 2018 Jun;98(3):623–36. Dostupno na: <https://pubmed.ncbi.nlm.nih.gov/>
29. Youssef T, El-Alfy K, Farid M. Randomized clinical trial of Desarda versus Lichtenstein repair for treatment of primary inguinal hernia. *Int J Surg* [Internet]. 2015 Aug;20:28–34. Dostupno na: <https://linkinghub.elsevier.com/retrieve/pii/S1743919115002897>
30. Gaur AS, Sharma N, Garg PK. Chronic groin pain in Desarda versus Lichtenstein hernia repair - a randomised controlled study. *South Afr J Surg Suid-Afr Tydskr Vir Chir*. PubMed [Internet]. 2022 Jun;60(2):141–5. Dostupno na: <https://pubmed.ncbi.nlm.nih.gov/>
31. Pickett LC. Prosthetic Choice in Open Inguinal Hernia Repair. In: Jacob BP, Ramshaw B, editors. *The SAGES Manual of Hernia Repair* [Internet]. New York, NY: Springer New York; 2013. p. 19–26. Dostupno na: http://link.springer.com/10.1007/978-1-4614-4824-2_2
32. Lockhart K, Teo E, Teo S, Dhillon M, Van Driel ML. Mesh versus non-mesh for inguinal and femoral hernia repair. *Cochrane Colorectal Cancer Group*, editor. *Cochrane Database Syst Rev* [Internet]. 2015 Feb 16; Dostupno na: <https://doi.wiley.com/10.1002/14651858.CD011517>
33. Brooks DC, Petro CC. Hernia mesh. Rosen M, editor. [Internet] UpToDate. 2023. Dostupno na: https://www.uptodate.com/contents/hernia-mesh?search=mesh%20versus%20non%20mesh%20hernia&source=search_result&selectedTitle=5~150&usage_type=default&display_rank=5
34. Hentati H, Dougaz W, Dziri C. Mesh Repair Versus Non-Mesh Repair for Strangulated Inguinal Hernia: Systematic Review with Meta-Analysis. *World Journal of Surgery*. [Internet] PubMed. 2014 Aug 19;38(11):2784–90. Dostupno na: <https://pubmed.ncbi.nlm.nih.gov/25135172/>
35. Amid PK. Lichtenstein tension-free hernioplasty: Its inception, evolution, and principles. *Hernia* [Internet]. 2004 Feb 1;8(1):1–7. Dostupno na: <http://link.springer.com/10.1007/s10029-003-0160-y>
36. Harjai M, Nagpal B, Singh P, Singh Y. A Prospective Randomized Controlled Study of Lichtenstein's Tension Free versus Modified Bassini Repair in the Management of Groin Hernias. *Med J Armed Forces India* [Internet]. 2007 Jan;63(1):40–3. Dostupno na: <https://linkinghub.elsevier.com/retrieve/pii/S0377123707801067>
37. Negro P, D'Amore L, Gossetti F. Lichtenstein's Operation, Mesh Plug, or Prolene Hernia System Repair for Groin Hernia: Which is Better? *Annals of Surgery*. [Internet] PubMed. 2010 Jul;252(1):199. Dostupno na: <https://pubmed.ncbi.nlm.nih.gov/20562601/>

38. Wieser M, Rohr S, Romain B. Inguinal hernia repair using the Lichtenstein technique under local anesthesia (with video). *Journal of Visceral Surgery* [Internet] PubMed. 2021 Jun 1;158(3):276–8. Dostupno na: <https://pubmed.ncbi.nlm.nih.gov/33992576/>
39. Conte L. Trabucco's "suture-less tension-free" hernia repair: technique, local anesthesia and results. *Ambul Surg* [Internet]. 1999 Jul;7(3):151–3. Dostupno na: <https://linkinghub.elsevier.com/retrieve/pii/S096665329800064X>
40. Campanelli GP, Cavagnoli R, Gabrielli F, Pietri P. Trabucco's procedure and local anaesthesia in surgical treatment of inguinal and femoral hernia. *International Surgery* [Internet] PubMed. 1995;80(1):29–34. Dostupno na: <https://pubmed.ncbi.nlm.nih.gov/7657486/>
41. Gillion JF, Pelissier E. Transinguinal Preperitoneal (TIPP) Inguinal Hernia Repair Using a Totally Extraperitoneal, Parietalized, Memory-Ring Patch. In: Campanelli G, editor. *The Art of Hernia Surgery* [Internet]. Cham: Springer International Publishing; 2018. p. 307–17. Dostupno na: http://link.springer.com/10.1007/978-3-319-72626-7_31
42. Akkersdijk WL, Andeweg CS, Bökkerink WJV, Lange JF, Van Laarhoven CJHM, Koning GG. Teaching the transrectus sheath preperitoneal mesh repair: TREPP in 9 steps. *Int J Surg* [Internet]. 2016 Jun;30:150–4. Dostupno na: <https://linkinghub.elsevier.com/retrieve/pii/S1743919116300681>
43. Zollinger RM, E. Christopher Ellison. *Zollinger's Atlas of Surgical Operations, Eleventh Edition*. McGraw Hill Professional; 2021.
44. Karaca AS, Ersoy OF, Ozkan N, Yerdel MA. Comparison of inguinal hernia repairs performed with lichtenstein, rutkow-robbins, and gilbert double layer graft methods. *The Indian Journal of Surgery* [Internet] PubMed. 2015 Feb 1;77(1):28–33. Dostupno na: <https://pubmed.ncbi.nlm.nih.gov/25829708/>
45. Takata MC, Duh QY. Laparoscopic Inguinal Hernia Repair. *Surg Clin North Am* [Internet]. 2008 Feb;88(1):157–78. Dostupno na: <https://linkinghub.elsevier.com/retrieve/pii/S0039610907001557>
46. Vărcuș F, Duță C, Dobrescu A, Lazăr F, Papurica M, Tarta C, et al. Laparoscopic Repair of Inguinal Hernia TEP versus TAPP. *Chir Buchar Rom* 1990.[Internet] PubMed. 2016;111(4):308–12. Dostupno na: <https://pubmed.ncbi.nlm.nih.gov/27604667/>
47. Horne CM, Prabhu AS. Minimally Invasive Approaches to Inguinal Hernias. *Surg Clin North Am*. [Internet] PubMed. 2018 Jun;98(3):637–49. Dostupno na: <https://pubmed.ncbi.nlm.nih.gov/29754627/>
48. Hernandez-Richter T, Schardey HM, Rau HG, Schildberg FW, Meyer G. The femoral hernia: an ideal approach for the transabdominal preperitoneal technique (TAPP). *Surg Endosc*. [Internet] PubMed. 2000 Aug;14(8):736–40. Dostupno na: <https://pubmed.ncbi.nlm.nih.gov/10954820/>
49. Putnis S, Berney CR. Totally extraperitoneal repair of inguinal hernia: techniques and pitfalls of a challenging procedure. *Langenbecks Arch Surg* [Internet]. 2012 Dec;397(8):1343–51. Dostupno na: <http://link.springer.com/10.1007/s00423-012-0999-4>

50. Bittner R, Arregui ME, Bisgaard T, Dudai M, Ferzli GS, Fitzgibbons RJ, et al. Guidelines for laparoscopic (TAPP) and endoscopic (TEP) treatment of inguinal hernia [International Endohernia Society (IEHS)]. *Surg Endosc.* [Internet] PubMed. 2011 Sep;25(9):2773–843. Dostupno na: <https://pubmed.ncbi.nlm.nih.gov/21751060/>

13. Životopis

Karla Havidić rođena je 23.11.1996. u Zagrebu. Osnovno i srednjoškolsko obrazovanje završava u Velikoj Gorici. Paralelno završava Umjetničku školu Franje Lučića te stječe zanimanje Scenski plesač. Integrirani preddiplomski i diplomski studij Medicine na Medicinskom fakultetu Sveučilišta u Rijeci upisuje u akademskoj godini 2017./2018.

Tijekom studija aktivna je članica Međunarodne udruge studenata medicine Hrvatska (CroMSIC) gdje i volontira. Kao aktivni i pasivni sudionik, prisustvuje na brojnim studentskim kongresima u Hrvatskoj. Predstavnica je znanstveno logističkog odbora za studentski kongres NeuRi. Za vrijeme COVID-19 pandemije volontira na Objedinjenom hitnom bolničkom prijemu Rijeka te stječe dekanovo priznanje. Godine 2021. dio je programa Erasmus+ te odlazi na studetsku praksu u Portugal, u trajanju od dva mjeseca. Tečno govori engleski jezik, a služi se i njemačkim.