

Funkcionalni i onkološki ishodi bolesnika liječenih frontolateralnom laringektomijom

Šimić, Iva

Master's thesis / Diplomski rad

2023

Degree Grantor / Ustanova koja je dodijelila akademski / stručni stupanj: **University of Rijeka, Faculty of Medicine / Sveučilište u Rijeci, Medicinski fakultet**

Permanent link / Trajna poveznica: <https://um.nsk.hr/um:nbn:hr:184:508389>

Rights / Prava: [In copyright](#) / [Zaštićeno autorskim pravom.](#)

Download date / Datum preuzimanja: **2024-07-27**



Repository / Repozitorij:

[Repository of the University of Rijeka, Faculty of Medicine - FMRI Repository](#)



SVEUČILIŠTE U RIJECI
MEDICINSKI FAKULTET
SVEUČILIŠNI INTEGRIRANI PRIJEDIPLOMSKI I DIPLOMSKI
STUDIJ MEDICINA

Iva Šimić

FUNKCIONALNI I ONKOLOŠKI ISHODI BOLESNIKA LIJEČENIH FRONTOLATERALNOM
LARINGEKTOMIJOM

Diplomski rad

Rijeka, 2023

SVEUČILIŠTE U RIJECI
MEDICINSKI FAKULTET
SVEUČILIŠNI INTEGRIRANI PRIJEDIPLOMSKI I DIPLOMSKI
STUDIJ MEDICINA

Iva Šimić

FUNKCIONALNI I ONKOLOŠKI ISHODI BOLESNIKA LIJEČENIH FRONTOLATERALNOM
LARINGEKTOMIJOM

Diplomski rad

Rijeka, 2023

Mentor rada: doc. dr. sc. Diana Maržić, dr. med.

Komentor rada: dr. sc. Blažen Marijić, dr. med.

Diplomski rad ocjenjen je dana _____ u/na _____

_____ pred povjerenstvom u sastavu:

1. prof. dr. sc. Tamara Braut, dr. med
2. izv. prof. dr. sc. Marko Velepič, dr. med.
3. izv. prof. dr. sc. Ita Hadžisejdić, dr. med

Rad sadrži 49 stranica, 6 slika, 6 tablica, 76 literaturnih navoda.

Diplomski rad je napravljen na temelju istraživanja provedenog u KBC Rijeka na Klinici za otorinolaringologiju i kirurgiju glave i vrata. Rezultati ovog istraživanja su objavljeni u obliku znanstvenog članka pod nazivom „Funkcionalni i onkološki ishodi bolesnika liječenih frontolateralnom laringektomijom“. Autori navedenog članka su: Filip Tudor, Nina Čuš, Ana Klemar, Goran Malvić, Ita Hadžisejdić, Marko Velepich, Diana Maržić, Iva Šimić, Blažen Marijić. Rad je objavljen u časopisu Medica Jadertina, Vol. 52, No. 3, u prosincu 2022 godine.

Zahvale

Prije svega htjela bih se zahvaliti svojoj mentorici doc. dr. sc. Diani Maržić, dr. med. na pruženoj prilici i susretljivosti.

Posebno se zahvaljujem svojem komentoru dr. sc. Blaženu Marijiću, dr. med. na uloženom trudu, vremenu, savjetima i motivaciji prilikom pisanja diplomskog rada.

Također, zahvaljujem Filipu Tudoru, dr. med. i mag. logoped. Ani Klemar na izdvojenom vremenu, pomoći i susretljivosti.

Zahvaljujem se svojim prijateljima i kolegama koji su bili uz mene tijekom studiranja. Hvala vam za svaku minutu učenja, smijeha, suza, veselja. Vi ste mi uljepšali ove studentske dane!

Posebno hvala mojem Jakovu na strpljenju, ljubavi i razumijevanju.

Zahvaljujem se mojoj noni Mariji što je uvijek vjerovala u mene.

Veliko hvala mojem anđelu čuvaru, tati Saši. Zbog tebe sam danas to što jesam. Znam da bi bio ponosan!

Ovaj diplomski rad posvećujem mojoj sestri Antoneli i mami Maši. Vi ste moja snaga, oslonac, vjetar u leđa. Hvala vam na ljubavi, podršci i strpljenju. Hvala vam što ste vjerovala u mene i moj uspjeh na svakom koraku života. Bez vas ovo bi i dalje bio samo san. Riječima se ne može opisati koliko sam vam zahvalna!

Sadržaj

1. Uvod	1
1.1. Anatomija grkljana	1
1.1.1. Grkljanska šupljina i topografija	1
1.1.2. Skeletni elementi.....	2
1.1.3. Sveze i zglobovi.....	2
1.1.4. Mišići.....	4
1.1.5. Žile i živci.....	5
1.2. Histologija i embriologija.....	7
1.3. Fiziologija grkljana	8
1.4. Novotvorine grkljana	8
1.4.1. Benigne novotvorine	8
1.4.2. Zloćudne novotvorine	10
1.4.3. TNM klasifikacija.....	12
1.5. Liječenje zloćudnih novotvorina grkljana	14
1.5.1. Endoskopska kirurgija laserom, transoralna robotska kirurgija i radioterapija	15
1.5.2. Laringektomija.....	16
1.5.3. Komplikacije	21
1. Svrha rada.....	21
2. Ispitanici i postupci.....	22
2.1. Analizirana skupina bolesnika	22
2.2. Respiratorna funkcija i akt gutanja.....	24
2.3. Fonatorna funkcija.....	25
2.4. Onkološki ishod	26
3. Rezultati.....	27
4.1. Funkcionalni ishod.....	27
4.2. Onkološki ishod	28
4. Rasprava	30
6. Zaključak	34
7. Sažetak.....	34
8. Summary.....	35
9. Literatura	36
10. Životopis	48

Popis skraćenica i akronima

C3 – treći cervikalni kralježak

C7 – sedmi cervikalni kralježak

CT – kompjuterizirana tomografija

NMR – magnetna rezonanca

KBC – klinički bolnički centar

RT – radioterapija

Sur. – suradnici

VHI – Voice Handicap Index

1. Uvod

1.1. Anatomija grkljana

1.1.1. Grkljanska šupljina i topografija

Grkljan je šuplji, cjevasti organ koji se proteže od baze jezika do ruba krikoidne hrskavice, gdje se nastavlja u dušnik. Proteže se od kralježaka C3-C7. Kod žena i djece najčešće stoji kranijalnije u odnosu na muškarce. Iza njega se nalazi hipofarinks, a ispred njega infrahioidni mišići. Lateralno graniči sa režnjem štitnjače i *a. carotis communis*. U frontalnom presjeku ima oblik pješčanog sata. Dva sluznična nabora dijele grkljan u tri dijela (1-5).

Gornji kat ili *vestibulum laryngis* proteže se od *aditus laryngis* do *plicae vestibulares* (6). *Aditus laryngis* predstavlja ulaz u grkljan, a omeđuju ga: epiglotis, ariepiglotidni nabori i interaritenoidna incizura. *Plicae aryepiglotticae* su nabori sluznice razapeti između vokalnih hrskavica i lateralnog ruba epiglotisa. Preko *aditus laryngis* grkljan komunicira sa ždrijelom. Vestibulum završava na ventrikularnim naborima koji stvaraju pukotinu odnosno *rima vestibuli* (4,5).

Srednji kat ili *ventriculus laryngis* je područje koje „leži“ između vestibularnih i vokalnih nabora. Tom dijelu pripadaju dva šuplja prostora, ventrikuli grkljana (5). *Ventriculi laryngis* pružaju se prema lateralno i gore, a produžetak *sacculus laryngis* nekada može doprijeti sve do jezične kosti. Ventrikuli ili „nijema zona“ klinički su jako važni prostori za širenje malignih procesa. *Glottis* je dio grkljana koji je najuže povezan sa proizvodnjom glasa. U glotički dio grkljana pripadaju *plicae vocalis* i *rima glottidis*. Glasnice su sluznični nabori preko vokalne sveze, *lig. vocale* i *m. voclis* (6).

Najniži dio grkljana je *cavum infraglotticum*. Proteže se od vokalne pukotine do donjeg ruba prstenaste hrskavice, gdje grkljan prelazi u dušnik. Izgrađuje ga i daje mu oblik *conus elasticus* prekriven sluznicom (5,6).

1.1.2. Skeletni elementi

Skelet grkljana se sastoji isključivo od hrskavica koje su međusobno povezane sindezmozama i zglobovima (3). Postoji 5 velikih hrskavica, koje su u pravilu hijaline, izuzev epigloteične, a manje hrskavice su elastične (4). Velike hrskavice su štitna, prstenasta, epigloteična i vokalne (aritenoidne). Jedino je vokalna hrskavica parna (5). Štitna hrskavica je najveća, te se sastoji od dvije ploče: *lamina dextra* i *lamina sinistra*. Kod muškaraca te dvije ploče spajaju se pod gotovo pravim kutom i tvore laringealnu izbočinu ili „Adamovu jabučicu“ (3,4). Ispod štitne hrskavice nalazi se prstenasta odnosno krikoidna, te ona zauzima najkaudalniji položaj. Kao što joj sam naziv govori, prstenasta okružuje laringealnu šupljinu sa svih strana, odnosno predstavlja potpuni prsten (4,5). Dorzalno na krikoidnu hrskavicu pričvršćene su parne aritenoidne hrskavice (4). Vokalne hrskavice imaju oblik trostrane piramide. Baza piramide proširuje se u dva izdanka, *processus vocalis* i *processus muscularis*. Epiglotis je elastična hrskavica, nepravilna trokutasta oblika, zavijena u obliku slova „S“. Ima funkciju „poklopca“, odnosno u trenutku gutanja sprječava prolaz hrane u dišni put (4-6).

1.1.3. Sveze i zglobovi

Hrskavice grkljana su međusobno, te sa okolnim strukturama, povezane zglobovima, odnosno ligamentima i membranama. Ligamenti i membrane čine sindezmoze, te sadrže mnogo

elastičnih vlakana (4). Razlikuju se dva zgloba grkljana, a to su: *articulatio cricothyreoidea* i *articulatio cricoarytaenoidea*.

Articulatio cricothyreoidea je zglob prstenaste i štitne hrskavice. Zglobnu površinu čini *facies articularis thyreoidea* krikoidne te *facies articularis* na unutarnjoj strani donjeg roga tireoidne hrskavice. Zglob obavija zglobna čahura, *capsula articularis thyroidea* (4-6). Po mehanizmu djelovanja ovaj zglob je *gynglimus*. Kretnje se vrše istodobno, oko poprečne osi (4,5). Štitna hrskavica je fiksirana, dok prstenasta hrskavica mijenja položaj. Rezultat toga je povećanje ili smanjivanje napetosti *lig. vocale* (4).

Articulatio cricoarytaenoidea je spoj vokalnih hrskavica sa prstenastom. Zglobnu površinu čini *facies articularis arytaenidea* na prstenastoj i *facies articularis* na bazi vokalne hrskavice (5). Oko zgloba se nalazi zglobna čahura, *capsula articularis cricoarytenoidea* (6). U ovom zglobu vrše se tri kretnje. Osnovni mehanizam zgloba temelji se na klizanju aritenoidne hrskavice po lamini, te dolazi do abdukcije ili adukcije. Osim toga aritenoidna hrskavica ima mogućnost nagiba prema sprijeda ili straga, te rotaciju oko vertikalne osi. Rotacijom prema unutra vokalni nastavak se pomiče medijalno i dole, te dolazi do adukcije i obratno (5,6).

Između grkljanskih hrskavica nalazi se nekoliko vezivnih spojeva, odnosno sindezmoza.

Anatomski razlikujemo 11 sveza:

1. *Membrana thyreochoidea* povezuje gornji rub štitne hrskavice i jezične kosti,
2. *Ligamentum thyreochoideum medianum* je pojačana sveza *membrane thyreochoidee*,
3. *Ligamentum thyreochoideum laterale* je stražnje pojačanje *membrane thyreochoidee*,
4. *Ligamentum thyreoepiglotticum* povezuje epiglotičnu i štitnu hrskavicu,
5. *Ligamentum hyoepiglotticum* povezuje epiglotis sa jezičnom kosti. Između ovog ligamenta, tireoepiglottičnog ligamenta i tireohoidne membrane nalazi se *corpus*

adiposum laryngis. Masno tkivo potiskuje epiglotis prilikom gutanja, te na taj način onemogućuje ulazak hrane u dišni sustav,

6. *Membrana quadrangularis* se nalazi između epiglotisa, ariepiglotidnih nabora i ventrikularnog nabora,
7. *Ligamentum cricotracheale* spaja prstenastu hrskavicu i dušnik,
8. *Ligamentum cricopharyngeum* spaja prstenastu hrskavicu s jednjakom,
9. *Ligamentum cricothyreoideum* se odiže od luka prstenaste do donjeg ruba štitne hrskavice,
10. *Conus elasticus* je sveza u obliku stošca. *Membrana elastica tracheae* je elastična membrana dušnika; na prstenastoj hrskavici prelazi u elastični stožac odnosno *conus elasticus*,
11. *Ligamentum vocale* čini osnovu glasiljki. Veže se sprijeda na štitnu hrskavicu, a straga na vokalne nastavke vokalne hrskavice. To su elastični tračci sa čvrsto priraslom sluznicom. Glasiljka odnosno *plica vocalis* je nabor sluznice sa ligamentom. Procjep među glasnicama se naziva *rima glottidis* (4-6).

1.1.4. Mišići

Glavni pokretači grkljana u cjelini su infrahioidni i suprahioidni mišići vrata. Infrahioidni mišići pomiču grkljan i jezičnu kost prema dolje, a suprahioidni obratno. Grkljan sadrži 7 pravih grkljanskih mišića (6). Anatomski se dijele na unutarnje i vanjske, a funkcionalno na respiratorne i fonatorne mišiće. Respiratorni mišići odnosno abduktori šire procjep među glasnicama te na taj način omogućuju nesmetan prolaz zraka. S druge strane fonatorni mišići sužavaju *rimu glottidis* te povećavaju napetost glasiljki. S obzirom na mehanizam djelovanja fonatorni mišići se dijele na aduktore i tenzore (7). Prolaskom zraka dolazi do titranja glasnica.

M. cricothyroideus je jedini vanjski mišić i zaslužan je za stalan položaj hrskavica. On je generalni antagonist svih ostalih mišića grkljana, uvijek je toniziran (4). Sastoji se od dva djela: *pars recta* i *pars obliqua*. Kontrakcijom dolazi do napinjanja i istežanja *lig. vocale* odnosno stvaranje glasa (4,5).

M. thyroarytenoideus je parni mišić, kontrakcijom povlači aritenoidne hrskavice i relaksira vokalne ligamente. Istodobno rotira vokalne hrskavice te na taj način sužava vokalnu pukotinu. Ovaj mišić je glavni antagonist krikotireoidnom mišiću (4,6).

M. vocalis je mišić uložen u glasnice. Njegova funkcija je učvršćivanje glasnica, promjena napetosti, dužine i širine glasnice (5).

Slijedeća dva mišića svrstavaju se u mišiće glasničkih nabora. *M. cricoarytaenoideus posterior* je parni mišić koji kontrakcijom uzrokuje abdukciju glasnica (6). *M. cricoarytaenoideus lateralis* je također parni mišić sa funkcijom adukcije (5).

M. arytenoideus transversus je neparni mišić koji spaja stražnje površine aritenoidnih hrskavica. Glavna funkcija mu je adukcija, sužavanje *rime glottidis* (5,6).

M. arytenoideus obliquus je paran mišić smješten iza poprečnog aritenoidnog mišića, te obavlja istu funkciju (6).

1.1.5. Žile i živci

Vaskularna opskrba grkljana odvija se preko *a. laryngea superior*, *a. laryngea media* i *a. laryngea inferior*. *A. laryngea superior* opskrbljuje veći dio grkljana, te ona i *a. laryngea media* su ogranci *a. thyroideae superior* (8). Gornja tireoidna arterija je grana *a. carotis externae* (6). *A. laryngea inferior* je ogranak *a. thyroideae inferior*. Donja tireoidna arterija je ogranak

truncusa thyrocervicalis, odnosno grane *a. subclaviae* (6,8). Tok arterija grkljana usporedan je sa živcima.

Venska drenaža se odvija preko donje, srednje i gornje tireoidne vene. Srednja i gornja tireoidna vena ulijevaju se u *v. jugularis internu*, dok donja tireoidna vena se ulijeva u *v. subclaviu* (8).

Limfna drenaža se odvija na dva načina. Gornji dio grkljana se drenira u nodi *lymphoidei cervicales profundi*, dok se donji dio grkljana, ispod glasnica drenira u supraklavikularne limfne čvorove (6).

Inervacija grkljana potječe od *n. vagusa*, odnosno njegove dvije glavne grane (8). *N. vagus* je najdulji moždani živac koji sadrži osjetna, okusna, motorna i parasimpatička vlakna (7). *N. laryngeus superior* odvaja se od *n. vagusa* nekoliko centimetara ispod baze lubanje, te se grana na *ramus externus* i *ramus internus*. *R. externus* sadrži motorna vlakna te je zaslužan za inervaciju krikotireoidnog mišića. *R. internus* sadrži osjetna i autonomna vlakna te inervira sluznicu grkljana iznad *rime glottidis*, odnosno gornju površinu glasnica, epiglotis i gornji dio grkljanske šupljine (5,6,8).

N. laryngeus recurrens je specifičan živac, grana *n. vagusa* te se različito odvaja na desnoj i lijevoj strani vrata. Lijevo, izlazi u razini aortalnog luka, dok na desnoj strani izlazi na mjestu križanja *a. subclaviae* i povratnog živca. Ulaskom u grkljan *n. laryngeus recurrens* postaje *n. laryngeus inferior* i on inervira sve mišiće grkljana osim krikotireoidnog. Također, osjetno inervira cijelo područje ispod glasnica (8).

1.2. Histologija i embriologija

U četvrtom tjednu razvoja na ventralnoj strani prednjeg crijeva nastaje respiratorni divertikul ili plućni pupoljak. Plućni pupoljak je osnova dišnog sustava te se iz njega razvijaju sve ostale strukture. Endodermalnog porijekla je epitel grkljana, dok su hrskavice i mišići mezenhimalnog porijekla, te potječu od četvrtog i šestog ždrijelnog luka (8,9). Spajanjem svih hrskavičnih komponenta četvrtog i šestog ždrijelnog luka nastaju tireoidna, krikoidna, aritenoidna, klinasta i rožnata hrskavica. Iz četvrtog ždrijelnog luka razvija se krikotireoidni mišić. N. laryngeus superior je živac četvrtog ždrijelnog luka, te će on inervirati navedeni mišić. Iz šestog ždrijelnog luka se razvijaju svi ostali mišići. Kako je n. vagus živac šestog ždrijelnog luka, on će inervirati sve ostale mišiće. Naglim umnažanjem mezenhima u plućnom pupoljku dolazi do formiranja grkljanske šupljine. Diferencijacijom mezenhima u hrskavice, grkljan dobiva svoj karakteristični oblik. Istodobno dolazi do proliferacije epitela te opstruiranja lumena grkljana. Kasnije procesom vakuolizacije i rekanalizacije dolazi do prohodnosti lumena i stvaranja ventrikula (10).

Histološki velike hrskavice grkljana su hijaline, dok su manje elastične. Epiglotis je jedina hrskavica koja je prekrivena sa dvije vrste epitela. Na jezičnoj plohi i gornjem dijelu grkljanske plohe, obložen je mnogoslojnim pločastim epitelom. Na bazalnom djelu grkljanske strane nalazi se višeredni cilindrični epitel, koji je tipičan za respiratorni sustav. Unutrašnjost grkljana prekriva višeredni cilindrični epitel s trepetiljkama. Sluznica je bogata vrčastim stanicama i tubuloalveolarnim miješanim žlijezdama. S druge strane, glasnice su obložene mnogoslojnim pločastim epitelom koji je prikladniji za mehaničko opterećenje glasnica (4,11). Dodatno, s dobi respiratorni epitel se sve više mijenja u mnogoslojni pločasti, a zona promjene jednog tipa epitela u drugi se naziva zona transformacije. U starijoj životnoj dobi većina epitela je

mnogoslojni pločasti pa ne čudi stoga podatak da u 95% slučajeva karcinomi nastaju na podlozi ovog epitela i da su to karcinomi pločastih stanica ili skvamozni kacinomi odnosno planocelularni kacinomi što su sve sinonimi za istu bolest.

1.3. Fiziologija grkljana

Grkljan je organ dišnog sustava te ima trojaku funkciju: zaštitnu, respiratornu i fonacijsku. Epiglotis osigurava zaštitnu funkciju i on djeluje poput zaliska. Prilikom akta gutanja grkljanski poklopac zatvara dišni sustav i onemogućava prolaz hrane, tekućine ili stranog tijela. Respiratorna funkcija je primarna biološka funkcija grkljana. Provodi zrak kroz vokalni procjep te omogućuje adekvatnu ventilaciju pluća. Posljednja funkcija je fonacija. To je složen fiziološki proces, u kojem titranjem glasnica koje priječe prolaz izdahnutom zraku nastaje glas (5,6,12).

1.4. Novotvorine grkljana

Novotvorine grkljana mogu se podijeliti na benigne i maligne. Laringealni papilom i laringealna papilomatoza su benigne novotvorine larinksa, te su relativno rijetka pojava. Najčešće ih se povezuje sa HPV infekcijom. S druge strane, zloćudne novotvorine grkljana ubrajaju se u jedne od najčešćih malignih tumora glave i vrata. Glotički dio grkljana i glasnice su najčešće primarno sijelo tumora. Najčešće se prezentira pojavom promuklosti u ranom stadiju bolesti. Zbog toga se najčešće i dijagnosticira u ranim stadijima bolesti, te je tada petogodišnje preživljavanje i do 90% (13-15).

1.4.1. Benigne novotvorine

Benigne novotvorine grkljana su relativno rijetka pojava. Nastaju iz epitelnog ili mezenhimalnog tkiva. Epitelnog porijekla najčešće se pojavljuje laringealni papilom ili papilomatoza odnosno pojava fokalnih ili multifokalnih resičastih tvorbi, papiloma. Neurofibrom, hondrom i hemangiom su najčešće benigne tvorbe mezenhimalnog porijekla (14).

Laringealna papilomatoza se javlja u dva oblika: juvenilni i adultni. U preko 90% slučajeva povezan je sa infekcijom humanim papiloma virusom. Infekcija je najčešće uzrokovana niskorizičnim tipovima HPV, odnosno tip 6 i 11. Kancerogeni tipovi 16 i 18 su vrlo rijetki uzročnici (15). Papilomi se mogu pojaviti bilo gdje u respiratornom sustavu, no larinks je najčešće sijelo. Juvenilni oblik najčešće karakteriziraju recidivirajuće velike papilomatozne mase (14). Djeca koja se prilikom poroda zaraze sa HPV mogu razviti laringealnu papilomatozu unutar 5 godina, te uzrokovati afoniju ili tešku respiratornu opstrukciju (16). Vrlo rijetko, ali epitel papiloma može pokazivati promjene u obliku displazije ili karcinoma (17). Najčešći simptomi su promjena glasa, dispneja i kašalj. Bolest može napredovati do afonije i ozbiljne opstrukcije dišnog puta. Bolest ima nepredvidljiv tijek, u dijela bolesnika spontano nestane nakon kirurškog odstranjivanja, no kod većine bolesnika je recidivirajućeg karaktera (18). Sumnja se postavlja na osnovu kliničke slike i tipičnog izgleda, a potvrđuje patohistološkom analizom. Trenutno najučinkovitija metoda liječenja je kirurška. Cilj operacije je ukloniti papilome, bez oštećenja okolnog tkiva kako bi se smanjila mogućnost postkirurških komplikacija. Danas se primjenjuje mikrokirurgija laserom uz mikrodebridman. Adjuvantna terapija podrazumijeva imunomodulatorne lijekove i inhibitore replikacije i proliferacije HPV-a. Kriterij za adjuvantnu terapiju su zahtjev za četiri operacije unutar jedne godine. U svrhu primarne prevencije preporuka je cijepljenje protiv HPV-a (19).

1.4.2. Zloćudne novotvorine

Zloćudni tumori grkljana čine 1-2% svih zloćudnih tumora u čovjeka. Izuzev kože, to je najčešće sjelo malignoma u glavi i vratu. U 95% slučajeva nastaje karcinom pločastih stanica (20). Od ostalih malignih tumora mogu nastati adenoid-cistični karcinom ili maligni mezenhimalni tumor (14). U muškaraca nastaje 8-10 puta češće nego u žena, sa pikom incidencije od 50-70 godina (20,21). Glavni čimbenici rizika su prekomjerna konzumacija alkohola i duhanskih proizvoda, te za razliku od drugih karcinoma glave i vrata nije značajno povezan sa infekcijom HPV-a (20,22). Također, dugotrajna izloženost azbestu može uzrokovati nastanak karcinoma (21). S obzirom na anatomsku podlogu grkljana, oko 60% tumora nastaje u glottisu, 35-40% u supraglotisu, a tek 5% u subglotičnom području. Većina tumora grkljana ima tendenciju lokalizacije na određenom anatomsom području. Građa larinska također pomaže u tome, hrskavice i vezivo djelomično otežavaju širenje karcinoma u okolne strukture. Prednja komisura predstavlja put širenja karcinoma van granica grkljana (20). Oko 20% tumora glottisa zahvaća prednju komisuru i u pravilu ukazuje na lošiju prognozu (23). Karcinom glotisa najčešće zahvaća prednje 2/3 glasnice, te zbog toga se javlja promuklost i disfagija (23,24). Također, simptomi mogu biti: dispneja, stridor te palpabilna masa na vratu ili asimptomatsko povećanje limfnog čvora (24,25). Nerijetko se javlja promjena glasa, iskašljavanje krvi, bol, kašalj, gubitak tjelesne težine i opća slabost (20). Većinom se planocelularni karcinom širi lokalnom invazijom, no u 20% slučajeva dokumentirano je limfatičko širenje. S obzirom na limfatičku mrežu supraglotisa, najčešće se ti karcinom šire limfogeno. Regije vrata II., III., IV. su najčešće zahvaćene metastazama (26).

Kako se karcinom glotisa najčešće prezentira promuklošću ili promjenom glasa, vrlo često se dijagnosticira u ranom stadiju bolesti. Supraglotični i subglotični karcinomi mogu dugo biti asimptomatski, te se najčešće otkriju u kasnom stadiju sa razvijenim metastazama.

1.4.2.1. Dijagnostika

Osnovni dijagnostički postupak uključuje anamnezu i procjenu rizičnih čimbenika, fizikalni pregled i laringoskopiju.

Anamnestički podaci o promuklosti, bolnom gutanju, iskašljavanju krvi, postojanju „knedle“ u grlu, bol koja se širi prema uhu, trebali bi kod svakog liječnika opće prakse pobuditi sumnju na maligni proces grkljana. Svakako treba ispitati karakter takvih simptoma, te svaku osobu sa promuklošću koja traje dulje od 3 tjedna, treba usmjeriti na otorinolaringološki pregled.

Fizikalni pregled mora uključivati inspekciju i palpaciju, te indirektnu laringoskopiju, odnosno pregled grkljana zrcalom. Danas se koristi fiberlaringoskopija zbog bolje vizualizacije. Na temelju fiberlaringoskopskog nalaza može se postaviti radna dijagnoza karcinoma, no definitivna dijagnoza se postavlja nakon patohistološke analize tumora.

Slikovne pretrage važne su za procjenu lokalne proširenosti bolesti, zahvaćenosti limfnih čvorova, te prisutnosti udaljenih metastaza. Za procjenu zahvaćenosti limfnih čvorova kompjuterizirana tomografija (CT) s kontrastom je prva metoda izbora, dok magnetska rezonanca (NMR) omogućuje bolju vizualizaciju zahvaćenosti mišića i hrskavica. Nažalost, niti jedna slikovna pretraga ne može idealno prikazati zahvaćenost tireoidne hrskavice, što je važno za odabir liječenja. U slučaju povećanog limfnog čvora na vratu potrebno je napraviti aspiracijsku biopsiju tankom iglom ili citološku punkciju te također poslati na patohistološku analizu, odnosno citološku analizu punktata. Otvorene se biopsije ne preporučuju radi rasapa bolesti. Kod sumnje na uznapredovalu i proširenu bolest preporuka je napraviti pozitronsku

emisijsku tomografiju/kompjutoriziranu tomografiju (PET-CT). Drugi primarni tumor kod karcinoma grkljana najčešće se nalazi u plućima, stoga je potrebno napraviti sve slikovne pretrage kako bi se isključio tumor pluća. Nakon postavljanja dijagnoze i određivanja proširenosti bolesti, tumor treba klasificirati po TNM sustavu te odrediti stadij bolesti (20,27,28,29).

1.4.3. TNM klasifikacija

TNM klasifikacija je sustav stupnjevanja proširenosti bolesti na temelju tumora, limfnih čvorova i metastaza. S obzirom na anatomsku podijeljenost grkljana, TNM klasifikacija se razlikuje ovisno o zahvaćanju određenog područja primarnim tumorom. Oznaka T predstavlja tumor, N regionalne limfne čvorove, a M udaljene metastaze (30,31).

Tablica 1: TNM klasifikacija tumora grkljana(20)

	Supraglotis	Glotis	Subglotis
Tx	Tumor nije moguće procijeniti		
Tis	Tumor in situ		
T1	Tumor zahvaća jednu podregiju supraglotisa uz normalnu pomičnost glasnica	Tumor ograničen na glasnici ili glasnicama te može zahvaćati prednju ili stražnju komisuru uz očuvanu normalnu pokretljivost T1a tumor zahvaća jednu glasiljku T1b tumor zahvaća obje glasiljke	Tumor ograničen na subglotis
T2	Tumor zahvaća sluznicu više od jedne podregije supraglotisa ili glotisa, ili		

	regiju izvan supraglotisa (npr. sluznicu baze jezika, valemulu, medijalnu stijenku piriformnog sinusa) bez fiksacije grkljana	Tumor se širi na supraglotis i/ili subglotis ili sa smanjenom pokretljivošću glasnica	Tumor se širi na glasiljku(e) s normalnom ili smanjenom pokretljivošću glasiljki
T3	Tumor ograničen na larinks s fiksacijom hemilarinksa i/ili zahvaća i neku od regija: postkrikoidna regija, preepiglotski prostor, paraglotski prostor i/ili minimalno štitastu hrskavicu	Tumor ograničen na larinks s fiksacijom glasnica	Tumor ograničen na larinks s fiksacijom larinksa
T4a	Tumor prodire kroz štitastu hrskavicu ili zahvaća tkivo izvan grkljana (npr. traheju, meke strukture vrata, uključujući duboke vanjske jezične mišiće, prelaringealnu muskulaturu, tiroidnu žlijezdu ili jednjak)	Tumor prodire kroz tiroidnu ili krikoidnu hrskavicu i/ili zahvaća tkivo izvan grkljana (npr. traheju, meke vratne strukture, uključujući duboke mišiće jezika, prelaringealnu muskulaturu, štitnjaču ili jednjak)	Tumor prodire kroz tiroidnu ili krikoidnu hrskavicu i/ili zahvaća tkivo izvan grkljana (npr. traheju, meke vratne strukture, uključujući duboke mišiće jezika, prelaringealnu muskulaturu, štitnjaču ili jednjak)
T4B	Tumor zahvaća prevertebralni prostor, medijastinalne strukture ili obuhvaća karotidnu arteriju	Tumor zahvaća prevertebralni prostor, medijastinalne strukture ili obuhvaća karotidnu arteriju	Tumor zahvaća prevertebralni prostor, medijastinalne strukture ili obuhvaća karotidnu arteriju
NX	Regionalne limfne čvorove nije moguće procijeniti		
N0	Nema metastaza u regionalnim limfnim čvorovima		
N1	Metastaze su u jednom ipsilateralnom limfnom čvoru, najvećeg promjera od 3 cm, bez ekstrakapsularnog širenja		
N2a	Metastaze su u jednom ipsilateralnom limfnom čvoru većem od 3 cm, ali ne većem od 6 cm bez ekstrakapsularnog širenja		
N2b	Metastaze su u multiplim ipsilateralnim limfnim čvorovima ne većim od 6 cm, bez ekstrakapsularnog širenja		
N2c	Metastaze u bilateralnim ili kontralateralnim limfnim čvorovima ne veće od 6 cm u najvećem promjeru, bez ekstrakapsularnog širenja		
N3a	Metastaza u limfnom čvoru većem od 6 cm u najvećem promjeru, bez ekstrakapsularnog širenja		
N3b	Metastaze su u bilokojem čvoru s ekstrakapsularnim širenjem		
M0	Bez udaljenih metastaza		
M1	S udaljenim metastazama		

Tablica 2: Stadij tumora grkljana(20)

STADIJ	T	N	M
I.	T1	N0	M0
II.	T2	N0	M0
III.	T1-2	N1	M0
	T3	N0-1	M0
IV.A	T1-3	N2	M0
	T4a	N0-2	M0
IV.B	T4b	bilo koji N	M0
	bilo koji T	N3	M0
IV.C	bilo koji T	bilo koji N	M1

S obzirom na TNM klasifikaciju, određuje se stadij bolesti. O njemu ovisi princip liječenja i prognoza. Rani stadiji tumora su I. i II., a uznapredovali su III. i IV. stadij. Tumori otkriveni u ranom stadiju imaju petogodišnje preživljavanje do 90% (13).

1.5. Liječenje zloćudnih novotvorina grkljana

Uznapredovali stadiji tumora grkljana kroz povijest liječili su se totalnom laringektomijom s disekcijom vrata, no to nije rezultiralo zadovoljavajućim funkcionalnim ishodima. Danas se za uznapredovale stadije koriste jedna od sljedećih metoda liječenja: totalna laringektomija, kemoterapija i radioterapija. Najčešće se ova tri modaliteta upotpunjuju i kombiniraju (20,32,33). Za rane stadije karcinoma grkljana se koriste: radioterapija, endoskopska kirurgija laserom, parcijalne laringektomije i kao najnovija metoda transoralna robotska kirurgija. Korištenje lasera i radioterapije u karcinomu grkljana, dovelo je do smanjenog korištenja parcijalne laringektomije kao modaliteta liječenja. Sve tri opcije imaju prednosti i nedostatke, a izbor terapije ovisi o karakteristikama tumora i bolesnika (34,35). Za procjenu modaliteta liječenja potreban je multidisciplinarni tim koji će uzeti u obzir sve važne čimbenike i odrediti najbolju skrb za pacijenta. Važni čimbenici su: dob i komorbiditeti bolesnika, sijelo, veličina i

proširenost tumora, iskustvo kirurga te dostupnost terapije u određenom centru liječenja (36,37).

1.5.1. Endoskopska kirurgija laserom, transoralna robotska kirurgija i radioterapija

Endoskopska laserska kirurgija je relativno novi modalitet liječenja u bolesnika sa karcinomom grkljana. Ova metoda se pojavila prije 30ak godina i koristi se laser u kombinaciji sa mikroskopom (38). Učinak lasera se očituje u destrukciji tkiva zagrijavanjem, spaljivanjem i evaporizacijom (4). Najčešće se koristi CO2 laser, iako postoje i brojni drugi koji se razlikuju u načinu isporuke energije, prodiranju u tkivo, rezanju tkiva i hemostatskim sposobnostima (39). Glavne prednosti su hemostatski učinak lasera, izbjegavanje traheotomije i postavljanja nazogastrične sonde. Također, u slučaju neuspješnog liječenja ili recidiva uvijek ostaje opcija otvorene operacije (20). U pravilu smanjuje komplikacije poput faringokutane fistule i aspiracijske pneumonije, koje su relativno česte kod otvorenih operacija te poboljšanje kvalitete života pacijenta.

Primarna radioterapija kao metoda liječenja koristi se pretežno u zapadnim zemljama svijeta. Ovakav tradicionalni pristup koristi se zbog svojih benefita, a to su: izbjegavanje anestezije i traheotomije, te u usporedbi sa drugim modalitetima liječenja, velika prednost radioterapije je bolja kvaliteta glasa. To ima veliki učinak na psihičko stanje pacijenta. Veliki nedostatak ove metode „leži“ u tome što u slučaju neuspjeha liječenja ili recidiva, svi daljnji postupci ograničeni su na kirurško liječenje. Također, postoji velika mogućnost nastanka komplikacija poput: dermatitisa, kserostomije i fotosenzacije. S obzirom na onkološke ishode pacijenata, radioterapija i endoskopska laserska kirurgija nemaju značajne razlike (20,40).

Transoralna robotska kirurgija (TORS) je najnoviji modalitet liječenja u kirurgiji glave i vrata. Uvedena je u ovo područje kirurgije prije desetak godina, te je prvotno zamišljena kao modalitet liječenja za planocelularni karcinom orofarinksa. S obzirom na njene povoljne učinke, počela se primjenjivati i za druge karcinome glave i vrata (41). Prednosti TORS-a su odlična trodimenzionalna vizualizacija operativnog polja i izvođenje vrlo preciznih pokreta, te rad u nedostižnim regijama klasičnim instrumentima. Naravno da ova metoda ima i svoje nedostatke što uključuje: odsutnost taktilnog osjeta te veličinu i težinu same opreme. S obzirom da je ovo najnoviji modalitet liječenja, trenutno se ne znaju dugoročni onkološki ishodi. Također, ovo je vrlo skupa metoda liječenja (20,42).

1.5.2. Laringektomija

Laringektomija je vrsta operacije u kojoj se, ovisno o proširenosti tumora, djelomično ili potpuno odstranjuje grkljan. Pojavom novijih metoda liječenja, kao što su laser i transoralna robotska kirurgija, došlo je do smanjene upotrebe ovog modaliteta liječenja. Ipak, u nekim slučajevima laringektomija ostaje jedina opcija liječenja (43). Parcijalnu laringektomiju prvi je opisao francuski kirurg Philippe-Jean Pelletan 1788. godine. Svrha ovakvog operativnog zahvata je čuvanje funkcija grkljana, te se to postiže očuvanjem najmanje jedne krikoaritenoidne jedinice (20). Prošlog stoljeća „zlatni standard“ za uznapredovale tumore grkljana bila je totalna laringektomija s disekcijom vrata u kombinaciji sa radioterapijom.

1.5.2.1. Totalne laringektomije

Danas, totalna laringektomija i dalje ima svoj značaj u liječenju uznapredovalih tumora grkljana, pogotovo u zemljama koje njeguju kirurški oblik liječenja. S obzirom na onkološki

ishod, ona pruža najbolji način kontrole bolesti, no funkcionalni ishodi nisu zadovoljavajući. Indikacije za totalne laringektomije su: tumori koji su probili hrskavicu i šire se izvan granica grkljana, tumori koji su zahvatili stražnju komisuru, tumori koji su cirkumferentno zahvatili lumen grkljana te tumori u kojima je došlo do subglotične ekstenzije s invazijom krikoidne hrskavice (20). Također, mogu se koristiti i kod nekanceroznih stanja, primjerice kod teške traume grkljana ili hondronekroze. Christian Albert Theodor Billroth je prvi kirurg koji je izveo takvu operaciju 1873. godine u Beču. Naziva se još i „kirurgija spasa“ jer se također upotrebljava kod recidiva ili nedostatka regresije nakon kemoterapije ili parcijalnog zahvata (44). Cilj takvog operativnog zahvata je onkološka sigurnost. Funkcije larinksa nakon takvog zahvata su potpuno uništene, no danas zahvaljujući govornim protezama, izmjenjivačima zraka i automatskih govornih ventila rehabilitacija pacijenta je puno brža sa dobrim rezultatima. Zahvat totalne laringektomije obuhvaća radikalnu resekciju svih struktura grkljana i gornjeg dijela dušnika, adekvatnu rekonstrukciju i disekciju vrata. Ova operacija uključuje i trajno korištenje traheostome, što narušava kvalitetu života pacijenta te povećava mogućnost komplikacija (20,45). U manje radikalne zahvate spadaju „near total“ i tročetvrtinska laringektomija. „Near total“ laringektomija je vrsta operacije grkljana sa očuvanjem fonatorne funkcije (44). Prvu takvu operaciju izveo je Foederl 1906. godine. On je spojio trahealnu cijev s epiglotisom i jezičnom kosti, te u to vrijeme izveo najradikalniji zahvat uz sačuvan kontinuitet respiratornog puta (4). Danas se nastoji napraviti prirodni šant između dišnog sustava i neofarinksa, te na taj način očuvati fonatornu funkciju (46). Podvrsta totalne laringektomije je i „three-quarter“ laringektomija. Tročetvrtinskom laringektomijom se horizontalno odstranjuje polovica grkljana, a vertikalno jedna četvrtina (20).

1.5.2.2. *Parcijalne laringektomije*

Kao što je već navedeno, danas, parcijalne laringektomije gube svoju važnost i njihovo mjesto sve više zauzimaju laserska i robotska kirurgija. Indikacije za parcijalne laringektomije su: tumori grkljana sa neadekvatnom transoralnom izloženošću, tumori prednje komisure sa vertikalnim razvojem, nakon neuspješne radioterapije, pacijenti sa dugačkim i izbočenim grkljanom i centri koji ne primjenjuju suvremene načine liječenja (47). Parcijalne laringektomije se dijele na vertikalne i horizontalne.

Alonso, 1947. godine, prvi je opisao horizontalnu parcijalnu laringektomiju kao modalitet liječenja supraglotičkog karcinoma pločastih stanica (48). Prema Europskom laringološkom društvu u horizontalne laringektomije spadaju tri različite varijante zahvata, a to su:

- Tip I: supraglotična parcijalna laringektomija
- Tip II: suprakrikoidna laringektomija s krikohioepiglotopeksijom ili suprakrikoidna laringektomija s krikohioideopeksijom
- Tip III: supratrahealna laringektomija (49).

Svaka varijanta ovog zahvata može se proširiti na okolna laringealna ili faringealna mjesta, što omogućava kirurgu da se tijekom zahvata odluči za radikalniji ili manje radikalan zahvat (48). Indikacije za ovakve zahvate se razlikuju, a najviše ovise o sijelu tumora. Glavne indikacije su: rani stadiji tumora supraglotisa koji nije pogodan za lasersku resekciju te tumori s mogućom ekstenzijom u preepiglotski prostor (20). Danas, HPL se najviše koristi u terapiji rekurentnih radiorezistentnih laringealnih karcinoma (48). Kontraindikacije obuhvaćaju: proširenje tumora na krikoidnu, tireoidnu ili obje aritenoidne hrskavice, ekstralaringealno širenje, fiksacija glasiljki i smanjena mobilnost jezika (50).

Vertikalne laringektomije se danas sve manje koriste za tumore T1 i T2 stadija, većinom ako je tumor neprikladan za resekciju laserom. U ovu skupinu laringektomija spadaju brojni zahvati, a to su:

- laringofisura i transcervikalna kordektomija
- frontalna parcijalna laringektomija
- hemilaringektomija
- lateralna parcijalna laringektomija
- frontolateralna parcijalna laringektomija
- proširena frontolateralna parcijalna laringektomija (51).

Zajednička karakteristika ovih zahvata je vertikalna, paramedijalna ili medijalna resekcija i resekcija glotisa i paraglotskog prostora. Indikacije za ove zahvate su: rani tumor glotisa neprikladan za resekciju laserom, veliki T1 tumor jedne glasiljke, manji T2 tumor sa minimalnom ekstenzijom u supraglotis ili subglotis, lezija pokretne glasnice koja se širi na anteriornu komisuru, lezija pokretne glasnice koja uključuje vokalni proces i anterosuperiornu porciju aritenoida, unilateralna transglotička lezija koja ne krši gore navedene kriterije, pomno odabrane lezije anteriorne komisure te resekcija malih tumora nakon neuspješnog liječenja drugim modalitetom. Kontraindikacije za VPL su: zahvaćenost krikoaritenoidnog zgloba, zahvaćenost tiroidne hrskavice, subglotična ekstenzija veća od 5 mm, zahvaćenost više od trećine kontralateralne glasiljke te zahvaćenost apeksa piriformnog sinusa (20,52).

Frontolateralna laringektomija pripada u skupinu vertikalnih parcijalnih laringektomija. Francuski liječnik Robert Leroux je 1945. godine prvi opisao takvu operativnu tehniku (43). Danas se zahvat pretežno primjenjuje kod tumora sa zahvaćanjem prednje komisure ili kod

tumora koji prelazi na prednji dio suprotne glasnice. Prilikom operativnog zahvata uklanja se zahvaćena glasnica i središnji dio štitne hrskavice. Krikoidna hrskavica ostaje pošteđena. Neka istraživanja su pokazala kako se mogu koristiti i u T4a stadiju glotičkog tumora sa zahvaćanjem prednje komisure (53).

Operativna tehnika

Nekada, prije operativnog zahvata nužno je bilo napraviti traheotomiju. Danas se traheotomija kod određenog dijela pacijenata ne mora nužno napraviti, već se u ranom postoperativnom tijeku započinje sa antiedematoznom terapijom. Traheotomija služi za osiguravanje dišnog puta te zbog prevencije postoperativna dispneja uzrokovana edemom i smanjenjem laringealne šupljine (54). Pacijent se uvodi u opću anesteziju te se pomoću endoskopa vizualizira lezija. Operacija se može podijeliti na dva dijela: resekciju i rekonstrukciju. Nakon horizontalnog inicijalnog reza kože i potkožja, te povlačenja kože kaudalno i kranijalno prikaže se štitna hrskavica i krikotireoidna membrana. Fascija se reže u središnjoj liniji. Prelaringealni mišići odmaknu se lateralno te se prikaže i odvoji perihondrij od štitne hrskavice. Duplim kukama se retrahiraju lamina dextra i sinistra štitne hrskavice. Elektroauterom se zareže mukoza i ulazi se u unutrašnjost larinksa. U frontolateralnoj laringektomiji rez na štitnoj hrskavici se radi okomito, a prednja komisura se resekira. U grkljan se ulazi kaudalno, prolazeći kroz lažnu glasnicu, dno ventrikula, pravu glasnicu te conus elasticus. Tumor se odstranjuje uz hemostazu sa minimalno 2 mm zdravih rubova. Kontrolni rubovi se šalju na intraoperativnu patohistološku analizu. Osnovni princip rekonstrukcije je stvaranje nove stjenke larinksa. Baza rekonstrukcije je šivanje perihondrija s unutarnje strane, a s vanjske strane perilaringealna muskulatura. Postoji niz modifikacija rekonstrukcije laringealne šupljine. Potrebna je

inspekcija obje strane vrata, te ako se nađu čvorovi sa histološki pozitivnim nalazom, potrebno je napraviti funkcionalnu blok-resekciju vrata (4,20,53).

1.5.3. Komplikacije

Komplikacije operativnih zahvata mogu se podijeliti na rane i kasne. Najčešće komplikacije parcijalnih laringektomija su aspiracija, infekcija rane, hematoma, nekroza kože vrata, faringokutana fistula, laringokela, stenoza grkljana. Također produžena ili trajna upotreba traheostome pripada u komplikacije i parcijalnih i totalnih laringektomija jer je mogući nastanak stenozne i posljedične respiratorne insuficijencije. U rane komplikacije pripadaju krvarenje i nastanak hematoma vrata. U slučaju manjih krvarenja i hematoma, najčešće dolazi do spontane resorpcije, dok u slučajevima velikih hematoma potrebna je revizija operativnog polja i hemostaza. Infekcije rane su relativno česta pojava, te u slučaju infekcije empirijski se uvodi antibiotska terapija. Aspiracijska pneumonija češća je komplikacija u liječenju karcinoma supraglotisa nego glotisa. U kasne postoperativne komplikacije najčešće se pojavljuju faringokutane fistule. Također, moguća je pojava i disfagije i striktura ždrijela i jednjaka. U slučaju takvih komplikacija obavezno je isključiti recidiv bolesti (20,55).

1. Svrha rada

Svrha rada je analizirati i statistički obraditi funkcionalne i onkološke ishode bolesnika s ranim stadijem skvamoznog karcinoma grkljana, liječenih frontolateralnom laringektomijom na Klinici za otorinolaringologiju i kirurgiju glave i vrata Kliničkog bolničkog centra Rijeka.

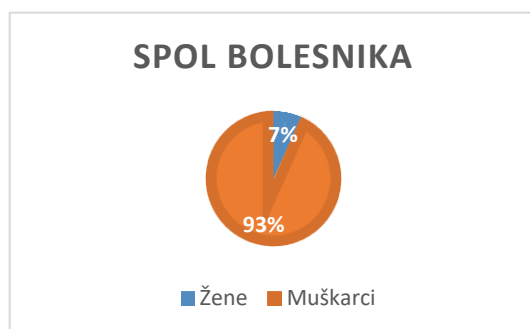
2. Ispitanici i postupci

Retrospektivnim istraživanjem obuhvaćeno je 45 bolesnika s ranim stadijem glotičkog dijela karcinoma grkljana. Svi bolesnici su liječeni frontolateralnom laringektomijom u razdoblju od 2003. do 2017. godine na Klinici za otorinolaringologiju i kirurgiju glave i vrata Kliničkog bolničkog centra Rijeka. Sve kliničke karakteristike vezane za bolesnika poput spola, dobi, konzumacije alkohola i duhanskih proizvoda, karakteristike tumora poput TNM klasifikacije, gradusa i resekcijskih rubova, te informacije o adjuvantom liječenju dobivene su retrogradnom analizom iz bolničkog informacijskog sustava IBIS. Diplomski rad je izrađen uz odobrenje etičkog povjerenstva KBC Rijeka (klasa: 003-05/23-1/43, urudžbeni broj: 2170-29-02/1-23-2). Podaci su statistički obrađeni i u postocima prikazani tabličnim i slikovnim prikazom.

Funkcionalni ishod obuhvaćao je procjenu akta gutanja te respiratornu i fonatornu funkciju. Kaplan-Meierovim krivuljama prikazan je onkološki ishod ukupnog preživljenja (*overall survival*), preživljenja bez bolesti (*disease free survival*) i preživljenja vezanog uz bolest (*disease specific survival*).

2.1. Analizirana skupina bolesnika

Analizirano je 45 bolesnika, od toga su 3 bila ženskoga, a 42 bolesnika muškoga spola. Medijan dobi iznosio je 64 godine (raspon 44-79). (Slika 1)



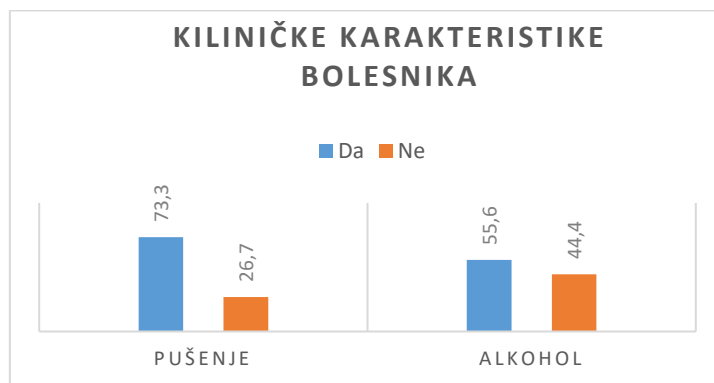
Slika 1: Prikaz zastupljenosti bolesnika prema spolu

Kod svih bolesnika tumor se nalazio u gotisu, te su bili klasificirani u T1 (60 %) ili T2 (40 %) stadij bolesti. Regionalne i udaljene metastaze nisu bile prisutne kod nijednog pacijenta. Postoperativnom radioterapijom tretirano je 15 (33,3 %) pacijenata. Radioterapija se primjenila kod pacijenata sa R1 resekcijskim rubovima ili kod pacijenata koji su imali limfovaskularnu invaziju tumora. Čak 33 (73,3%) bolesnika naveli su da konzumiraju duhanske proizvode, dok 12 bolesnika (26,7%) negira konzumaciju. Konzumaciju alkohola potvrdilo je 25 (55,6%) pacijenata. Navedeni podaci prikazani su tabličnim (Tablica 3) i slikovnim (Slika 2) prikazom.

Tablica 3: Kliničke karakteristike bolesnika

Kliničke karakteristike	Broj bolesnika (%)
T-klasifikacija	
T1	27 (60)
T2	18 (40)
Resekcijski rubovi	
R0	38 (84,4)
R1	7 (15,6)
R2	0 (0)

Postoperativna radioterapija	
Da	15 (33,3)
Ne	30 (66,7)



Slika 2: Kliničke karakteristike bolesnika

2.2. Respiratorna funkcija i akt gutanja

Respiratorna funkcija se smatra urednom u slučaju ne postojanja stenoza te uspješnog dekanilmana. Traheotomija nije bila učinjena u svih pacijenata. Naime, svi pacijenti bili su pripremljeni za traheotomiju, prikazan je i presječen istmus štitnjače te su razmaknute ili koagulirane krvne žile ispred prvih nekoliko trahealnih prstenova. Time se omogućilo brzo zbrinjavanje dišnog puta u slučaju gušenja. Veličina tumora, anatomske odnose unutar grkljana, opće stanje pacijenta kao i subjektivna procjena operatera bili su ključni čimbenici za donošenje odluke o traheotomiji. Pomoću anamneze i fiberlaringoskopskog pregleda procjenjivan je akt gutanja.

2.3. Fonatorna funkcija

Fonatorna funkcija procijenjena je na temelju evaluacije glasa od strane logopeda. Evaluacija glasa provodila se auditivno-perceptivnom procjenom (GRBAS skala), spektralnom akustičnom analizom kao objektivnom metodom, te subjektivnom procjenom glasa bolesnika pomoću VHI 30 upitnika (Voice Handicap Index 30). Auditivno-perceptivna procjena glasa temeljila se na određivanju stupnja disfonije pomoću GRBAS skale. GRBAS skala obuhvaća sljedeće parametre: generalni stupanj promuklosti (*Grade - G*), hrapavost glasa (*Roughness - R*), šumnost (*Breathiness - B*), slabost (*Asthenia - A*) te napetost glasa (*Strain - S*). Svih pet parametara procijenjeni su na sljedeći način: 0 - normalno, bez percipiranog odstupanja; 1 - blago odstupanje; 2 - umjereno odstupanje i 3 - značajno odstupanje.

Spektralna akustička analiza glasa provedena je pomoću standardnog protokola za procjenu glasa *LingWAVES Voice Protocol* i pripadajuće opreme (*WEVOSYS, Oberer Schulweg 15, 91301 Forchheim, Germany*) u sobi prilagođenoj za prikupljanje glasovnih uzoraka. Analizirano je pet akustičkih parametara, a to su: jitter, shimmer, fundamentalna frekvencija, intenzitet i maksimalno vrijeme fonacije. Odstupanje u brzini vibriranja glasnica označava jitter, te je on izražen u postocima. Ako su vrijednosti jittersa povišene to ukazuje na lošiju kvalitetu glasa. Sljedeći parametar, shimmer označava amplitudne varijacije, odnosno nepravilnosti intenziteta glasa. Također, povišena vrijednost shimmera upućuje na promukao glas odnosno lošiju kvalitetu. Broj vibracija glasnica u određenom vremenskom intervalu naziva se fundamentalna frekvencija. Ona je određena masom, dujinom i napetošću glasnica, stoga se razlikuje s obzirom na dob i spol. Intenzitet se percipira kao glasnoća glasa. Maksimalno

vrijeme fonacije odnosi se na najdulji vremenski period u kojem pacijent može fonirati određeni vokal, najčešće vokal /a/.

VHI 30 je upitnik za samoprocjenu glasa. Sastoji se od 30 tvrdnji i pacijent vrjednuje svaku tvrdnju s obzirom na učestalost javljanja tegoba, te koliko utječu na kvalitetu života bolesnika. Upitnik se sastoji od tri kategorije, s obzirom na to kako kvaliteta glasa utječe na fizičke, funkcionalne i emocionalne segmente života. Svako pitanje se boduje na sljedeći način: 0 - nikada se ne javljaju tegobe, 1 - gotovo nikada, 2 - ponekad, 3 - gotovo uvijek, 4 - uvijek. Maksimalni broj bodova u VHI upitniku je 120. Visok rezultat označava lošu kvalitetu glasa.

(Tablica 4)

Tablica 4: Rangiranje rezultata VHI upitnika

Normalan VHI score	>10
Minimalne teškoće	10-30
Umjerene teškoće	31-60
Značajne teškoće	61-120

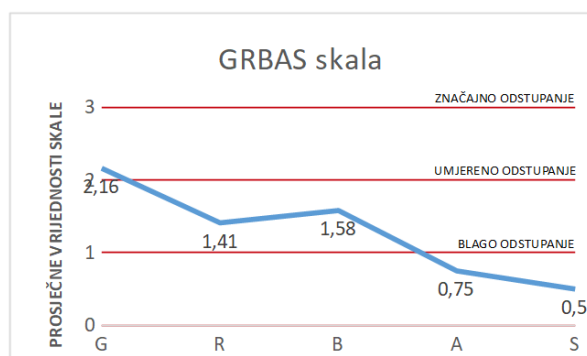
2.4. Onkološki ishod

Nadzor pacijenata računao se u mjesecima od kirurškoga zahvata do zadnjeg pregleda ili smrti od bilo kojeg uzroka. Kaplan-Meierovim krivuljama ukupnog preživljenja (overall survival), preživljenja bez bolesti (disease free survival) i preživljenja vezanog uz bolest (disease specific survival) prikazan je onkološki ishod. Sve statističke analize bile su izvedene pomoću statističkog softvera MedCalc (MedCalc Statistical Software version 20.114, MedCalc Software Ltd, Ostend, Belgium).

3. Rezultati

4.1. Funkcionalni ishod

Traheotomija je učinjena u 61 % bolesnika, a medijan zatvaranja traheostome iznosio je 10 dana. Kod svih pacijenata uspješno je učinjen dekanilman. Kod ostatka pacijenata nije se napravila traheotomija, već je kod tih pacijenata primjenjena antiedematozna terapija u ranom postoperativnom tijeku. Nijedan nije imao potrebu za naknadnom traheotomijom. Kod svih pacijenata je zabilježena uredna respiratorna funkcija. Akt gutanja je u svih pacijenata bio uredne funkcije. Stupanj disfonije procjenjen je pomoću GRBAS skale, te su vrijednosti pojedinih komponenti bile sljedeće: G – 2.16, R – 1.41, B – 1.58, A – 0.75, S – 0.5. Navedeni podaci prikazani su slikovnim prikazom (Slika 3).



Slika 3: GRBAS skala – prosječne vrijednosti pojedinih komponenti

Pomoću VHI 30 upitnika, pacijenti su procijenili kvalitetu svoga glasa, te rezultati ukazuju da bolesnici imaju umjerene vokalne poteškoće. Navedeni podaci prikazani su tabličnim prikazom (Tablica 2)

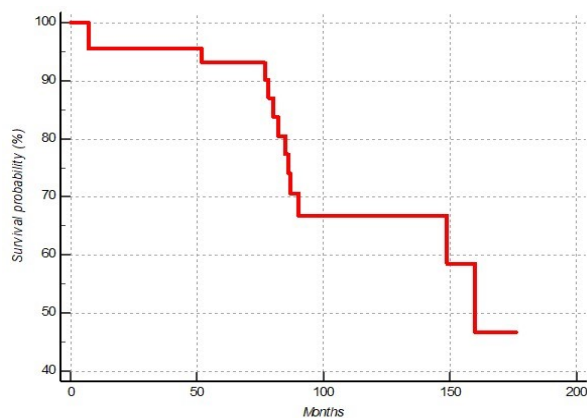
Tablica 5: Prosječne vrijednosti i standardne devijacije pojedinih komponenti Indeksa Vokalnih Teškoća

VHI (funktionalni)	13.2 ± 7.1
VHI (fizički)	14.2 ± 8.0
VHI (emocionalni)	8.6 ± 6.9
VHI (ukupni)	36.0 ± 22.0

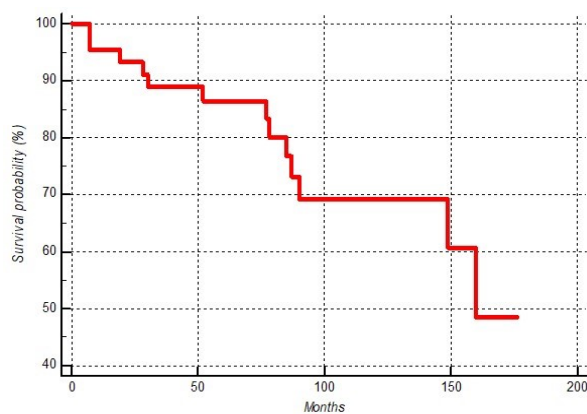
Rezultati spektralne akustične analize su sljedeći: prosječna vrijednost fundamentalne frekvencije od 180,04 Hz, jitter iznosi 9,77 %, shimmer 29,01 %, te maksimalno vrijeme fonacije u trajanju od 8,84 s.

4.2. Onkološki ishod

Petogodišnje preživljenje vezano uz bolest iznosi 100 %, petogodišnje ukupno preživljenje 93,3 %, dok petogodišnje preživljenje bez bolesti iznosi 86,7 % (Slika 4 i 5).

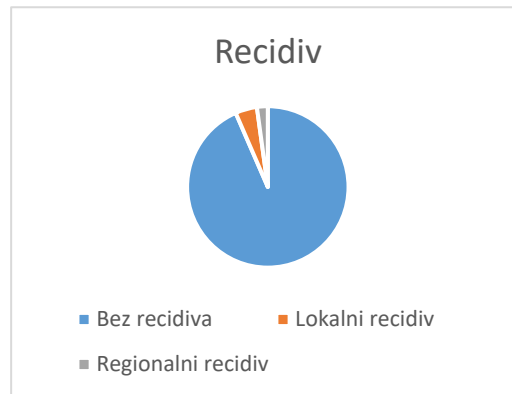

Slika 4: Ukupno preživljenje



Slika 5: Preživljenje bez bolesti

Kod 40 % pacijenata sa T2 stadijem bolesti, petogodišnje ukupno preživljenje iznosi 94,4 %, dok petogodišnje preživljenje bez bolesti iznosi 88,9 %. Lokalni recidiv se razvio u dva, a regionalni samo u jednog pacijenta (Slika 6). Kod nijednog pacijenta nije bilo potrebe za totalnom laringektomijom. Kod 13 pacijenata dijagnosticiran je novi primarni tumor.



Slika 6: Prikaz recidiva u pacijenata

Na kraju istraživanja, 11 (24,4 %) pacijenata je preminulo, uzrok smrti u 5 (11,1 %) bolesnika bio je novi primarni tumor, dok ostalih 6 (13,3 %) pacijenata je preminulo zbog drugih razloga (Tablica 5).

Tablica 6: Onkološki ishod bolesnika

Onkološki ishod	Broj bolesnika (%)
Preživljenje	45 (100)
Živi	34 (75,6)
Preminuli	11 (24,4)
Uzrok smrti	
Primarni tumor grkljana	0 (0)
Novi primarni tumor	5 (11,1)
Ostali uzroci	6 (13,3)
Novi primarni tumor	
Da	13 (28,9)
Ne	32 (71,1)

4. Rasprava

Endoskopska kirurgija, radioterapija i parcijalna laringektomija kao konvencionalne te robotska kirurgija kao novi modalitet liječenja su terapija izbora u liječenju ranog stadija karcinoma grkljana. Svaka metoda ima svoje prednosti i mane. Za odabir metode potreban je multidisciplinarni tim koji će uzeti u obzir sve kliničke karakteristike bolesnika te na taj način procijeniti najoptimalniju metodu liječenja. Prije svega treba voditi brigu o stadiju i sijelu tumora.

Parcijalna laringektomija je nekada bila „zlatni standard“ liječenja ranog stadija karcinoma grkljana, no danas najčešće se koriste endoskopska kirurgija laserom i radioterapija. Robotska kirurgija se koristi za tumore glave i vrata svega desetak godina, no u centrima koji imaju takve mogućnosti, sve češće je upotrebljavana metoda (20,34,56).

Endoskopska kirurgija laserom je postala „popularna“ metoda zadnjih tridesetak godina u liječenju tumora gornjeg aerodigestivnog trakta. Laser omogućuje vrlo precizan rad u operativnom polju, a njegove glavne prednosti su hemostatski učinak, izbjegavanje traheotomije i postavljanja nazogastrične sonde. Mogućnost komplikacija poput faringokutane fistule i aspiracijske pneumonije su minimalne. Također, brža rehabilitacija akta gutanja i kraći boravak u bolnici je veliki benefit ovakve metode. U odnosu na radioterapiju ovakva metoda ima nižu cijenu liječenja. Kirurško liječenje ipak pruža sigurnost potpunog odstranjenja tumora i patohistološku potvrdu uspješnosti dok laserska kirurgija nema takvu mogućnost (20,57,58).

S druge strane, radioterapija se smatra „zlatnim standardom“ u liječenju tumora T1a glotisa. Moderna RT, za razliku od konvencionalne ima velike prednosti. Primjerice, danas je moguće RT ograničiti i primijeniti na mjesto tumora, što smanjuje učestalost komplikacija. Također,

velika prednost radioterapije je bolja kvaliteta glasa. Prema istraživanjima, laserska kirurgija i PL pružaju puno lošije rezultate u VHI upitnicima. Neželjene pojave ovakve metode su kserostomije, fotosenzacije, dermatitisi, teeangiektazije te otežan akt gutanja. Također, ovo je puno skuplja metoda od kirurškog i laserskog modaliteta liječenja (4,20,59,60).

Transoralna robotska kirurgija je najnovija metoda liječenja, te se počela koristiti za tumore glave i vrata prije svega 10ak godina. TORS se primarno koristi kod T1 i T2 tumora glotisa, te iznimno u T3 stadiju bolesti. Velika prednost TORS-a je odlična trodimenzionalna vizualizacija operativnog polja. Iako pruža odlične onkološke rezultate, ova metoda ima svoja ograničenja. U slučajevima neadekvatnog transoralnog prikaza ili invazije okolnih struktura, ovo neće biti metoda izbora. Hipomobilnost glasnica, laringealne stenoze, te postoperativni edem su moguće neželjene pojave ovakvog modaliteta liječenja (61).

Oko 20% svih tumora glotisa zahvaća prednju komisuru. Naime, Broylesov ligament inserira u štitnu hrskavicu u području prednje komisure. Nedostatak perihondija u tom području i dobra vaskularizacija povećavaju mogućnost ventralnog širenja tumora (62). Također, prednja komisura je najčešće područje lokalnog recidiva (20). Nekada, frontolateralne laringektomije bile su prva metoda liječenja tumora sa zahvaćanjem prednje komisure (62). Danas, takvi tumori najčešće se operiraju laserom. U slučajevima nejasne vizualizacije prednje komisure ili kod zahvaćenosti unutarnjeg sloja tiroidne hrskavice, laringektomija ostaje jedina opcija. Velika prednost frontolateralnih laringektomija su dobra preglednost operativnog polja, sigurnost u potpuno odstranjenje tumora te se lakše patohistološki analizira u odnosu na lasersku metodu. Također, kod bolesnika koji ne podnose onkološku terapiju ili kod pacijenata koji imaju dugačak i izbočen grkljan ova metoda ostaje jedini izbor. Dakako, frontolateralne

laringektomije povećavaju mogućnost postoperativnih komplikacija te imaju veću stopu traheotomiranih pacijenata u odnosu na druge modalitete liječenja (20,62).

Onkološki rezultati ovog istraživanja su zadovoljavajući. Naime, nijedan bolesnik nije preminuo od osnovne bolesti. U ovom istraživanju stopa recidiva iznosila je 6,6 %, samo dva pacijenta (4,4 %) su razvila lokalne recidive, a jedan regionalni (2,2 %). Nijedan pacijent nije zahtijevao totalnu laringektomiju. S druge strane, Kowalski i sur. u svom istraživanju 1993. godine opisali su veću stopu lokalnih recidiva kod pacijenata koji su bili podvrgnuti radioterapiji (29,5%) za razliku od pacijenata koji su se operativno liječili (10%) (63-65). U literaturi se navodi sveukupno preživljenje u iznosu od 80% do 100%. U ovom istraživanju kod skupine bolesnika sa T2 tumorom, petogodišnji DSS iznosi 100 %, OS 94,4 % te DFS 88,9 %. U studiji Warnera i suradnika, petogodišnji OS za T1 tumore za radioterapiju iznosi 91,7%, dok za T2 tumore 88,8 % (66). Forner i sur. napravili su istraživanje za T2 karcinome liječene laserom, te petogodišnji OS iznosi 71,4 % (67). Nadalje, Guimarães i sur. navodi veću stopu petogodišnjeg preživljenja kod pacijenata liječenih laserskom kirurgijom u odnosu na RT (68). Paderno A i sur. u svojem istraživanju dobili su sljedeće rezultate: petogodišnji OS za T1 tumore iznosi 76,3 %, dok za T2 tumore je 43,8 % (69). Kim i sur. istraživali su ishod 14 498 bolesnika s ranim stadijem raka glotisa liječenih kirurškim zahvatom ili RT. Rezultati su pokazali petogodišnji OS za operaciju i RT od 77,5% i 72,6% (70). S obzirom na sve navedeno, uspoređujući onkološki rezultat sa literaturom, zaključuje se da ovo istraživanje ima bolje rezultate u odnosu na literaturu. U skupini bolesnika sa T2 stadijem bolesti, također onkološki ishod pokazuje zadovoljavajuće rezultate. Nedostatak ove studije je što se u 50 % pacijenata sa T2 stadijem bolesti primijenila i radioterapija.

Funkcionalni ishodi ovog istraživanja podrazumijevali su evaluaciju glasa pomoću auditivno-perceptivne procjene logopeda GRBAS skalom, spektralnu akustičnu analizu te samoprocjenu glasa VHI 30 upitnikom. Kvaliteta glasa uveliko utječe na psihičko zadovoljstvo pacijenta. U ovom istraživanju rezultati su bili sljedeći: GRBAS score 6,4, dok VHI score iznosi 36. Mekiš i suradnici su napravili studiju o kvaliteti glasa nakon provedene radioterapije. Nakon 3 mjeseca od završetka liječenja, VHI score iznosi 22,89, dok nakon 24 mjeseca iznosi 16,19 (71). Nadalje, Berania i sur. u svojoj studiji istražili su kvalitetu glasa nakon laserske kirurgije. Koristili su VHI-10 score, a rezultat je bio 9.1 (72). U svojoj studiji Strieth i suradnici navode VHI score u iznosu od 31,0 nakon provedene laserske kirurgije (73). U literaturi se nalazi i istraživanje Colizza i suradnika. Oni su procijenili kvalitetu glasa nakon laserske kordektomije, te GRBAS score je iznosio 4.09, a VHI score 15.09 (74). Nadalje, Luo i sur. u svojoj studiji navode VHI score (korišten VHI 10) u RT skupini 5,6, dok u skupini bolesnika liječenih laserom VHI iznosi 4,5 (75). Također, rezultate spektralne akustične analize ovog istraživanja usporedili smo sa podacima u literaturi. Van Gogh i sur. su usporedili kvalitetu glasa nakon RT i laserske kirurgije, te napredak kvalitete glasa kroz vrijeme. Fundamentalna frekvencija nakon liječenja radioterapijom je iznosila 160 Hz, dok kod bolesnika liječenih laserom je iznosila 155 Hz. Nakon 24 mjeseca, te vrijednosti su se spustile ispod 150 Hz (76).

Usporedbom rezultata ovog istraživanja i literaturnih podataka zaključuje se da je funkcionalni ishod ove studije lošiji od navedenih. Otvoreni kirurški modalitet liječenja donekle objašnjava lošije rezultate u funkcionalnim ishodima. Također, dio bolesnika liječen je sa više modaliteta, te to također treba uzeti u obzir pri tumačenju rezultata istraživanja. Ipak, bolesnici su u ovoj studiji pokazali veće zadovoljstvo svojim glasom nego što to metode evaluacije pokazuju.

6. Zaključak

Danas, za liječenje ranih stadija karcinoma grkljana postoje razne, manje invazivne metode od otvorene kirurške tehnike. Frontolateralne laringektomije pružaju odličan onkološki ishod, no funkcionalni ishod u ovakvom modalitetu liječenja znatno je lošiji u odnosu na druge. Ipak, frontolateralne laringektomije trebaju biti alternativna opcija u slučajevima kada laserska kirurgija nije moguća. Također, svakom je pacijentu potrebno pristupiti individualno, uzeti u obzir sve kliničke karakteristike kako bi se osigurali najbolji rezultati liječenja.

7. Sažetak

Cilj rada: Analizirati i statistički obraditi funkcionalne i onkološke ishode bolesnika s ranim stadijem skvamoznog karcinoma grkljana tretiranih frontolateralnom laringektomijom.

Ispitanici i metode: Retrospektivnim istraživanjem obuhvaćeno je 45 pacijenata, od čega su 3 bila ženskoga, a 42 muškoga spola. Akt gutanja, respiratorna i fonatorna funkcija su komponente na temelju kojih se procijenio funkcionalni ishod. Respiratorna funkcija se smatra urednom u slučaju nepostojanja stenoza te uspješnog dekanilmana. Pomoću anamneze i fiberlaringoskopskog pregleda procjenjivan je akt gutanja. Evaluacija glasa provodila se auditivno-perceptivnom procjenom (GRBAS skala), spektralnom akustičnom analizom kao objektivnom metodom, te subjektivnom procjenom glasa bolesnika pomoću VHI 30 upitnika (Voice Handicap Index 30). Kaplan-Meierovim krivuljama ukupnog preživljenja (overall survival), preživljenja bez bolesti (disease free survival) i preživljenja vezanog uz bolest (disease specific survival) prikazan je onkološki ishod.

Rezultati: Svi bolesnici imali su tumor glotičkog dijela grkljana, te su bili svrstani u T1 (60 %) ili T2 (40 %) stadij bolesti. Zbog limfovaskularne invazije tumora ili R1 resekcijskih rubova,

postoperativna radioterapija primijenjena je u 15 (33,3 %) bolesnika. U svih pacijenata uredno je izvršen dekanilman, te su svi imali urednu respiratornu funkciju. Nijednom bolesniku nije verificiran poremećaj gutanja. Rezultati evaluacije glasa ukazuju da bolesnici imaju umjerene vokalne poteškoće.

Analiza onkološkog ishoda iznosi da je petogodišnje preživljenje vezano uz bolest 100 %, petogodišnje ukupno preživljenje 93,3 %, dok je petogodišnje preživljenje bez bolesti iznosilo 86,7 %. Lokalni recidiv bolesti razvio se u dva bolesnika, a regionalni u jednog.

Zaključak: Frontolateralna laringektomija pruža odličan onkološki ishod, te treba biti alternativna metoda liječenja u odabranim slučajevima.

Ključne riječi: karcinom grkljana, frontolateralna laringektomija, onkološki ishod, funkcionalni ishod

8. Summary

Objective: To analyze and statistically process the functional and oncological outcomes of patients with early stage squamous laryngeal carcinoma treated by frontolateral laryngectomy.

Materials and methods: 45 patients were included in the retrospective study, 3 were female and 42 were male. The functional outcome was assessed based on respiratory and phonatory function, and the act of swallowing. Respiratory function is considered normal in the absence of stenosis and successful decannulation. The act of swallowing was assessed using the anamnesis and fiberlaryngoscopy examination. The evaluation of voice was carried out by auditory-perceptual evaluation (GRBAS scale), spectral acoustic analysis as an objective

method, and subjective evaluation of the patient's voice using the VHI 30 questionnaire (Voice Handicap Index 30). Kaplan-Meier curves of overall survival, disease-free survival and disease-specific survival show the oncological outcome.

Results: All patients had a tumor in the glottic region of the larynx, and were classified as T1 (60%) or T2 (40%) of the disease. Due to lymphovascular tumor invasion or R1 resection margins, postoperative radiotherapy was applied in 15 (33.3%) patients. Decannulation was properly performed in all patients, and all had normal respiratory function. A swallowing disorder wasn't verified in any of the patients. The results of the voice evaluation indicate that the patients have moderate vocal difficulties.

The analysis of the oncological outcome shows that the five-year survival related to the disease is 100%, the five-year overall survival is 93.3%, while the five-year survival without the disease was 86.7%. Local recurrence of the disease developed in 2 patients, and regional recurrence in one.

Conclusion: Frontolateral laryngectomy provides an excellent oncological outcome, and should be an alternative method of treatment in selected cases.

Key words: laryngeal carcinoma, frontolateral laryngectomy, oncological outcome, functional outcome

9. Literatura

1. Suárez-Quintanilla J, Fernández Cabrera A, Sharma S. Anatomy, Head and Neck, Larynx. 2022 Sep 5. In: StatPearls [Internet]. Treasure Island (FL): StatPearls Publishing; 2022—. Dostupno na: <https://pubmed.ncbi.nlm.nih.gov/30855790/>

2. Junco K, Chandran SK. Anatomy, Head and Neck, Larynx Muscles. 2022 Aug 8. In: StatPearls [Internet]. Treasure Island (FL): StatPearls Publishing; 2022–. Dostupno na: <https://www.ncbi.nlm.nih.gov/books/NBK545231/>
3. Flynn W, Vickerton P. Anatomy, Head and Neck, Larynx Cartilage. 2022 Jul 25. In: StatPearls [Internet]. Treasure Island (FL): StatPearls Publishing; 2022–. Dostupno na: <https://www.ncbi.nlm.nih.gov/books/NBK553185/>
4. Krajina Z. Otorinolaringologija i cervikofacijalna kirurgija. 1. izd. 1. dio. Zagreb: Školska knjiga; 1983. str. 419-469.
5. Križan Z. Kompendij anatomije čovjeka. 2. izd. 2. dio, Pregled građe glave, vrata i leđa: za studente opće medicine i stomatologije. Zagreb: Školska knjiga; 1989. str. 108-115.
6. Krmptić-Nemanić J, Marušić A. Anatomija čovjeka. 1. izd. 2. dio. Zagreb: Medicinska naklada; 2002. str. 316-322.
7. Bajek S, Bobinac D, Jerković R, Malnar D, Marić I. Sustavna anatomija čovjeka. 1. izd. Rijeka: Digital point tiskara; 2007. str. 150-154.
8. Allen E, Minutello K, Murcek BW. Anatomy, Head and Neck, Larynx Recurrent Laryngeal Nerve. 2022 Jul 25. In: StatPearls [Internet]. Treasure Island (FL): StatPearls Publishing; 2022. Dostupno na: <https://www.ncbi.nlm.nih.gov/books/NBK470179/>
9. Soriano RM, Winters R, Gupta V. Anatomy, Head and Neck: Larynx Nerves. 2022 Sep 18. In: StatPearls [Internet]. Treasure Island (FL): StatPearls Publishing; 2023. Dostupno na: <https://www.ncbi.nlm.nih.gov/books/NBK557742/>
10. Sadler T W. Langmanova medicinska embriologija. 10. izd. Zagreb: Školska knjiga; 2008. str. 197-202.
11. Junqueira L C, Carneiro J. Osnove histologije. 10. izd. Zagreb: Školska knjiga; 2005. str. 353-354.

12. Steuer CE, El-Deiry M, Parks JR, Higgins KA, Saba NF. An update on larynx cancer. *CA Cancer J Clin.* 2017; 67(1):31-50. Dostupno na: <https://pubmed.ncbi.nlm.nih.gov/27898173/>
13. Megwalu UC, Panossian H. Survival Outcomes in Early Stage Laryngeal Cancer. *Anticancer Res.* 2016; 36(6):2903-7. Dostupno na: <https://pubmed.ncbi.nlm.nih.gov/27272804/>
14. Seiwerth S, Krušlin B, Kos M, Galešić Ljubanović D. *Patologija.* 6. izd. Zagreb: Medicinska naklada; 2023. str. 361-363.
15. Coordes A, Grund D, Mainka A, Olze H, Hanitsch L, von Bernuth H, Dommerich S. Rezidivierende Larynxpapillomatose [Recurrent laryngeal papillomatosis]. *HNO.* 2023; 71(2):77-82. German. Dostupno na: <https://www.ncbi.nlm.nih.gov/pmc/articles/PMC9895037/>
16. Alberico S, Pinzano R, Comar M, Toffoletti F, Maso G, Ricci G, Guaschino S. Trasmissione materno-fetale del papillomavirus umano [Maternal-fetal transmission of human papillomavirus]. *Minerva Ginecol.* 1996; 48(5):199-204. Italian. Dostupno na: <https://pubmed.ncbi.nlm.nih.gov/8927279/>
17. Saraniti C, Gallina S, Verro B. NBI and Laryngeal Papillomatosis: A Diagnostic Challenge: A Systematic Review. *Int J Environ Res Public Health.* 2022; 19(14):8716. Dostupno na: <https://www.ncbi.nlm.nih.gov/pmc/articles/PMC9317038/>
18. Benedict PA, Ruiz R, Yoo M, Verma A, Ahmed OH, Wang B, Dion GR, Voigt A, Merati A, Rosen CA, Amin MR, Branski RC. Laryngeal distribution of recurrent respiratory papillomatosis in a previously untreated cohort. *Laryngoscope.* 2018; 128(1):138-143. Dostupno na: <https://pubmed.ncbi.nlm.nih.gov/28714564/>

19. Fortes HR, von Ranke FM, Escuissato DL, Araujo Neto CA, Zanetti G, Hochegger B, Souza CA, Marchiori E. Recurrent respiratory papillomatosis: A state-of-the-art review. *Respir Med.* 2017; 126:116-121. Dostupno na: <https://pubmed.ncbi.nlm.nih.gov/28427542/>
20. Prgomet D i sur. Tumori glave i vrata. 1. izd. Zagreb: Medicinska naklada; 2019. str. 201-228.
21. Pugi J, Levin M, Gupta M. Supraglottic p16+ squamous cell carcinoma during pregnancy: a case report and review of the literature. *J Otolaryngol Head Neck Surg.* 2019; 48(1):47. Dostupno na: <https://pubmed.ncbi.nlm.nih.gov/31615538/>
22. Johnson DE, Burtness B, Leemans CR, Lui VWY, Bauman JE, Grandis JR. Head and neck squamous cell carcinoma. *Nat Rev Dis Primers.* 2020; 6(1):92. Dostupno na: <https://pubmed.ncbi.nlm.nih.gov/33243986/>
23. Jadeed R, Westhofen M. Outcomes of frontolateral vertical partial laryngectomy in T1b glottic carcinomas. *Acta Otolaryngol.* 2021; 141(1):99-105. Dostupno na: <https://pubmed.ncbi.nlm.nih.gov/32940106/>
24. Vrdoljak E, Belac Lovasić I, Kusić Z, Gugić D, Juterić A. Klinička onkologija. 3. izd. Zagreb: Medicinska naklada; 2018. str. 221-224.
25. Sanderson RJ, Ironside JA. Squamous cell carcinomas of the head and neck. *BMJ.* 2002; 325(7368):822-7. Dostupno na: <https://www.ncbi.nlm.nih.gov/pmc/articles/PMC1124330/>
26. Sanabria A, Shah JP, Medina JE, Olsen KD, Robbins KT, Silver CE, Rodrigo JP, Suárez C, Coca-Pelaz A, Shaha AR, Mäkitie AA, Rinaldo A, de Bree R, Strojan P, Hamoir M, Takes RP, Sjögren EV, Cannon T, Kowalski LP, Ferlito A. Incidence of Occult Lymph Node Metastasis in Primary Larynx Squamous Cell Carcinoma, by Subsite, T Classification

and Neck Level: A Systematic Review. *Cancers (Basel)*. 2020; 12(4):1059. Dostupno na: <https://www.ncbi.nlm.nih.gov/pmc/articles/PMC7225965/>

27. Poon CS, Stenson KM. Overview of the diagnosis and staging of head and neck cancer [Internet]. Uptodate.com. 2022 [cited 2023 May 11]. Dostupno na: <https://www.uptodate.com/contents/overview-of-the-diagnosis-and-staging-of-head-and-neck-cancer>

28. Paintal A. Pathology of head and neck neoplasms [Internet]. www.uptodate.com. 2023 [cited 2023 May 25]. Available from: https://www.uptodate.com/contents/pathology-of-head-and-neck-neoplasms?search=Squamous%20cell%20carcinoma%20of%20the%20head%20and%20neck%20diagnosis&source=search_result&selectedTitle=4~150&usage_type=default&display_rank=4#H3420192153

29. Deschler DG, Zenga J. Evaluation of a neck mass in adults [Internet]. www.uptodate.com. 2021 [cited 2023 Jun 13]. Dostupno na: https://www.uptodate.com/contents/evaluation-of-a-neck-mass-inadults?search=laryngeal%20cancer%20diagnosis&source=search_result&selectedTitle=2~78&usage_type=default&display_rank=2#H3698253538

30. Koch WM, Best S, Stinnett S, Caudell J. Treatment of early (stage I and II) head and neck cancer: The larynx [Internet]. www.uptodate.com. 2023 [cited 2023 Jun 1]. Dostupno na: https://www.uptodate.com/contents/treatment-of-early-stage-i-and-ii-head-and-neck-cancer-the-larynx?sectionName=STAGING%20AND%20ANATOMY&search=Squamous%20cell%20carcinoma%20of%20the%20head%20and%20neck%20diagnosis&topicRef=3393&anchor=H2&source=see_link#H2

31. Bilić M, Vagić D. Smjernice za karcinom larinksa -Med. Medica Jadertina [Internet]. 2020; 50(3):163–8. Dostupno na: <https://hrcak.srce.hr/file/354963>
32. Yoo J, Lacchetti C, Hammond JA, Gilbert RW; Head and Neck Cancer Disease Site Group. Role of endolaryngeal surgery (with or without laser) versus radiotherapy in the management of early (T1) glottic cancer: a systematic review. Head Neck. 2014; 36(12):1807-19. Dostupno na: <https://pubmed.ncbi.nlm.nih.gov/24115131/>
33. Baird BJ, Sung CK, Beadle BM, Divi V. Treatment of early-stage laryngeal cancer: A comparison of treatment options. Oral Oncol. 2018; 87:8-16. Dostupno na: <https://pubmed.ncbi.nlm.nih.gov/30527248/>
34. Feng Y, Wang B, Wen S. Laser surgery versus radiotherapy for T1-T2N0 glottic cancer: a meta-analysis. ORL J Otorhinolaryngol Relat Spec. 2011; 73(6):336-42. Dostupno na: <https://pubmed.ncbi.nlm.nih.gov/22005723/>
35. Maržić D, Marijić B, Braut T, Janik S, Avirović M, Hadžisejdić I, Tudor F, Radobuljac K, Čoklo M, Erović BM. IMP3 Protein Overexpression Is Linked to Unfavorable Outcome in Laryngeal Squamous Cell Carcinoma. Cancers (Basel). 2021; 13(17):4306. Dostupno na: <https://www.ncbi.nlm.nih.gov/pmc/articles/PMC8430545/>
36. Kost KM, Jefferson GD. Larynx Cancer. Otolaryngol Clin North Am. 2023; 56(2):xix-xx. Dostupno na: <https://pubmed.ncbi.nlm.nih.gov/37030952/>
37. Campbell G, Glazer TA, Kimple RJ, Bruce JY. Advances in Organ Preservation for Laryngeal Cancer. Curr Treat Options Oncol. 2022; 23(4):594-608. Dostupno na: <https://pubmed.ncbi.nlm.nih.gov/35303749/>
38. Pukander J, Kerälä J, Mäkitie A, Hyrynkangas K, Virtaniemi J, Grenman R. Endoscopic laser surgery for laryngeal cancer. Eur Arch Otorhinolaryngol. 2001; 258(5):236-9. Dostupno na: <https://pubmed.ncbi.nlm.nih.gov/11548901/>

39. Rubinstein M, Armstrong WB. Transoral laser microsurgery for laryngeal cancer: a primer and review of laser dosimetry. *Lasers Med Sci.* 2011; 26(1):113-24. Dostupno na: <https://www.ncbi.nlm.nih.gov/pmc/articles/PMC2981737/>
40. Boyle K, Jones S. Functional outcomes of early laryngeal cancer - endoscopic laser surgery versus external beam radiotherapy: a systematic review. *J Laryngol Otol.* 2022; 136(10):898-908. Dostupno na: <https://pubmed.ncbi.nlm.nih.gov/34641985/>
41. Rao KN, Gangiti KK. Transoral Robotic Surgery. *Indian J Surg Oncol.* 2021; 12(4):847-853. Dostupno na: <https://www.ncbi.nlm.nih.gov/pmc/articles/PMC8764010/>
42. Bekeny JR, Ozer E. Transoral robotic surgery frontiers. *World J Otorhinolaryngol Head Neck Surg.* 2016; 2(2):130-135. Dostupno na: <https://www.ncbi.nlm.nih.gov/pmc/articles/PMC5698526/>
43. Fiorella R, Di Nicola V, Mangiatordi F, Fiorella ML. Indications for frontolateral laryngectomy and prognostic factors of failure. *Eur Arch Otorhinolaryngol.* 1999;256(8):423-5. Dostupno na; <https://pubmed.ncbi.nlm.nih.gov/10525950/>
44. Hoffmann TK. Total Laryngectomy-Still Cutting-Edge? *Cancers (Basel).* 2021 Mar 19;13(6):1405. Dostupno na: <https://www.ncbi.nlm.nih.gov/pmc/articles/PMC8003522/>
45. Chotipanich A. Total Laryngectomy: A Review of Surgical Techniques. *Cureus.* 2021 Sep 22;13(9):e18181. Dostupno na: <https://pubmed.ncbi.nlm.nih.gov/34707956/>
46. Pearson BW. Subtotal laryngectomy. *Laryngoscope.* 1981 Nov;91(11):1904-12. Dostupno na: <https://pubmed.ncbi.nlm.nih.gov/7300541/>
47. Hans S, Baudouin R, Circiu MP, Couineau F, Lisan Q, Crevier-Buchman L, Lechien JR. Open Partial Laryngectomies: History of Laryngeal Cancer Surgery. *J Clin Med.* 2022; 11(18):5352. Dostupno na: <https://pubmed.ncbi.nlm.nih.gov/36142999/>

48. Giordano L, Di Santo D, Crosetti E, Bertolin A, Rizzotto G, Succo G, Bussi M. Open partial horizontal laryngectomies: is it time to adopt a modular form of consent for the intervention? *Acta Otorhinolaryngol Ital.* 2016; 36(5):403-407. Dostupno na: <https://pubmed.ncbi.nlm.nih.gov/27958601/>
49. Succo G, Peretti G, Piazza C, Remacle M, Eckel HE, Chevalier D, Simo R, Hantzakos AG, Rizzotto G, Lucioni M, Crosetti E, Antonelli AR. Open partial horizontal laryngectomies: a proposal for classification by the working committee on nomenclature of the European Laryngological Society. *Eur Arch Otorhinolaryngol.* 2014; 271(9):2489-96. Dostupno na: <https://pubmed.ncbi.nlm.nih.gov/24691854/>
50. Saraniti C, Verro B, Ciodaro F, Galletti F. Oncological Outcomes of Primary vs. Salvage OPHL Type II: A Systematic Review. *Int J Environ Res Public Health.* 2022; 19(3):1837. Dostupno na: <https://pubmed.ncbi.nlm.nih.gov/35162858/>
51. Hartl DM, Brasnu DF. Contemporary Surgical Management of Early Glottic Cancer. *Otolaryngol Clin North Am.* 2015; 48(4):611-25. Dostupno na: <https://pubmed.ncbi.nlm.nih.gov/26233790/>
52. Bron LP, Soldati D, Monod ML, Mégevand C, Brossard E, Monnier P, Pasche P. Horizontal partial laryngectomy for supraglottic squamous cell carcinoma. *Eur Arch Otorhinolaryngol.* 2005; 262(4):302-6. Dostupno na: <https://pubmed.ncbi.nlm.nih.gov/15316823/>
53. Yan H, Wu D, Mai JH, Zhao Z, Xu P, Liao L, Lin H, Zhang XR, Liu XK. Laryngeal function-preserving of frontolateral vertical partial laryngectomy (FLVPL) for selected T4a glottic cancer with thyroid cartilage invasion adherence to the anterior commissure: an innovative attempt. *Eur Arch Otorhinolaryngol.* 2022; 279(12):5735-5740. Dostupno na: <https://www.ncbi.nlm.nih.gov/pmc/articles/PMC9649462/>

54. Xu H, Dong P, Sun Z, Xie J. An empirical study of modified frontolateral partial laryngectomy without tracheotomy. *Exp Ther Med*. 2013 Feb;5(2):523-526. Dostupno na: <https://pubmed.ncbi.nlm.nih.gov/23407890/>
55. Fiorini FR, Deganello A, Larotonda G, Mannelli G, Gallo O. Tobacco exposure and complications in conservative laryngeal surgery. *Cancers (Basel)*. 2014; 6(3):1727-35. Dostupno na: <https://www.ncbi.nlm.nih.gov/pmc/articles/PMC4190564/><https://www.ncbi.nlm.nih.gov/pmc/articles/PMC4190564/>
56. Cohen JT, Goldman T, Paker M, Fridman E. Assessment of Early Stage Glottic Cancer Depth of Resection After Transoral Laser Cordectomy. *Otolaryngol Head Neck Surg*. 2022; 166(5):901-906. Dostupno na: <https://pubmed.ncbi.nlm.nih.gov/34399642/>
57. Pakkanen P, Irjala H, Ilmarinen T, Halme E, Lindholm P, Mäkitie A, Wigren T, Aaltonen LM. Survival and Larynx Preservation in Early Glottic Cancer: A Randomized Trial Comparing Laser Surgery and Radiation Therapy. *Int J Radiat Oncol Biol Phys*. 2022; 113(1):96-100. Dostupno na: <https://pubmed.ncbi.nlm.nih.gov/35164976/>
58. Piazza C, Paderno A, Grazioli P, Del Bon F, Montalto N, Perotti P, Morello R, Filauro M, Nicolai P, Peretti G. Laryngeal exposure and margin status in glottic cancer treated by transoral laser microsurgery. *Laryngoscope*. 2018; 128(5):1146-1151. Dostupno na: <https://pubmed.ncbi.nlm.nih.gov/28895157/>
59. Huang G, Luo M, Zhang J, Liu H. The voice quality after laser surgery versus radiotherapy of T1a glottic carcinoma: systematic review and meta-analysis. *Oncotargets Ther*. 2017; 10:2403-2410. Dostupno na: <https://www.ncbi.nlm.nih.gov/pmc/articles/PMC5422574/>

60. Warner L, Lee K, Homer JJ. Transoral laser microsurgery versus radiotherapy for T2 glottic squamous cell carcinoma: a systematic review of local control outcomes. Clin Otolaryngol. 2017; 42(3):629-636. Dostupno na: <https://pubmed.ncbi.nlm.nih.gov/27863075/>
61. Gorphe P. A Contemporary Review of Evidence for Transoral Robotic Surgery in Laryngeal Cancer. Front Oncol. 2018; 8:121. Dostupno na: <https://www.ncbi.nlm.nih.gov/pmc/articles/PMC5915483/>
62. Wang CC, Lin WJ, Wang JJ, Chen CC, Liang KL, Huang YJ. Transoral Robotic Surgery for Early-T Stage Glottic Cancer Involving the Anterior Commissure-News and Update. Front Oncol. 2022; 12:755400. Dostupno na: <https://pubmed.ncbi.nlm.nih.gov/35174080/>
63. Liu CH, Chien PJ, Hung LT, Wang LM, Kao YC, Tsai YJ, Chu PY. Long-term Oncologic Results and Voice Outcomes in Patients With Glottic Cancer After Modified Type III Cordectomy. Otolaryngol Head Neck Surg. 2022; 167(5):839-845. Dostupno na: <https://pubmed.ncbi.nlm.nih.gov/35167384/>
64. de Carvalho GB, Kohler HF, de Mello JBH, Lira RB, Pellizzon ACA, Vartanian JG, Kowalski LP. Organ preservation and oncological outcomes in early laryngeal cancer: a propensity score-based study. Acta Otorhinolaryngol Ital. 2021; 41(4):317-326. Dostupno na: <https://www.ncbi.nlm.nih.gov/pmc/articles/PMC8448187/>
65. Dey P, Arnold D, Wight R, MacKenzie K, Kelly C, Wilson J. Radiotherapy versus open surgery versus endolaryngeal surgery (with or without laser) for early laryngeal squamous cell cancer. Cochrane Database Syst Rev. 2002; (2):CD002027. Dostupno na: <https://pubmed.ncbi.nlm.nih.gov/12076435/>

66. Warner L, Chudasama J, Kelly CG, Loughran S, McKenzie K, Wight R, Dey P. Radiotherapy versus open surgery versus endolaryngeal surgery (with or without laser) for early laryngeal squamous cell cancer. *Cochrane Database Syst Rev.* 2014; 2014(12):CD002027. Dostupno na: <https://pubmed.ncbi.nlm.nih.gov/25503538/>
67. Forner D, Rigby MH, Hart RD, Trites JR, Taylor SM. Oncological and functional outcomes following transoral laser microsurgery in patients with T2a vs T2b glottic squamous cell carcinoma. *J Otolaryngol Head Neck Surg.* 2019; 48(1):27. Dostupno na: <https://pubmed.ncbi.nlm.nih.gov/31174618/>
68. Guimarães AV, Dedivitis RA, Matos LL, Aires FT, Cernea CR. Comparison between transoral laser surgery and radiotherapy in the treatment of early glottic cancer: A systematic review and meta-analysis. *Sci Rep.* 2018; 8(1):11900. Dostupno na: <https://www.ncbi.nlm.nih.gov/pmc/articles/PMC6085327/>
69. Paderno A, Lancini D, Bosio P, Del Bon F, Fior M, Berretti G, Alparone M, Deganello A, Peretti G, Piazza C. Transoral Laser Microsurgery for Glottic Cancer in Patients Over 75 Years Old. *Laryngoscope.* 2022; 132(1):135-141. Dostupno na: <https://www.ncbi.nlm.nih.gov/pmc/articles/PMC9291037/>
70. Reinhardt P, Giger R, Seifert E, Shelan M, Riggerbach E, Terribilini D, Joosten A, Schanne DH, Aebbersold DM, Manser P, Dettmer MS, Simon C, Ozsahin EM, Moeckli R, Limacher A, Caparrotti F, Nair D, Bourhis J, Broglie MA, Al-Mamgani A, Elicin O. VoiceS: voice quality after transoral CO₂ laser surgery versus single vocal cord irradiation for unilateral stage 0 and I glottic larynx cancer-a randomized phase III trial. *Trials.* 2022; 23(1):906. Dostupno na: <https://www.ncbi.nlm.nih.gov/pmc/articles/PMC9615245/>

71. Mekiš J, Strojan P, Mekiš D, Hočevar Boltežar I. Change in Voice Quality after Radiotherapy for Early Glottic Cancer. *Cancers (Basel)*. 2022; 14(12):2993. Dostupno na : <https://pubmed.ncbi.nlm.nih.gov/35740656/>
72. Berania I, Dagenais C, Moubayed SP, Ayad T, Olivier MJ, Guertin L, Bissada E, Tabet JC, Christopoulos A. Voice and Functional Outcomes of Transoral Laser Microsurgery for Early Glottic Cancer: Ventricular Fold Resection as a Surrogate. *J Clin Med Res*. 2015; 7(8):632-6. Dostupno na: <https://www.ncbi.nlm.nih.gov/pmc/articles/PMC4471751/>
73. Strieth S, Ernst BP, Both I, Hirth D, Pfisterer LN, Künzel J, Eder K. Randomized controlled single-blinded clinical trial of functional voice outcome after vascular targeting KTP laser microsurgery of early laryngeal cancer. *Head Neck*. 2019; 41(4):899-907. Dostupno na: <https://pubmed.ncbi.nlm.nih.gov/30702173/>
74. Colizza A, Ralli M, D'Elia C, Greco A, de Vincentiis M. Voice quality after transoral CO₂ laser microsurgery (TOLMS): systematic review of literature. *Eur Arch Otorhinolaryngol*. 2022; 279(9):4247-4255 Dostupno na: <https://pubmed.ncbi.nlm.nih.gov/35505113/>
75. Luo CM, Fang TJ, Lin CY, Chang JT, Liao CT, Chen IH, Li HY, Chiang HC. Transoral laser microsurgery elevates fundamental frequency in early glottic cancer. *J Voice*. 2012; 26(5):596-601. Dostupno na: <https://pubmed.ncbi.nlm.nih.gov/22483247/>
76. van Gogh CD, Verdonck-de Leeuw IM, Wedler-Peeters J, Langendijk JA, Mahieu HF. Prospective evaluation of voice outcome during the first two years in male patients treated by radiotherapy or laser surgery for T1a glottic carcinoma. *Eur Arch Otorhinolaryngol*. 2012; 269(6):1647-52. Dostupno na: <https://www.ncbi.nlm.nih.gov/pmc/articles/PMC3345110/>

10. Životopis

Iva Šimić rođena je 20. kolovoza 1998. godine u Rijeci. Školovanje započinje u Osnovnoj školi „Kozala“ 2005. godine. koju pohađa do 2013. godine. Iste godine upisuje Salezijansku klasičnu gimnaziju s pravom javnosti. Srednju školu završava 2017. godine, sa odličnim uspjehom. Iste godine upisuje Medicinski fakultet Sveučilišta u Rijeci. Fakultetske obaveze izvršava u roku. Tijekom studija sudjelovala je na radionici „Kako napisati dobar prikaz slučaja?“ te u sklopu radionice objavljuje svoj prvi znanstveni članak „Perforacija crijeva uslijed kompresivnog učinka pseudociste gušterače – prikaz slučaja“ u časopisu Medicina fluminensis. Aktivno se služi engleskim jezikom.

ODOBRENJE ETIČKOG POVJERENSTVA

Predmet: istraživanje u svrhu izrade diplomskog rada

Funkcionalni i onkološki ishodi bolesnika liječenih frontolateralnom laringektomijom

Glavni istraživač: Iva Šimić
Mentor: doc.dr.sc. Diana Maržić, dr.med.
Komentor: dr.sc. Blažen Marijić, dr.med.

Mjesto istraživanja: KBC Rijeka, Klinika za otorinolaringologiju i kirurgiju glave i vrata

Pregledani dokumenti:

- Zamolba
- Opis istraživanja
- Suglasnost predstojnika Klinike
- Suglasnost mentora i komentora


PROVOĐENJE ISTRAŽIVANJA: ODOBRENO

NA SJEDNICI SUDJELOVALI:

izv.prof.dr.sc. Ivan Bubić, dr.med.
izv.prof.prim.dr.sc. Dean Markić, dr.med.
izv.prof.dr.sc. Goran Poropat, dr.med.
prof.dr.sc. Miranda Muhvić Urek, dr.med.dent
prof.dr.sc. Edita Čulinović-Herc, dipl.iur.

Klasa: 003-05/23-1/43
Ur.broj: 2170-29-02/1-23-2

Etičko povjerenstvo KBC-a Rijeka:
Zamjenik predsjednice Povjerenstva
izv.prof.dr.sc. Ivan Bubić, dr.med.



Rijeka, 28. travnja 2023.