

# LIJEČENJE MIKROPAPILARNOG KARCINOMA ŠTITNE ŽLIJEZDE

---

**Podsečki, Ivan**

**Master's thesis / Diplomski rad**

**2023**

*Degree Grantor / Ustanova koja je dodijelila akademski / stručni stupanj:* **University of Rijeka, Faculty of Medicine / Sveučilište u Rijeci, Medicinski fakultet**

*Permanent link / Trajna poveznica:* <https://um.nsk.hr/um:nbn:hr:184:088652>

*Rights / Prava:* [In copyright](#)/[Zaštićeno autorskim pravom.](#)

*Download date / Datum preuzimanja:* **2024-07-13**



*Repository / Repozitorij:*

[Repository of the University of Rijeka, Faculty of Medicine - FMRI Repository](#)



**SVEUČILIŠTE U RIJECI**

**MEDICINSKI FAKULTET**

**SVEUČILIŠNI INTEGRIRANI PRIJEDIPLOMSKI I DIPLOMSKI**

**STUDIJ MEDICINA**

Ivan Podsečki

**LIJEČENJE MIKROPAPILARNOG KARCINOMA ŠTITNE ŽLIJEZDE**

Diplomski rad

Rijeka, 2023.

**SVEUČILIŠTE U RIJECI**

**MEDICINSKI FAKULTET**

**SVEUČILIŠNI INTEGRIRANI PRIJEDIPLOMSKI I DIPLOMSKI**

**STUDIJ MEDICINA**

Ivan Podsečki

**LIJEČENJE MIKROPAPILARNOG KARCINOMA ŠTITNE ŽLIJEZDE**

Diplomski rad

Rijeka, 2023.

Mentor rada: izv. prof. dr. sc. Tatjana Bogović Crnčić, dr. med.

Diplomski rad ocijenjen je dana 29.6.2023. na Medicinskom fakultetu u Rijeci pred povjerenstvom u sastavu:

1. prof. dr. sc. Svjetlana Grbac-Ivanković, dr. med.

2. izv. prof. dr. sc. Neva Giroto, dr. med.

3. naslovni doc. dr. sc. Koraljka Rajković Molek, dr. med.

Rad sadrži **33** stranice, **13** slika, **1** tablicu, **27** literaturnih navoda.

## ZAHVALA

Zahvaljujem se mentorici izv. prof. dr. sc. Tatjani Bogović Crnčić na stručnim savjetima, potpori i izdvojenom vremenu. Isto tako zahvaljujem se svima koji su mi na bilo koji način pomogli za vrijeme mog školovanja.

# Sadržaj

1. UVOD .....	1
1.1. Štitna žlijezda .....	1
1.2. Papilarni karcinom štitne žlijezde .....	3
1.2.1. Mikropapilarni karcinom.....	3
1.3. Liječenje papilarnog i mikropapilarnog karcinoma .....	6
1.3.1. Operativno liječenje .....	6
1.3.2. Liječenje primjenom radioaktivnog joda-131 ( <sup>131</sup> I).....	7
1.3.3. Postterapijska scintigrafija cijelog tijela s radioaktivnim jodom-131 ( <sup>131</sup> I).....	11
2. SVRHA RADA .....	12
3. ISPITANICI I POSTUPCI .....	13
4. REZULTATI.....	14
5. RASPRAVA.....	24
6. ZAKLJUČAK .....	26
7. SAŽETAK.....	27
8. SUMMARY .....	28
9. LITERATURA .....	29
10. ŽIVOTOPIS .....	33

## **Popis skraćenica i akronima**

ATA (engl. American Thyroid Association) – Američko udruženje za štitnjaču

EANM (engl. European Association of Nuclear Medicine) – Europsko udruženje Nuklearne Medicine

KBC – Klinički bolnički centar

mPTC (engl. micropapillary thyroid carcinoma) – mikropapilarni karcinom štitnjače

PTC (engl. papillary thyroid carcinoma) – papilarni karcinom štitnjače

SNMMI (engl. Society of Nuclear medicine and Molecular Imaging) – Udruženje nuklearne medicine i molekularne slikovne dijagnostike

SPECT/CT (engl. single photon emission computed tomography/computed tomography) – jednofotonska emisijska kompjuterizirana tomografija/ kompjutorizirana tomografija

SZO (engl. World Health Organization, WHO) – Svjetska zdravstvena organizacija

T3 – trijodtironin

T4 – tiroksin

TSH (engl. thyroid stimulating hormone) – tireotropni stimulirajući hormon

# 1. UVOD

## 1.1. Štitna žlijezda

Štitna žlijezda je endokrini organ smješten u prednjem donjem dijelu vrata čija je glavna uloga proizvodnja hormona tiroksina (T4), trijodtironina (T3) i kalcitonina. Hormoni štitne žlijezde su veoma važni u regulaciji metabolizma (1).

Štitnjača u prosjeku zauzima volumen od 7 do 10 mL te teži između 10 i 20 grama. To je neparan organ koji se nalazi ispod grkljana i okružuje anterolateralni dio dušnika. Ispred štitnjače nalaze se sternotireoidni i sternohioidni mišić. Dušnik i štitnjača su međusobno povezani s Berrijevim ligamentom. Štitna žlijezda se sastoji od dva režnja međusobno povezana istmusom, odnosno suženjem tkiva štitne žlijezde. Režnjevi se protežu od istmusa prema kranijalno do sredine štitne hrskavice i lateralno do zajedničke karotidne arterije, imaju gornji i donji pol te okružuju dušnik prema natrag. Suženje štitnjače, odnosno istmus se nalazi ispred dušnika i projicira se u razini između drugog i trećeg hrskavičnog prstena dušnika. Štitnjača je jedan od najprokrvljenijih organa u ljudskom organizmu (1, 2).

Glavna uloga ove žlijezde je proizvodnja hormona T4 i T3 te kalcitonina. Kalcitonin je hormon kojeg proizvode C stanice, odnosno parafolikularne stanice štitnjače i zaslužan je za proizvodnju renalnog vitamina D i za smanjenje osteoklastne aktivnosti. Hormone tiroksin i trijodtironin proizvode folikularne stanice štitnjače, odnosno tireociti. Inaktivan oblik hormona štitnjače je T4, dok T3 je aktivan oblik hormona. Štitnjača većinom proizvodi T4, koji se potom na periferiji pretvara u aktivni T3 i ima učinak praktički na sve stanice s jezgrom u ljudskom tijelu povećavajući njihovu funkciju i metabolizam. Primjerice, postiže se pozitivan inotropan i pozitivan kronotropan učinak na srce, povećava se proizvodnja topline i potrošnja kisika, povećana je respiratorna frekvencija i minutna ventilacija, postiže se pozitivan učinak u



regulaciji spermatogeneze i menstruacijskog ciklusa. Za regulaciju lučenja hormona štitnjače važan je tireotropni stimulirajući hormon (engl. thyroid stimulating hormone, TSH). TSH je glikoproteinski hormon koji se proizvodi u adenohipofizi. Njegova primarna funkcija je stimuliranje proizvodnje hormona štitnjače te su T4 i T3 u negativnoj povratnoj sprezi s TSH (3, 4, 5).

Bolesti štitnjače su češće u žena, nego u muškaraca. Autoimune bolesti, guša, čvoraste izrasline te karcinomi su najčešće bolesti ove žlijezde. Hashimotov tireoiditis i Gravesova bolest su autoimuni poremećaji funkcije štitnjače. Hashimotov tireoiditis uzrokuje hipotireozu, stanje u kojem dolazi do smanjenja lučenja hormona štitne žlijezde, a Gravesova bolest uzrokuje hipertireozu, stanje u kojem je povećana proizvodnja hormona T4 i T3 u tireocitima. Difuzna guša označava uvećanje dimenzija štitnjače, odnosno kada je volumen štitnjače veći od normalnog, bez prisustva čvorova. S druge strane čvoraste promjene su iznimno česte i većina njih je benigna, međutim, mogu izazivati kompresivne smetnje, utjecati na estetski izgled ili uzrokovati disfunkciju štitnjače, a također, može doći i do zloćudne preobrazbe. Čvoraste promjene štitnjače dijagnosticiraju se kao karcinomi u 5 do 15% slučajeva (6, 7, 8, 9).

Karcinomi štitnjače su maligniteti parenhimskih žljezdanih stanica i klasificiraju se u 4 velike skupine, papilarnu, folikularnu, medularnu i anaplastičnu skupinu karcinoma. Za 90 do 95% svih tumora štitnjače odgovorni su papilarni i folikularni karcinom štitnjače. Medularni karcinom javlja se u oko 2% svih tumora štitnjače, a izrazito maligni anaplastični karcinom u samo 1%. Danas se uz tu glavnu klasifikaciju koristi i klasifikacija Svjetske zdravstvene organizacije (SZO) (engl. World Health Organization, WHO). Naime, SZO je objavila 2022. godine peto izdanje klasifikacije endokrinih i neuroendokrinih tumora štitne žlijezde. U ovoj klasifikaciji tumori su podijeljeni u tri skupine, benigne, nisko rizične i maligne neoplazme (10, 11, 12).

## **1.2. Papilarni karcinom štitne žlijezde**

Papilarni karcinom (engl. papillary thyroid carcinoma, PTC) se smatra diferenciranim karcinomom i odgovoran je za 70 do 80% svih karcinoma štitnjače. Češće pogađa žene, nego muškarce, a stopa petogodišnjeg preživljenja je veća od 90%. Rizični čimbenici koji mogu doprinijeti razvoju papilarnog karcinoma su izlaganje radioaktivnom zračenju u djetinjstvu te učestalo pojavljivanje karcinoma u obitelji. Papilarni karcinom najčešće se klinički prezentira kao asimptomatski, palpabilan čvor s ili bez zahvaćanja regionalnih limfnih čvorova. Promuklost, disfagija te paraliza glasnica su simptomi koji također mogu biti prisutni. Dijagnoza se postavlja ultrazvučnim pregledom štitnjače uz aspiracijsku citološku punkciju tankom iglom ultrasonografski suspektog čvora. Ultrazvučne karakteristike čvora koje povećavaju rizik od malignosti su: hipohogenost u odnosu na okolni parenhim, nejasni i nepravilni rubovi, odsutnost haloa, pojačana intranodalna prokrvljenost i prisustvo mikrokalifikata te oblik čvora koji se opisuje kao viši nego širi. Papilarni karcinom ima sklonost limfogenog metastaziranja u regionalne vratne limfne čvorove, no bez značajnijeg učinka na stopu preživljenja. Za razliku od toga, udaljene metastaze pojavljuju se u 2 do 10% slučajeva, a najčešće zahvaćaju pluća i kosti te uvelike smanjuju stopu preživljenja. Prema najnovijoj klasifikaciji SZO iz 2022., osim klasičnog papilarnog karcinoma postoje različiti histološki podtipovi: infiltrativni folikularni, visokostanični, stupačasti, „hobnail“, solidni, difuzno sklerozirajući, Warthinov te onkocitni podtip papilarnog karcinoma. Nova klasifikacija je svrstala papilarni karcinom sa značajkama visokog stupnja u zasebnu skupinu (12, 13, 14, 15, 16).

### **1.2.1. Mikropapilarni karcinom**

Mikropapilarni karcinomi (engl. Micropapillary thyroid carcinoma, mPTC) su papilarni karcinomi štitnjače veličine do 10 mm. Otprilike jedna trećina svih novootkrivenih karcinoma štitnjače otpada na mPTC. Zadnjih nekoliko desetljeća primjećuje se povećanje incidencije

mPTC-a što je vjerojatno posljedica razvoja sve preciznijih dijagnostičkih metoda i uređaja, učestalijih ultrazvučnih screeninga i izvođenja aspiracijskih citoloških punkcija tankom iglom te kvalitetnije citološke dijagnostike. Prema rezultatima istraživanja prevalencija mPTC-a u odnosu na sve karcinome štitnjače varira između 20 do 43% (17, 18, 19, 20).

Mikropapilarni karcinomi su u većini slučajeva indolentni s odličnom prognozom. S obzirom na male dimenzije tumora, najčešće se otkriju slučajno tijekom citološke analize čvorova ili patohistološke analize uzoraka štitnjače nakon tireoidektomije ili lobektomije. Samo manji postotak mPTC-a se može dijagnosticirati kao palpabilan čvor. Smatra se da velika većina mPTC-a i bez liječenja neće razviti klinički aktivnu bolest. Osnovna dijagnostička metoda je, kao i za sve karcinome štitnjače, ultrazvučni pregled te aspiracijska citološka punkcija čvora pod kontrolom ultrazvuka. Ciljana aspiracijska citološka punkcija u pravilu se ne preporučuje za čvorove u štitnjači manje od 10 mm, osim ako pokazuju ultrazvučne karakteristike većeg rizika za malignost. Iako još uvijek nije moguće sa sigurnošću ultrazvučno prepoznati radi li se o karcinomu, na njega se može posumnjati ako uočimo hipoehogenost čvora, nepravilne infiltrativne rubove, prisutnost mikrokalifikata te viši nego širi oblik kada se čvor mjeri u transverzalnom presjeku. U slučaju uočavanja ultrazvučno sumnjivih i uvećanih limfnih čvorova na vratu, također se preporučuje i njihova aspiracijska citološka punkcija. Iako znatno rjeđe, dokazano je da mPTC također može biti agresivan i metastazirati u limfne čvorove vrata te različite studije prikazuju različite postotke metastaziranja mPTC, od 11.5 do 40.9%. Suprotno tome, hematogeno širenje i udaljene metastaze su iznimno rijetke te se njihov postotak kreće između 0.1 i 0.5%. Smrtnost pacijenata od mPTC-a je još rjeđa od pojavnosti distalnih metastaza (17, 18, 19, 21, 22).

Do 2022. godine mPTC se smatrao jednom od varijanti papilarnog karcinoma, međutim prema najnovijoj klasifikaciji SZO, više nije dovoljno samo navesti dimenzije mikrokarcinoma već je potrebno tumor dodatno klasificirati prema njegovim histološkim značajkama, primjerice

papilarni klasični mikrokarcinom ili papilarni mikrokarcinom visokih stanica itd. Naime, iako se radi o diferenciranom karcinomu, postoje agresivniji histološki oblici s većom sposobnošću infiltrativnog rasta i limfovaskularne invazije. Osim toga, kod mPTC-a, kao i kod ostalih karcinoma štitnjače, potrebno je procijeniti i mitotičku aktivnost tumora. Svi navedeni čimbenici neophodni su za individualnu procjenu rizika za pacijenta te planiranje daljnjih terapijskih postupaka (12).

### **1.3. Liječenje papilarnog i mikropapilarnog karcinoma**

Glavne metode liječenja diferenciranih karcinoma štitnjače, a među njima i papilarnog i mikropapilarnog karcinoma štitnjače su totalna tireoidektomija, unilateralna lobektomija i terapija radioaktivnim jodom. Noviji terapijski pristupi koji se danas također mogu koristiti za liječenje i praćenje mikropapilarnog karcinoma štitnjače su aktivno nadziranje bolesti, ultrazvučno navođena perkutana ablacija etanolom, radiofrekvencijska ablacija i laserska ablacija (18, 23).

#### **1.3.1. Operativno liječenje**

Primarno liječenje mPTC-a je operacija koja može biti unilateralna lobektomija ili totalna tireoidektomija. Unilateralnom lobektomijom odstranjuje se jedan režanj štitnjače s istmusom. Prema najnovijim smjernicama Američkog udruženja za štitnjaču (engl. American Thyroid Association, ATA) za sve papilarne karcinome manje od 1 cm koji se ne šire izvan štitnjače i ne invadiraju u okolne strukture preporučuje se unilateralna lobektomija (23, 24, 25).

Osim toga, smatra se da je lobektomija terapijska opcija čak i kod mPTC-a koji je multifokalan na patohistološkom nalazu, ali s manje od pet žarišta. U slučaju sumnje na prisutnost karcinoma i u kontralateralnom režnju te ukoliko postoji anamnestički podatak o ranijem terapijskom ozračivanju regije glave i vrata, ako je utvrđena obiteljska incidencija karcinoma štitnjače ili postoji sumnja na proširenu bolest pri preoperativnom ultrazvučnom pregledu, pristupa se totalnoj tireoidektomiji. Kod totalne tireoidektomije odstranjuje se svo tkivo štitnjače tako da se sačuva povratni laringealni živac, gornji laringealni živac i vaskularna opskrba paratireoidnih žlijezdi. Prema ATA smjernicama, ukoliko mPTC ima više od 5 žarišta također je potrebno odstraniti i drugi režanj, odnosno indicirana je totalna tireoidektomija. Profilaktička disekcija limfnih čvorova centralne regije vrata nije neophodna, no ukoliko se učini, poboljšava procjenu lokoregionalne proširenosti bolesti i planiranje daljnjih terapijskih postupaka te smanjuje mogućnost pojave recidiva (23, 24, 25).

Za razliku od ATA smjernica, najnovije smjernice Europskog udruženja Nuklearne Medicine (engl. European Association of Nuclear Medicine, EANM) i američkog Udruženja nuklearne medicine i molekularne slikovne dijagnostike (engl. Society of Nuclear medicine and Molecular Imaging, SNMMI) imaju drugačiji pristup i totalna tireoidektomija se preporuča u svim slučajevima karcinoma štitnjače, osim kada pacijent ima unifokalni mPTC (26).

Noviji terapijski pristup koji se može primijeniti kod liječenja unifokalnog mPTC bez ekstrakapsularnog širenja ili metastaza u limfnim čvorovima vrata je aktivno nadziranje bolesti. Odluka da se pristupi ovakvom načinu liječenja karcinoma ovisi o individualnoj procjeni rizika progresije mPTC-a vezano uz dob pacijenta, te o kirurškim rizičnim čimbenicima kao i o samoj želji pacijenta (25, 26).

### **1.3.2. Liječenje primjenom radioaktivnog joda-131 (<sup>131</sup>I)**

Terapija radioaktivnim jodom primjenjuje se za liječenje diferenciranih papilarnih i folikularnih karcinoma štitnjače zbog sposobnosti tireocita da pohranjuju jod iz krvi i koriste ga za proizvodnju hormona štitnjače. Radioaktivni jod-131 ulazi u stanice štitnjače istim mehanizmom kao i običan neradioaktivni jod, aktivnim transportom putem natrij-jodid transportera. Nakon ulaska u tireocit, <sup>131</sup>I uzrokuje akutnu staničnu smrt zbog emisije beta minus čestica (elektrona), a da bi se postigao takav učinak radioaktivni jod mora biti pohranjen u tkivu štitnjače. Terapija radioaktivnim jodom može se primijeniti kao ablacija ostatnog tkiva, adjuvantna terapija i/ili kao metoda liječenja poznate bolesti. Glavni cilj radiojodne ablacije je uništenje ostatnog tkiva štitnjače nakon totalne tireoidektomije kako bi se povećala specifičnost mjerenja serumskog tireoglobulina kao tumorskog markera te povećala specifičnost dijagnostike metastaza ili recidiva pomoću <sup>131</sup>I. Tireoglobulin je glikoprotein sintetiziran u folikularnim stanicama štitne žlijezde te je jedan od supstrata za hormonogenezu, a najveću dijagnostičku ulogu ima kao tumorski marker nakon učinjene totalne tireoidektomije i radiojodne ablacije. Naime, porast razine tireoglobulina u serumu nakon što je svo tkivo

štitnjače uništeno postupkom ablacije upućuje na moguću pojavu recidiva ili metastatsku leziju. Suprotno tome, povratna bolest ili metastaza se može s velikom sigurnošću isključiti ako je izmjerena vrijednost tireoglobulina manja od 2 µg/L uz visok TSH. Važno je naglasiti da vrijednost tireoglobulina prije nego što se učini totalna tireoidektomija i provede postupak ablacije radioaktivnim jodom-131 nema dijagnostičkog značaja (15, 26, 27).

Postupak ablacije provodi se 4 do 6 tjedana nakon totalne tireoidektomije jer je potrebno kod pacijenta postići stanje hipotireoze uz vrijednost TSH iznad 30 mIU/L. Osim na endogen način izostavljanjem terapije levotiroksinom, povišena razina TSH može se postići i egzogeno parenteralnom primjenom rekombinantnog TSH. Budući da je uloga TSH poticanje akumulacije joda u tireocitima, povišenjem razine ovog hormona potiče se nakupljanje i pojačava učinak <sup>131</sup>I u ostatnom tkivu štitne žlijezde te mogućim diferenciranim metastatskim stanicama papilarnog karcinoma (15, 26, 27).

Adjuvantnom terapijom želimo uništiti subkliničke ostatke karcinoma koji mogu i ne moraju biti prisutni nakon operativne resekcije, a također se smanjuje rizik relapsa i povećava se preživljenje. Kada terapiju radioaktivnim jodom koristimo kao metodu liječenja poznate bolesti, liječimo trajnu ili rekurentnu bolest u pacijenata s dokazanim metastatskim promjenama (25, 26, 27).

Prije primjene radioaktivnog joda svim pacijentima učini se i ultrazvučni pregled vrata, također radi procjene ostatnog tkiva te uočavanja eventualnih suspektnih limfnih čvorova. Odluka o primjeni terapije radioaktivnim jodom nakon tireoidektomije u pacijenata koji imaju papilarni ili mikropapilarni karcinom štitnjače, donosi se individualno, prvenstveno ovisno o kliničkoj procjeni rizika te patohistološkim karakteristikama karcinoma. ATA dijeli pacijente s papilarnim karcinomom u tri glavne skupine: niskog rizika, umjerenog rizika i visokog rizika. Mikropapilarni karcinom u većini slučajeva ulazi u skupinu niskog rizika, zato jer se radi o unifokalnim ili multifokalnim karcinomima manjim od 1 cm koji najčešće nemaju značajke

visokog rizika. Značajke visokog rizika su prisutnost udaljenih metastaza, dokazana vaskularna invazija te veliko ekstratireoidno širenje. Za nisko rizične karcinome ATA ne preporučuje rutinsku primjenu radioaktivnog joda. U slučaju da je za liječenje mikropapilarnog karcinoma učinjena unilateralna lobektomija, ablacijsko liječenje jodom-131 se ne primjenjuje. Ako je dokazano da je mPTC metastazirao u limfne čvorove vrata, pacijent se svrstava u skupinu umjerenog rizika, te ATA preporučuje razmatranje uvođenja terapije radioaktivnim jodom u obliku ostatne ablacije ili adjuvantne terapije (25, 27).

Aktivnosti  $^{131}\text{I}$  koje se primjenjuju za liječenje karcinoma ovise o kliničkoj procjeni rizika za svakog pacijenta, patohistološkom nalazu i statusu limfnih čvorova vrata, ukoliko su odstranjeni prilikom operativnog zahvata, proširenosti bolesti te o odabranoj vrsti radiojodnog liječenja. EANM/SNMMI u svojim smjernicama predlažu različite aktivnosti  $^{131}\text{I}$  ovisno o vrsti planirane terapije radioaktivnim jodom. Predložene aktivnosti prikazane su u Tablici 1 (26).



Tablica 1. Predložene aktivnosti <sup>131</sup>I ovisno o vrsti terapije radioaktivnim jodom.

(adaptirano prema Avram AM, Giovanella L, Greenspan B, Lawson SA, Luster M, Nostrand DV, i ostali. SNMMI Procedure Standard/EANM Practice Guideline for Nuclear Medicine Evaluation and Therapy of Differentiated Thyroid Cancer: Abbreviated Version. Journal of Nuclear Medicine. 01. lipanj 2022.;63(6):15N-35N.) [citirano 31. svibanj 2023.] Dostupno na: <https://jnm.snmjournals.org/content/63/6/15N.long>

Strategija	Aktivnost joda -131	Klinički/patološki kontekst
<sup>131</sup> I terapija prema procjeni rizika	1.11–1.85 GBq (30–50 mCi)	Ostatna ablacija
<sup>131</sup> I terapija prema procjeni rizika	1.85–3.7 GBq (50–100 mCi)	Adjuvantna terapija
<sup>131</sup> I terapija prema procjeni rizika	3.7–5.6 GBq (100–150 mCi)	Liječenje rekurentne bolesti malog volumena
<sup>131</sup> I terapija prema procjeni rizika	5.6–7.4 GBq (150–200 mCi)	Liječenje uznapredovale lokoregionalne bolesti i /ili udaljene metastatske bolesti malog volumena
Dozimetrija cijelog tijela/k krvi	≥7.4 GBq (≥200 mCi)	Liječenje udaljenih metastatskih bolesti

### **1.3.3. Postterapijska scintigrafija cijelog tijela s radioaktivnim jodom-131 (<sup>131</sup>I)**

Pet do 7 dana nakon aplikacije <sup>131</sup>I izvodi se scintigrafija cijelog tijela i jednofotonska emisijska kompjuterizirana tomografija/kompjutorizirana tomografija (engl. single photon emission computed tomography/computed tomography, SPECT/CT). Radi se o nuklearnomedicinskoj dijagnostičkoj slikovnoj pretrazi kojom se, na temelju analize nakupljanja radionuklida <sup>131</sup>I u tijelu pacijenta procjenjuje proširenost bolesti i prisutnost eventualnih metastaza. Naime <sup>131</sup>I, osim beta minus čestica emitira i gama zrake čijom se detekcijom na gama kameri mogu uočiti patološka žarišta akumulacije <sup>131</sup>I. Snimanje se izvodi u planarnom 2D obliku, a po potrebi i uz trodimenzionalnu rekonstrukciju koristeći SPECT/CT, hibridnu tomografsku tehniku koja daje jedinstven 3D prikaz anatomije i funkcije. Analizom slika dobije se podatak o količini ostatnog tkiva te eventualnim metastatskim promjenama (15).

## **2. SVRHA RADA**

Cilj ovog retrospektivnog istraživanja je ispitati način liječenja pacijenata oboljelih od mikropapilarnog karcinoma štitnjače u KBC-u Rijeka u razdoblju od 2015. do 2020. godine, s obzirom na patohistološke karakteristike karcinoma te utvrditi učestalost primjene terapije radioaktivnim jodom i metastatskih promjena u ovih pacijenata.

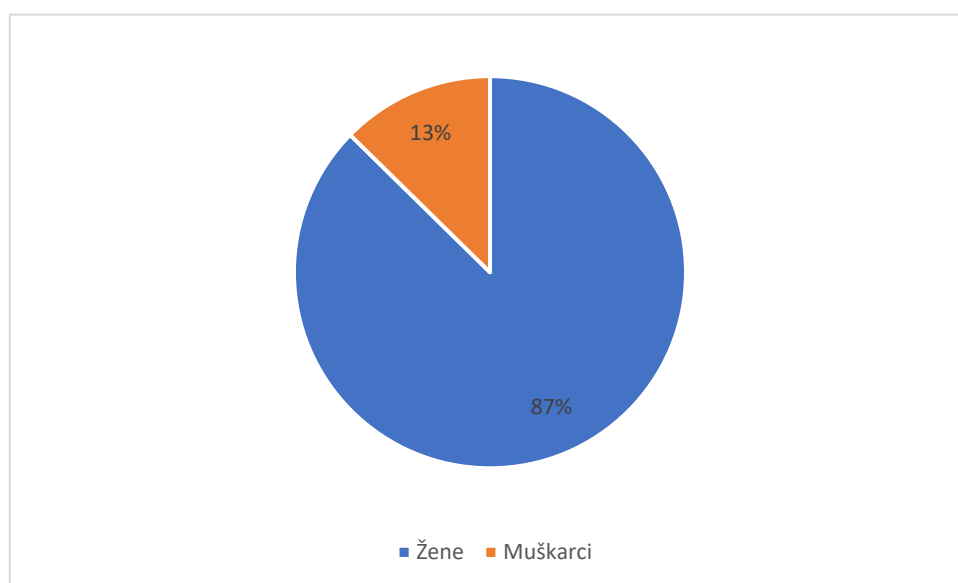
### 3. ISPITANICI I POSTUPCI

U ovom retrospektivnom radu obrađeni su podatci pacijenata oboljelih od mikropapilarnog karcinoma štitnjače i liječenih u KBC-u Rijeka u razdoblju od 2015. do 2020. godine. Na temelju medicinske dokumentacije analizirali smo opseg operativnog zahvata (totalna tireoidektomija/lobektomija), patohistološke karakteristike mikropapilarnog karcinoma (veličina, multicentričnost, limfovaskularna invazija, infiltracija čahure, zahvaćenost limfnih čvorova), primjenu terapije radioaktivnim jodom i apliciranu aktivnost, nalaz ultrazvučnog pregleda vrata neposredno prije primjene radioaktivnog joda, nalaz postterapijske scintigrafije cijelog tijela s  $^{131}\text{I}$  te učestalost metastaza u daljnjem praćenju.

Deskriptivnom statističkom analizom obrađeni su podatci u programu Microsoft® Excel® for Microsoft 365 MSO (Version 2304 Build 16.0.16327.20200) 64-bit. Vrijednosti varijabli prikazane su apsolutnim i relativnim frekvencijama. Dob je prikazana medijanom i rasponom.

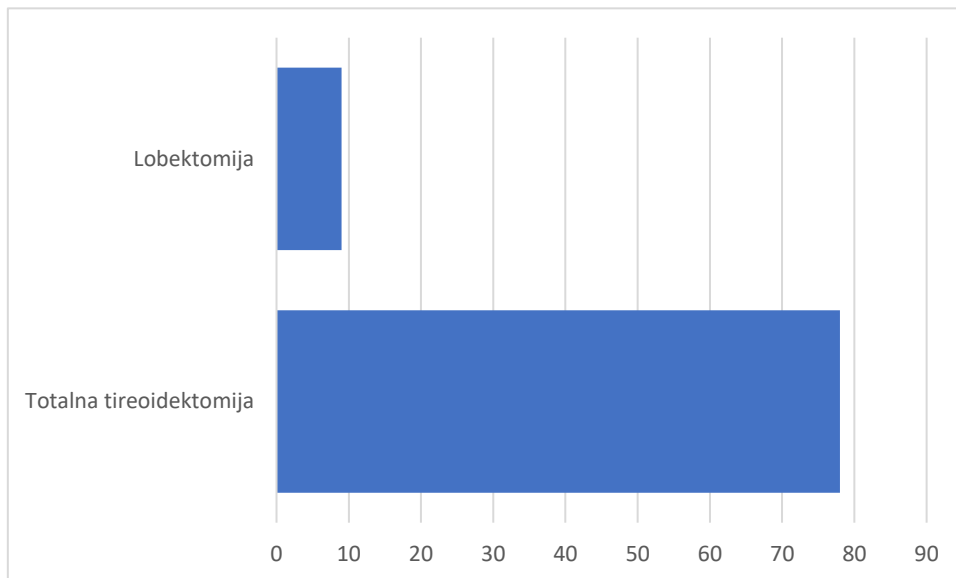
## 4. REZULTATI

U istraživanju je sudjelovalo 87 pacijenata koji su se liječili od papilarnog mikrokarcinoma štitnjače u KBC-u Rijeka u razdoblju od 2015. do 2020. godine. Od toga je 76 (87%) žena i 11 (13%) muškaraca (slika 1). Srednja dob ispitanika je bila  $51 \pm 13$  godina (medijan 51, raspon godina od 23 do 78).



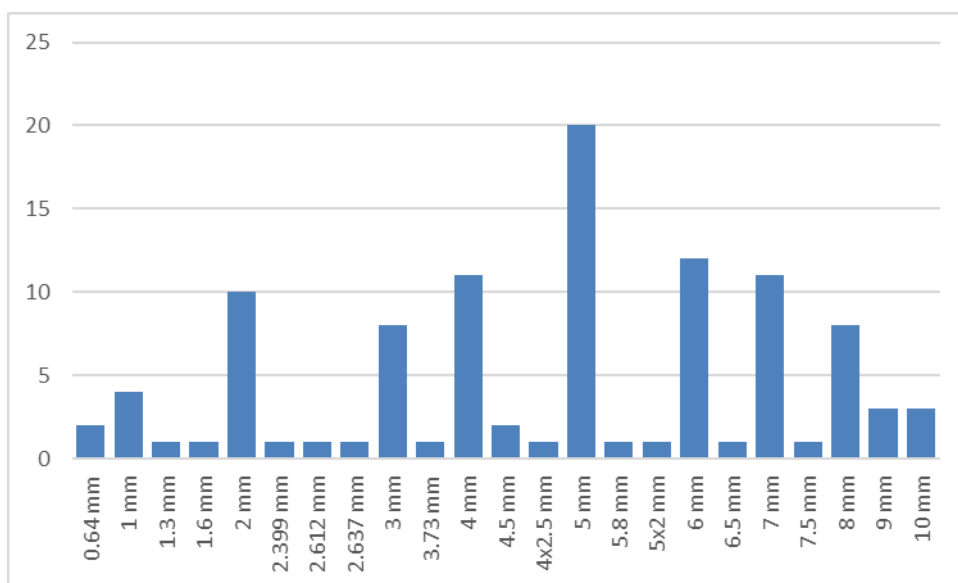
Slika 1. Prikaz udjela pacijenata prema spolu.

Svi pacijenti su liječeni operativno, te je totalna tireoidektomija učinjena kod 78 (90%) pacijenata, dok je lobektomija učinjena kod 9 (10%) pacijenata (slika 2).

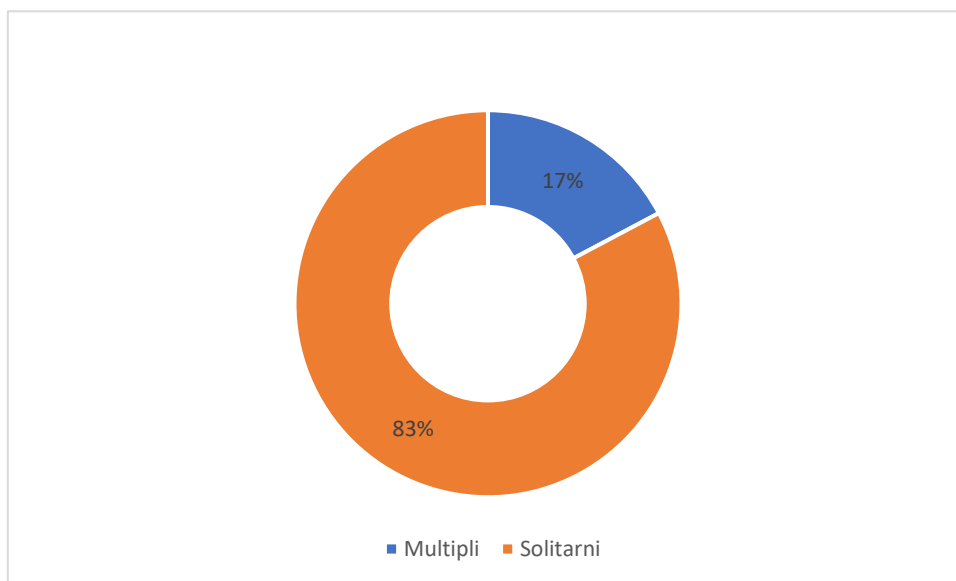


Slika 2. Prikaz udjela učinjenih lobektomija i totalnih tireoidektomija.

Veličina mPTC-a nakon patohistološke obrade je varirala od 0.64 mm do 10 mm. Najučestalija veličina mPTC-a je bila 5 mm, što se pojavilo u 20 (19%) žarišta (slika 3). U ovoj analizi uzeto je u obzir 105 žarišta mPTC-a kod 87 ispitanika, jer je 15 (17%) pacijenata imalo multicentrične karcinome (slika 4).

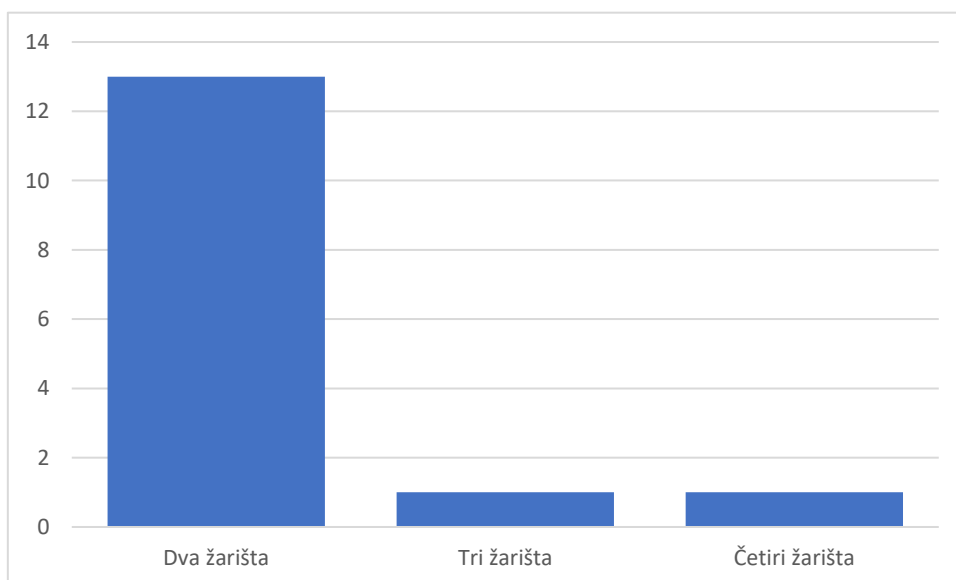


Slika 3. Prikaz učestalosti veličine žarišta mPTC-a.



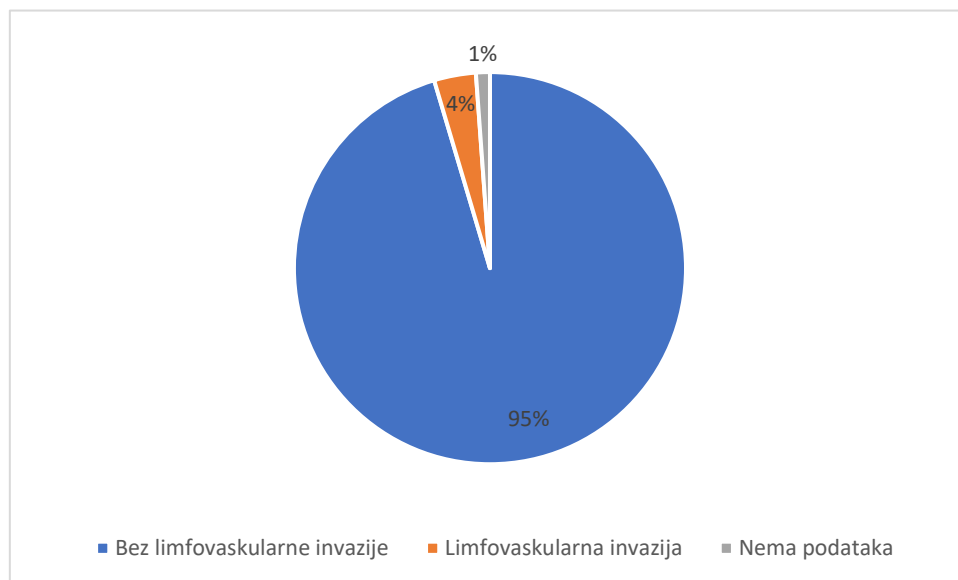
Slika 4. Prikaz udjela multicentričnosti mPTC-a.

Kod pacijenata koji su imali multicentrični mPTC, 13 (87%) pacijenata je imalo dva žarišta mPTC-a, jedan (7%) pacijent je imao tri žarišta te jedan (7%) četiri žarišta mPTC-a (slika 5).



Slika 5. Prikaz učestalosti broja žarišta kod multicentričnih mPTC-a.

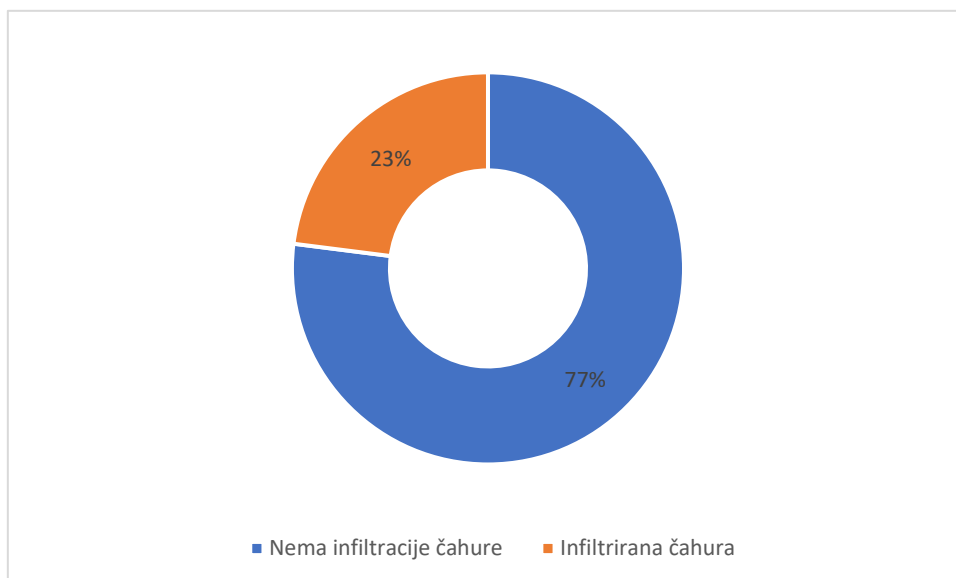
Limfovaskularna invazija je bila prisutna kod 3 (4%) pacijenta, a u 83 (95%) pacijenta nije bilo limfovaskularne invazije, te za jednog (1%) pacijenta nije naveden podatak (slika 6).



Slika 6. Prikaz udjela limfovaskularne invazije.

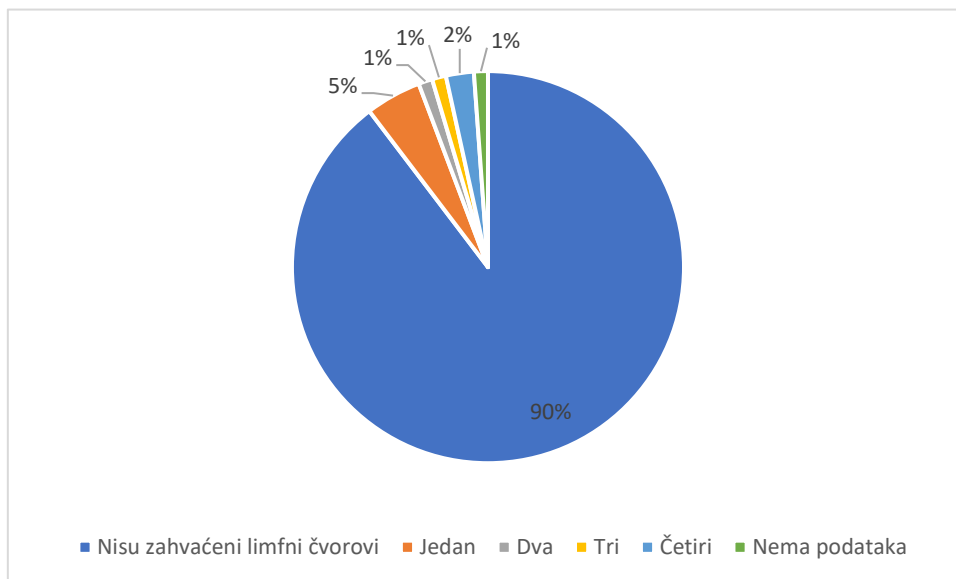
Infiltracija čahure mPTC-a bila je prisutna u 20 (23%) pacijenata, dok u ostalih 67 (77%) nije došlo do infiltracije čahure (slika 7).





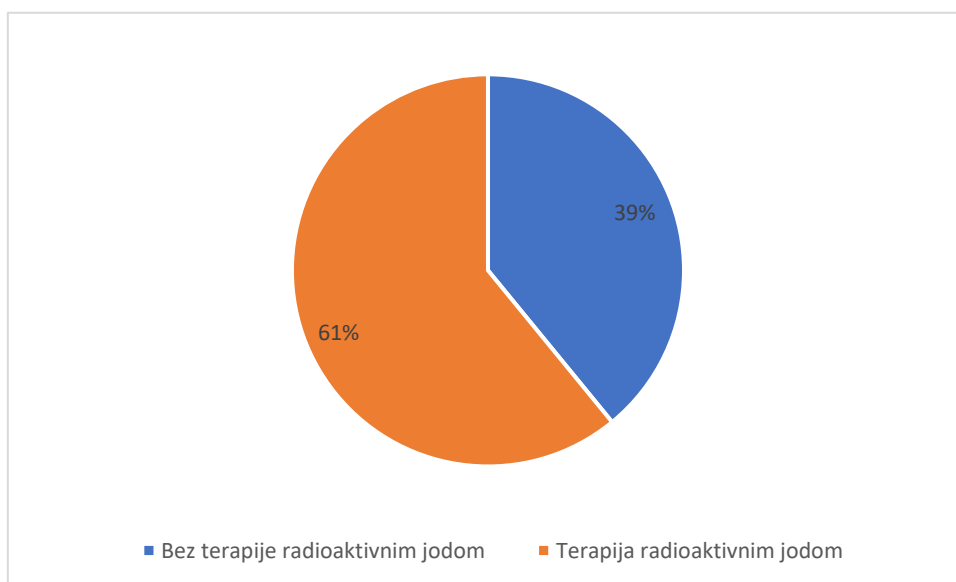
Slika 7. Prikaz udjela infiltracije čahure mPTC-a.

Od ukupno 87 pacijenata, patohistološkom analizom nakon operativnog zahvata, a prije aplikacije joda-131 utvrđene su metastatske promjene vratnih limfnih čvorova kod 8 (9%) bolesnika. Najčešće se radilo o metastatskim promjenama samo jednog limfnog čvora (4 pacijenta; 5%). Kod pacijenata s multiplim metastazama u limfnim čvorovima vrata, broj čvorova je varirao od jedan do četiri. Samo kod jednog pacijenta (1%) tijekom operativnog zahvata nisu izvađeni limfni čvorovi, te nema patohistoloških podataka (slika 8).



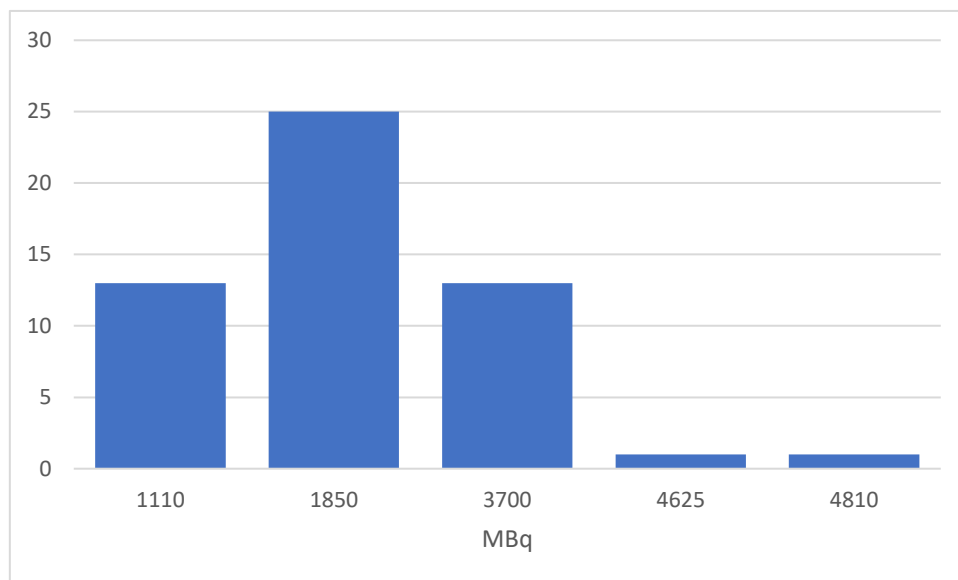
Slika 8. Prikaz broja zahvaćenosti limfnih čvorova.

Nakon totalne tireoidektomije učinjene u 78 pacijenata, radioaktivnim jodom liječeno je pedeset i troje (61%) (slika 9).



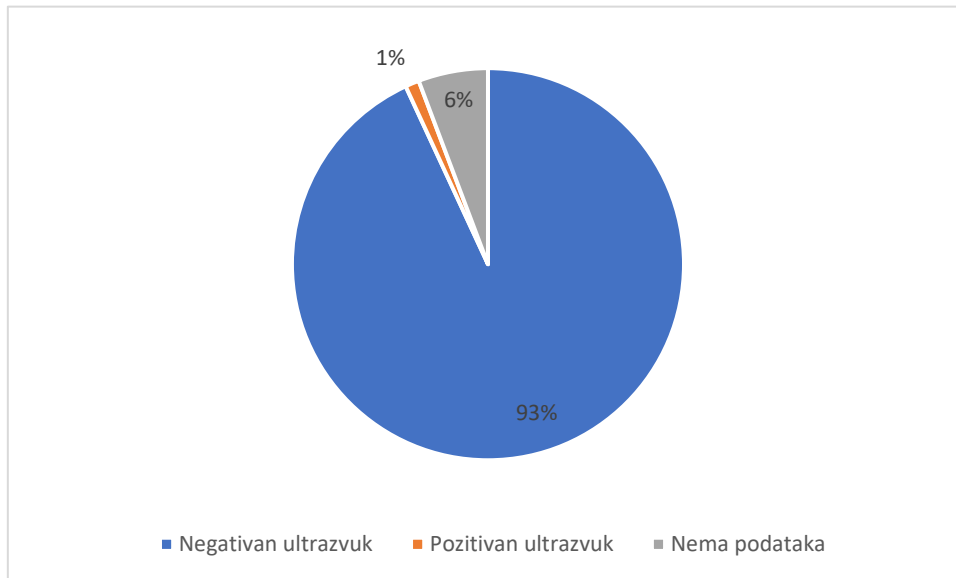
Slika 9. Prikaz udjela pacijenta koji su nakon operativnog liječenja primili terapiju radioaktivnim jodom.

Aplicirane aktivnosti  $^{131}\text{I}$  bile su 1110 MBq, 1850 MBq, 3700 MBq, 4625 MBq te 4810 MBq. Najčešće primijenjena aktivnost iznosila je 1850 MBq i aplicirana je u 25 (47%) pacijenata. 13 pacijenata (25%) je dobilo aktivnost od 1110 MBq, dok je aktivnost od 3700 MBq primilo 13 pacijenata (25%) (slika 10).



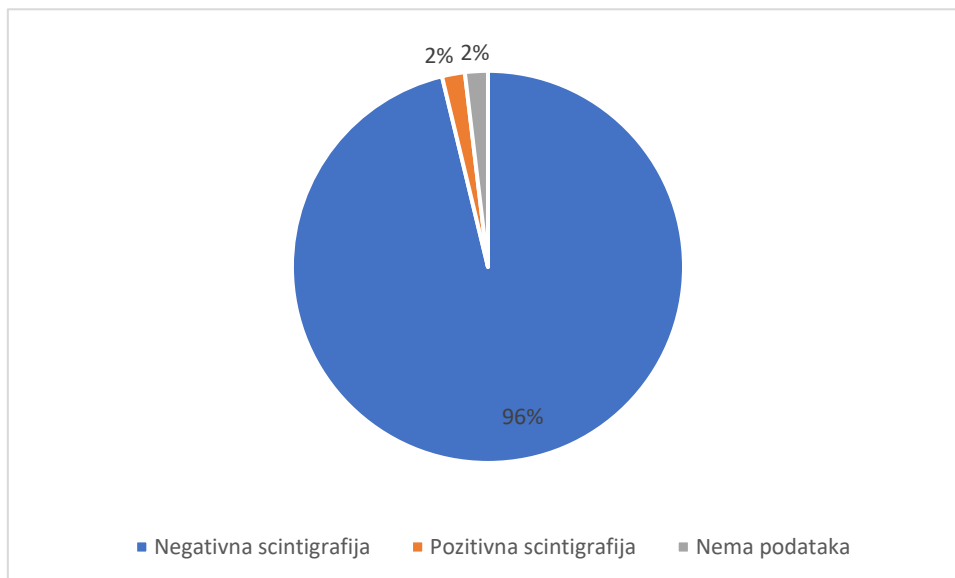
Slika 10. Prikaz učestalosti primijenjene aktivnosti  $^{131}\text{I}$  izražene u MBq.

Od ukupno 87 operiranih pacijenata, samo je jedan (1%) pacijent imao pozitivan nalaz metastatski promijenjenog limfnog čvora na ultrazvučnom pregledu vrata koji je dokazan aspiracijskom citološkom punkcijom mjesec dana nakon operativnog zahvata, a neposredno prije primjene  $^{131}\text{I}$ . Kod 5 pacijenata (6%) nema podataka o nalazu ultrazvučnog pregleda vrata nakon operativnog zahvata (slika 11).



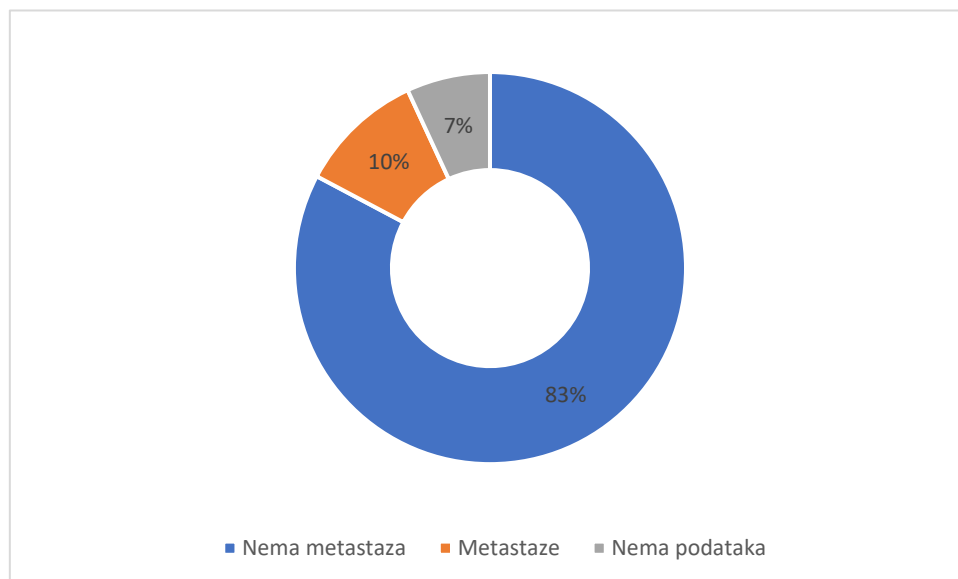
Slika 11. Prikaz udjela pozitivnog nalaza ultrazvuka nakon operativnog liječenja mPTC-a.

Od ukupno 78 pacijenata kod kojih je učinjena totalna tireoidektomija, pedeset i troje je primilo jod-131 te je kod njih učinjena postterapijska scintigrafija i SPECT/CT sedam dana nakon aplikacije radionuklidne terapije. Od 53 pacijenta, pozitivan nalaz scintigrafije, odnosno patološko nakupljanje  $^{131}\text{I}$  u metastatskom limfnom čvoru vrata uočeno je samo u jednog pacijenta (2%). Jedan pacijent je odbio doći na scintigrafsko snimanje nakon aplikacije  $^{131}\text{I}$  (slika 12).



Slika 12. Prikaz udjela pozitivnog nalaza postterapijske scintigrafije nakon terapije radioaktivnim jodom.

Od ukupno 87 pacijenata oboljelih od mikropapilarnog karcinoma, 9 bolesnika (10%) je imalo metastaze mPTC-a, utvrđene bilo patohistološkom analizom odstranjenih limfnih čvorova vrata prilikom totalne tireoidektomije ili ultrazvučnim pregledom i citološkom punkcijom limfnog čvora na vratu te scintigrafijom s  $I^{131}$  mjesec dana nakon operativnog zahvata. Kod 6 (7%) pacijenata nema jasnih podataka o prisutnosti metastatskih promjena (slika 13). Bitno je naglasiti da se radi o metastazama limfnih čvorova vrata. Nije pronađena niti jedna udaljena metastaza. Isto tako nakon liječenja, odnosno za vrijeme daljnjeg praćenja pacijenata do danas, nisu pronađene metastatske promjene.



Slika 13. Prikaz udjela metastaza u limfnim čvorovima kod pacijenta oboljelih od mPTC.

## 5. RASPRAVA

Zadnjih nekoliko godina sve više je znanstvenih istraživanja u čijem je fokusu mikropapilarni karcinom štitnjače. S jedne strane SZO je doprinijela na važnosti mPTC-a tako da je u najnovijoj klasifikaciji iz 2022. godine uvela da se uz veličinu mPTC-a treba navesti i njegove histološke značajke, a s druge strane jedna trećina svih novootkrivenih karcinoma štitnjače otpada na mPTC (12, 18).

Kada govorimo o liječenju mPTC-a postoje različite smjernice, od kojih su najrecentnije i najčešće korištene ATA smjernice iz 2015. te EANM/SNMMI smjernice iz 2022. godine. Razlika je u tome što se prema ATA smjernicama preporučaju poštenije terapijske metode, odnosno lobektomija ima prednost ispred totalne tireoidektomije, a terapija radioaktivnim jodom se koristi kod mPTC-a koji su umjerenog ili visokog rizika, dok EANM/SNMMI smjernice u većini slučajeva preporučuju totalnu tireoidektomiju, osim kada pacijent ima unifokalni mPTC, a o terapiji radioaktivnim jodom odlučuje se individualno, na temelju kliničke procjene rizika za svakog pacijenta (25, 26).

Od 87 pacijenata oboljelih od mikropapilarnog karcinoma štitnjače i liječenih u KBC-u Rijeka u razdoblju od 2015. do 2020. godine, 87% je ženskog spola, a srednja dob je 51 godina što je u skladu s podacima iz literature, budući da su karcinomi štitnjače 3 puta češći u žena, nego u muškaraca, a incidencija je najčešća u srednjoj životnoj dobi. Patohistološkom analizom utvrđeno je da je najučestalija veličina mPTC-a bila 5 mm (20%). S obzirom da je poznato da mPTC, kao i PTC ima sklonost multifokalnog javljanja i intraglandularne diseminacije, važno je naglasiti da je 17% pacijenata imalo multicentrična žarišta mPTC-a. Kod većine pacijenata (95%) nije utvrđena limfovaskularna invazija, a infiltracija čahure opisana je u 23% ispitanika.

Osim toga, ovim ispitivanjem utvrdili smo da su limfogene metastaze mPTC-a u limfnim čvorovima vrata bile prisutne u 10% pacijenata, dok udaljene metastaze nisu pronađene niti kod

jednog pacijenta. Iako su mPTC-i u većini slučajeva indolentni s odličnom prognozom, mogu biti agresivni i metastazirati. Recentna literatura navodi različite postotke limfogenog metastaziranja mPTC, od 11.5 do 40.9%, dok se hematogeno metastaziranje javlja od 0.1 do 0.5%. Samim time rezultati ovog istraživanja poklapaju se s recentnom literaturom (21, 22).

Liječenje pacijenata oboljelih od mPTC-a u KBC-u Rijeka se izvodilo prema EANM/SNMMI smjernicama, a to je potvrdilo i ovo istraživanje. U većini slučajeva rađena je totalna tireoidektomija, a u 61% totalno tireoidektomiranih je primijenjena terapija radioaktivnim jodom.

EANM/SNMMI u svojim smjernicama predlažu terapijske aktivnosti  $^{131}\text{I}$  ovisno o kliničkoj procjeni rizika za svakog pacijenta, patohistološkom nalazu, proširenosti bolesti te o odabranoj vrsti radiojodnog liječenja. Najčešća aplicirana aktivnost radioaktivnog joda kod naših pacijenata bila je 1850 MBq (47% pacijenata), dok je kod 13 pacijenata (25%) primijenjeno 1110 MBq što je također u skladu s preporukama spomenutih svjetskih udruženja. Prema dobivenim rezultatima, možemo zaključiti da je primijenjeni način liječenja pacijenata oboljelih mPTC-a u KBC-u Rijeka pokazao izvrsne rezultate, s obzirom da za vrijeme daljnjeg praćenja pacijenata do danas, nisu pronađene novonastale metastatske promjene.



## 6. ZAKLJUČAK

Iz svega navedenog zaključuje se:

1. Glavne metode liječenja mikropapilarnog karcinoma štitnjače su totalna tireoidektomija, alternativno unilateralna lobektomija i terapija radioaktivnim jodom. Kod 90% pacijenata oboljelih od mikropapilarnog karcinoma i liječenih u KBC-u Rijeka od 2015. do 2020. godine učinjena je totalna tireoidektomija.
2. Limfovaskularna invazija je utvrđena kod 3 (4%) pacijenta, a infiltracija čahure bila je prisutna u 20 (23%) pacijenata.
3. Primjena terapije radioaktivnim jodom nakon totalne tireoidektomije, kod pacijenata koji su imali mikropapilarni karcinom štitnjače je česta. U našoj je ustanovi, pedeset i troje (61%) od ukupno 87 pacijenata je primilo  $^{131}\text{I}$ .
4. Najčešća aplicirana aktivnost radioaktivnog joda kod naših pacijenata bila je 1850 MBq (47%), dok je 25% pacijenata primilo 1110 MBq što je u skladu s preporukama EANM/SNMMI smjernica.
5. Metastatske promjene mikropapilarnog karcinoma štitnjače koje zahvaćaju limfne čvorove su rijetke. U našem je ispitivanju 10% pacijenata imalo dokazane metastaze mPTC-a u limfnim čvorovima vrata.
6. Mikropapilarni karcinom štitnjače vrlo rijetko daje udaljene hematogene metastaze. U naših ispitanika nije pronađena niti jedna udaljena metastaza.
7. Liječenje pacijenata oboljelih od mPTC-a u KBC-u Rijeka u skladu je s preporukama najnovijih europskih i svjetskih smjernica.

## 7. SAŽETAK

**Uvod:** Mikropapilarni karcinomi su papilarni karcinomi štitnjače veličine do 10 mm.

**Cilj:** Cilj ovog retrospektivnog istraživanja je ispitati način liječenja pacijenata oboljelih od mikropapilarnog karcinoma štitnjače u KBC-u Rijeka u razdoblju od 2015. do 2020. godine te utvrditi učestalost primjene terapije radioaktivnim jodom i metastatskih promjena.

**Ispitanici i postupci:** Na temelju medicinske dokumentacije analiziran je opseg operativnog zahvata, patohistološke karakteristike mikropapilarnog karcinoma, primjena terapije radioaktivnim jodom i aplicirana aktivnost, nalaz ultrazvučnog pregleda vrata, nalaz postterapijske scintigrafije cijelog tijela s  $^{131}\text{I}$  te učestalost metastaza u daljnjem praćenju. Deskriptivnom statističkom analizom obrađeni su podatci u programu Microsoft® Excel® for Microsoft 365 MSO.

**Rezultati:** U istraživanju je sudjelovalo 87 pacijenata, od kojih je 76 (87%) žena i 11 (13%) muškaraca. Srednja dob ispitanika je bila  $51 \pm 13$  (medijan 51, raspon godina od 23 do 78). Svi pacijenti su liječeni operativno, te je totalna tireoidektomija učinjena kod 78 (90%) pacijenata, a lobektomija kod 9 (10%) pacijenata. Nakon totalne tireoidektomije radioaktivnim jodom liječeno je 53 (61%) pacijenta. Devet pacijenata (10%) imalo je metastaze u limfnim čvorovima vrata, a niti jedan pacijent nije imao udaljene metastaze.

**Zaključak:** Glavne metode liječenja mikropapilarnog karcinoma štitnjače su totalna tireoidektomija ili unilateralna lobektomija i terapija radioaktivnim jodom, a liječenje je provedeno u skladu s preporukama najnovijih smjernica.

**Ključne riječi:** liječenje ; mikropapilarni karcinom ; metastaze ; totalna tireoidektomija

## 8. SUMMARY

**Introduction:** Micropapillary carcinomas are papillary thyroid carcinomas up to 10 mm in size.

**Aim:** The aim of this retrospective study was to investigate the treatment of patients with micropapillary thyroid cancer in Clinical Hospital Centre Rijeka from 2015 to 2020 and to determine the frequency of radioactive iodine therapy and metastatic changes.

**Patients and Methods:** Medical documentation was used to analyze the extent of surgical intervention, pathohistological characteristics of micropapillary carcinoma, use of radioactive iodine therapy and activity applied, results of neck ultrasound and whole body <sup>131</sup>I post-therapy scintigraphy, and frequency of metastases during further follow-up. Data were processed with descriptive statistical analysis in the Microsoft® Excel® for Microsoft 365 MSO program.

**Results:** 87 patients participated in the study, of whom 76 (87%) were women and 11 (13%) were men. The mean age of subjects was  $51 \pm 13$  years (median 51, range 23 – 78). All patients underwent surgical treatment, total thyroidectomy was performed in 78 (90%) patients and lobectomy in 9 (10%) patients. After total thyroidectomy, 53 (61%) patients were treated with radioactive iodine. Nine patients (10%) had neck lymph node metastases and no patient had distant metastases.

**Conclusion:** The main treatment methods for micropapillary thyroid cancer are total thyroidectomy or unilateral lobectomy, and radioiodine therapy and the treatment was performed according to the latest guidelines.

**Keywords:** treatment; micropapillary carcinoma; metastases; total thyroidectomy

## 9. LITERATURA

1. Allen E, Fingeret A. Anatomy, Head and Neck, Thyroid. U: StatPearls [Internet]. Treasure Island (FL): StatPearls Publishing; 2023 [ažurirano 25.7.2022.; citirano 24.5.2023.] Dostupno na: <http://www.ncbi.nlm.nih.gov/books/NBK470452/>
2. Lyden ML, Wang TS, Sosa JA. Surgical anatomy of the thyroid gland. U: UpToDate, Carty SE ed. UpToDate [Internet]. Waltham, (MA): UpToDate; 2023 [citirano 24.5.2023.] Dostupno na: <https://www.uptodate.com>
3. Armstrong M, Asuka E, Fingeret A. Physiology, Thyroid Function. U: StatPearls [Internet]. Treasure Island (FL): StatPearls Publishing; 2023 [ažurirano 13.3.2023.; citirano 24.5.2023.] Dostupno na: <http://www.ncbi.nlm.nih.gov/books/NBK537039/>
4. Felsenfeld AJ, Levine BS. Calcitonin, the forgotten hormone: does it deserve to be forgotten? Clin Kidney J. 2015; 8(2): 180–7.
5. Pirahanchi Y, Toro F, Jialal I. Physiology, Thyroid Stimulating Hormone. U: StatPearls [Internet]. Treasure Island (FL): StatPearls Publishing; 2023 [ažurirano 1.5.2023.; citirano 25.5.2023.] Dostupno na: <http://www.ncbi.nlm.nih.gov/books/NBK499850/>
6. Gessl A, Lemmens-Gruber R, Kautzky-Willer A. Thyroid disorders. Handb Exp Pharmacol. 2012.; (214): 361–86.
7. Li H, Li J. Thyroid disorders in women. Minerva Med. 2015; 106(2): 109–14.
8. Can AS, Rehman A. Goiter. U: StatPearls [Internet]. Treasure Island (FL): StatPearls Publishing; 2023 [ažurirano 11.3.2023.; citirano 25.5.2023.] Dostupno na: <http://www.ncbi.nlm.nih.gov/books/NBK562161/>
9. Ross DS. Overview of thyroid nodule formation. U: UpToDate, Cooper DS ed. UpToDate

- [Internet]. Waltham, (MA): UpToDate; 2023 [citirano 25.5.2023.] Dostupno na: <https://www.uptodate.com>
10. Lee K, Anastasopoulou C, Chandran C, Cassaro S. Thyroid Cancer. U: StatPearls [Internet]. Treasure Island (FL): StatPearls Publishing; 2023 [ažurirano 1.5.2023.; citirano 25.5.2023.] Dostupno na: <http://www.ncbi.nlm.nih.gov/books/NBK459299/>
  11. Fariduddin MM, Syed W. Hurthle Cell Thyroid Carcinoma. U: StatPearls [Internet]. Treasure Island (FL): StatPearls Publishing; 2023 [ažurirano 13.2.2023.; citirano 25.5.2023.] Dostupno na: <http://www.ncbi.nlm.nih.gov/books/NBK568736/>
  12. Baloch ZW, Asa SL, Barletta JA, Ghossein RA, Juhlin CC, Jung CK, i ostali. Overview of the 2022 WHO Classification of Thyroid Neoplasms. *Endocr Pathol.* 2022; 33(1): 27–63.
  13. Limaiem F, Rehman A, Anastasopoulou C, Mazzoni T. Papillary Thyroid Carcinoma. U: StatPearls [Internet]. Treasure Island (FL): StatPearls Publishing; 2023 [ažurirano 1.1.2023.; citirano 11.6.2023.] Dostupno na: <http://www.ncbi.nlm.nih.gov/books/NBK536943/>
  14. Damjanov I, Seiwerth S, Jukić S, Nola M. Patologija, peto izdanje. Zagreb: Medicinska naklada; 2018.
  15. Dodig D, Kusić Z. Klinička nuklearna medicina, drugo izdanje. Zagreb: Medicinska naklada; 2012.
  16. Tuttle RM. Papillary thyroid cancer: Clinical features and prognosis. U: UpToDate, Ross DS ed. UpToDate [Internet]. Waltham, (MA): UpToDate; 2023 [citirano 11.6.2023.] Dostupno na: <https://www.uptodate.com>
  17. Rovira A, Nixon IJ, Simo R. Papillary microcarcinoma of the thyroid gland: current

- controversies and management. *Curr Opin Otolaryngol Head Neck Surg.* 2019; 27(2): 110–6.
18. Brito JP, Hay ID. Management of Papillary Thyroid Microcarcinoma. *Endocrinol Metab Clin North Am.* 2019; 48(1): 199–213.
  19. Sutherland R, Tsang V, Clifton-Bligh RJ, Gild ML. Papillary thyroid microcarcinoma: Is active surveillance always enough? *Clin Endocrinol (Oxf).* 2021; 95(6): 811–7.
  20. Lin JD. Increased incidence of papillary thyroid microcarcinoma with decreased tumor size of thyroid cancer. *Med Oncol.* 2010; 27(2): 510–8.
  21. Shimizu T, Oba T, Chino T, Soma A, Ono M, Ito T, i ostali. Papillary thyroid microcarcinoma with lung metastases: a case report and review of the literature. *Thyroid Research.* 2021; 14(1): 15.
  22. Mercante G, Frasoldati A, Pedroni C, Formisano D, Renna L, Piana S, i ostali. Prognostic Factors Affecting Neck Lymph Node Recurrence and Distant Metastasis in Papillary Microcarcinoma of the Thyroid: Results of a Study in 445 Patients. *Thyroid.* 2009; 19(7): 707–16.
  23. Tuttle RM. Differentiated thyroid cancer: Overview of management. U: UpToDate, Ross DS ed. UpToDate [Internet]. Waltham, (MA): UpToDate; 2023 [citirano 31.5.2023.] Dostupno na: <https://www.uptodate.com>
  24. Tuttle RM. Differentiated thyroid cancer: Surgical treatment. U: UpToDate, Ross DS ed. UpToDate [Internet]. Waltham, (MA): UpToDate; 2023 [citirano 31.5.2023.] Dostupno na: <https://www.uptodate.com>
  25. Haugen BR, Alexander EK, Bible KC, Doherty GM, Mandel SJ, Nikiforov YE, i ostali.

2015 American Thyroid Association Management Guidelines for Adult Patients with Thyroid Nodules and Differentiated Thyroid Cancer: The American Thyroid Association Guidelines Task Force on Thyroid Nodules and Differentiated Thyroid Cancer. *Thyroid*. 2016; 26(1): 1–133.

26. Avram AM, Giovanella L, Greenspan B, Lawson SA, Luster M, Nostrand DV, i ostali. SNMMI Procedure Standard/EANM Practice Guideline for Nuclear Medicine Evaluation and Therapy of Differentiated Thyroid Cancer: Abbreviated Version. *Journal of Nuclear Medicine*. 2022; 63(6): 15N-35N.

27. Tuttle RM. Differentiated thyroid cancer: Radioiodine treatment. U: UpToDate, Ross DS ed. UpToDate [Internet]. Waltham, (MA): UpToDate; 2023 [citirano 31.5.2023.] Dostupno na: <https://www.uptodate.com>

## **10. ŽIVOTOPIS**

Ivan Podsečki rođen je 24. siječnja 1999. u Varaždinu. Pohađao je Osnovnu školu Ante Starčevića u Lepoglavi od 2005. do 2013. godine. Nakon osnovne škole, upisuje opću gimnaziju u Srednjoj školi Ivanec te ju završava 2017. godine. Iste godine upisuje studij medicine na Medicinskom fakultetu u Rijeci.