

PRIMJENA ULTRAZVUKA U HITNOJ DIJAGNOSTICI

Paus, Megi

Master's thesis / Diplomski rad

2023

Degree Grantor / Ustanova koja je dodijelila akademski / stručni stupanj: **University of Rijeka, Faculty of Medicine / Sveučilište u Rijeci, Medicinski fakultet**

Permanent link / Trajna poveznica: <https://um.nsk.hr/um:nbn:hr:184:441800>

Rights / Prava: [In copyright](#)/[Zaštićeno autorskim pravom.](#)

Download date / Datum preuzimanja: **2025-02-20**



Repository / Repozitorij:

[Repository of the University of Rijeka, Faculty of Medicine - FMRI Repository](#)



SVEUČILIŠTE U RIJECI
MEDICINSKI FAKULTET
SVEUČILIŠNI INTEGRIRANI PRIJEDIPLOMSKI I DIPLOMSKI
STUDIJ MEDICINA

Megi Paus

PRIMJENA ULTRAZVUKA U HITNOJ DIJAGNOSTICI

Diplomski rad

Rijeka, 2023.

Mentor rada: doc. dr. sc. Ivana Žitnić, dr. med.

Diplomski rad ocijenjen je dana 2. srpnja na Medicinskom fakultetu Sveučilišta u Rijeci pred povjerenstvom u sastavu:

1. Prof. dr. sc. Alan Šustić, dr. med.
2. Prof. dr. sc. Alen Protić, dr. med.
3. Doc. dr. sc. Janja Tarčuković, dr. med.

Rad sadrži 51 stranica, 5 slika, 24 literaturna rada

**Zahvaljujem mentorici, doc. dr. sc. Ivani Žitnić, dr. med., na stručnom vodstvu,
ukazanom interesu te nesebičnom dijeljenju iskustva i savjeta.**

POPIS SKRAĆENICA I AKRONIMA

ACES, od engl. *Abdominal and cardiac evaluation with sonography in shock*: primjena ultrazvuka za procjenu stanja abdomena i srca u šoku

AI, od engl. *Artificial intelligence*: umjetna inteligencija

AR, od engl. *Augmented reality*: proširena stvarnost

ATLS, od engl. *Advanced Trauma Life Support*: napredno zbrinjavanje ozlijeđenih bolesnika

A4CH, od engl. *Apical four chamber view*: apikalni presjek četiriju šupljina

BLUE, od engl. *Bedside lung ultrasound in emergency examination*: ultrazvuk pluća u hitnoj dijagnostici uz krevet pacijenta

CCE, od engl. *Basic and advanced critical care echocardiography*: osnovna i napredna ultrasonografija u kritičnoj njezi

CEUS, od engl. *Contrast-Enhanced Ultrasound*: kontrastom unaprijeđen ultrazvuk

DVT: Duboka venska tromboza

FALLS, od engl. *Fluid administration limited by lung ultrasonography*: administracija tekućina limitirana ultrazvukom pluća

FAST, od engl. *Focused assessment with sonography for trauma*: fokusirana procjena sa sonografijom u traumi

FATE, od engl. *Focus-assessed transthoracic echocardiography*: fokusirana transtorakalna ehokardiografija

FOCUS, od engl. *Focused cardiac ultrasound*: fokusirani ultrazvuk srca

JIL: Jedinica intenzivnog liječenja

LA: Lijevi atrij

LUS, od engl. *Lung ultrasonography*: ultrasonografija pluća

LV: Lijevi ventrikul

MZ: Mitralni zalistak

PLAX, od engl. *Parasternal long axis*: parasternalna duga os

POCUS, od engl. *Point-of-care ultrasonography*: ultrasonografija na mjestu zbrinjavanja

PSAX, od engl. *Parasternal short axis*: parasternalna kratka os

RUSH, od engl. *Rapid ultrasound in shock*: brzi ultrazvuk u šoku

SIVC, od engl. *Subcostal inferior vena cava*: subkostalni prikaz donje šuplje vene

TZ: Trikuspidalni zalistak

VR, od engl. *Virtual reality*: virtualna stvarnost

SADRŽAJ

UVOD	1
SVRHA RADA	5
PREGLED LITERATURE	6
1. POVIJESNI PREGLED I RAZVOJ ULTRAZVUKA U HITNOJ DIJAGNOSTICI	6
2. FIZIKALNI ASPEKTI ULTRAZVUKA.....	7
2.1. VRSTE SONDI.....	9
3. TRENUTAČNA PRIMJENA ULTRAZVUKA U HITNOJ DIJAGNOSTICI.....	10
3.1. Osnovni ultrazvučni pregled prsnog koša.....	11
3.2. Ultrazvuk u kardiopulmonalnoj reanimaciji.....	13
3.3. Detekcija duboke venske tromboze (DVT)	14
3.4. Uporaba ultrazvuka u oftalmološkim hitnoćama.....	14
3.5. Ultrazvuk u muskuloskeletnim poremećajima.....	15
3.6. Postupci vođeni ultrazvukom	15
3.7. Ultrazvuk u pedijatriji	16
3.8. RUSH.....	17
3.9. ACES	20
3.10. FAST.....	21
3.11. Ultrazvuk srca u hitnoći - FOCUS I FATE.....	24
3.12. BLUE i FALLS	26
3.13. Ultrazvučna dijagnostika abdominalnih hitnoća	27
3.13.1. Ultrazvučna dijagnostika pneumoperitoneuma.....	27
3.13.2. Ultrazvučna dijagnostika ileusa i akutnog apendicitisa	28

3.13.3. Detekcija aneurizme abdominalne aorte i disekcije aorte	29
13.3.4. Pojediniosti primjene Point-of-Care Ultrazvuka (POCUS) abdomena u hitnoj dijagnostici	30
13.3.5. Prednosti i nedostaci	31
3.13.6. Ultrazvuk u kontekstu kliničke slike	32
RASPRAVA	35
ZAKLJUČAK	36
SAŽETAK	38
SUMMARY	39
LITERATURA	40
POPIS SLIKA	43
ŽIVOTOPIS	44

UVOD

Ultrazvuk je u današnje doba visoko zastupljeno dijagnostičko sredstvo u različitim medicinskim djelatnostima i većini zdravstvenih ustanova. Napredak u poznavanju i korištenju ultrazvučnog aparata čini ga jednostavno upotrebljivim i veoma dostupnim u svakodnevnoj praksi. Tijekom Prvoga svjetskog rata ultrazvuk se koristio za detekciju podmornica, kao jedna od tehnika praćenja protivnika u ratu. Danas govorimo o sastavnom dijelu medicinskog pregleda, takozvanom produljenom prstu liječnika. Osim toga, zanimanje različitih specijalista, ponajviše iz područja radiologije, anesteziologije, hitne i intenzivne medicine, dovelo je do razvoja niza protokola koji u hitnoj dijagnostici i zbrinjavanju pacijenata olakšavaju detekciju podležećeg stanja i/ili sužavaju moguće dijagnoze te kataliziraju kliničko prosuđivanje i vode poboljšanju ishoda liječenja. Prihvat u hitnu medicinu u posljednja dva desetljeća i popularnost ultrazvuka mogu se pripisati lakoći izvedbe samog pregleda, relativno jednostavnom transportu aparata, prihvatljivim troškovima obuke medicinskog osoblja te mogućnostima upotrebe na terenu. U Hrvatskoj, kao i u ostatku svijeta, ultrasonografija na mjestu zbrinjavanja (POCUS, od engl. *point-of-care ultrasonography*) obavezni je dio programa specijalizacije (1).

Neki od izazova u korištenju POCUS-a su kvaliteta ultrazvučnog aparata, koja je uzročno povezana s razlučivosti slike, akustičke greške i artefakti samih ultrazvučnih valova, razlikovanje struktura slične ehogenosti, debljina pacijenta, zrak u tkivu, edem tkiva te subjektivnost i različitost promatrača (2). Manji je broj kontraindikacija za pregled, među kojima je važno istaknuti odgodu odlaska na kirurški zahvat kod očitih trauma i jasnih kliničkih slika.

Svjetska zdravstvena organizacija (WHO, od engl. *World Health Organisation*) je 1997. godine procijenila kako 50% zemalja u razvoju nije imalo pristup ultrazvučnom snimanju, a tamo gdje je bio dostupan, oprema je bila zastarjela ili izvan funkcije. Manjak stručnjaka za održavanje i popravak uređaja doveo je do cirkulacije rabljenih i neispravnih uređaja te je manji postotak zdravstvenih resursa odlazio u ruralna područja. Međutim, prepoznavanje potencijalnih prednosti ultrazvučnog snimanja u posljednja dva desetljeća potaknulo je porast dostupnosti uređaja, njihovih dijagnostičkih mogućnosti, obrazovnih programa i programa obuke, tehnologa obučениh za rad s ultrazvučnim aparatima, kao i istraživanja i ukupne financijske potrebe (3).

Posljednjih godina u Europskoj uniji, Kanadi i Japanu razni tečajevi nastoje sistematizirati i standardizirati edukaciju liječnika koji se žele baviti ultrazvučnom dijagnostikom s točno definiranim metodama i ishodima edukacije, polaganjem određenih praktičnih i usmenih ispita te dobivanjem certifikata za bavljenje ultrazvučnom dijagnostikom. Ultrazvučni institut Gulfcoast (GCUS, od engl. *Gulfcoast Ultrasound Institute*) najopsežniji je akreditirani izvor za dijagnostičku ultrazvučnu obuku, uživo i online, te kontinuiranu medicinsku edukaciju (CME, od engl. *Continuous Medical Education*). GCUS je akreditiralo Akreditacijsko vijeće za kontinuiranu medicinsku edukaciju (ACCME, od engl. *Accreditation Council for Continuing Medical Education*) u pružanju kontinuirane medicinske edukacije za liječnike. Trenutačno, najnoviji softver za sonografiju u svijetu donosi potpuno novu dimenziju ultrazvučnim pregledima – vrijeme. 3D i 4D sonde mogu stvoriti 3D sliku u stvarnom vremenu, dajući promatraču izvanredni pogled na anatomiju pacijenta.

Sužavanje dijagnoza, smanjenje potrebe za širom radiološkom obradom i skraćivanje boravka u bolnici ključne su prednosti koje pridonose smanjenom morbiditetu, mortalitetu i troškovima zdravstvene skrbi. S druge strane, nedostatak POCUS obuke i visoka cijena ultrazvučnih

aparata neki su od najčešćih izazova. Formalna obuka studenata medicine, specijalizanata i liječnika pomaže u povećanju prednosti korištenja POCUS-a. Integracija POCUS-a u okruženje primarne zdravstvene zaštite osigurava kvalitetu skrbi, sigurnost pacijenata i otvorenost medicinskoj tehnologiji. Više suradnje između zdravstvenih djelatnika te dosljedna primjena medicine temeljene na dokazima (engl. *evidence-based medicine*) ključni su za bolju implementaciju POCUS-a na svim razinama zdravstvene skrbi.

Traumatske ozljede predstavljaju vodeći uzrok smrti osoba od 1 do 44 godine, s gotovo 200.000 smrtnih slučajeva godišnje u Europi. U 2013. godini 27 milijuna pacijenata liječeno je na odjelima hitne pomoći, od toga je 3 milijuna pacijenata hospitalizirano zbog ozljeda. Znatan dio tih pacijenata ima ozljede od tupe traume abdomena i/ili prsnog koša. Pojava fokusirane ultrazvučne procjene u traumi (FAST, od engl. *Focused Assessment with Sonography for Trauma*) omogućila je kliničarima da brzo pregledaju ozljede uz krevet pacijenata, posebno onih koji nisu dovoljno hemodinamski stabilni za transport do odjela s računalnom tomografijom (CT, od engl. *computed tomography*).

Kenneth K. Chan i suradnici u svojem su istraživanju analizirali rezultate 1271 ispitanika s traumom, od čega je njih 410 imalo pneumotoraks izazvan traumom. Rezultati tih istraživanja pokazuju da ultrazvučna pretraga prsnog koša korištena na skupini od 100 ispitanika, od kojih 30% ima pneumotoraks uzrokovan traumom, potvrđuje da 28 ispitanika ima pozitivan nalaz na pneumotoraks (točno pozitivan, TP), dok je jedan od njih (3,6%) pogrešno klasificiran kao pneumotoraks (lažno pozitivan, LP). Među 72 ispitanika s negativnim nalazom za pneumotoraks, njih 3 (4,2%) zapravo ima pneumotoraks, tj. lažno negativan (LN) rezultat. Kada bi se za istu dijagnostiku koristilo rendgensko zračenje prsnog koša na skupini od 100 ispitanika, gdje njih 30 (30%) ima pneumotoraks uzrokovan traumom, njih 14 bi imalo pozitivan rezultat na pneumotoraks (TP) i niti jedan od njih (0%) ne bi bio lažno klasificiran

kao pneumotoraks (LP). Među 86 ispitanika s negativnim rezultatom za pneumotoraks njih 16 (18,6%) bi zapravo imalo pneumotoraks (LN).

Ukratko, rezultati istraživanja pokazuju kako je ultrazvučna metoda točnija od rendgenskog zračenja u dijagnosticiranju pneumotoraksa na odjelima hitnog prijema u osoba s traumom. To može dovesti do pravodobnog liječenja izvođenjem torakotomije s postavljanjem torakalnog drena, što smanjuje komplikacije povezane s pneumotoraksom i poboljšava ishod liječenja (4).

Vodeće države po dostupnosti POCUS-a na odjelu hitne medicine u Europi trenutačno su Francuska i Danska, a u svijetu Južna Koreja, Kanada i Sjedinjene Američke Države (5).

SVRHA RADA

Svrha ovog rada jest približiti ultrazvučnu dijagnostiku, zajedno s prednostima i izazovima u njezinoj primjeni u hitnoj medicini i hitnoj dijagnostici u svakodnevnoj praksi.

Osim u dijagnostici, ultrazvuk se može koristiti za vođenje raznih postupaka u stvarnom vremenu, poboljšavajući točnost i smanjujući komplikacije – primjerice, može pomoći u postavljanju središnjih venskih katetera, arterijskih kanila i torakalnih drenova, ali i prilikom apliciranja regionalne anestezije, npr. "blokada živaca" (6), što je opisano i sistematizirano dalje u tekstu. Pregled protokola i algoritama zbrinjavanja životno ugroženih pacijenata navedeni su u sljedećim poglavljima kako bi čitatelju pomogli u svakodnevnom radu i snalaženju u vrlo opsežnoj literaturi na navedenu temu.

PREGLED LITERATURE

1. Povijesni pregled i razvoj ultrazvuka u hitnoj dijagnostici

Začetci ultrasonografije sežu u vrijeme Drugoga svjetskog rata. Nakon završetka rata slijedi tehnološki napredak i razvitak ultrazvuka kao dijagnostičkog sredstva. Od 1920. do 1940. godine sonografija se koristila za liječenje članova europskih nogometnih timova kao oblik fizikalne terapije, za ublažavanje artritičnih bolova i ekcema te za sterilizaciju cjepiva.

Rastuće razumijevanje principa ultrazvučnih valova pomoglo je postaviti temelje za njihovu konačnu upotrebu u medicini 1940-ih, kada je neurolog Karl Dussik koristio ultrazvuk u pokušaju otkrivanja tumora na mozgu te je prozvan pionikom ultrasonografije.

Tehnologija je počela nalaziti svoje mjesto u kliničkom okruženju 1960-ih. Unatoč tome, postojale su brojne prepreke za korištenje ultrazvuka, primjerice veličina uređaja, uvjeti za izvođenje pretrage koji su zahtijevali da je pacijent uronjen u vodu zbog boljeg gibanja ultrazvučnih valova te niska kvaliteta nastalih slika. Tijekom 1970-ih ultrazvučna tehnologija usavršena je razvojem boljih sonda i poboljšanjima kvalitete slike. Taj je razvoj stvorio mogućnosti za upotrebu u više kliničkih okruženja, uključujući porodništvo, kardiologiju i radiologiju. Međutim, i dalje su postojala kašnjenja između snimanja slike i interpretacije.

Do 1980-ih ultrazvučna tehnologija se poboljšala dovoljno da omogući skeniranje u stvarnom vremenu i prikaz slike, čineći njegovu upotrebu izvedivijom na mjestu liječenja. Godine 1990. došlo je do dramatičnih poboljšanja u veličini, prenosivosti i tehnologiji, što je omogućilo da ultrazvuk bude praktičan za korištenje uz krevet.

Od tada je POCUS ključan u hitnoj medicini, kirurgiji ozlijeđenih bolesnika i intenzivnoj medicini. Povrh toga, uključivanjem fokusirane ultrazvučne procjene u traumi (FAST) u napredno održavanje života nakon traume (ATLS, od engl. *Advanced Trauma Life Support*)

POCUS je prepoznat kao standard skrbi. FAST algoritam, kao jedan od prvih, utemeljen je 1996. kako bi se što bolje organiziralo zbrinjavanje traumatskih pacijenata. Tada je FAST bio kratica za "*Focused Abdominal Sonography for Trauma*", dok godinu kasnije FAST dobiva novo značenje "*Focused Assessment with Sonography for Trauma*" (6).

Trenutačno je FAST opsežno korišten i proučavan, zamjenjuje invazivne postupke kao što su dijagnostička peritonealna lavaža i eksplorativna laparotomija, koje su se prije često koristile za dijagnosticiranje intraabdominalne ozljede. Danas se FAST pregled razvio u opsežniju hitnu procjenu abdomena, srca, prsnog koša i donje šuplje vene, a postoje brojne varijacije u tehnicima, protokolima i tumačenju (7).

Jedan od primjera spoznavanja važnosti ultrazvuka u posljednjem desetljeću je i potres koji je pogodio Haiti 2010. godine, a koji je uništio većinu postojećih medicinskih ustanova. U toj katastrofi, kada nije bilo struje i bolnice su bile potpuno urušene, a resursi ograničeni, ultrazvuk je bio jedini radiološki uređaj koji je tim imao.

Nadalje, nesreća Boeinga 777 Asiana Airlinesa u međunarodnoj zračnoj luci San Francisco dogodila se u srpnju 2013. godine. Mnogi su putnici slabo govorili engleski, a priroda njihovih ozljeda nije uvijek bila odmah vidljiva pa je tada mogućnost uporabe ultrazvuka na terenu bila ključna u detekciji unutarnjih, životno ugrožavajućih ozljeda (8).

2. Fizikalni aspekti ultrazvuka

Ultrazvučni valovi su valovi frekvencije približno 20.000 Hz, valne duljine do 0,5 μm u zraku, dok su u tekućinama i krutim tijelima pet puta veće zbog brže brzine širenja ultrazvuka. Medicinski ultrazvuk je u rasponu od 2,5 do 20 MHz.

Najpoznatija primjena ultrazvuka jest u medicini zbog vrlo jednostavnog principa korištenja te dostupnosti, i to tako da se odašilje ultrazvučni val koji se odbija od prepreke te se prema vremenu potrebnom da se val vrati određuju udaljenost i oblik tijela.

Ultrazvuk se dobiva pomoću ultrazvučnih generatora koji rade na principu inverznog piezoelektričnog efekta. Piezoelektrični efekt je osobina nekih kristala (kvarc, barijev titanat, natrijev i kalijev titanat) da se pod pritiskom električnog naboja polariziraju. Obrnuto, ako se kristal električki polarizira, doći će do mehaničke elastične deformacije kristala, što predstavlja inverzni piezoelektrični efekt. Princip nastanka ultrazvuka temelji se na deformaciji piezoelektričnog kristala u sondi u oscilatornom električnom polju gdje proizvode ultrazvučne valove (inverzni piezoelektrični efekt). Valovi se zatim šire kroz tkivo, reflektiraju se s reflektivnim slojevima tkiva te se na kraju val vraća u sondu gdje se događa piezoelektrični efekt kristala, deformira ga i producira električni signal (piezoelektrični efekt). U tijelu ultrazvučni val atenuira, refraktira i reflektira. Neki od ultrazvučnih valova su atenuirani. Tijelo apsorbira ultrazvučnu energiju i val nestaje, odnosno neće se vratiti u sondu i neće stvoriti signal. Što je tijelo deblje, više će apsorbirati ultrazvučnih valova, zato je teže vidjeti dublje strukture. Osim toga, svako tkivo ima svojstvo koje se zove akustična impedancija (Z). Ona ovisi o gustoći supstance i brzini kojom ultrazvučni val njome prolazi. Supstance s različitim Z znatno mijenjaju smjer ultrazvučnog vala. Kada ultrazvučni val pokuša prijeći iz jedne supstance u drugu koje imaju različit Z , dogodit će se skretanje (refrakcija) pojedinih ultrazvučnih valova, a dio valova se reflektira i vraća u sondu (refleksija). Što je veća akustična impedancija, refleksija je jača. Postoje različite refleksije kao rasprša refleksija koja nastaje kao posljedica raspršenja nepravilne površine objekta, čime se valovi ne vraćaju u sondu, te spekularna refleksija gdje veliki i glatki predmeti potpuno reflektiraju valove (8). Prve moderne ultrazvučne sonde bile su jednoelementne sonde i imale su fiksnu dubinu koju su mogle doseći, a koja je varirala ovisno o građi određene jedinice. Jeftine za izradu i male površine, mane ovih

sondi nadmašile su prednosti. Nastojeći riješiti te probleme, tehničari, inženjeri i mehaničari radili su na stvaranju sonde s više elemenata. Ti su novi pretvarači dopuštali mnogo veću fleksibilnost te su bili sposobni pokrenuti nekoliko različitih elemenata pojedinačno ili čak kao jedinicu. Ipak, tehnologija i dijagnostika zahtijevale su više. Tada su izumljene najnovije sonde koje su sadržavale mogućnost snimanja tako brzog slijeda slika da se scena prikazana na ultrazvučnom sustavu zapravo kretala kao u filmu. Ova funkcija, poznata kao 4D slikanje, zapravo je samo "živi" 3D ultrazvučni prikaz. Omogućuje znatno poboljšanu jasnoću slike i točniju dijagnozu (9).

2.1. Vrste sondi

Sonde su prema građi podijeljene na elektronske i mehaničke. U elektronske sonde ubrajamo linearne, zakrivljene te sektorske, dok su mehaničke sonde isključivo sektorske zbog njihova sastava koji uključuje nekoliko kristala koji rotiraju oko svoje osi u kućištu. S druge strane, u linearnim sondama kristali su poredani u liniji odnosno nizu, daju pravokutnu sliku na ekranu i koriste se za prikaz površinskih tkiva. U zakrivljenim su sondama kristali poredani elipsoidno, dok su u sektorskim poredani po obodu kružnice malog radijusa. Posljednje dvije vrste sondi daju trokutasti prikaz te su pogodnije za gledanje srca, a rjeđe trbušnih organa.

2.2. Rukovanje ultrazvučnom sondom

Neophodno je poznavanje držanja sonde te njezinih pokreta. Sonda se može držati na dva načina: za većinu slika se sonda drži poput olovke, tzv. tehnikom "ispod sonde" ili pak tehnikom "preko sonde" s rukohvatom za snimanje. Potonja se često koristi za subkostalne prikaze, što omogućuje primjenu pritiska na trbušne mišiće.

Kako bi dobivena slika bila korisna i isporučila informaciju koju operater traži, postoje pokreti sondom koji pomažu u različitim prikazima. Tako se klizanjem sonda pomiče na prsima u bilo kojem smjeru kako bi se dobio najbolji prozor, na primjer klizanjem iz parasternalnog prozora prema apeksu srca. Naginjanjem sonde, tzv. pokret peta-prsti, sonda se pak drži na jednom mjestu i pomiče s jedne strane na drugu kako bi se vidjele druge ravnine u istoj osi. Angulacijom se vrh sonde drži na istome mjestu, a uzdužna os sonde pomiče se u kranijalnom ili kaudalnom smjeru. Rotacijom se sonda pomiče u smjeru kazaljke na satu ili suprotno od toga radi dobivanja različitih prikaza u istom prozoru. Rotacijom od približno 15 stupnjeva prebacuje se kratka os s duge.

3. Trenutačna primjena ultrazvuka u hitnoj dijagnostici

Ultrasonografija koristi se za usmjeravanje niza postupaka potrebnih za liječenje životno ugrožavajućih bolesti. U sljedećim potpoglavljima slijedi prikaz različitih načina na koje se ultrazvuk koristi u hitnoj medicini i hitnoj dijagnostici te su opisani najčešći ultrazvučni protokoli. U medicini, protokol je niz precizno definiranih uputa u svrhu zbrinjavanja određenog stanja, a najčešće korišteni ultrazvučni protokoli su ultrazvučna evaluacija abdomena i srca u šoku (ACES, od engl. *Abdominal and cardiac evaluation with sonography in shock*), ultrazvuk pluća u hitnoj dijagnostici uz krevet pacijenta (BLUE, od engl. *Bedside lung ultrasound in emergency examination*), administracija tekućina limitirana ultrazvukom pluća (FALLS, od engl. *Fluid administration limited by lung ultrasonography*), fokusirana procjena sa sonografijom u traumi (FAST, od engl. *Focused assessment with sonography for trauma*), fokusirani ultrazvuk srca (FOCUS, od engl. *Focused cardiac ultrasound*), fokusirana transtorakalna ehokardiografija (FATE, od engl. *Focus-assessed transthoracic echocardiography*) i brzi ultrazvuk u šoku (RUSH, od engl. *Rapid ultrasound in shock*).

3.1. Osnovni ultrazvučni pregled prsnog koša

Osnovni ultrazvučni prikaz prsnog koša čine dinamički i statički znakovi. Dinamički znakovi su klizanje, pulsiranje pluća i plućna točka. Klizanje pluća (engl. *lung sliding*) je pomicanje visceralne prema parijetalnoj pleuri, tj. pluća prema stijenci prsnog koša tijekom disanja i najbolje se vidi na bazi pluća. Klizanje pluća se ne vidi kod zastoja disanja, pneumotoraksa, atelektaze i pleurektomije. Klizanje pluća je jako oslabljeno kod emfizema i astmatskog statusa. Pulsiranje pluća (engl. *lung pulse*) je prijenos pulsiranja srca kroz konsolidirano pluće, usklađeno sa srčanim ritmom, i više je izraženo u lijevom hemitoraksu. Pulsiranje pluća isključuje pneumotoraks. Plućna točka (engl. *lung point*) je mjesto gdje pluća dodiruju parijetalnu pleuru u slučaju djelomičnog pneumotoraksa i od tog mjesta počinje uredan prikaz pluća. Ona nije vidljiva kod potpunog pneumotoraksa.

Statičke znakove čine: A, B, Z i E linije. Sve su linije hiperehogene i paralelne su s linijom pleure, ponavljaju se pravilno na istoj udaljenosti, kao što je udaljenost od kože do pleure. Bitno je vidjeti barem jednu A liniju. B, Z i E linije su okomite linije koje nalikuju repu kometa (engl. *Comet - tail artifact*). B linije su poput laserskih zraka, protežu se od pleuralne linije sve do kraja ekrana, jasno su vidljive i ne blijede na svom putu. Pomiču se poput lepeze prilikom disanja i lako su uočljive. Z linije nemaju kliničku važnost, nalikuju B linijama, počinju od pleuralne linije i prestaju nakon 1 - 3 cm te se ne pomiču disanjem. E linije ne počinju od linije pleure nego iz površnih slojeva i dobro su definirane. E linije dopiru do kraja ekrana jednakim intenzitetom, kod njih se ne vidi linija pleure. Takav je prikaz kod supkutanog emfizema.

Za osnovni prikaz ultrazvuka prsnog koša u B modu ultrazvučna sonda postavlja se u longitudinalnoj osi. Prikazu se dva susjedna rebra i njihove akustičke sjene te između njih linija

pleure. Linija pleure je najdeblja (oko 2 mm), hiperehogena, gotovo vodoravna linija smještena oko 0,5 cm ispod linije rebara. Ispod linije pleure na jednakoj udaljenosti ponavljaju se A linije. Ovaj osnovni prikaz nalikuje šišmišu te se naziva znak šišmiša (engl. *bat sign*).

U M modu osnovni prikaz ima užu gornji dio s vodoravnim linijama (nepokretni dio do parijetalne pleure) i donji, širi zrnati dio (pokretni dio od visceralne pleure), podsjeća na morsku obalu te odakle i naziv (engl. *seashore sign*).

Vrlo je jasno uočljiva tekućina u pleuralnom prostoru. Ako je izljev transudat, onda je anehogen (crne boje) te unutar anehogenog prostora ponekad vidimo točkaste, hiperehogene odjeke od plina tijekom upale (znak planktona). Unutar pleuralnog izljeva možemo vidjeti pomicanje fibrinskih niti ili čvrste septe između obje pleure. Rubno se nekada vidi sediment. Organizirani izljev podsjeća na saće. Sinusoidni ili znak respiracijske interpleuralne varijacije vidi se u M modu te je 97% specifičan za pleuralni izljev. Donja linija koju čini visceralna pleura ima sinusoidni oblik s obzirom na pomicanje tijekom disanja, a gornja granica tj. parijetalna pleura je ravna. Kod većeg volumena pleuralnog izljeva stvara se pritisak na podliježeći dio pluća, ono se konsolidira i flotira u pleuralnom izljevu (znak meduze, engl. *jellyfish sign*). Više ehogeni izljev s naglašenim znakom planktona (zrnatog izgleda) upućuje na hemotoraks ili hilotoraks (10).

3.2. Ultrazvuk u kardiopulmonalnoj reanimaciji

Srčani je zastoj odsutnost centralno pipljivog pulsa i izostanak disanja u bolesnika koji ne reagira. Hitna intervencija je ključna kako bi se pacijentu osigurala bilo kakva šansa za preživljavanje. Napredno srčano održavanje života (ALS, od engl. *Advanced life support*) temelj je liječenja srčanog zastoja.

Srčana kontrakcija može se definirati kao bilo koje vidljivo kretanje miokarda, isključujući kretanje krvi unutar srčanih komora ili izolirano kretanje zalistaka. Ehokardiografija ima mogućnost izravne vizualizacije prisutnosti ili odsutnosti kontraktilnosti srčane stijenke. Osim toga, vizualizacija lijeve klijetke ima potencijal za dijagnosticiranje šokabilnog ritma kada elektrokardiogram (EKG) nije idealan. Primjerice, električna aktivnost bez pulsa (PEA, od engl. *pulseless electrical activity*) rezultat je elektromehaničkog odvajanja koje rezultira potpunim odvajanjem električne depolarizacije srčanih stanica od mehaničkih srčanih kontrakcija te ehokardiografija u ovom scenariju ne bi pokazala nikakvo detektabilno kretanje miokarda.

Reverzibilni uzroci srčanog aresta uključuju hipovolemiju, hipoksiju, hipotermiju, hiper/hipokalemiju, trombozu, toksine, tenzijski pneumotoraks i tamponadu. Ultrazvučna procjena veličine i funkcije desne klijetke može pomoći u dijagnosticiranju i isključivanju vjerojatnosti plućne embolije. Odsutnost povećanja desne klijetke ili disfunkcije učinkovito isključuje plućnu emboliju kao uzrok zastoja srca. U prilog srčanoj tamponadi ide nalaz tekućine u perikardijalnoj vreći, dok kod hipovolemije postoji smanjeni volumen tekućine unutar srčanih komora.

Iako se ehokardiografija pokazala kao vrijedan dijagnostički alat, učinak na ishode bolesnika tek treba utvrditi, a sama mogućnost korištenja fokusirane ehokardiografije za predviđanje ishoda srčanog zastoja postala je sve veće područje interesa (11).

3.3. Detekcija duboke venske tromboze (DVT)

Duboka venska tromboza (DVT) uobičajeno je stanje za koje je klinička dijagnoza tipično nepouzdana zbog neučestalosti klasičnih nalaza edema, topline, eritema, boli i osjetljivosti, koji su prisutni samo u 23 do 50 posto bolesnika. Neuspjeh u prepoznavanju i liječenju duboke venske tromboze može dovesti do plućne embolije, sindroma gornje šuplje vene i povezanih komplikacija do i uključujući smrt.

Test kompresibilnosti vena nogu koristan je u detekciji duboke venske tromboze. Dok pozitivan DVT test ima neposredan utjecaj na pacijenta koji se procjenjuje za plućnu emboliju, negativan DVT test ne isključuje plućnu emboliju. Test se izvodi tako da se sonda postavi u poplitealnu jamu, u kojoj se procjenjuje kompresibilnost poplitealne vene ili na preponu gdje se vizualizira femoralna vena. Tako se na monitoru vidi arterija (pulsirajuća struktura) i vena (ne-pulsirajuća struktura, smještena uz arteriju). Pritiskom na venu koja nije ispunjena ugruškom doći će do kolapsa iste, dok vena u kojoj se nalazi tromb neće kolabirati (12).

3.4. Uporaba ultrazvuka u oftalmološkim hitnoćama

Uporaba ultrazvuka u oftalmološkim hitnoćama uključuje odvajanje ili krvarenje retine ili staklastog tijela, dislokaciju leće, retrobulbarni hematoma ili zrak, kao i očna strana tijela, infekcije, tumore i povećani promjer ovojnice vidnog živca koji se može procijeniti u kontekstu sumnje na povećani intrakranijalni tlak. Anatomiju oka lako je vizualizirati sonografijom jer je oko površinska struktura ispunjena tekućinom. Tijekom posljednja dva desetljeća velik broj znanstvenih publikacija dokumentirao je da je POCUS u postavkama hitne ili kritične skrbi točan dijagnostički alat te da proširuje i poboljšava hitnu dijagnozu i liječenje pa se sve više ističe interes za oftalmološku hitnu dijagnostiku i proizvodnju manjih, kompatibilnijih sondi (13).

3.5. Ultrazvuk u muskuloskeletnim poremećajima

Primjena muskuloskeletnog ultrazvuka zauzima vrlo važno mjesto u dijagnostici, liječenju i praćenju takvih bolesnika. Primjenom ultrazvuka mogu se vrlo rano dijagnosticirati upalne promjene u zglobovima, otkriti prisutnost izljeva, sinovitisa ili čak erozije zglobnih tijela, što katkad nije moguće konvencionalnim radiološkim tehnikama u početku bolesti. U kontekstu hitne medicine, koža, meko tkivo i većina dijelova mišićno-koštanog sustava relativno su površinske anatomske strukture te su idealne za ultrazvučni pregled. Zahvaljujući napretku tehnologije ultrasonografije, liječnici hitne pomoći mogu dijagnosticirati i identificirati patološke nalaze, ali i pružiti intervencijske postupke i tretmane u slučaju infekcije mekih tkiva, izljeva zglobova, prisutnosti stranih tijela, prijeloma dugih kostiju, ozljeda mišića i tetiva te vaskularne okluzije. Posebno je korisna upotreba ultrazvuka muskuloskeletnog sustava kod pacijenata koji ne mogu podnijeti kompjuteriziranu tomografiju ili magnetsku rezonancu (14).

3.6. Postupci vođeni ultrazvukom

Postupci vođeni ultrazvukom postali su sve zastupljeniji u odjelima hitne pomoći, kako u dijagnostičke tako i u terapijske svrhe. Mogućnosti snimanja u stvarnom vremenu ultrazvuka omogućuju točno i precizno vođenje tijekom različitih postupaka, što dovodi do poboljšanih ishoda za pacijente i smanjenih komplikacija.

Ultrazvučno navođenje se obično koristi za olakšavanje postavljanja perifernog venskog pristupa, osobito u bolesnika s teškim ili kolabiranim venama. Omogućuje vizualizaciju vena u stvarnom vremenu, pomaže u uspješnoj kanulaciji i smanjuje broj pokušaja. Slično tome, ultrazvučno navođenje može se koristiti za središnji venski pristup, čime se osigurava točno postavljanje igle i minimiziraju komplikacije poput arterijske punkcije ili pneumotoraksa.

Blokade živaca vođene ultrazvukom sve se više koriste u hitnoj pomoći za ciljano ublažavanje boli za različita stanja, uključujući prijelome, dislokacije i ozljede mekog tkiva. Vizualizacijom živaca i okolnih struktura kliničari mogu precizno primijeniti lokalne anestetike, što rezultira poboljšanim upravljanjem boli i smanjenim oslanjanjem na sistemske analgetike.

Nadalje, ultrazvučno vođenje znatno povećava sigurnost i stopu uspješnosti torakocenteze (ispuštanje tekućine iz pleuralnog prostora) i paracenteze (ispuštanje tekućine iz trbušne šupljine). Preciznim identificiranjem i izbjegavanjem vitalnih struktura ultrazvuk pomaže smanjiti rizik od komplikacija kao što su probijanje organa, krvarenje ili infekcija.

Ultrazvučno vođenje dragocjeno je za lociranje i dreniranje apscesa. Omogućuje točnu identifikaciju šupljine apscesa, osigurava uspješno umetanje igle i odgovarajuću drenažu uz smanjenje oštećenja okolnih tkiva. Ovakav pristup poboljšava komfor pacijenta, smanjuje potrebu za kirurškom intervencijom i potiče brže zacjeljivanje.

Aspiracije i injekcije zglobova vođene ultrazvukom obično se izvode u hitnoj pomoći za dijagnosticiranje i liječenje različitih stanja povezanih sa zglobovima. Vizualizacijom zglobnog prostora i položaja igle ultrazvuk pomaže osigurati točno ciljanje i smanjuje rizik od komplikacija.

3.7. Ultrazvuk u pedijatriji

U pedijatrijskoj populaciji ultrazvuk se obično koristi za procjenu pacijenata koji imaju bolove u truhu. Može pomoći u prepoznavanju uzroka kao što su upala slijepog crijeva, invaginacija, opstrukcija crijeva ili nakupljanje tekućine. Vizualizacijom trbušnih organa ultrazvuk pomaže u određivanju potrebe za kirurškim zahvatom ili usmjeravanju daljnjih dijagnostičkih pretraga. Pedijatrijske procjene traume često uključuju korištenje ultrazvuka za procjenu unutarnjih ozljeda. Fokusirana procjena sonografijom za traumu (FAST od eng. Focused assessment with sonography for trauma) prilagođena je i pedijatrijskim pacijentima te može pomoći u otkrivanju

intraabdominalne i perikardijalne tekućine, što može ukazivati na veće ozljede. Ultrazvuk može pomoći u procjeni pedijatrijskih bolesnika s respiratornim distresom, može pružiti vizualizaciju prozračivanja pluća u stvarnom vremenu te pomoći u dijagnosticiranju stanja kao što su upala pluća, pleuralni izljev ili pneumotoraks. Također može poslužiti u postupcima kao što je postavljanje torakalnog drena.

Ultrazvuk je koristan u procjeni infekcija mekog tkiva kod djece, kao što su celulitis ili apscesi. Pomaže u razlikovanju celulitisa od apscesa, utvrđuje opseg infekcije i vodi postupke aspiracije iglom ili drenaže.

Također se može koristiti kao dodatak kliničkom pregledu za procjenu prijeloma u pedijatrijskih bolesnika, osobito u dojenčadi i male djece s neosificiranim ili nepotpuno okoštanim kostima.

3.8. RUSH

Brzi ultrazvuk u šoku (RUSH, od engl. *Rapid ultrasound in shock*) označava brzu evaluaciju srčane funkcije, krvnih žila te vrlo vjerojatno izvor krvarenja, odnosno uzrok šoka (13). Točnije je zapravo reći da se traži uzrok hipotenzije, a ne mjesto krvarenja. Prilikom RUSH pregleda koristimo akronim HI MAP.

	ORGAN	PATOLOGIJA
H	Srce (<i>engl. Heart</i>)	Ejekcijska frakcija (reducirana) - sistoličko zatajenje srca Ejekcijska frakcija (hiperdinamična) - distributivni ili hipovolemijski šok Perikardijalna efuzija - tamponade srca Povećanje desnog ventrikula - plućna embolija Smanjena mobilnost srčanih komora - infarkt miokarda Sniženi minutni volumen srca - kardiogeni, hipovolemijski ili opstruktivni šok Povećani minutni volumen srca - distributivni šok
I	Donja šuplja vena (<i>engl. Inferior Vena Cava</i>)	Kolapsibilnost donje šuplje vene (tlak u desnom atriju) Pozitivno - hipovolemijski ili distributivni šok Negativno - opstruktivni ili kardiogeni šok
M	Morisonov prostor (<i>engl. Morison's</i>)	Hematoperitoneum - hemoragijski šok
A	Aorta (<i>engl. Aorta</i>)	Aneurizma abdominalne aorte Disekcija aorte
P	Plućni (<i>engl. Pulmonary</i>)	Pneumotoraks

Slika 1 Akronim HI-MAP, preuzeto s www.pocus101.com

Važno je znati da navedeni protokol nije definitivno dijagnostičko sredstvo svega navedenog, ali ako je dobro izvještban, može se obaviti u roku od 2 do 5 minuta te razlučiti o kojoj je "većoj" patologiji riječ. Prvi je korak pregled srca. Gleda se kontraktilnost srčanog mišića, njegov rad u sistoli i dijastoli te se zaključuje je li problem u samom srcu ili ono pokušava kompenzirati hemodinamsku nestabilnost.

Postoje četiri primarna pogleda na srce uključujući parasternalnu dugu i kratku os, apikalni te subksifoidni pogled.

Desna klijetka srca normalno je za trećinu manja od lijeve klijetke. Porast veličine desne klijetke ili pomicanje interventrikularnog septuma prema lijevoj klijetci ide u prilog plućnoj emboliji. Također, plućnu emboliju sugeriraju pozitivan McConnell znak koji označava hipokineziju desnog ventrikula sa smanjenim radom apeksa srca ili D znak gledajući kroz parasternalni prozor gibanje interventrikularne pregradne prema lijevom ventrikulu. Postoje li znakovi kongestije desnoga srca, potrebno je učiniti test venske kompresibilnosti. Odnosno, postavi se sonda na poplitealne vene te se pritiskom ispituje jesu li kompresibilne. Ako nisu, riječ je o dubokoj venskoj trombozi koja može biti začetak nastanka plućne tromboembolije.

Drugi segment RUSH protokola je evaluacija perikardijalnog izljeva i tamponade srca. Ultrazvučni nalaz pokazuje anehogenu zonu koja okružuje srce. Posebno treba biti oprezan s perikardijalnim masnim tkivom koje je zapravo manje pokretno i ehogenije, što može pomoći u njihovu razlikovanju.

Perikardijalni izljev može dovesti do tamponade srca pritišćući srčane komore izvana. Potrebno je ultrazvučno razlikovati te dvije patologije, kolaps desne pretkljetke je najraniji znak, dok je kolaps desne klijetke kasniji, no mnogo specifičniji.

Donju šuplju venu, kao drugi segment RUSH protokola, treba promatrati u blizini jetrenih arterija, oko 2 cm od ulaza donje šuplje vene u desnu pretkljetku, u uzdužnoj i poprečnoj ravnini. Uvećana donja šuplja vena s minimalnim respiratornim pomakom sugerira opstruktivni šok ili volumensko preopterećenje, dok mali kolaps upućuje na hipovolemijski ili distributivni šok.

U mehanički ventiliranih pacijenata udisaji s pozitivnim tlakom povećat će venu umjesto da je kolabira. Unatoč tome, treba procijeniti ukupnu veličinu i respiratorni pomak, a ne specifične omjere.

Nadalje, slobodna tekućina u Morisonovu prostoru može sugerirati brojne etiologije šoka, uključujući izvanmaterničnu trudnoću s intraabdominalnim krvarenjem, krvarenje zbog traume ili intraperitonealne rupture aneurizme abdominalne aorte ili jednostavno ascites.

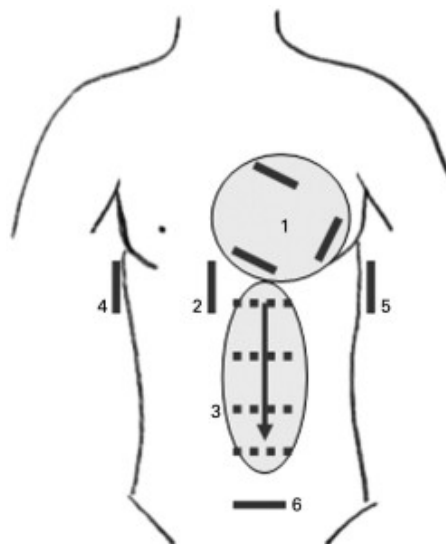
Ultrazvučni pregled abdominalne aorte u kontekstu RUSH protokola služi identifikaciji potencijalne rupture abdominalne aneurizme ili disekcije abdominalne aorte kao etiologije šoka.

Naposljetku, pregled pluća gdje se traže ultrazvučni znakovi pneumotoraksa kao što su "*beach sign*" ili "*barcode sign*" opisani u pregledu prsnog koša (15).

3.9. ACES

Ultrazvučna evaluacija abdomena i srca u šoku (ACES, od engl. *Abdominal and cardiac evaluation with sonography in shock*) protokol je koji opisuje brzi i fokusirani pregled abdomena i srca ultrazvukom kod šoka s nepoznatom etiologijom.

Pregled srca sastoji se od inicijalnog pogleda, a to je transverzalni subksifoidni pogled kojim se promatra kontraktilnost srca u cjelini i prisutnost intraperikardijalne tekućine s tamponadom. Najbolji pogled omogućuje položaj pacijenta u inspiriju. Također, koristi se i parasternalna duga os ili pogled s apeksa. Kroz longitudinalni subksifoidni prozor prikaže se donja šuplja vena kojoj se mjeri dijametar te indeks kolapsibilnosti. Abdominalna se aorta procjenjuje tako da se prolazi transzverzalno položenom sondom od dijafragme do bifurkacije aorte. U desnom gornjem kvadrantu točnije hepatorenalnom prostoru traga se za slobodnom tekućinom, kao i u lijevom gornjem kvadrantu, splenorenalnom prostoru. Pogled na zdjelicu daje informaciju o slobodnoj tekućini u zdjelici, kao i volumenu mokraćnog mjehura (16).



Slika 2 Ultrazvučna evaluacija abdomena i srca u šoku (ACES) protocol: (1) srčani prozori, (2) pogled na donju šuplju venu, (3) pogled na abdominalnu aortu, (4) desni i (5) lijevi gornji kvadrant, preuzeto s www.rcemlearning.co.uk

3.10. FAST

FAST označava brzi ultrazvučni pregled na mjestu zbrinjavanja pacijenta, a mogu ga obavljati liječnici i medicinsko osoblje educirano za taj pregled. To je zapravo test probira za perikardijalni izljev ili peritonealni izljev, odnosno slobodnu tekućinu. Proširena verzija, takozvana proširena fokusirana procjena sa sonografijom u traumi (eFAST, od engl. *extended Focused assessment with sonography for trauma*) uključuje pregled prsnog koša te detekciju mogućeg pneumotoraksa i pleuralnog izljeva. Odgovarajuća sonda je linearna, dobra za interkostalni prikaz. Linearna i visokofrekventna sonda služe za detekciju pneumotoraksa zbog dobre vidljivosti pleuralnih linija.

FAST uključuje četiri klasična mjesta gdje se traga za slobodnom tekućinom, a to su perihepatični prostor, perisplenični prostor, perikardij i najniži dio peritonealne šupljine. Pregled perihepatičnog prostora uključuje i Morisonov prostor ili hepatorenalni recessus. Ova je pretraga, naravno, korisna u traumi kada je slobodna tekućina zapravo krvarenje u tjelesne šupljine. Neke od najčešćih indikacija za FAST pregled su tupe i penetrantne ozljede toraksa i abdomena te nedefinirani šok. Jako je malo kontraindikacija za pregled, no jedna od češćih je zapravo odgoda odlaska na kirurški zahvat kod očitih trauma i jasnih kliničkih slika.

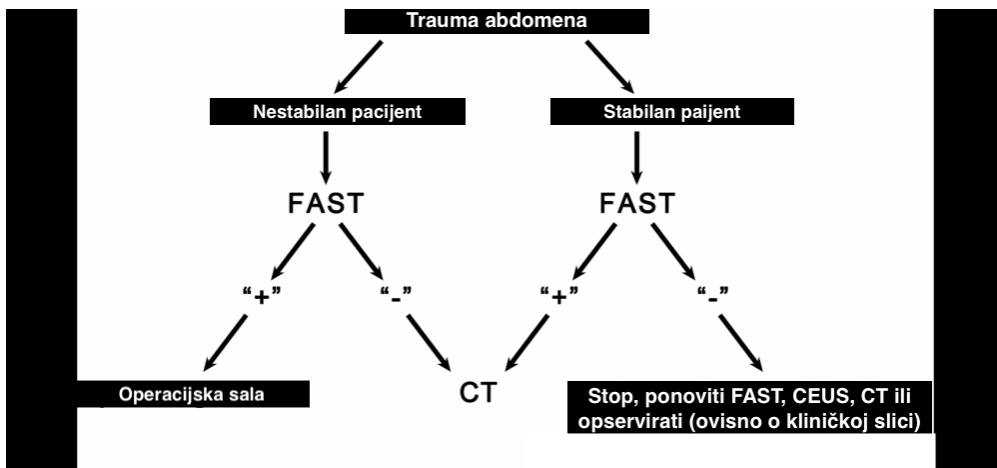
Gornji desni kvadrant u kojemu se nalazi Morisonov prostor ili hepatorenalni recessus smješten je između jetrene i bubrežne kapsule. Jetrena i bubrežna kapsula se na ultrazvuku prikazuju kao hiperehogene linije zbog preklapanja slojeva fascije.

Također, u gornjem se desnom kvadrantu vidi i desni gornji parakolični žlijeb, prostor susjedan donjem rubu jetre. U tom se prostoru najčešće nakuplja tekućina, ultrazvukom, odnosno FAST protokolom detektabilno je čak 200 ml slobodne tekućine.

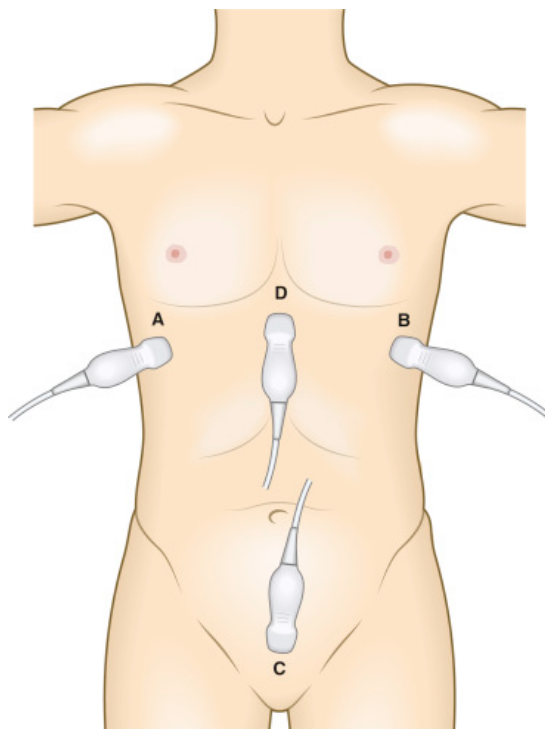
Gornji lijevi kvadrant sadržava splenorenalni recesus, lociran između slezene i bubrežne fascije. Ultrazvučno se vidi hiperehogena dijafragma te miješani ehogenitet slezene i bubrega koji su odvojeni hiperehogenim fascijama.

Nakupljanje tekućine subdijafragmalno lijevo češće je od nakupljanja tekućine u lijevom splenorenalnom recesusu zbog podliježećeg splenokoličnog ligamenta koji zaustavlja cijedenje krvi prilikom krvarenja iz arterija slezene (17).

Izvođenje FAST pregleda započinje postavljanjem sonde na gornji desni kvadrant, a pregleda se hepatorenalni prostor, subdijafragmalni prostor, desni parakolični žlijeb i donji rub jetre te potom desna torakalna šupljina. Nastavlja se sa subksifoidnim ili parasternalnim prozorom i pregledom perikardijalne šupljine. Zatim slijedi lijevi gornji kvadrant gdje se pregleda splenorenalni prostor, subdijafragmalni prostor, lijevi parakolični žlijeb te lijeva torakalna šupljina. Nakon toga se gledaju zdjelica, duga ili kratka os, rektovezikalni prostor kod muškaraca ili rektouterini kod žena te lateralno od mokraćnog mjehura. Zatim se može nastaviti s eFAST-om. Navedeno je generalni slijed koji se koristi kod izolirane abdominalne traume. Kod penetrantne traume pogodnije je započeti pregledom srca, a kod respiratorne simptomatologije pregledom toraksa.



Slika 3 Klasični algoritam za zbrinjavanje trauma, preuzeto s *RADIOLOGY* 283.1 (2017): 30-48

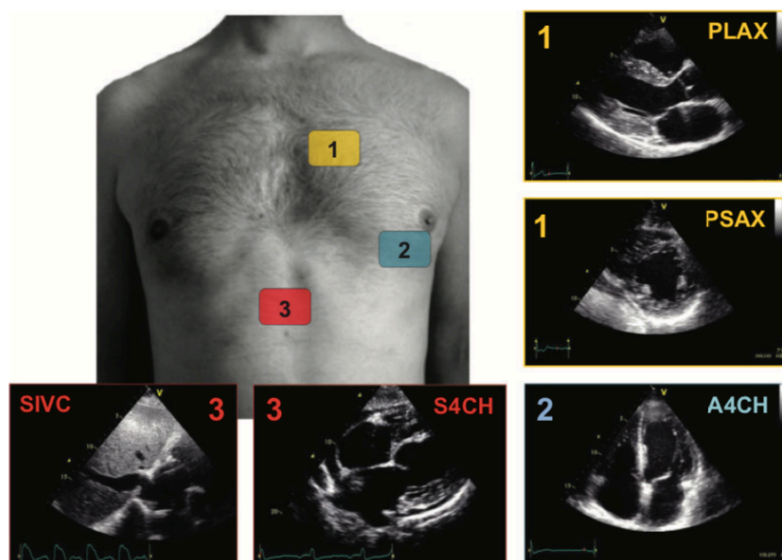


Slika 4 FAST pregled, preuzeto s www.tamingthesru.com

3.11. Ultrazvuk srca u hitnoći - FOCUS I FATE

Sve je veći trend korištenja ultrazvučnog pregleda srca kao prve linije dijagnostike za početnu procjenu bolesnika u akutnim situacijama. Srce je smješteno u prsnoj koži, zaštićeno koštanom strukturom te djelomično pokriveno plućima. Postoji određeni broj prozora kroz koje možemo ultrazvučno promatrati srce. Jedni od najkorištenijih u praksi su lijevi parasternalni - od drugog do četvrtog interkostalnog prostora uz lijevi rub sternuma, apikalni i subkostalni - ispod ksifoidnog nastavka sternuma. Kroz parasternalni prozor moguće je pratiti dugu os (PLAX, od engl. *Parasternal long axis*) i kratku os (PSAX, od engl. *Parasternal short axis*). Osi se odnose na poziciju sonde s obzirom na srce, tako kod duge osi točka na sondi pokazuje prema pacijentovu desnom ramenu, dok kod kratke osi sondu rotiramo 90 stupnjeva u smjeru kazaljke na satu, bez promjene lokacije, tako da je točka na sondi usmjerena prema pacijentovu lijevom ramenu. PLAX-om se dobiva presjek srca od baze prema vrhu, a PSAX-om gledamo transverzalni presjek srca. Kroz apikalni prozor najbolje se vidi ako pacijent leži na lijevom boku, lijeve ruke savijene u laktu i podignute iznad glave. Dobiva se slika četiri srčane komore kada je točka na ultrazvučnoj sondi usmjerena na tri sata. Dobro se vizualiziraju aortalni zalistci. Ultrazvuk srca u hitnoći obuhvaćen je dvama protokolima: FOCUS i FATE.

FOCUS je standardizirani, ali ograničeni ultrazvučni pregled srca koji može provoditi niz medicinskih stručnjaka s različitim iskustvom. Da bi donio kritične odluke, liječnik ne treba nužno cijeli skup podataka o morfologiji i funkciji srca koji je potreban za sveobuhvatan ehokardiografski pregled. Umjesto toga, u većini hitnih situacija ograničene informacije mogu biti korisne za razumijevanje temeljne patofiziologije, sužavanje diferencijalne dijagnoze, terapije i/ili pokretanja daljnje dijagnostike.



Slika 5. Bazični FOCUS pregled i prozori, preuzeto s *European Heart Journal Cardiovascular Imaging*

Slika 5. Bazični FOCUS pregled: kroz parasternalni prozor gleda PLAX te PSAX, zatim pogled na sve četiri komore srca putem apikalnog prozora (A4CH, od engl. *apical four chamber view*). Posljednji, subkostalni prostor, takozvani inferiorni vena cava prostor (SIVC, od eng. *subcostal inferior vena caval*), te subkostalni pogled na sve četiri komore (S4CH, od engl. *subcostal four chamber view*) vidljivi su kroz subkostalni prozor.

FATE daje brze smjernice za tumačenje ehokardiografskih informacija i povezuje ih s kliničkim kontekstom. Može se primijeniti u perioperativnom razdoblju, jedinicama intenzivnog liječenja (JIL), hitnim stanjima, u traumama i kao pomoć pri oživljavanju. FATE namjerava procijeniti srčanu funkciju uključujući kontraktilnost, veličinu komore i hipertrofiju, valvularnu disfunkciju, srčanu tamponadu te perikardijalne i pleuralne izljeve. Stoga je FATE protokol pronašao svoje mjesto te učestaliju uporabu u intenzivnoj medicini.

Ciljevi FATE protokola su prvenstveno isključivanje očite uzročne patologije, procjena kontraktilnosti lijeve klijetke, procjena debljine stijenke i dimenzija ventrikula, isključivanje pleuralne patologije te što više povezivanje ehokardiografskih informacija s kliničkim

kontekstom. FATE protokol uključuje subkostalni prozor, apikalni pogled na sve četiri srčane komore, parasternalnu dugu os, parasternalnu kratku os te pregled pleure.

3.12. BLUE i FALLS

Postoje dva protokola prilagođena pregledu pluća. Hitni ultrazvuk pluća uz krevet (BLUE, od engl. *Bedside lung ultrasound in emergency examination*) i davanje tekućine ograničeno sonografijom pluća (FALLS, od engl. *Fluid administration limited by lung ultrasonography*) protokoli su za neposrednu dijagnozu akutnog respiratornog zatajenja. FALLS je protokol za upravljanje akutnog zatajenja cirkulacije.

Ove primjene zahtijevaju poznavanje 10 znakova koji označavaju normalnu površinu pluća (*bat sign, lung sliding, A-lines*), pleuralni izljev (*quad and sinusoid sign*), plućne konsolidacije (*fractal and tissue-like sig*), intersticijski sindrom (*lung rockets*) i pneumotoraks (*stratosphere sign and the lung point*).

Ti su znakovi procijenjeni u odraslih, s dijagnostičkom točnošću u rasponu od 90 do 100 posto, što dopušta korištenje ultrazvuka kao dijagnostičkog sredstva. Najčešća patologija koja se procjenjuje u BLUE protokolu je upala pluća, kongestivno zatajenje srca, KOPB, astma, plućna embolija i pneumotoraks, s točnošću od 90 posto. U protokolu FALLS, promjena od A-linija do "plućnih raketa" pojavljuje se kada tlak u plućnoj arteriji prijeđe razliku od 18 mmHg pružajući izravan marker kliničkog stanja punjenosti krvnih žila te hemodinamskog statusa. Protokol FALLS sekvencijalno isključuje opstruktivni, zatim kardiogeni, pa hipovolemijski šok radi ubrzanja dijagnoze distributivnog (obično septičkog) šoka. Pregled se može izvesti pomoću konveksne sonde. Ultrazvuk pluća je višestruki alat također koristan za smanjenje doza zračenja (od interesa za novorođenčad gdje su plućni potpisi slični onima kod odraslih) u

akutnom respiracijskom distres sindromu, kao i ostalim patologijama zbrinjavanim u kontekstu intenzivne medicine (18).

3.13. Ultrazvučna dijagnostika abdominalnih hitnoća

Ultrasonografija na mjestu zbrinjavanja (POCUS, od engl. *Point-of-Care Ultrazvuk*) abdomena danas je od iznimne važnosti kada su u pitanju abdominalne patologije. Ne samo da omogućuje brzu procjenu stanja pacijenta, nego pruža i mogućnost za detaljnu evaluaciju unutarnjih organa i struktura abdomena. Omogućuje otkrivanje specifičnih stanja kao što su opstrukcija bubrega (dilatacija pijelokaliksalnog sustava), akutni kolecistitis, pankreatitis, aneurizma aorte, disekcija aorte, pneumoperitoneum, ileus, retencija urina te je upravo ultrazvuk zlatni standard za navedena stanja (19).

Za mnoge od ovih stanja POCUS ne samo da pruža brze i točne dijagnostičke informacije, nego je često i precizniji i osjetljiviji u usporedbi s drugim dijagnostičkim metodama.

3.13.1. Ultrazvučna dijagnostika pneumoperitoneuma

Sonografski nalazi pneumoperitoneuma prvi su put identificirani 1984. godine (20). POCUS je pokazao visoku specifičnost i senzitivnost u dijagnostici pneumoperitoneuma, stanja u kojem zrak ulazi u peritonealnu šupljinu, obično kao posljedica perforacije šupljeg organa gastrointestinalnog trakta. S obzirom na visoku specifičnost i senzitivnost POCUS-a u detekciji pneumoperitoneuma, ova tehnika može biti korisna u hitnoj situaciji u kojoj je potrebna brza identifikacija te ozbiljne komplikacije.

Primjerice, studije su pokazale da je POCUS specifičniji i senzitivniji od rendgenske dijagnostike pri otkrivanju pneumoperitoneuma (19).

Jones Robert i suradnici 2007. godine napravili su studiju koja je utvrdila da je ultrazvuk osjetljiviji modalitet od obične radiografije za otkrivanje slobodnog zraka u abdomenu. Studija je otkrila da obična radiografija ima osjetljivost od 79%, specifičnost od 64% i pozitivnu prediktivnu vrijednost od 96% za otkrivanje pneumoperitoneuma. Ultrazvučno oslikavanje pokazalo se superiornim u smislu osjetljivosti od 93% i bilo je barem usporedivo u smislu specifičnosti na 64% i pozitivnu prediktivnu vrijednost na 97% (20).

3.13.2. Ultrazvučna dijagnostika ileusa i akutnog apendicitisa

Također, POCUS može biti koristan u dijagnosticiranju intestinalnog ileusa, stanja koje se manifestira kao opstrukcija crijeva, često zbog mehaničke prepreke ili poremećaja peristaltike. Ova metoda može otkriti tipične ultrazvučne znakove ileusa kao što su dilatirani segmenti crijeva uz odsutnu ili vrtložnu peristaltiku. Dodatni sonografski nalazi su edem intestinalnih stijenki, sedimentacija intestinalnog sadržaja, biserno poredani mjehurići plina ispod ventralnih intestinalnih stijenki i popratni ascites.

Sonografska dijagnoza je iznimno važna kada je rendgenski snimak "prazan". Nedostatak karakterističnog skupljanja tekućine i meteorizma omogućuje optimalan ultrazvučni pregled. U ovoj ranoj fazi pouzdano se utvrđuju poremećaji peristaltike i crijevnih stijenki te je lakše pronaći uzrok opstrukcije crijeva (21).

POCUS se također koristi za dijagnozu akutnog apendicitisa. Klinički simptomi apendicitisa mogu biti nejasni, a POCUS omogućava direktnu vizualizaciju apendiksa i okolnih struktura. Klinička je dijagnoza zahtjevna, kako u pedijatrijskoj tako i u odrasloj populaciji. Ultrazvučni znakovi apendicitisa uključuju nepropulzivni, nekomprimirani apendiks veći od 6 mm,

prisutnost slobodne tekućine oko apendiksa, zid apendiksa veći od 3 mm i prisutnost apendikularne mase ili apscesa.

Važno je napomenuti da odsutnost ultrazvučnog nalaza upalno promijenjenog apendiksa ne isključuje apendicitis. Naime, apendiks može biti teško vizualizirati u određenim slučajevima, kao što su retrocekalni položaj apendiksa, pretilost pacijenta ili plinovi u crijevima.

Kompresiju u stvarnom vremenu ultrazvukom prvi je uveo Puylaert 1986. godine. Unatoč svim poboljšanjima u kliničkoj i laboratorijskoj dijagnozi i objavljivanju različitih sustava bodovanja za usmjeravanje kliničkog odlučivanja, temeljna odluka o operaciji ostaje izazov.

Tijekom posljednjih 30 godina ova tehnika je opsežno proučavana i poboljšana. Iako je razvoj ultrazvučne tehnike doveo do dramatičnih poboljšanja u kontrastu, prostornoj i vremenskoj rezoluciji, tehnika ultrazvučnog pregleda i ultrazvučni znakovi upale slijepog crijeva još su u evoluciji (22).

3.13.3. Detekcija aneurizme abdominalne aorte i disekcije aorte

Zlatni standard za otkrivanje aneurizme abdominalne aorte, praćenje i probir je ultrazvučni pregled s obzirom na to da ga karakterizira osjetljivost od 94 do 99% i specifičnost od 98 do 100%. Ultrazvučni pregled trebao bi uključivati skeniranje aorte od epigastrija do bifurkacije, uključujući diferencijaciju njezina oblika i kalibra. Točnije, potrebno je izmjeriti vanjski promjer i zabilježiti eventualni tromb u lumenu ili znak disekcije. Osim toga, Color Doppler ultrazvuk ima važnu ulogu tijekom pregleda jer pokazuje protok unutar aneurizme. Nadalje, Color Doppler ultrazvuk ima visoku specifičnost za disekciju aorte, zbog čega je važan alat za vizualizaciju disekcijskog režnja intime. Korištenje POCUS-a u primarnoj zdravstvenoj zaštiti rezultiralo je stopostotnom osjetljivošću i specifičnošću za probir aneurizme abdominalne aorte (19).

13.3.4. Pojediniosti primjene Point-of-Care Ultrazvuka (POCUS) abdomena u hitnoj dijagnostici

POCUS je postao integralni dio hitne medicine, posebno kada je u pitanju dijagnostika abdominalnih patologija. Kao neinvazivan, brz i učinkovit dijagnostički alat, POCUS pruža neposredne kliničke informacije koje mogu bitno utjecati na brzinu i kvalitetu zbrinjavanja pacijenta.

Akutni abdomen je iznenadna pojava abdominalne boli koja zahtijeva hitnu medicinsku pomoć, ali i veliki dijagnostički izazov s mnogim diferencijalnim dijagnozama koje mogu varirati od samoograničavajućih bolesti do stanja opasnih po život.

Bol u abdomenu je jedna od najčešćih tegoba u hitnim službama, a POCUS može pomoći u diferencijaciji pacijenata kojima su potrebne dodatne dijagnostičke pretrage ili bolničko liječenje, što u konačnici smanjuje ukupne troškove zdravstvene zaštite. POCUS ima visoku osjetljivost i specifičnost u abdominalnoj patologiji, može biti od pomoći u evaluaciji bilijarnog, crijevnog i urinarnog trakta, a posebno se koristi kod trauma. Uz to, zlatni standard za otkrivanje, praćenje i probir aneurizme abdominalne aorte je upravo ovaj dijagnostički postupak. Nažalost, na kvalitetu ultrazvučnog pregleda mogu utjecati iskustvo liječnika koji ga izvodi i tjelesna težina pacijenta.

Bolesnici s akutnim abdomenom obično se upućuju na razne pretrage, no polovica tih bolesnika ne zahtijeva bolnički prijem. Posljedično, POCUS, kao jedan od inicijalnih dijagnostičkih postupaka kod ovih bolesnika, može znatno pridonijeti bržem postavljanju dijagnoze, uz racionalnije korištenje postojećih resursa, kao i adekvatnom razlikovanju pacijenata kojima su potrebne dodatne dijagnostičke pretrage ili bolničko liječenje.

Akutni kolecistitis, koji često zahtijeva hitnu pomoć, zahtijeva brzu dijagnozu i definitivno liječenje. POCUS može predstavljati evoluciju u donošenju odluka te ubrzati skrb, smanjujući morbiditet i troškove. Zlatni standard za dijagnozu akutnog kolecistitisa je ultrazvučni pregled koji je posebno važan za trudnice s obzirom na to da ovaj postupak ne koristi ionizirajuće zračenje.

U postavljanju diferencijalne dijagnoze POCUS je iznimno koristan alat. Realan vremenski prikaz unutarnjih organa i struktura omogućuje kliničarima da isključe ili potvrde različite dijagnoze, čime se postiže preciznija i sveobuhvatnija dijagnoza. Ova tehnika nije samo korisna u otkrivanju različitih patologija, nego omogućava i procjenu ozbiljnosti stanja, što može biti presudno pri odabiru terapijskih mjera (19).

13.3.5. Prednosti i nedostaci

Prednosti POCUS-a uključuju brzinu, mobilnost, fleksibilnost i mogućnost izvođenja na mjestu skrbi, uz krevet pacijenta. Osim toga, POCUS je siguran i neinvazivan postupak koji ne izlaže pacijente ionizirajućem zračenju.

Ipak, postoje i određeni nedostaci. Kvaliteta pregleda uvelike ovisi o iskustvu i stručnosti operatera. Neke patologije se teže identificiraju kod određenih skupina pacijenata kao što su oni s prekomjernom tjelesnom težinom ili oni s plinom u crijevima koji može otežati vizualizaciju.

Iako se ti izazovi mogu premostiti daljnjim obrazovanjem i praksom, postoji i inherentna varijabilnost u interpretaciji ultrazvučnih slika koja može utjecati na dijagnostičku točnost. Osim toga, ultrazvuk može biti manje osjetljiv na manje patologije ili one koje se nalaze dublje u tijelu.

Unatoč tim izazovima, prednosti POCUS-a znatno nadmašuju nedostatke. Kao brz, točan, siguran i neinvazivan alat za dijagnostiku POCUS se sve više prihvaća kao nezamjenjiv u hitnoj medicini.

3.13.6. Ultrazvuk u kontekstu kliničke slike

Ultrazvučni pregled, uključen u klinički kontekst pacijenta, može potvrditi dijagnoze poput akutnog kolecistitisa, čak i prije laboratorijskih nalaza. Na primjer, prisutnost zadebljanja zida žučnog mjehura, perikolecistalne tekućine ili ultrazvučnog Murphyjeva znaka (bol pri kompresiji sonda tijekom ultrazvučnog pregleda) mogu ukazivati na akutni kolecistitis.

Andrews MA i suradnici proveli su istraživanje na stotinu pacijenata u ustanovi tercijarne zdravstvene skrbi koji su primljeni s pritužbama na jaku bol u trbuhu, osim onih s poviješću traume ili kronične abdominalne boli. Za donošenje konačnog zaključka korišteni su klinička anamneza, fizikalni pregled, ultrazvuk, operativni nalazi i histopatološki pregled. U ovoj studiji ultrazvuk je bio dijagnostički u 78% bolesnika. Kod dvoje pacijenata je pogrešno uspostavljena dijagnoza, a kod 20 bolesnika bile su potrebne druge pretrage za potvrdu dijagnoze. Osjetljivost i specifičnost ultrazvuka u dijagnostici akutnog apendicitisa, bubrežnog kamenca, apscesa jetre, mezenteričnog limfadenitisa, akutnog pankreatitisa i ciste jajnika iznosila je 100%, a kod kalkuloznog kolecistitisa 93,75% odnosno 100% (23).

Kao zaključak, POCUS je snažan alat u hitnoj medicini koji pruža brze, točne i relevantne informacije koje mogu bitno utjecati na upravljanje pacijentima. Pomaže u prikazivanju lezija specifičnih za organe i njihovom točnom mjerenju, što je korisno u praćenju i odgovoru na liječenje. Ultrasonografija je također korisna u dijagnosticiranju podliježeće bolesti i smanjenju negativne stope laparotomije.

4. Prednosti i izazovi

POCUS omogućuje snimanje u stvarnom vremenu uz bolesnikov krevet. To kliničarima omogućuje vizualizaciju anatomskih struktura i fizioloških promjena u stvarnom vremenu olakšavajući brzo donošenje odluka i vođenje intervencija bez potrebe za prijevozom pacijenta na odjel radiologije. Danas se uređaji proizvode u vrlo malim dimenzijama, stanu u liječničku torbu te se mogu koristiti na terenu. Sve se više koriste u vozilima hitne medicinske pomoći te su, uz osnovne protokole poput FAST-a i eFAST-a, vrlo korisno sredstvo u neposrednom zbrinjavanju životno ugroženih pacijenata. Postoji mogućnost edukacije medicinskih sestara i medicinskih tehničara koji potom mogu samostalno koristiti ultrazvučnu dijagnostiku na terenu što rasterećuje broj liječničkih intervencija.

Nadalje, hitna dijagnostika pomoću ultrazvuka kliničarima omogućuje brzo dobivanje dijagnostičkih informacija koje često ovise o vremenu zbrinjavanja pacijenta. Upravo takva dijagnoza može pomoći u racionalizaciji liječenja pacijenata, kao i objektivizirati intervencije i poboljšati ishode pacijenata.

Neprocjenjivo je važna mogućnost vođenja postupaka u stvarnom vremenu. Bilo da je riječ o vaskularnom pristupu, živčanim blokovima, torakocentezi ili drugim postupcima, ultrazvučno navođenje povećava točnost, smanjuje komplikacije i povećava stopu uspjeha. Olakšava postavljanje igle ili katetera, izbjegavanje vitalnih struktura i optimiziranje sigurnosti pacijenata. Kod otežanog otvaranja venskog puta, primjerice kod hipotenzivnog pacijenta, ultrazvučna je vizualizacija od velike pomoći; lijekovi se primjenjuju s manjom odgodom te se sprječava traženje vene na slijepo.

Za razliku od rendgena (RTG) ili kompjutorizirane tomografije (CT), ultrazvuk ne uključuje ionizirajuće zračenje. To je posebno korisno za osjetljive skupine, kao što su djeca i trudnice,

koje su osjetljivije na zračenje, a smanjenjem potrebe za dodatnim slikovnim metodama mogu se uštedjeti troškovi te izbjeci nepotrebne intervencije ili premještaji na druge odjele. Osim toga, omogućuje fokusirane i ciljane procjene, što dovodi do učinkovitijeg korištenja resursa i potencijalno kraćih boravaka u bolnici.

S druge strane, POCUS zahtijeva odgovarajuću obuku i stručnost za izvođenje i točnu interpretaciju ultrazvučnih slika. Stjecanje i održavanje stručnosti u primjeni POCUS-a može biti izazovno, a varijabilnost snimanja i interpretacije slike ovise o operateru te mogu utjecati na dijagnostičku točnost.

Također, proces učenja i svladavanja tehnika može oduzimati puno vremena, a sami operateri trebaju steći znanje o anatomiji, tehnikama dobivanja slike i vještinama tumačenja. Potrebno je mnogo vježbe za usavršavanje i stjecanje iskustva.

Postoje i ograničenja koja se odnose na pacijente, primjerice povišena tjelesna težina jer velika količina masnog tkiva umanjuje kvalitetu slike. Drugi čimbenici kao što su kretanje pacijenta, prisutnost artefakata ili tehnička ograničenja mogu utjecati na kvalitetu slike te posljedično utjecati na točnu interpretaciju.

Postoji i nedostatak ujednačenosti u POCUS protokolima, tehnikama i standardima izvješćivanja. Standardizacija prikupljanja slika, terminologije i kriterija tumačenja ključna je kako bi se osigurala dosljednost i usporedivost nalaza među različitim operaterima i institucijama.

Sami uređaji imaju određena tehnička ograničenja, poput ograničene dubine prodiranja, malog vidnog polja i različite rezolucije slike.

Uz različitosti u uređajima postoji varijabilnost i subjektivnost među promatračima. Može doći do varijabilnosti u identificiranju specifičnih nalaza ili lezija, što potencijalno dovodi do nedosljednih dijagnoza i odluka o liječenju. Standardizacija, obuka i programi osiguranja kvalitete mogu pomoći smanjiti varijabilnost među promatračima.

Ekonomski gledano, nabava sredstva može biti skupa te postoje financijska ograničenja u korištenju POCUS metode.

RASPRAVA

Razvoj tehnologije u posljednja dva desetljeća omogućio je nastanak ultrazvučnih uređaja koji su sve manji, mobilniji i kvalitetniji.

Koliko će napredak u tehnologiji i evolucija umjetne inteligencije pridonijeti korisnosti ultrazvuka kao dijagnostičkog sredstva, još nije poznato, no u kontekstu medicine tehnologija je ključ napretka. Budućnost i predikcije napretka hitne dijagnostike pomoću ultrazvuka direktno su povezane s razvojem umjetne inteligencije (AI, od engl. *Artificial intelligence*) i automatizacije. Umjetna se inteligencija pokušava integrirati u sonografiju kako bi pomogla u interpretaciji slike, automatizaciji mjerenja i otkrivanju abnormalnosti. Algoritmi kompjuteriziranog promatranja slika mogu poboljšati dijagnostičku točnost, smanjiti varijabilnost operatera i povećati učinkovitost automatiziranjem određenih zadataka.

Današnji, tradicionalni ultrazvuk daje 2D slike, a raste interes za 3D i 4D, slikama u stvarnom vremenu. Te bi tehnike dale podatke o volumenu i poboljšanu vizualizaciju, napredniju dijagnostičku točnost te bi pomogle u složenim postupcima i operacijama.

Kontrastom unaprijeđen ultrazvuk (CEUS, od engl. *Contrast-Enhanced Ultrasound*) uključuje upotrebu ultrazvučnih kontrastnih sredstava za poboljšanje vizualizacije protoka krvi te bolje otkrivanje lezija i abnormalnosti. Istraživanja koja su u tijeku imaju za cilj daljnje usavršavanje kontrastnih sredstava i proširenje njihove primjene.

Nadalje, napredak u bežičnoj tehnologiji i telemedicini omogućuje potpuno drugačiji aspekt i ideju o ultrazvučnim slikama. Na taj bi način operateri promatrali sliku, primjerice, iz druge

prostorije, čak i s drugog kraja svijeta kako bi se mogli uključiti različiti specijalisti, ali i omogućio pristup ultrazvuku u nedovoljno opremljenim područjima.

Proširena stvarnost (AR, od engl. *Augmented reality*) i virtualna stvarnost (VR, od engl. *Virtual reality*) tehnologije su koje se istražuju kako bi se poboljšala ultrazvučna obuka i poboljšala vizualizacija tijekom zahvata. Ove impresivne tehnologije mogu pružiti realističnije iskustvo operaterima (24).

Očekuje se da će ovaj razvoj i napredak ultrasonografije dodatno poboljšati dijagnostičke mogućnosti, proširiti kliničke primjene, poboljšati skrb za pacijente i ultrazvuk učiniti pristupačnijim u različitim zdravstvenim ustanovama.

ZAKLJUČAK

Ultrazvuk je postao neophodan alat u hitnoj medicini zbog brojnih prednosti. Na prvome mjestu zato liječnicima hitne pomoći omogućuje brzu procjenu i prikupljanje važnih dijagnostičkih informacija na mjestu skrbi. Omogućuje prikaz u stvarnom vremenu, neposrednu vizualizaciju struktura i potencijalnih abnormalnosti.

Ultrazvuk je neinvazivni način snimanja koji ne uključuje ionizirajuće zračenje zbog čega je sigurniji za pacijente i promatrače. Uređaji su postali sve manji i lakši, što ih čini lako dostupnima uz bolesnikov krevet. Prenosivost omogućuje neposrednu procjenu i kontinuirano praćenje tijekom, primjerice, kardiopulmonalne reanimacije ili kritične njege bez potrebe za prijevozom pacijenta na radiološki odjel.

Nadalje, ultrazvuk se može koristiti za procjenu širokog spektra organskih sustava, uključujući srce, pluća, abdomen, zdjelicu i ekstremitete. Može pomoći u prepoznavanju stanja kao što su aneurizma abdominalne aorte, pneumotoraks, duboka venska tromboza, perikardijalni izljev i mnoga druga, pomažući u njihovoj dijagnozi i liječenju.

Promatranje u stvarnom vremenu korisno je za procjenu srčane funkcije, vođenje postupaka (npr. postavljanje centralnog venskog katetera, torakocenteza) i lokalizaciju slobodne tekućine. U usporedbi s drugim modalitetima snimanja, ultrazvuk je relativno jeftin. Troškovi opreme su se s vremenom smanjili, a nedostatak ionizirajućeg zračenja smanjuje potrebu za dodatnim mjerama zaštite. Ta ekonomičnost čini ultrazvuk praktičnim izborom u uvjetima ograničenih resursa.

Međutim, ultrazvuk ima mnoge druge namjene, posebice u dijagnostici i liječenju. Prilikom pregleda bolesnika, na temelju simptoma bolesti, liječnik može postaviti preliminarne dijagnoze i preporučiti pacijentu ultrazvučni pregled ako uzrok bolesti dolazi iz tkiva, organa ili sustava organa. Ultrazvuk u hitnoj dijagnostici i zbrinjavanju kritičnih pacijenata trend je u usponu. U praksu je donio mnogo interesa, prednosti, napretka, pridonosi brzini dijagnostike te omogućuje slikovnu dijagnostiku na terenu. Iako je vrlo korisno dijagnostičko sredstvo te u širokoj uporabi, ne može nadomjestiti osjetljivije slikovne metode pa su i one uvijek indicirane. Osobno smatram kako su tehnološki napredak i edukacija ključni za usavršavanje hitne dijagnostike pomoću ultrazvuka te da bi bolja informiranost o korisnosti i dostupnosti ultrazvuka među zdravstvenim djelatnicima utjecala na porast interesa za učenjem i njegovim korištenjem.

SAŽETAK

Ultrazvuk u hitnoj dijagnostici fokusira se na upotrebu ultrazvuka u hitnoj medicini i detekciji životno ugrožavajućih stanja. Sistematizacija pregleda i opisivanje po navedenim protokolima nude brojne pogodnosti u svakodnevnom radu. Upravo protokoli dovode do uštede vremena, veće dosljednosti i smanjene mogućnosti preskakanja vizualizacije određene strukture.

Značajan je rad uložen u napredak tehnologije zbog čega ima mnogo pozitivnih rezultata i prednosti u korištenja ultrazvuka. Koristi se u više medicinskih specijalnosti, ne samo u radiologiji, no i dalje je potrebno koristiti druge radiološke metode vizualizacije za kompletnu dijagnostiku.

Danas se ultrazvuk u hitnoj dijagnostici koristi kao dijagnostičko sredstvo kod plućnih i srčanih bolesti, potom u kardiopulmonalnoj reanimaciji, detekciji duboke venske tromboze, pedijatriji, oftalmologiji i muskuloskeletnim poremećajima. Također se koristi kao pomoćno sredstvo u vođenju medicinskih postupaka kao što su otvaranje arterijskog i venskog puta, torakalna drenaža, evakuacija ascitesa, davanje blokade živaca te aspiracija zglobova i intraartikularna primjena lijekova.

Najčešće korišteni protokoli u hitnoj medicini su ACES, BLUE, FALLS, FAST, FATE FOCUS i RUSH.

Ključne riječi: ultrazvuk, protokol, hitna dijagnostika

SUMMARY

Ultrasound in emergency diagnostics focuses on the use of ultrasound in emergency medicine and the detection of life-threatening conditions. Systematization of examinations and descriptions according to the mentioned protocols offer numerous advantages in daily practice. It is the protocols that lead to time savings, greater consistency and a reduction in the possibility of skipping the visualization of a certain structure.

Considerable work has been invested in the advancement of the technology itself, and that is exactly why we see many positive results and advantages of using ultrasound. It is used in several medical specialties, not only in radiology, but it is still necessary to use other radiological visualization methods for complete diagnostics.

Nowadays, ultrasound is used in emergency medicine as a diagnostic tool in lung and heart diseases, cardiopulmonary resuscitation, detection of deep vein thrombosis, pediatrics, ophthalmology and musculoskeletal disorders. It is also used as a tool in guided medical procedures such as arterial and venous opening, thoracic drainage, ascites evacuation, nerve block administration and joint aspiration and injection.

Most common protocol used in emergency medicine are ACES, BLUE, FALLS, FAST, FATE FOCUS i RUSH.

Key Words: ultrasound, protocol, emergency diagnostics

LITERATURA

1. Whitson, MR, Mayo, PH. Ultrasonography in the emergency department. *Crit Care* 2016, 20(1): 227.
2. Henderson, M, & Dolan, J. Challenges, solutions, and advances in ultrasound-guided regional anaesthesia. *BJA Education* 2016, 16(11): 374–380.
3. Stewart, K. A., Navarro, S. M., Kambala, S., Tan, G., Poondla, R., Lederman, S., Barbour, K., & Lavy, C. Trends in Ultrasound Use in Low and Middle Income Countries: A Systematic Review. *International Journal of Maternal and Child Health and AIDS* 2020, (IJMA), 9(1), 103–120.
4. Chan KK, Joo DA, McRae AD, Takwoingi Y, Premji ZA, Lang E, Wakai A. Chest ultrasonography versus supine chest radiography for diagnosis of pneumothorax in trauma patients in the emergency department. *Cochrane Database of Systematic Reviews Issue 2020*, 7. Art. No.: CD013031
5. Hashim, A., Tahir, M. J., Ullah, I., Asghar, M. S., Siddiqi, H., & Yousaf, Z. The utility of point of care ultrasonography (POCUS). *Annals of Medicine and Surgery*, 2021.
6. Pariyadath M, Snead G. Emergency ultrasound in adults with abdominal and thoracic trauma [Internet]. 22.03.2021. [Citirano 22.01.2023]; Dostupno na: www.uptodate.com
7. Richards, J. R., & McGahan, J. P. 2017. Focused Assessment with Sonography in Trauma (FAST). *Radiology* 2017, 283(1), 30–48.

8. Smoljko I. Primjena kontrastnih sredstava u ultrazvučnoj dijagnostici [Završni rad]. Split: Sveučilište u Splitu, Sveučilišni odjel zdravstvenih studija; [Internet]. 20.03.2022. [Citirano 22.01.2023]; Dostupno na: www.repo.ozs.unist.hr
9. Ephraim Herschmann. A Brief History of Ultrasound Transducer Development. [Internet]. 20.03.2022. [Citirano 24.02.2023]; Dostupno na <http://www.uptodate.com>.
10. Petrić Duvnjak, J. Lungultrasound: a valuable diagnostic method. *Hrvatski Časopis Zdravstvenih Znanosti* 2023, 3(1), 56–61.
11. White, J. The Value of Focused Echocardiography During Cardiac Arrest. *Journal of Diagnostic Medical Sonography* 2019, 35(6), 484–490.
12. Bradley W Frazee, Eric R Snoey. Diagnostic role of ED ultrasound in deep venous thrombosis and pulmonary embolism. *The American Journal of Emergency Medicine* 1999, 3. izdanje, 271-278 .
13. Hoffmann, B., Schafer, J. M., & Dietrich, C. F. Emergency Ocular Ultrasound – Common Traumatic and Non-Traumatic Emergencies Diagnosed with Bedside Ultrasound. *Ultraschall in Der Medizin - European Journal of Ultrasound* 2020, 41(06), 618–645.
14. Perić P, Laktašić-Žerjavić N. DIJAGNOSTIČKI ULTRAZVUK MUSKULOSKELETNOG SUSTAVA U REUMATOLOGIJI U HRVATSKOJ – SADAŠNJE STANJE I NOVE PERSPEKTIVE. [Internet]. 24.05.2021. [Citirano 22.01.2023]; Dostupno na: www.hrcak.srce.hr

15. RUSH Exam Ultrasound Protocol: Step-By-Step Guide - POCUS 101. [Internet]. 25.05.2017. [Citirano 22.01.2023]; Dostupno na: www.pocus101.com
16. Atkinson, P. Abdominal and Cardiac Evaluation with Sonography in Shock (ACES). *Ultrasound in Medicine & Biology* 2009, 35(8), S98.
17. *Scanning School - FAST and .* [Internet]. 22.03.2020. [Citirano 22.01.2023]; Dostupno na: www.tamingthesru.com
18. Lichtenstein, D. A. BLUE-Protocol and FALLS-Protocol. *Chest* 2017, 147(6), 1659–1670.
19. Radonjić, T., Popović, M., Zdravković, M., Jovanović, I., Popadić, V., Crnokrak, B., Klačnja, S., Mandić, O., Dukić, M., & Branković, M. Point-of-Care Abdominal Ultrasonography (POCUS) on the Way to the Right and Rapid Diagnosis . *Diagnostics* 2022, 12(9), 2052
20. Khor, M., Cutten, J., Lim, J., & Weerakkody, Y. Sonographic detection of pneumoperitoneum. *BJR CaseReports* 2017, 3(4), 20160146.
21. Seitz, K., & Merz, M. Sonographische Ileusdiagnostik. *Ultraschall in Der Medizin* 2008, 19(06), 242–249.
22. Quigley, A. J., & Stafrace, S. Ultrasound assessment of acute appendicitis in paediatric patients: methodology and pictorial overview of findings seen. *Insights Into Imaging* 2013, 4(6), 741–751.
23. Pandey, D. Y. Diagnostic role of ultrasonography for diagnosis of acute abdomen. *Journal of Medical Science and Clinical Research* 2017, 5(8).

24. Kim, Y. H. Artificial intelligence in medical ultrasonography: driving on an unpaved road. *Ultrasonography* 2021, 40(3), 313–317.

POPIS SLIKA

Slika 1 Akronim HI-MAP	18
Slika 2 Ultrazvučna evaluacija abdomena i srca u šoku (ACES) protocol: (1) srčani prozori, (2) pogled na donju šuplju venu, (3) pogled na abdominalnu aortu, (4) desni i (5) lijevi gornji kvadrant.....	20
Slika 3 Klasični algoritam za zbrinjavanje traume RADIOLOGY 283.1 (2017): 30-48.....	23
Slika 4 FAST pregled.....	23
Slika 5 Bazični FOCUS pregled i prozori.....	25

ŽIVOTOPIS

Megi Paus rođena je 9. ožujka 1998. godine u Puli. Osnovnu školu pohađala je u Puli, kao i Opću gimnaziju u kojoj je 2017. godine uspješno maturirala s odličnim te upisuje Medicinski fakultet Sveučilišta u Rijeci, smjer Integrirani dodiplomski i diplomski Sveučilišni studij medicine.

Tijekom studija sudjelovala je na kongresima i bila članica studentskih udruga Medicinskog fakulteta, a bila je i demonstrator na Katedri za anatomiju od 2018. do 2020. godine.