

Funkcionalni i onkološki ishodi bolesnika liječenih radi papilarnog karcinoma štitne žlijezde

Županić, Kristijan

Master's thesis / Diplomski rad

2023

Degree Grantor / Ustanova koja je dodijelila akademski / stručni stupanj: **University of Rijeka, Faculty of Medicine / Sveučilište u Rijeci, Medicinski fakultet**

Permanent link / Trajna poveznica: <https://urn.nsk.hr/urn:nbn:hr:184:095704>

Rights / Prava: [Attribution 4.0 International](#)/[Imenovanje 4.0 međunarodna](#)

Download date / Datum preuzimanja: **2024-07-13**



Repository / Repozitorij:

[Repository of the University of Rijeka, Faculty of Medicine - FMRI Repository](#)



SVEUČILIŠTE U RIJECI

MEDICINSKI FAKULTET

INTEGRIRANI PREDDIPLOMSKI I DIPLOMSKI

SVEUČILIŠNI STUDIJ MEDICINE

Kristijan Županić

FUNKCIONALNI I ONKOLOŠKI ISHODI BOLESNIKA LIJEČENIH RADI

PAPILARNOG KARCINOMA ŠTITNE ŽLIJEZDE

Diplomski rad

Rijeka, 2023.

SVEUČILIŠTE U RIJECI

MEDICINSKI FAKULTET

INTEGRIRANI PREDDIPLOMSKI I DIPLOMSKI

SVEUČILIŠNI STUDIJ MEDICINE

Kristijan Županić

FUNKCIONALNI I ONKOLOŠKI ISHODI BOLESNIKA LIJEČENIH RADI

PAPILARNOG KARCINOMA ŠTITNE ŽLIJEZDE

Diplomski rad

Rijeka, 2023.

Mentor rada: Doc. dr. sc. Diana Maržić, dr. med.

Komentor: Dr.sc. Blažen Marijić, dr.med

Diplomski rad ocijenjen je dana _____ u/na _____

_____, pred povjerenstvom u sastavu:

1. Prof.dr.sc.Tamara Braut, dr.´ med.

2. Izv. prof. dr. sc. Dubravko Manestar, dr. med.

3. Izv. prof dr. sc. Sanja Klobučar, dr. med.

Rad sadrži 38 stranica, 9 slika, 4 tablice i 33 literaturna navoda.

ZAHVALA

Zahvalu želim uputiti svojoj obitelji, majci Aniti, ocu Marjanu, bratu Alenu te baki Alojziji što su mi pružali bezuvjetnu podršku tijekom studija te mi pomagali i tješili me kad god bi malo zapelo. Želim zahvaliti i svojoj curi Nives koja se puno žrtvovala za moj studij i pomogla mi da postanem ovo što sam danas. Isto tako želim zahvaliti svojim prijateljima koji su trpili moje izostanke te mi pružali podršku i pomoć u svrhu završetka ovog studija.

Želio bih zahvaliti specijalizantima na Klinici za otorinolaringologiju i kirurgiju glave i vrata, Filipu Tudoru, dr. med. i Toniju Vidoviću, dr. med. koji su mi pomogli pri prikupljanju kliničkih podataka i njihovoj statističkoj obradi. Zahvalu upućujem izv. prof. dr. sc. Manueli Avirović, spec. patol. koja mi je pomogla oko mikroskopskih fotografija karcinoma. Želim zahvaliti svojoj mentorici doc. dr. sc. Diani Maržić, dr. med. i stručnoj komisiji na pruženoj prilici i susretljivosti. Na kraju, najveću zahvalu želio bih uputiti svojem komentoru dr.sc. Blaženu Marijiću, dr. med., na odvojenom vremenu i velikoj pomoći u usmjeravanju i završavanju ovog diplomskog rada.

SADRŽAJ RADA

1. Uvod.....	1
1.1. Anatomija štitne žlijezde	1
1.2. Embriologija štitne žlijezde	2
1.3. Histologija štitne žlijezde	3
1.4. Fiziologija štitne žlijezde.....	4
1.5. Tumori štitne žlijezde	5
1.5.1. Papilarni karcinom štitnjače	6
1.6. Kirurško liječenje karcinoma štitne žlijezde	9
1.7. Komplikacije kirurškog liječenja papilarnog karcinoma štitnjače	10
1.7.1. Hipoparatiroidizam.....	11
1.7.2. Ozljeda rekurentnog laringealnog živca.....	11
1.7.3. Krvarenje	12
2. Svrha rada.....	13
3. Ispitanici i postupci	14
4. Rezultati	15
4.1. Opći pokazatelji	15
4.2. Specijalni pokazatelji	18
5. Rasprava	22
6. Zaključak.....	29
7. Sažetak	30

8. Summary	31
9. Literatura	33
10. Životopis.....	38

POPIS KORIŠTENIH SKRAĆENICA I AKRONIMA

lat. – na latinskom jeziku

a. – arterija

v. – vena

n. – nervus

sup. – superior

inf. – inferior

TSH – hormon koji stimulira štitnu žlijezdu

T3 – trijodtironin

T4 – tiroksin

PTC – papilarni karcinom štitnjače

CT – kompjuterska tomografija

MR – magnetska rezonanca

FDG-PET/CT – fluorodeoksiglucoza-pozitronska emisijska tomografija/kompjuterska tomografija

ATA – American Thyroid Association

sur. – suradnici

NMH – niskomolekularni heparin

DVT – duboka venska tromboza

PE – plućna embolija

cm – centimeter

RLN – rekurentni laringealni živac

SD – standardna devijacija

PTH – paratireoidni hormon

Tg – Tireoglobulin

1. Uvod

Štitna žlijezda je endokrini organ smješten na prednjoj strani vrata. Prvi pisani zapisi o štitnoj žlijezdi datiraju iz 4. stoljeća prije Krista iz stare Grčke. Međutim, prva detaljnija anatomsko-fiziološka istraživanja štitne žlijezde vezana su za 19. stoljeće. U tom razdoblju su francuski anatom Xavier Bichat i engleski kirurg Sir Astley Cooper pridonijeli razumijevanju funkcije i strukture. Značajno ime u kirurgiji žlijezde svakako pripada švicarskom liječniku Emilu Theodoru Kocheru, koji je za svoj rad na fiziologiji, patologiji i kirurgiji štitne žlijezde dobio Nobelovu nagradu za fiziologiju i medicinu 1909 godine. (1.) Daljnji napredak medicine općenito, a posebno u polju endokrinologije doveo je do boljeg razumijevanja bolesti štitne žlijezde (2.), a paralelno s tim razvijale su se i usavršavale različite kirurške tehnike. Međutim, potrebno je uvodno se prisjetiti osnovnih činjenica o građi, razvoju i funkciji ovog organa.

1.1. Anatomija štitne žlijezde

Štitna žlijezda (*lat. glandula thyreoidea*) leži na prednjoj strani vrata uz dušnik i grkljan. U žena je neznatno veća nego u muškaraca te prosječno teži oko 30 grama. Oblika je slova H s bočno dva jače razvijena reznja, (*lat. lobus dexter i sinister*), dok ih u sredini spaja srednji, uži dio žlijezde, (*lat. isthmus glandulae thyreoideae*). Smještena je iza sternotireoidnih i sternohiodnih mišića u donjoj trećini vrata. Nalazi se u visini C5-Th1 kralježaka. Putem Berry-evog ligamenta povezana je s dušnikom. (3.)

Krvlju je opskrbljuju dvije parne žile, gornje tiroidne arterije koje su ujedno grane vanjske karotide te donje tiroidne arterije koje vode krv iz tireocervikalnog trunkusa. Katkada postoji i neparna arterija thyroidea ima. Prisutna je samo u 3-10% populacije. (4.)

Iz štitnjače krv odvođe gornja tiroidna vena i srednja tiroidna vena u unutarnju jugularnu venu, a donje tiroidne vene u lijevu brahiocefaličnu venu. Vezano za inervaciju, simpatična vlakna su iz cervikalnih ganglija, a parasimpatična iz nervusa vagusa preko gornjeg i donjeg laringealnog živca (nervus laringeus superior i inferior). Obavijena je dvjema ovojnica, od kojih je vanjska čvršća od unutarnje. Između te 2 ovojnice nalazi se procijep koji olakšava izolaciju štitne žlijezde pri operacijskim zahvatima. U tom se procijepu nalaze ogranci krvnih žila koje opskrbljuju žlijezdu, a na stražnjoj strani tu su smještene i paratireoidne žlijezde. Posredstvom vanjske ovojnice, štitnjača se čvrsto drži dušnika i grkljana pa zbog toga i prati njihove pokrete kao što su dizanje i spuštanje kod gutanja. (5.)

Redovno postoje četiri paratireoidne žlijezde. Imaju oblik leće, a veličinom poput veličine zrna pšenice što je oko 0,5-1 cm. Leže na stražnjem rubu lijevog i desnog režnja štitnjače. (4.)

1.2.Embriologija štitne žlijezde

Štitna žlijezda počinje se razvijati oko petog tjedna gestacije, a završava između devetog i desetog tjedna gestacije. (3.) Počinje se razvijati umnažanjem i izrastanjem endodermalnog epitela u dnu ždrijela na granici između medijalne jezične kvržice i kopule, na mjestu gdje će se kasnije nalaziti foramen cekeum. Ta se šuplja epitelna osnova, podijeljena na dva režnja, spušta ispred ždrijelnog crijeva ostajući pri tome privremeno povezana s jezikom uskim kanalom (lat. ductus thyroglossus). Tijekom daljnjeg razvoja taj kanal gubi svoj lumen te postaje solidan epitelni tračak koji u većini slučajeva kasnije nestane. Spuštajući se dalje ispred

jezične kosti i hrskavica grkljana, štitna žlijezda oko sedmog tjedna gestacije postiže svoj konačan položaj ispred dušnika. Tada se već sastoji od središnjeg uskog dijela i dva postranična reznja. Potkraj trećeg mjeseca gestacije, u štitnjači se pojavljuju prvi folikuli s koloidom i ona počinje izlučivati. Folikularne stanice izlučuju koloid, koji sadržava tiroksin i trijodtironin. Parafolikularne stanice ili C-stanice nastaju od ultimobranhijalnog tijela i izlučuju kalcitonin. (5.)

Poremećaji koji se mogu javiti u razvoju štitne žlijezde su cista duktusa tireoglosusa te anomalije same žlijezde. Cista duktusa tireoglosusa može se nalaziti bilo gdje duž puta kojim se spušta osnova štitne žlijezde, ali je uvijek u središnjoj crti vrata ili u njezinoj neposrednoj blizini. Oko 50% tih cista nalazi se uz trup jezične kosti, ali se one isto tako mogu nalaziti i na bazi jezika ili uz štitnu hrskavicu. Može se javiti i fistula duktusa tireoglosusa koja onda povezuje cistu s površinom vrata. Ona obično nastaje sekundarno kao posljedica ruptуре ciste. Može se javiti i akcesorna štitna žlijezda koja je je građena kao manja nakupina tkiva štitnjače i može se nalaziti duž puta kojim se osnova štitnjače spuštala, ali se najčešće nalazi na bazi jezika neposredno uz foramen cecum. Tkivo ciste i duktusa podložno je istim bolestima kao i sama štitna žlijezda. (5.)

1.3. Histologija štitne žlijezde

Tkivo štitne žlijezde građeno je od folikula. To su okrugli mjehurići koji su obloženi jednoslojnim epitelom, a u njihovom lumenu nalazi se želatinozna tvar, zvana koloid. Mogu biti raznih veličina, a folikularne stanice mogu biti pločaste, kubične ili niske cilindrične. Čahuru žlijezde čini rahlo vezivno tkivo, koje u unutrašnjost parenhima štitne žlijezde šalje tračke koji pregrađuju žlijezdu i na kraju dosežu do svih folikula koje onda obavijaju

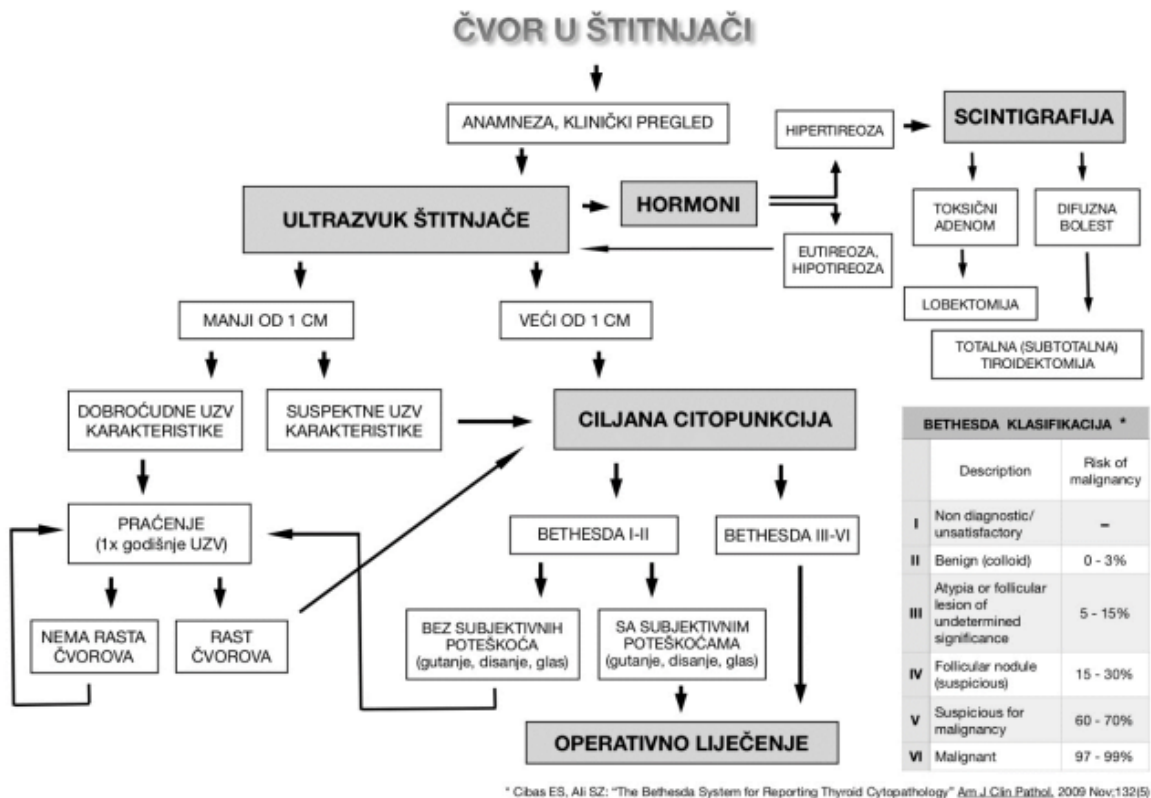neformiranim vezivnih tkivom, građenim od retikulinskih vlakana. Svaki folikul okružuje gusta mreža krvnih i limfnih kapilara. Endotelne stanice kapilara su fenestrirane što olakšava prolaz hormona u krvni optok. Izgled folikula štitne žlijezde različit je prema području žlijezde i funkcionalnoj aktivnosti. Tireotropin stimulirajući hormon (TSH) potiče sintezu hormona i izaziva porast visine epitela folikula i smanjenje količine koloida u njima. (6.) Osim folikularnih stanica, tkivo štitnjače čini i još jedna vrsta sekretornih stanica, a to su parafolikularne ili C stanice. One su porijeklom iz neuralnog grebena, a izlučuju hormon kalcitonin. Parafolikularne stanice čine otprilike 0,1% parenhima štitnjače. (7.)

1.4. Fiziologija štitne žlijezde

Glavni regulator anatomskog i funkcionalnog stanja štitne žlijezde je hormon koji stimulira štitnu žlijezdu (TSH), a izlučuje se u prednjem režnju hipofize. TSH regulira izlučivanje trijodtironina (T3) i tiroksina (T4) u štitnoj žlijezdi. Oko 93% metabolički aktivnih hormona koje luči štitnjača je tiroksin, a 7% trijodtironin. Međutim, gotovo se sav tiroksin na kraju pretvara u trijodtironin. Funkcija ova dva hormona kvalitativno su ista, ali se razlikuju u brzini i intenzitetu djelovanja. Trijodtironin je oko četiri puta jači od tiroksina, ali je prisutan u krvi u znatno manjim količinama i zadržava se mnogo kraće nego tiroksin. Hormoni štitnjače djeluje gotovo na sve stanice s jezgrom u ljudskom tijelu, povećavajući njihovu funkciju i metabolizam. (8.)

1.5. Tumori štitne žlijezde

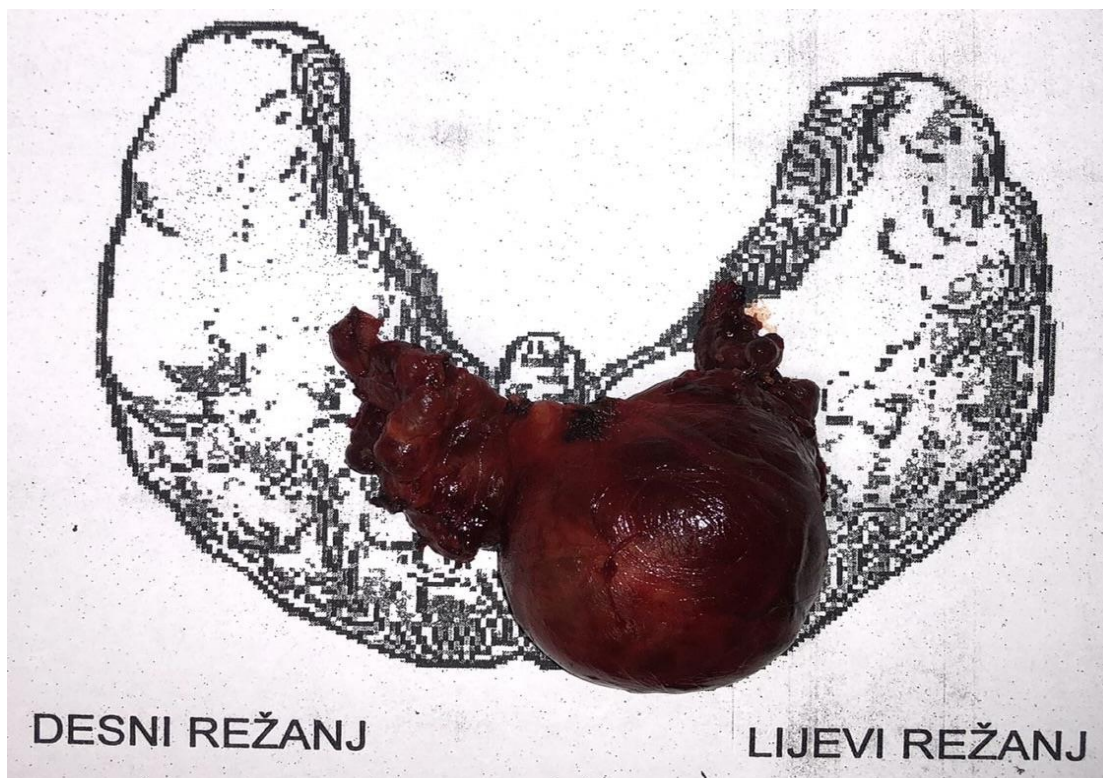
Tumori štitne žlijezde mogu biti benigni ili maligni. U većini slučajeva, nastaju iz folikularnog epitela pa se zbog toga klasificiraju kao adenomi ili karcinomi kao što su i papilarni karcinom, folikularni karcinom i anaplastični karcinom. Medularni karcinom vuče podrijetlo iz parafolikularnih C-stanica štitnjače. (9.) Većinom se maligna bolest štitne žlijezde očituje čvorom ili u samoj štitnjači što je puno češće ili čvorom na vratu. Postupak kliničke obrade prikazan je na slici 1.



Slika 1. Postupak kod pronalaska čvora u štitnjači (10.)

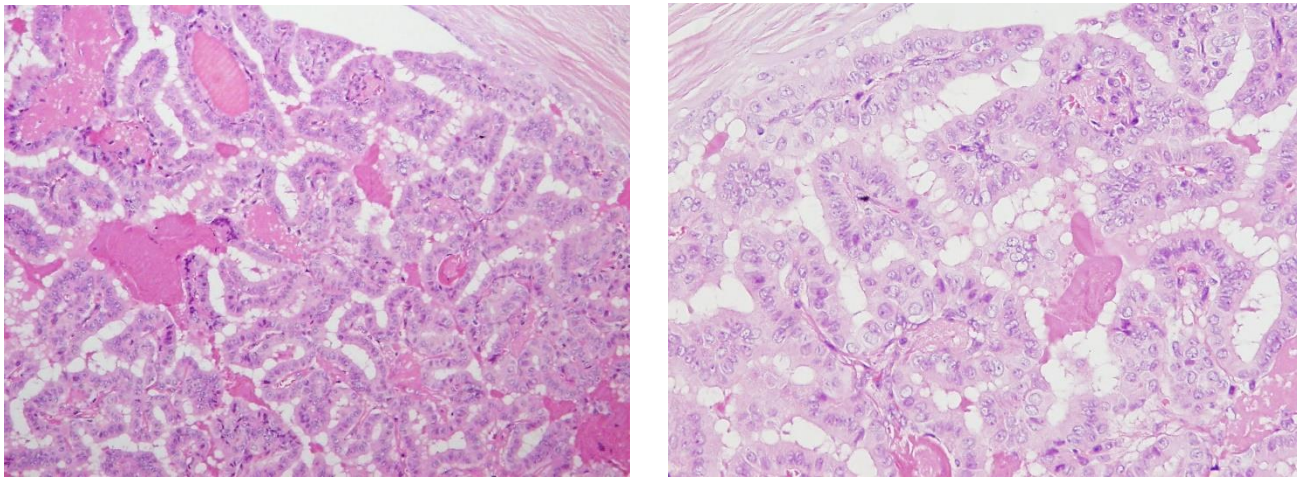
1.5.1. Papilarni karcinom štitnjače

Papilarni karcinom najčešći je karcinom štitnjače i čini 70-80% svih karcinoma štitnjače. U izvješću temeljenom na bazi podataka o nadzoru, epidemiologiji i krajnjim rezultatima (SEER) od 1975. do 2012., incidencija PTC-a porasla je s 4,8 na 14,9 na 100 000. (11.) Građen je od resica obloženih maligno promijenjenim kubičnim ili cilindričnim epitelnim stanicama. Može se pojaviti u bilo kojoj životnoj dobi, no ipak se najčešće pojavljuje u dobi između 25. i 45. godine života te je triput učestaliji u osoba ženskog spola. (9.) Iako rijedak u djece, PTC je još uvijek najčešći pedijatrijski zloćudni tumor štitnjače. Češće pogađa bijelu nego crnu rasu. (11.) Može se prezentirati u nekoliko oblika. Najčešće se prezentira kao solidna masa koja je samo prividno ograničena od normalnog parenhima štitnjače (Slika 2.), a može biti i cistične građe. Česta su multipla žarišta, vidljiva mikroskopski pa je minimalan kirurški zahvat lobektomija ili još češće potpuna ekstirpacija žlijezde.



Slika 2. Papilarni karcinom štitnjače makroskopski

Ukoliko ima čahuru, ona nalikuje čahuri benignog adenoma, U uznapredovalim slučajevima tumor može probiti ne samo vlastitu čahuru, već i čahuru žlijezde te prodrijeti u okolne strukture. Mikroskopski, ovaj tip tumora čine resice građene od fibrovaskularne strome obložene jednim ili više redova atipičnih stanica. Jezgre stanica imaju fino raspršen kromatin te se jezgre uspoređuju s izgledom “mliječnog stakla” (Slika 3.).



Slika 3. *Papilarni karcinom štitnjače, jezgre izgleda “mliječnog stakla”*

Tumorske stanice imaju oskudniju citolazmu pa se zbog toga jezgre susjednih stanica preklapaju.

Klinička slika papilarnog karcinoma očituje se kao bezbolni palpabilni čvor u štitnoj žlijezdi, a katkada je i prvo očitovanje bezbolno povećanje vratnih limfnih čvorova. Često se otkriva slučajno, na sistemskim ultrazvučnim pregledima, a da pri tome bolesnici ne navode nikakvu simptomatologiju. Ukoliko postoji određeni simptomi onda su vezani uz kompresivne tegobe, pa bolesnici navode otežano gutanje, osjećaj pritiska na dišni put i poremećaje glasa. Naravno, ukoliko bolesnici zanemare početne simptome, mogu se javiti u uznapredovaloj fazi bolesti kada je tumor već invadirao okolne strukture i time i time pridonio širem spektru simptoma, od

boli, krvarenja pa do stridoroznog disanja. Nadalje, još jedna specifičnost ovog karcinoma su rane metastaze u vratne limfne čvorove, no prisutnost istih značajno ne mijenja prognozu. Preživljenje i prognoza bolesnika ovisi o dobi, spolu te veličini i diferenciranosti tumora. Ona je uglavnom zadovoljavajuća te se izlječenje može postići u više od 90% slučajeva . Prognoza je malo lošija u bolesnika starijih od 50 godina te u bolesnika muškog spola. (9.) U nekim papilarnim karcinomima također su identificirane kromosomske promjene, kao što su prekomjerna ekspresija RET protoonkogen, NTRK1 i MET gena (11.). Nadalje, mutacije u genu BRAF također su identificirane i povezane s prognozom. Jasno je dokazana i povezanost između PTC-a i izloženosti zračenju. (11.)

Citološka punkcija pod kontrolom ultrazvuka često je inicijalna dijagnostička metoda za otkrivanje PTC-a. Sonografske značajke uključuju hipoehogen ili izoehogen solidan nodul s nepravilnim ili slabo definiranim rubovima, mikrokalifikacije i neorganiziranu unutarnju vaskularizaciju. Laboratorijski testovi hormona štitnjače uglavnom nemaju veze s postavljanjem dijagnoze karcinoma jer su oni često unutar referentnih vrijednosti. Postavljanje dijagnoze uključuje i scintigrafiju štitnjače. gdje mogu biti vidljivi hladni (hipofunkcionalni) čvorovi, ali rijetko i vrući (hiperfunkcionalni) čvorovi. Druge radiološke metode, poput kompjuterizirane tomografije (CT), magnetske rezonance (MR) i fluorodeoksiglukoza-pozitronska emisijska tomografija/kompjutorska tomografija (FDG-PET/CT), koriste se za procjenu proširenja bolesti van štitnjače, te poboljšanje dijagnostičke točnosti. (11.)

1.6. Kirurško liječenje karcinoma štitne žlijezde

Odluke o primarnom liječenju karcinoma temelje se na preoperacijskoj procjeni rizika koji uključuju kliničke, slikovne i citološke podatke. Izbor ovisi o mjestu i opsegu karcinoma te o prisutnosti žarišta bolesti koja se ne mogu identificirati. Mali papilarni karcinomi mogu se pratiti konzervativno uz aktivan nadzor i bez ikakve intervencije, a operacija postaje opcija samo ako postoji značajna promjena u veličini ili unutarnjim značajkama tumora. Još uvijek postoje liječnici koji preporučuju agresivnije izbore liječenja unatoč trenutnih aktualnih ATA (American Thyroid Association) preporuka. ATA preporuke odnose se na smjernice u vezi s dijagnozom, liječenjem i praćenjem karcinoma štitnjače. Lobektomija je opcija za unifokalne tumore manje od četiri centimetra bez dokaza o ekstratireoidnom proširenju ili metastazama u limfnim čvorovima. Za bolesnike s PTC-om većim od četiri centimetra, s velikim širenjem izvan štitnjače (klinički T4), klinički vidljivom metastatskom bolešću u čvorove (klinički N1) ili metastazama u udaljena mjesta (klinički M1), početni kirurški postupak trebao bi uključivati totalnu tiroidektomiju. Ako se kirurški zahvat odabere kao opcija za bolesnike s rakom štitnjače manjih od 1 cm, bez širenja izvan štitnjače i cN0, početni zahvat može biti lobektomija međutim puno se češće izvodi totalna tiroidektomija. Sama lobektomija štitnjače dovoljan je tretman za male, unifokalne, intratireoidne karcinome kod bolesnika u kojih nema dokaza prethodnog zračenja glave i vrata, obiteljskih karcinoma štitnjače ili klinički detektabilne cervikalne nodalne metastaze. Profilaktička disekcija vrata (ipsilateralna ili bilateralna) trebala bi biti razmatrana u bolesnika s PTC-om i klinički nezahvaćenim središnjim vratnim limfnim čvorovima (cN0) koji imaju uznapredovale primarne tumore (T3 ili T4) ili klinički zahvaćene bočne vratne čvorove (cN1b). (11.) Razlika između kompletne tiroidektomije i totalne tiroidektomije je u tome da je kompletna postupak kirurškog otklanjanja štitne žlijezde u potpunosti, samo s vremenskim odmakom od prethodnog zahvata. Primjerice, ako je u

prethodnom zahvatu izvedena lobektomija desnog režnja s isthmektomijom i ako je tu patohistološki dokazan tumor, onda slijedi lijevostrana lobektomija u narednom kirurškom aktu čime smo kompletirali otklanjanje žlijezde. Za razliku od ovog postupka, totalna tiroidektomija je zahvat kojim u jednom aktu odstranjujemo žlijezdu u potpunosti.

Nakon tiroidektomije, liječenje radioaktivnim jodom je terapija izbora u bolesnika s PTC-om za ablaciju zaostalog normalnog tkiva štitnjače. Terapija radioaktivnim jodom indicirana je u:

- bolesnika s tumorom većim od dva centimetra i jednim od sljedećih čimbenika rizika: veliko proširenje izvan štitnjače, dob veća od 45 godina, pozitivan limfni čvor ili udaljene metastaze
- bolesnika s tumorom manjim od dva centimetra i udaljenim metastazama.

Kemoterapija je rezervirana za bolesnike s rekurentnom ili prekomjernom zaostalom bolešću nakon početnog kirurškog liječenja i ablacije radioaktivnim jodom. Nakon tiroidektomije, bolesnicima je potrebna doživotna terapija hormonima štitnjače. Budući da TSH može pospješiti rast preostalih PTC stanica, doza nadomjesne terapije trebala bi biti dovoljno visoka da se postigne supresija TSH. (11.)

1.7. Komplikacije kirurškog liječenja papilarnog karcinoma štitnjače

Uobičajene komplikacije kirurškog liječenja papilarnog karcinoma štitnjače uključuju hipoparatiroidizam, ozljedu laringealnog živca, ozljedu vanjske grane gornjeg laringealnog živca, postoperativno krvarenje, edem grkljana, traheospazam, ozljedu dušnika i ozljedu jednjaka. Teže komplikacije, kao što su dispneja, asfiksija ili tireotoksična oluja nešto su rjeđe, no one čak mogu dovesti i do smrti bolesnika pa se svakako ne bi smjele zanemariti. Prije

operacije potrebno je bolesnika upoznati sa svim mogućim ishodima na primjeren način kako bi s jedne strane bili svjesni rizika, a opet ne prekomjerno uplašeni.

1.7.1. Hipoparatiroidizam

Hipokalcemija uzrokovana oštećenjem paratiroidne žlijezde česta je postoperativna komplikacija. Incidencija prolazne hipokalcemije je oko 1,2-40%, dok je incidencija trajne hipokalcemije oko 3%. (12.) Rizik od postoperativne hipokalcemije povezan je sa spolom (ženski), Graveovom bolešću, disekcijom limfnih čvorova, kirurškim pristupom (potpuna tireoidektomija, reoperacija ili opsežna operacija) i krvarenjem. (12.) Pravilna identifikacija i zaštita paratiroidnih žlijezda tijekom operacije važni su preduvjeti za sprječavanje hipokalcemije.

1.7.2. Ozljeda rekurentnog laringealnog živca

Ozljeda rekurentnog laringealnog živca česta je komplikacija. Incidencija prolazne paralize je 5-8%, dok je incidencija trajne paralize 0,3-3%. (12.) Nekoliko čimbenika može uzrokovati ozljedu živca, poput pretjerane trakcije/istezanja, kontuzije, podvezivanja ili prošivanja, opekline i presijecanja. Ozljeda se može dogoditi na bilo kojoj poziciji živca. Kada se potvrdi ozljeda živca, potrebno je utvrditi vrstu ozljede. Ako se radi o paralizi živčane funkcije uzrokovanoj podvezivanjem ili šivanjem, eksploratornu operaciju treba izvesti što prije. Važno je da je operacija dekompresije živca izvedena unutar tri mjeseca. Za bolesnike čiji su živci

presječeni, potrebna je operacija reinervacija živca koja opet uključuje razne postupke od graftiranja drugim živcem ili spajanjem krajeva presječenog živca. (12.) Nažalost, ovi postupci ne dovode do ponovnog pomicanja glasnice, ali održavaju tonus unutarnje muskulature grkljana što pridonosi kvalitetnijem glasu.

1.7.3. Krvarenje

Kao što je već bilo spomenuto u poglavlju anatomije štitne žlijezde, štitna žlijezda je obilno vaskulariziran organ. Zbog toga postoji veliki rizik od oštećenja pojedinih krvnih žila te posljednično tome postoperacijske komplikacije kao što je krvarenje. Ono čini izravnu prijetnju životu koja zahtijeva hitnu intervenciju. Nekim bolesnicima je zbog toga potrebna intenzivna njega, a kao najteža komplikacija može nastupiti smrt. Rizik za krvarenje je veći u slučaju muškog spola, toksične guše i totalne resekcije štitnjače. (13.) Operacijska dvorana i jedinica intenzivne njege trebaju biti dostupni u svakom trenutku u poslijeoperacijskoj njezi.

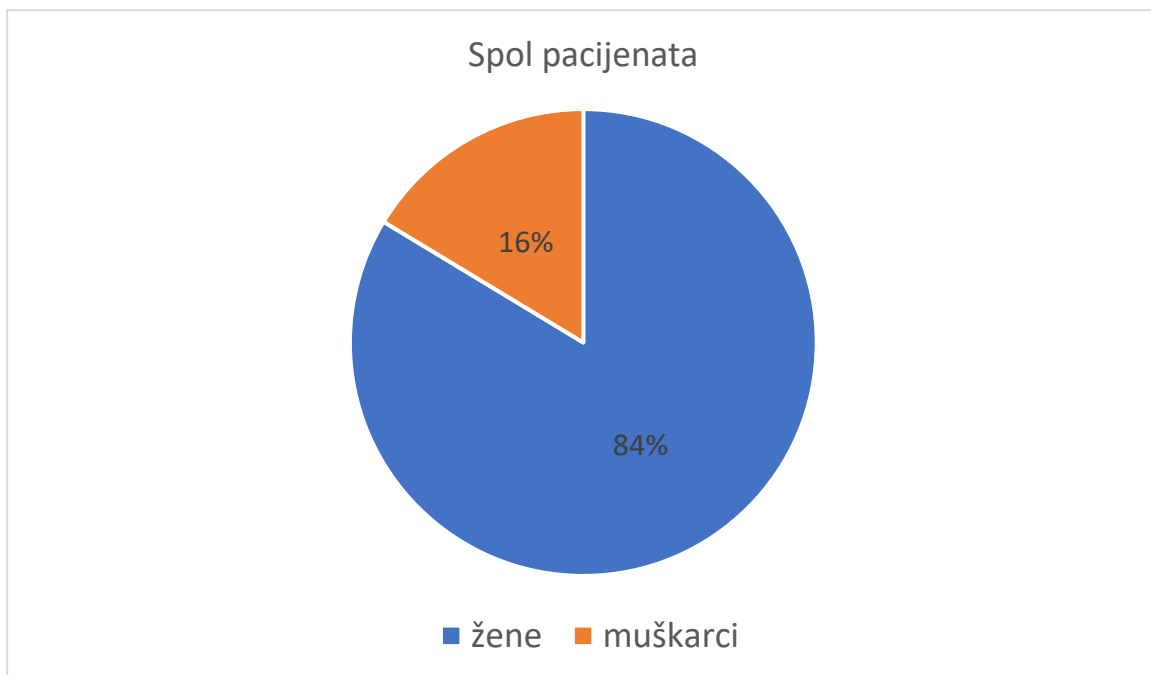
2. Svrha rada

Svrha rada je definirati i okarakterizirati funkcionalne i onkološke ishode kirurški liječenih bolesnika radi papilarnog karcinoma štitne žlijezde na Klinici za otorinolaringologiju i kirurgiju glave i vrata Kliničkog bolničkog centra Rijeka.

3. Ispitanici i postupci

Istraživanje je provedeno prikupljanjem podataka iz bolničkog informacijskog sustava IBIS-a na temelju povijesti bolesti bolesnika podvrgnutih operaciji štitne žlijezde na Klinici za otorinolaringologiju i kirurgiju glave i vrata Kliničkog bolničkog centra Rijeka u razdoblju od 17. siječnja 2015. do 06. travnja 2023. godine te njihovom kasnijom analizom. Podaci su statistički obrađeni te su rezultati kvantitativno i u postocima prikazani tabličnim i slikovnim prikazom.

Ukupan broj obrađenih bolesnika iznosio je 104. Od čega je bilo 87 žena (83,7%) i 17 muškaraca (16,3%). Prosječna dob bolesnika u istraživanju iznosila je 50 godina uz standardnu devijaciju od 14 godina. Navedeni podaci prikazani su na slikovnim prikazom broj 4.



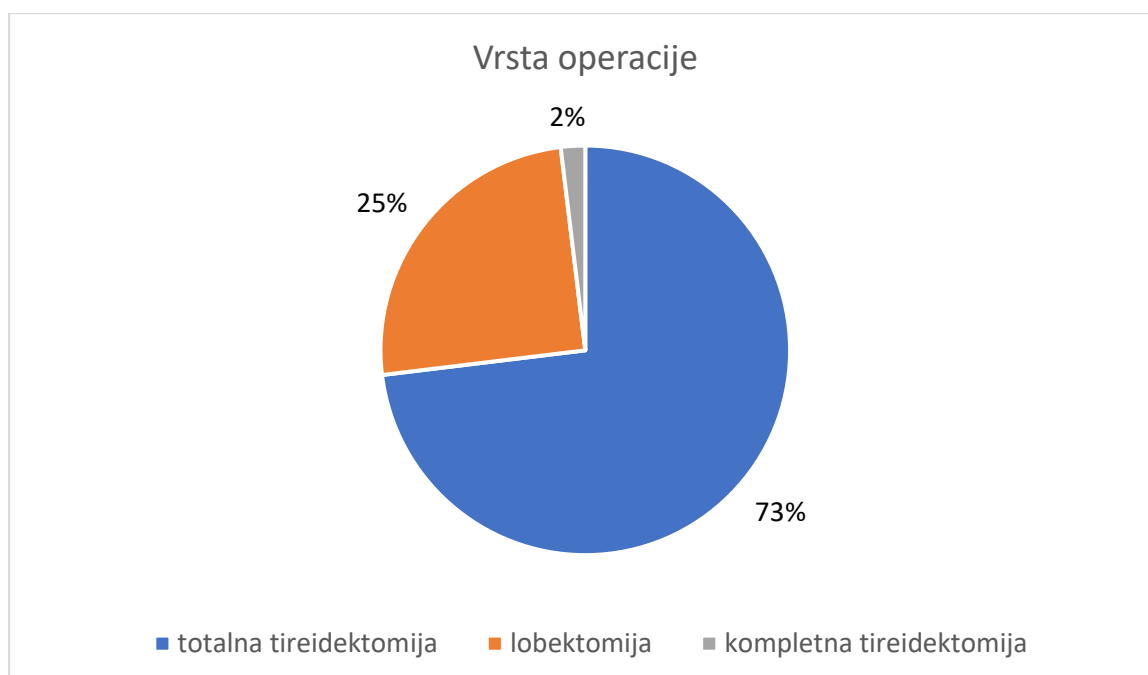
Slika 4. Grafikon prikaza bolesnika po spolu

4. Rezultati

Obradom podataka u razdoblju od 2015. do 2023. godine dobiveni su sljedeći rezultati. Podaci koje smo promatrali podijelili smo na opće pokazatelje koji su: vrsta inicijalne operacije, disekcija regije VI, trajanje operacije, veličina desnog i lijevog reznja te veličina patološke tvorbe u lijevom i desnom reznju, zatim Bethesda i TNM klasifikacija. Te specijalne pokazatelje: simptomi koje su bolesnici imali prije operacije (disfonija, disfagija, dispneja), duljina hospitalizacije, primjena radiojodne terapije, vrijeme praćenja bolesnika nakon operacije te komplikacije koje su se javile (krvarenje, unilateralna i bilateralna pareza glasnica, hipokalcemija, disfagija te kao najteža smrt).

4.1. Opći pokazatelji

U istraživanje je bilo uključeno 104 bolesnika. Po vrsti, inicijalna operacija je bila totalna tireidektomija (76 bolesnika), lobektomija (26 bolesnika), potpunih tireidektomija (2 bolesnika). Kod 44 (42,3%) bolesnika operacija je uključivala i disekciju vrata. Svim bolesnicima kojima je učinjena lobektomija te je PHD pokazao papilarni karcinom učinjena je naknadno kompletna tireidektomija te po potrebi disekcija vrata (regija VI). Navedeni podaci prikazani su na slikovnom prikazu broj 5.



Slika 5. Grafički prikaz zastupljenosti određene vrste operacije

Promatrajući vrijeme trajanja operacije, podijelili smo bolesnike na one kojima je rađena samo lobektomija te one kojima je rađena totalna tireidektomija. Medijan trajanja zahvata za bolesnike s lobektomijom iznosio je 75 minuta, dok je ukupni raspon operacije bio od 35 do 250 minuta (za 33 bolesnika vrijeme operacije bilo je nepoznato). Medijan trajanja zahvata za bolesnike podvrgnute zahvatu totalne tireidektomije iznosio je 105 minuta, uz ukupni raspon od 33 do 310 minuta. (za 33 bolesnika vrijeme trajanja zahvata bilo je nepoznato).

Promatran je i podatak veličine samog režnja štitnjače te veličina patološke tvorbe u svakom režnju. Podaci su iskazani u tablici 1. i 2.

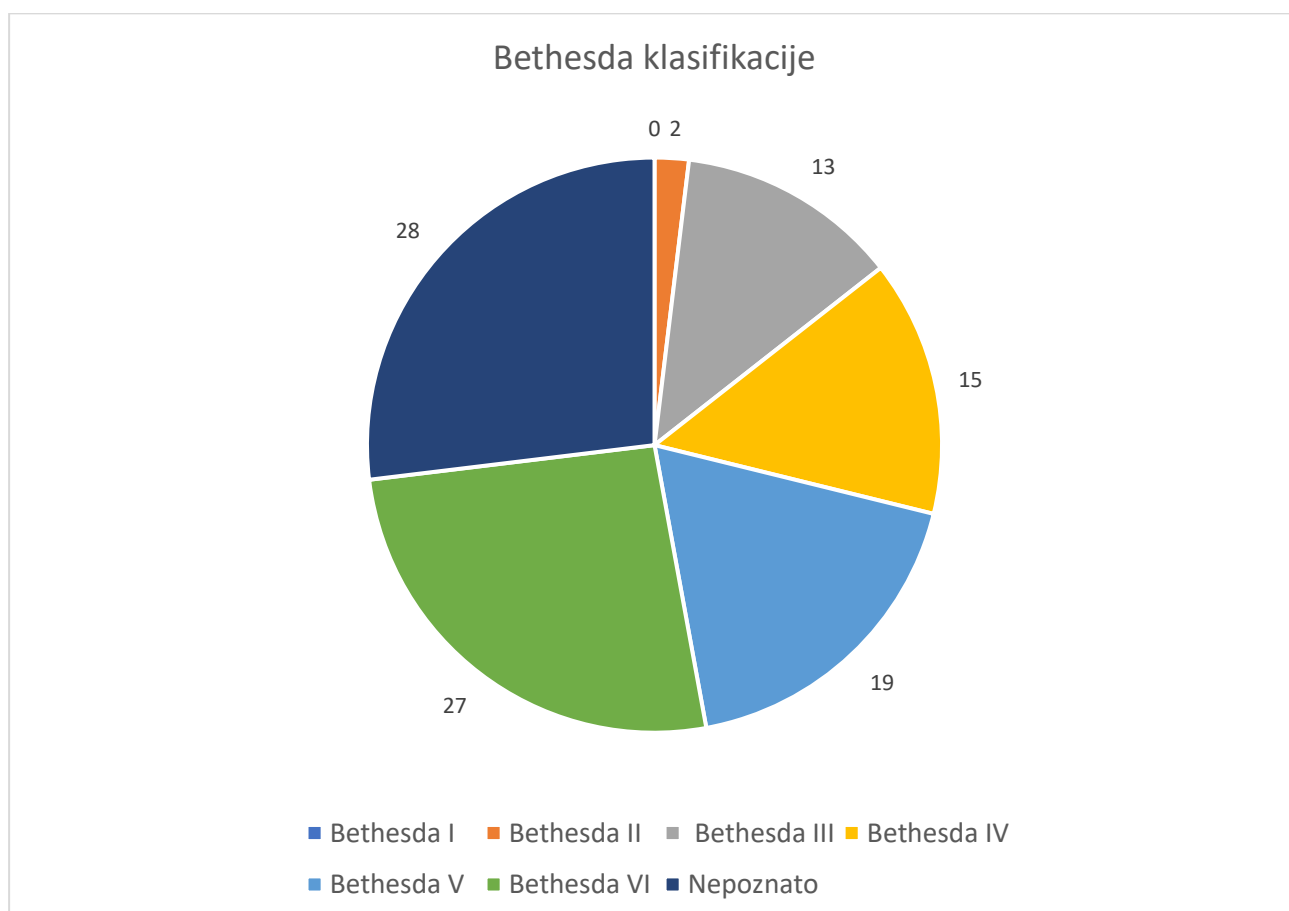
Tablica 1. Prikaz prosjeka i standardnih devijacija izmjerenih veličina desnog i lijevog režnja

KLINIČKI PROSJEK	DESNI REŽANJ ± SD	LIJEVI REŽANJ ± SD
Vertikalni	4,7 ± 1,1	4,3 ± 1,1
Lateralni	2,8 ± 1,3	2,3 ± 1,1
Sagitalni	2,0 ± 1,0	1,8 ± 0,8

Tablica 2. Prikaz patohistološki izmjerenih prosjeka za desni i lijevi režanj

KLINIČKI PROSJEK	DESNI REŽANJ \pm SD	LIJEVI REŽANJ \pm SD
Vertikalni	4,5 \pm 1,5	4,0 \pm 1,5
Lateralni	3,1 \pm 1,0	3,0 \pm 1,2
Sagitalni	1,8 \pm 0,7	(1,6 \pm 0,7

Analizirajući bolesnike svrstane po Bethesda klasifikaciji, dobiveni su podaci vidljivi na slikovnom prikazu pod brojem 6.



Slika 6. Bolesnici podijeljeni po Bethesda klasifikaciji

Klasificirajući bolesnike po TNM klasifikaciji, dobivena je tablica pod brojem 3.

Tablica 3. *Raspodjela bolesnika po TNM klasifikaciji*

		Broj bolesnika
T	T0	1
	T1a	52
	T1b	35
	T2	11
	T3a	3
	T3b	1
	T4a	1
	T4b	0
N	N0	77
	N1a	16
	N1b	11
M	M0	102
	M1	2

4.2. Specijalni pokazatelji

Kod specijalnih pokazatelja, analizirali smo simptome koje su bolesnici osjećali prije operacije, odnosno specifično se fokusirali na disfagiju, disfoniju i dispneju. Ta analiza vidljiva je u tablici pod brojem 4.

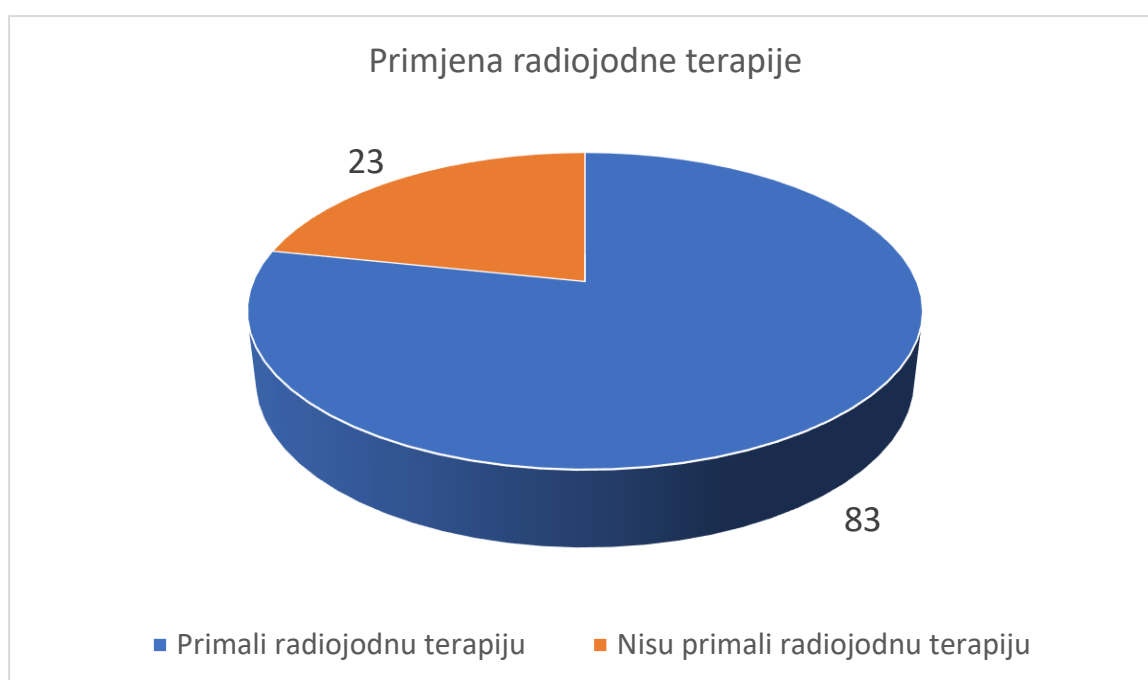
Tablica 4. *Simptomi bolesnika prije operacije*

SIMPTOM	BROJ BOLESNIKA	
DISFAGIJA	DA	17 (16,3%)
	NE	84 (80,8%)
	NEPOZNATO	3 (2,9%)
DISFONIJA	DA	14 (13,5%)
	NE	86 (82,7%)

	NEPOZNATO	4 (3,8%)
DISPNEJA	DA	7 (6,7%)
	NE	93 (89,4%)
	NEPOZNATO	4 (3,9%)

Medijan duljine hospitalizacije iznosio je 6 dana. Najkraći boravak bio je 3 dana, a najdulji 22 dana, dok je medijan praćenja bolesnika nakon operacije iznosio je 17,4 mjeseci, odnosno najkraće 1 mjesec, a najdulje 84 mjeseca.

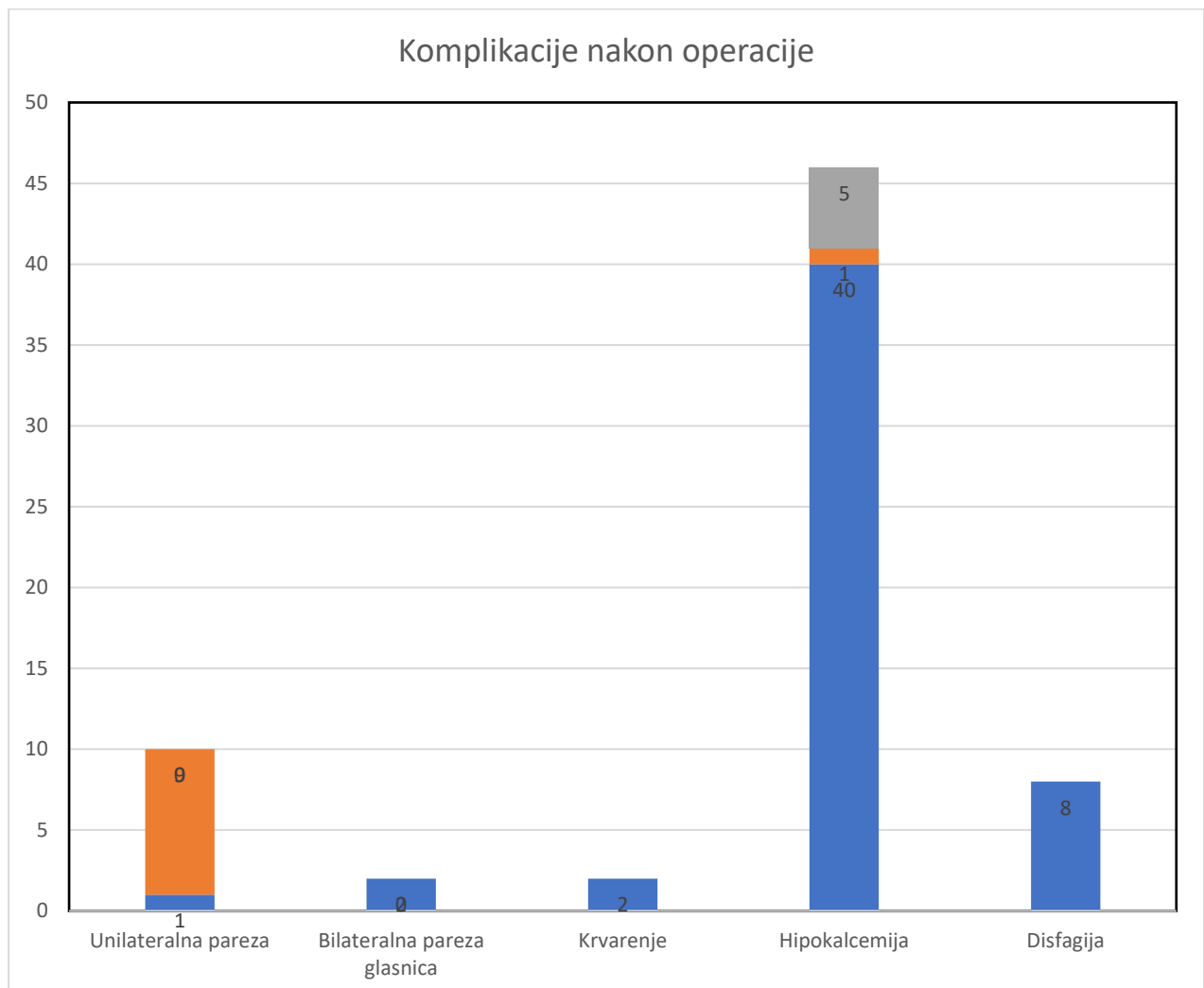
Uzimajući u obzir primjenu radiojodne terapije, dobiveni su sljedeći podaci prikazani na slici pod brojem 7.



Slika 7. *Primjena radiojodne terapije*

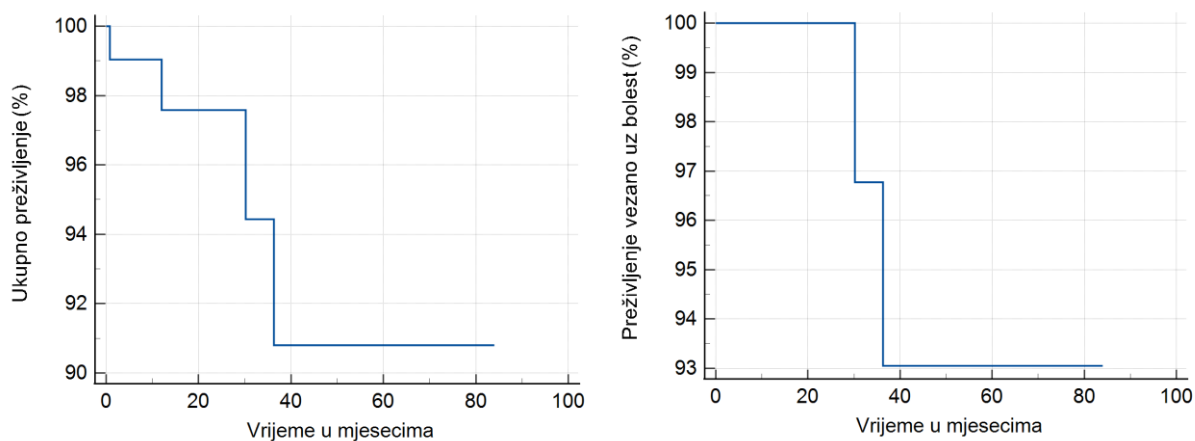
Posljednje u specijlnim pokazateljima, analizirat ćemo komplikacije nakon operacije. 10 bolesnika (9,6%) razvilo je unilateralnu parezu glasnice, 1 bolesnik nakon lobektomije štitne žlijezde, a 9 bolesnika nakon totalne tireidektomije. Kod 2 bolesnika (1,9%) zaostala je trajna

pareza jedne glasnice. Kod ostalih bolesnika došlo je do oporavka glasnice, a medijan vremena do oporavka iznosio je 2 (1-8) mjeseca. Kod 2 (1,9%) bolesnika razvila se bilateralna pareza glasnica. U oba slučaja došlo je do oporavka glasnica (u jednom slučaju u 1 i pol mjesec te u drugom slučaju u 3 mjeseca) te nije bila potrebna traheotomija. 2/104 (1,9%) bolesnika je po operaciji prokrvarilo te je bila potrebna revizijska operacija. 41 bolesnik je poslije operacije razvio hipokalcemiju. Kod 40 (97,6%) bolesnika hipokalcemija je bila prolazna, a u jednom slučaju (2,4%) je bila potrebna trajna nadomjesna terapija. Osmo bolesnika (7,7%) je postoperacijski imalo disfagiju. Sve komplikacije vidljive su na slici pod brojem 8.



Slika 8. *Komplikacije nakon operacije štitne žlijezde*

Posljednji podatak koji smo analizirali, bila je smrtnost nakon operacije. Četvero bolesnika (3,9%) je preminulo. dva bolesnika od samih posljedica karcinoma štitnjače, a dva od drugog uzroka koji su nepovezani s primarnom bolesti. Krivulje preživljenja vidljiva je na slici 9.



Slika 9. Krivulje preživljena

5. Rasprava

Karcinomi štitnjače najčešće su zloćudne bolesti endokrinog sustava. Prema analizi Međunarodne agencije za istraživanje raka, 2012. godine je u svijetu je od karcinoma štitnjače oboljelo oko 300.000, a umrlo 40.000 osoba. U Europi je oboljelo nešto manje od 53.000 osoba, a umrlo ih je oko 6.300. (14.) U početnom dijelu rasprave, vrlo je bitno obratiti pozornost na opće čimbenike (dob, spol, vrsta i trajanje zahvata), a koji bi kasnije uvelike mogli utjecati na funkcionalni i onkološki ishod bolesnika. Poznato je da su karcinomi štitnjače u žena dva do tri puta češći te se u ženskog spola nalaze na osmom mjestu po učestalosti od svih karcinoma. (9.) U našoj studiji žene su činile 83,7%. Slične rezultate dobili su i Megwalu i Moon gdje je udio žena iznosio 75,6% te Zakaria i sur. gdje je udio žena bio 76,5%. (15., 16.) Točan razlog zbog kojeg osobe ženskog spola češće obolijevaju nije u potpunosti poznat, no pretpostavlja se da ova spolna razlika postoji zbog autoimune prirode mnogih poremećaja štitnjače. Autoimune bolesti češće se javljaju kod žena, vjerojatno sekundarno zbog učinaka spolnih steroida na imunološki sustav. Čini se da estrogen i progesteron moduliraju diferencijaciju i sazrijevanje limfocita kao i indukciju autoimunog odgovora. (17.) Sljedeći čimbenik koji razmatramo je dob. Fiziološke promjene koje nastaju starenjem imaju utjecaja na sve organske sustave. Metabolizam se mijenja, minutni volumen smanjuje, krvni tlak raste, smanjuje se vitalni kapacitet i izmjena plinova, rane sporije cijele te zbog svega toga navedenoga, očekujemo i češće komplikacije kirurških zahvata. (18.) Dob u kojoj se papilarni karcinom štitnjače najčešće pojavljuje je između 46 i 54 godine. (19.) U našem istraživanju prosječna dob bolesnika bila je 50 godina što se uklapa u navedeno. Sljedeći čimbenik koji utječe na komplikacije i ishod bolesnika, su dužina i vrsta operacijskog zahvata. Veći opseg operacijskog zahvata donosi i veće komplikacije. U našem slučaju trajanje totalnih tiroidektomija je nešto duže od lobektomija (105 naspram 75 minuta). Farkas E. A. i suradnici su analizirali komplikacije

lobektomija u odnosu na totalne tireoidektomije i zapazili veću učestalost komplikacija kod opsežnijeg zahvata: pareza laringealnog živca (4,6% naspram 2,4%), paraliza laringealnog živca (0,8% naspram 0) i prolazna hipokalcijemija (1,5% naspram 9,5%). (21.) Svakako je važno napomenuti rast komplikacija u bolesnika sa selektivnom disekcijom vrata regije VI, posebice vezano za oštećenja doštitnih žlijezda i povratnog laringealnog živca.

Vezano za ozlijede rekurentnog živca, neuropraksija je najlakša ozljeda. Uz ovu ozljedu, akson ostaje netaknut, a funkcija živca vraća se za 6-8 tjedana. (20.) Razlika između pareze i paralize je u tome da kod pareze postoji minimalni pokret, no i dalje nedovoljan da bi pokrenuo glasnicu dok je paraliza stanje potpune nepomičnosti. Nadalje, pareze/paralize glasnica mogu biti obostrane ili jednostrane. Osim jasnog problema s glasom i govorom te gutanjem i povremenim aspiracijama u dišni put, problem obostrane paralize glasnica je u tome da se može opstruirati dišni put. Klinički, funkcija glasnica može se procijeniti laringoskopijom odnosno izravnom ili neizravnom vizualizacijom, a dodatno stroboskopskim svjetlom se može potvrditi odsutnost pokreta zahvaćene strane. Kao dodatni dokaz nepomičnosti mogu se primjenjivati različite elektrodijagnostičke metode kao što je elektromioneurografija (EMNG), ali se radi komplicirane izvedbe rutinski rijetko izvode. Paralizirana glasnica leži obično 2 do 3 mm lateralnije od središnje linije. Kod jednostrane paralize, glas može biti promukao i sa isprekidanim dahom, ali dišni put nije opstruiran jer se zdrava glasnica dovoljno abducira. (21.) Lo i sur. navode da je učestalost paralize glasnica nakon tireoidektomije u rasponu od 3,5-6,6%, a 93-100% bolesnika potpuno se oporavi. (21.) Nadalje, incidenciju trajne paralize živca široko varira prema literaturnim podacima od 0% do 5,8%. (22.), a rasponi su još veći ukoliko se radi o malignoj patologiji štitne žlijezde. U našem je istraživanju deset bolesnika (9,6%) razvilo je unilateralnu parezu glasnice, jedan bolesnik nakon lobektomije, a 9 bolesnika nakon totalne tireoidektomije. Kod dva bolesnika (1,9%) zaostala je trajna pareza glasnice, a oporavak kod ostalih bolesnika je nastupio s medijanom vremena od dva (1-8 mjeseci) mjeseca. Kod dva

(1,9%) bolesnika razvila se bilateralna pareza glasnica. U oba slučaja došlo je do oporavka glasnica (u jednom slučaju u jedan i pol mjesec, a u drugom slučaju u tri mjeseca) te nije bila potrebna traheotomija. Inače, u slučajevima obostranih pareza/paraliza može doći do potrebe za hitnom traheotomijom što svakako remeti kvalitetu života i utječe na psihičko zadovoljstvo, ne samo operiranih bolesnika veći i medicinskog osoblja. Ipak, traheotomija se u većini slučajeva pokušava izbjeći ukoliko dišni put nije opstruiran do te mjere da uzrokuje gušenje. U takvim slučajevima primjenjuju se antiedematozne mjere, produžuje vrijeme hospitalizacije radi duže opservacije, a i daju jasne upute bolesnicima i njihovim bližnjima pri otpustu. Mogu se raditi i različite metode privremene lateralizacije glasnica, mada je u tom slučaju teško pratiti oporavak fiksirane glasnice. U jednom slučaju iz ove studije, nastupila je obostrana aduktorna pareza glasnica, što bi značilo da su glasnice neuobičajeno zaostale u lateralnim pozicijama. Ova pozicija nije remetila disanje niti uzrokovala opstrukciju dišnog puta, već naprotiv, isti je otvoren što je povećavalo mogućnost aspiracije i otežavalo gutanje posebice tekućeg sadržaja. U ovakvim slučajevima pomaže rehabilitacija gutanja, ali i određeni suportivni pripravci kao što su zgušnjivači tekućine i slično. Razlog ovakvoj poziciji glasnica može biti neuropraksija prednje grane rekurentnog živca koja osigurava inervaciju krikaritenoidnog i tiroaritenoidnog mišića i što je literaturno do sada opisano kao posljedica visoko položenog ili prenapuhanog "cuff-a" tijekom endotrahealne intubacije. (23.) Ovdje još može pogodovati hiperekstenzija vrata, ali i anatomske odnose između hrskavica, posebice na mjestu gdje živac ulazi endolaringealno i gdje kompresijom može biti oštećen. Nasuprot ovoj teoriji Colton House i sur. kroz svoju analizu tvrde da produžena intubacija ili veći tubus ne nose povećan rizik za oštećenje laringealnog živca, a posljedično tome niti poremećaja u mobilnosti glasnica. (24.) Primarne mogućnosti liječenja ozljede laringealnog živca uključuju glasovnu terapiju ili različite kirurške postupke. Manje ozbiljne ozljede RLN-a obično se prate oko šest mjeseci uz glasovnu terapiju. Tehnike rane reinervacije temelje se na opsegu ozljede živca, a primjenjuju

jedino ako je jasna ozlijeđa kao primjerice presjecanjem živca tijekom zahvata. U tom slučaju izvodi se anastomoza s kraja na kraj živca (engl. end to end) ili primjenjuje “grafting” nekim drugim živcem. Bitno je napomenuti da ovakvi postupci neće pokrenuti glasnicu, ali će u slučaju uspješne reinervacije dovesti do održanog tonusa unutarnjih mišića grkljana, a to će se opet odraziti kvalitetnijim glasom. Nakon razdoblja konzervativnog liječenja dužeg od godinu dana, kada smo isključili mogućnost oporavka funkcije živca, mogu se primijeniti potporne kirurške tehnike kao što su tehnike medijalizacije ili lateralizacije glasnica. U slučaju medijalizacije zahvaćenu se glasnicu pomiče nezahvaćenoj glasnici, stvarajući bolji kontakt prilikom fonacije. Ovdje spadaju različite tehnike tireoplastike, injekcijska laringoplastika, aritenoidna adukcija i laringealna reinervacija.

Sljedeći faktori koji smo analizirali su infekcije i krvarenja. Kirurški zahvati štitnjače i paratireoidnih žlijezda smatraju se čistim postupcima, s incidencijom infekcije mjesta operacije nakon tireoidektomije u rasponu od 0,09% do 2,9%. Međunarodne smjernice ne preporučuju rutinsku antibiotsku profilaksu, dok se ipak antibiotska profilaksa često koristi u kliničkoj praksi. (25.) Meta-analiza Polistena i sur. potvrđuje da primjena antibiotika ne pokazuje statistički značajan utjecaj na kasniju pojavu infekcije i drugih komplikacija. (25.) Isto kao i kod primjene antibiotika, stvara se pitanje trebaju li bolesnici podvrgnuti operacijama štitne žlijezde primiti niskomolekularni heparin (NMH). Istraživanje Roy i sur. zaključilo je da bolesnici koji su bili podvrgnuti tireoidektomiji i paratireoidektomiji imaju nisku incidenciju razvoja komplikacija DVT/PE, a značajno veći rizik od razvoja komplikacija krvarenja. (26.) Rano prepoznavanje postoperativnog krvarenja s trenutnom intervencijom ključ je za liječenje ove komplikacije. U radu koji su proveli Morton i sur. nakon 355 operacija štitnjače, sedam bolesnika razvilo je postoperativni hematoma (1,97%) koji je zahtijevao revizijsku operaciju radi kontrole krvarenja. U našem istraživanju dobiveni su slični rezultati sa dva slučaja (1,9%). Obje bolesnice su imale predisponirajuće faktore za krvarenje, a to su neregulirana arterijska

hipertenzija i primjena kronične antikoagulante terapije, premoštene niskomolekularnim heparinom u perioperacijskom periodu. Bitno je napomenuti da nekontrolirano krvarenje može dovesti do sindroma odjeljka ili compartment sindroma, posebice ukoliko su drenovi nefunkcionalni i u ovakvim situacijama dodatno radi ishemije mogu stradati različite strukture kao što su živci ili doštitna tjelešca.

Sljedeća, najčešća komplikacija nakon operacija štitne žlijezde je poslijeoperacijska hipokalcijemija. Osim nelagode za bolesnike i medicinsko osoblje, produljuje hospitalizaciju i povećava troškove, a ukoliko se ne prepozna i ne liječi može dovesti do ozbiljnih posljedica. (27.) Uzrok je u prolaznom ili trajnom hipoparatireoidizmu, a usred oštećenja žlijezda, njihove vaskularizacije ili nenamjernog odstranjenja prilikom tiroidektomije. Osim serumske razine kalcija i anorganskih fosfata, funkciju paratireoidnih žlijezda evaluiramo mjerenjem serumske vrijednosti paratireoidnog hormona (PTH). Prema literaturi, učestalost prolaznog hipoparatireoidizma kreće se od 0,3% do 49%, a trajnog hipoparatireoidizma od 0% do 13% (28.). Privremena hipokalcemija definira se kao smanjenje razine kalcija u trajanju od šest do 12 mjeseci. (29.) Alqahtani i sur. navode incidenciju privremene hipokalcemije nakon tiroidektomije od 63,7%, te su je liječili dodatkom kalcija i vitamina D, a dok za trajnu isti podatak iznosi 1.6% (29.) Trajna hipokalcemija se definira kao smanjenje razine kalcija nakon potpune tiroidektomije koja je trajala dulje od godine dana. Isti autori su zaključili da je totalna tiroidektomija bila je najčešći uzrok hipokalcijemije među svim vrstama tiroidektomija. (29.) U našoj studiji je kod 41 bolesnika (39,4%) bolesnika zabilježena hipokalcemija, od čega je 40 (97,6%) bolesnika bilo sa prolaznom, a u jednom slučaju (2,4%) sa trajnom, što je u skladu sa literaturnim podacima. Bitno je napomenuti da većina prolaznih hipokalcijemija nije imalo simptome, i da su kratkotrajno liječeni nadomjesnom terapijom. Svakako, velik postotak hipokalcijemija otvara pitanje novih dijagnostičkih metoda kojim bi se za vrijeme zahvata jasnije vizualizirale žlijezde te time olakšao kirurški prikaz i očuvanje istih.

I za kraj, analiziran je onkološki ishod bolesti. Kod papilarnog karcinoma štitnjače poznato je da se izlječenje može postići u više od 90% slučajeva. Ito i sur. na grupi od 5897 bolesnika liječenih između 1987. i 2005. godine analizirali preživljenje te je prema studiji 117 bolesnika preminulo od osnovne bolesti (1,98%), dok je 270 (4,58%) umrlo iz nekih drugih razloga. (30.) U našem istraživanju, smrtni ishod je zabilježen kod četiri bolesnika (3,9%) od čega su 2 preminula od karcinoma, (1.9%), a druga dva radi drugih uzroka. Analizom patohistoloških podataka umrlih bolesnika uočava se smrtnost kod jednog bolesnika (M, 55 godina, cT4bN1bM1) od posebne podvrste karcinoma, visokostaničnog karcinoma (engl. tall cell). Karakteriziraju ga visoke stanice poredane poput stupova čija je visina najmanje tri puta veća od širine. Ova se varijanta obično pojavljuje u starijoj dobi, pokazuje sklonost ekstratireoidnom širenju i češćem metastaziranju od klasične varijante. (31.) Villar-Taibo i sur. napravili su istraživanje u kojem su posebno obratili pozornost na navedenu podvrstu. Od ukupno 437 bolesnika s PTC-om, 16 ih je imalo "tall cell" varijantu. Među njima bilo je 11 žena i 5 muškaraca u dobi od 15 do 74 godine (medijan, 57 godina). Tall cell papilarni karcinom pokazao je značajno veću prevalenciju ekstratireoidne ekstenzije, metastaze u limfnim čvorovima, limfovaskularne invazije i udaljenih metastaza, što rezultira lošijim onkološkim ishodom (31.) Među uzrocima smrtnosti preostala dva bolesnika uočeno je da se radi o sekundarnim primarnim tumorima, što potvrđuje tezu da postavljenjem dijagnoze karcinoma štitnjače, raste i mogućnost nastajanja sinkronog ili metakronog karcinoma. Istraživanje Kima i sur. sugerira da je kod bolesnika s karcinomom štitnjače povećana mogućnost razvoja dodatnog tumora, a najčešće karcinoma žlijezda slinovnica i bubrega. (32.) Kod nas je 8/104 (7,69%) bolesnika razvilo neki sekundarni karcinom i najčešće su to bili tumori hematopoetskog susava.

Nadalje, u sklopu praćenja bolesnika značajno je utvrditi povrat bolesti ili recidive. Ywata de Carvalho i sur. analizirali su onkološki ishod bolesnika liječenih radi papilarnog karcinoma u

razdoblju od 1996. i 2015. godine te dobili rezultate da nakon prosječnog praćenja od 58,7 (raspon 3-256,5) mjeseci, recidiv tumora dijagnosticiran je u 176 (4,3%) bolesnika, uglavnom u limfnim čvorovima na regionalnoj razini. U našem istraživanju, medijan praćenja bolesnika iznosio je 17,4 (1 – 84) mjeseci, a recidiv tumora zabilježen je kod 4 bolesnika (3,8%) bolesnika te su svi bili na regionalnoj razini što je zahtijevalo dodatne selektivne ili radikalne disekcije vrata. Koristan marker koji može sugerirati na povrat bolesti je tireoglobulin (Tg), a njegova povišena vrijednost svakako sugerira na potrebu za danjim dijagnostičkim postupcima. Tireoglobulin je glikoprotein koji sintetiziraju tireociti i otpuštaju u lumen folikula štitnjače. Ima ključnu ulogu u sintezi perifernih hormona štitnjače T3 i T4. Tijekom posljednjih nekoliko desetljeća utvrđena je uloga Tg kao primarnog biokemijskog tumorskog markera u bolesnika s karcinomom štitnjače. Bolesnici s niskim rizikom od recidiva bolesti mogu se pratiti samo ultrazvukom vrata i mjerenjem Tg u serumu. (33.)

6. Zaključak

Papilarni karcinom štitnjače najčešći je karcinom štitnjače. Napretkom medicine i češćom upotrebom ultrazvuka vrata u sistemskim pregledima češće se otkriva te u relativno ranom stadiju što vodi boljem funkcionalnom i onkološkom ishodu.

7. Sažetak

Cilj rada: Analizirati funkcionalni i onkološki ishod bolesnika liječenih radi papilarnog karcinoma štitne žlijezde.

Materijali i metode: U retrospektivno istraživanje uključeno je 104 bolesnika liječenih radi papilarnog karcinoma štitne žlijezde u razdoblju od 2015 do 2023 godine. Funkcionalni ishod je analiziran prisustvom ozlijede rekurentnog živca, hipokalcemijom, krvarenjima i infekcijama. Onkološki ishod je prikazan Kaplan-Meirovim krivuljama ukupnog i bolest specifičnog preživljenja.

Rezultati: Od ukupno 104 bolesnika, 87 (83,7%) bilo je ženskog spola, a 17 (16,3%) muškog spola. Prosječna dob analiziranih bolesnika bila je 50 godina. Bolesnici su analizirani prema postupku operacije te je kod 73% slučajeva učinjen zahvat totalne tireidektomije, u 25% samo zahvat lobektomije te u 2% zahvat kompletne tireidektomije. Analizajući komplikacije operacije, u 9,6% bolesnika došlo je do razvoja unilateralne pareze glasnica, a kod 1,9% bolesnika razvila se bilateralna pareza glasnica. 1,9% bolesnika kao komplikaciju imalo je krvarenje pa je učinjena revizijska operacija. Infekcije nisu zabilježene. Kod 9,4% bolesnika registrirana je hipokalcemija. od čega je 97,6% bolesnika imalo prolaznu hipokalcemiju, a u 2,4% slučajeva je bila potrebna trajna nadomjesna terapija. 7,7% bolesnika je postoperacijski imalo disfagiju. 7,69% bolesnika razvilo je neki sekundarni karcinom. 3,9% bolesnika je preminulo. 50% bolesnika od samih posljedica karcinoma štitnjače, a 50% od drugog uzroka koji su nepovezani s primarnom bolesti. Recidiv tumora razvilo je 3,8% bolesnika te su svi bili na regionalnoj razini.

Zaključak: Papilarni karcinom štitnjače najčešći je karcinom štitnjače. Napretkom medicine i češćom upotrebom ultrazvuka vrata u sistemskim pregledima češće se otkriva te u relativno ranom stadiju što vodi boljem funkcionalnom i onkološkom ishodu.

8. Summary

Objective: To analyze the functional and oncological outcomes of patients treated for papillary thyroid cancer.

Materials and methods: The retrospective study included 104 patients treated for papillary thyroid cancer in the period from 2015 to 2023. The functional outcome was analyzed by the presence of recurrent nerve injury, hypocalcemia, bleeding, and infections. The oncological outcome is shown by Kaplan-Meier curves of overall and disease-specific survival.

Results: Out of a total of 104 patients, 87 (83.7%) were female and 17 (16.3%) were male. The average age of the analyzed patients was 50 years. The patients were analyzed according to the surgical procedure. In 73% of patients, was performed total thyroidectomy, in 25% a lobectomy, and in 2% was performed a complete thyroidectomy. Analyzing the complications of the operation, 9.6% of patients developed unilateral vocal fold paresis, and 1.9% of patients developed bilateral vocal fold paresis. 1.9% of patients had bleeding as a complication, so revision surgery had to be done. No infections were recorded. Hypocalcemia was registered in 9.4% of patients. of which 97.6% of patients had transient hypocalcemia, and 2.4% of patients required permanent replacement therapy. 7.7% of patients had dysphagia postoperatively. 7.69% of patients developed some secondary cancer. 3.9% of patients died. 50% of patients from the very consequences of thyroid cancer, and 50% from another cause unrelated to the

primary disease. Tumor recurrence developed in 3.8% of patients, and all of them were at the regional level.

Conclusion: Papillary thyroid cancer is the most common thyroid cancer. With the progress of medicine and the more frequent use of neck ultrasound in systemic examinations, it is detected more often and at a relatively early stage, which leads to a better functional and oncological outcome.

9. Literatura

1. Emil Theodor Kocher. NobelPrize.org. Nobel Prize Outreach AB 2023. Sun. 21 May 2023. <https://www.nobelprize.org/prizes/medicine/1909/kocher/article/>
2. Braverman L.E., Cooper D. The Thyroid: A Fundamental and Clinical Text. 10. izd. Wolters Kluwer Health. 2013. 912 str.
3. Loevner L. A. (1996). Imaging of the thyroid gland. Seminars in ultrasound, CT, and MR, 17(6), 539–562. [https://doi.org/10.1016/s0887-2171\(96\)90003-7](https://doi.org/10.1016/s0887-2171(96)90003-7)
4. Križan Z. Kompendij anatomije čovjeka: Pregled građe glave vrata i leđa. Zagreb: Školska knjiga. 1978. 342 str.
5. Sadler T.W. Langmanova Medicinska embriologija. 10. izd. Zagreb: Školska knjiga. 2008. 371 str.
6. Junqueira L.C., Carneiro J. Osnove histologije. 10. izd. Zagreb: Školska knjiga 2005. 505 str.
7. Arrangoiz R., Cordera F., Caba D., Muñoz M., Moreno E., de León EL. Comprehensive Review of Thyroid Embryology, Anatomy, Histology, and Physiology for Surgeons. International Journal of Otolaryngology and Head & Neck Surgery. 2018;07(04):160–88.
8. Hall J.E. Guyton and Hall textbook of medical physiology. 12. izd. Philadelphia: Saunders Elsevier 2011. 1112. str.
9. Damjanov I. Seiwerth S. Jukić S. Nola M. Patologija. 5. izd. Zagreb: Medicinska naklada 2017. 888. str.
10. Cibas ES, Syed AZ. The Bethesda system for reporting thyroid cytopathology. Am J Clin Pathol 2009;132:658-665.

11. Limaïem F, Rehman A, Anastasopoulou C, et al. Papillary Thyroid Carcinoma. [Updated 2023 Jan 1]. In: StatPearls [Internet]. Treasure Island (FL): StatPearls Publishing; 2023 Jan-.
12. Jin, S., & Sugitani, I. (2021). Narrative review of management of thyroid surgery complications. *Gland Surgery*, 10(3), 1135–1146.
13. Wojtczak B, Aporowicz M, Kaliszewski K, Bolanowski M. Consequences of bleeding after thyroid surgery - analysis of 7805 operations performed in a single center. *Arch Med Sci*. 2018 Mar;14(2):329-335. doi: 10.5114/aoms.2016.63004. Epub 2016 Oct 17. PMID: 29593806; PMCID: PMC5868671.
14. HZJZ.hr [Internet]. Zagreb: Hrvatski zavod za javno zdravstvo [ažurirano 22.05.2017.]. Dostupno na: <https://www.hzjz.hr/aktualnosti/svjetski-dan-stitnjace/>
15. Megwalu, U. C., & Moon, P. K. (2022). Thyroid Cancer Incidence and Mortality Trends in the United States: 2000-2018. *Thyroid : official journal of the American Thyroid Association*, 32(5), 560–570. <https://doi.org/10.1089/thy.2021.0662>
16. Zakaria HM, Al Awad NA, Al Kreedes AS, Al-Mulhim AM, Al-Sharway MA, Hadi MA, Al Sayyah AA. Recurrent laryngeal nerve injury in thyroid surgery. *Oman Med J*. 2011 Jan;26(1):34-8. doi: 10.5001/omj.2011.09. PMID: 22043377; PMCID: PMC3191623.
17. Mulder J. E. (1998). Thyroid disease in women. *The Medical clinics of North America*, 82(1), 103–125. [https://doi.org/10.1016/s0025-7125\(05\)70596-4](https://doi.org/10.1016/s0025-7125(05)70596-4)
18. Boss GR, Seegmiller JE. Age-related physiological changes and their clinical significance. *West J Med*. 1981 Dec;135(6):434-40. PMID: 7336713; PMCID: PMC1273316.
19. Jonklaas J, Noguera-Gonzalez G, Munsell M, Litofsky D, Ain KB, Bigos ST, Brierley JD, Cooper DS, Haugen BR, Ladenson PW, Magner J, Robbins J, Ross DS, Skarulis

- MC, Steward DL, Maxon HR, Sherman SI; National Thyroid Cancer Treatment Cooperative Study Group. The impact of age and gender on papillary thyroid cancer survival. *J Clin Endocrinol Metab.* 2012 Jun;97(6):E878-87. doi: 10.1210/jc.2011-2864. Epub 2012 Apr 10. PMID: 22496497; PMCID: PMC3387425.
20. Mattsson P, Hydman J, Svensson M. Recovery of laryngeal function after intraoperative injury to the recurrent laryngeal nerve. *Gland Surg.* 2015 Feb;4(1):27-35. doi: 10.3978/j.issn.2227-684X.2015.01.10. PMID: 25713777; PMCID: PMC4321052.
21. Lo, C. Y., Kwok, K. F., & Yuen, P. W. (2000). A prospective evaluation of recurrent laryngeal nerve paralysis during thyroidectomy. *Archives of surgery (Chicago, Ill. : 1960)*, 135(2), 204–207. <https://doi.org/10.1001/archsurg.135.2.204>
22. Lo C, Kwok K, Yuen P. A Prospective Evaluation of Recurrent Laryngeal Nerve Paralysis During Thyroidectomy. *Arch Surg.* 2000;135(2):204–207. doi:10.1001/archsurg.135.2.204
23. Nama, R. K., Bhosale, G. P., Butala, B. P., & Sharma, A. R. (2015). Bilateral adductor vocal cord palsy: complication of prolonged intraoperative hypotension after endotracheal intubation. *Middle East journal of anaesthesiology*, 23(3), 339–342.
24. Colton House J, Noordzij JP, Murgia B, Langmore S. Laryngeal injury from prolonged intubation: a prospective analysis of contributing factors. *Laryngoscope.* 2011 Mar;121(3):596-600. doi: 10.1002/lary.21403. Epub 2010 Dec 16. Erratum in: *Laryngoscope.* 2020 Sep;130(9):2299. PMID: 21344442; PMCID: PMC3084628.
25. Polistena A, Prete FP, Avenia S, Cavallaro G, Di Meo G, Pasculli A, Rondelli F, Sanguinetti A, Sgaramella LI, Avenia N, Testini M, Gurrado A. Effect of Antibiotic Prophylaxis on Surgical Site Infection in Thyroid and Parathyroid Surgery: A Systematic Review and Meta-Analysis. *Antibiotics (Basel).* 2022 Feb 22;11(3):290.

26. Roy, M., Rajamanickam, V., Chen, H., & Sippel, R. (2010). Is DVT prophylaxis necessary for thyroidectomy and parathyroidectomy?. *Surgery*, 148(6), 1163–1169. <https://doi.org/10.1016/j.surg.2010.09.013>
27. Karamanakos, S. N., Markou, K. B., Panagopoulos, K., Karavias, D., Vagianos, C. E., Scopa, C. D., Fotopoulou, V., Liava, A., & Vagenas, K. (2010). Complications and risk factors related to the extent of surgery in thyroidectomy. Results from 2,043 procedures. *Hormones (Athens, Greece)*, 9(4), 318–325. <https://doi.org/10.14310/horm.2002.1283>
28. Lee, Y. S., Nam, K. H., Chung, W. Y., Chang, H. S., & Park, C. S. (2010). Postoperative complications of thyroid cancer in a single center experience. *Journal of Korean medical science*, 25(4), 541–545. <https://doi.org/10.3346/jkms.2010.25.4.541>
29. Alqahtani SM, Alatawi AS, Alalawi YS. Post-Thyroidectomy Hypocalcemia: A Single-Center Experience. *Cureus*. 2021 Nov 29;13(11):e20006. doi: 10.7759/cureus.20006. PMID: 34987897; PMCID: PMC8716130.
30. Ito Y, Miyauchi A, Kihara M, Fukushima M, Higashiyama T, Miya A. Overall Survival of Papillary Thyroid Carcinoma Patients: A Single-Institution Long-Term Follow-Up of 5897 Patients. *World J Surg*. 2018 Mar;42(3):615-622. doi: 10.1007/s00268-018-4479-z. PMID: 29349484; PMCID: PMC5801380.
31. Villar-Taibo R, Peteiro-González D, Cabezas-Agrícola JM, Aliyev E, Barreiro-Morandeira F, Ruiz-Ponte C, Cameselle-Teijeiro JM. Aggressiveness of the tall cell variant of papillary thyroid carcinoma is independent of the tumor size and patient age. *Oncol Lett*. 2017 May;13(5):3501-3507. doi: 10.3892/ol.2017.5948. Epub 2017 Mar 29. PMID: 28529577; PMCID: PMC5431510.
32. Kim, C., Bi, X., Pan, D., Chen, Y., Carling, T., Ma, S., Udelsman, R., & Zhang, Y. (2013). The risk of second cancers after diagnosis of primary thyroid cancer is elevated

in thyroid microcarcinomas. *Thyroid* : official journal of the American Thyroid Association, 23(5), 575–582. <https://doi.org/10.1089/thy.2011.0406>

33. Prpić M, Franceschi M, Romić M, Jukić T, Kusić Z. Thyroglobulin as a tumor marker in differentiated thyroid cancer - clinical considerations. *Acta Clin Croat*. 2018 Sep;57(3):518-527. doi: 10.20471/acc.2018.57.03.16. PMID: 31168186; PMCID: PMC6536288.

10. Životopis

Kristijan Županić, rođen 14.05.1997. u Varaždinu. Osnovnoškolsko obrazovanje započeo je 2004. godine u Područnoj školi Lovrečan da bi nakon završenog četvrtog razreda, svoje obrazovanje nastavio u Osnovnoj školi Cestica. Svih osam godina osnovnoškolskog obrazovanja završio je s odličnim uspjehom. U tih 8 godina sudjelovao je u brojnim izvannastavnim aktivnostima. Dva puta bio na županijskom natjecanju iz matematike, odbojke i nogometa te jedan put na županijskoj smotri LiDraNo. Nakon završenog osnovnoškolskog obrazovanja, svoj put je nastavio u Medicinskoj školi Varaždin, smjer „Medicinska sestra/tehničar opće njege“, gdje je također svih pet godina školovanja završio s odličnim uspjehom. U srednjoj školi je također sudjelovao u brojnim izvannastavnim aktivnostima. U raznim sportskim aktivnostima, u projektu škole protiv nasilja na internetu, pohađao je Centar izvrsnosti iz hrvatskog jezika te vodio kampanju „Odaberi svoju školu“. U drugom razredu osvojio je prvu nagradu časopisa za književnost, umjetnost i kulturu „Kaj“ sa svojim sonetom „Kajkavsku blagu“. Nakon svog srednjoškolskog obrazovanja, odlučio je da je njegov put, put medicine te nakon vrlo dobro napisane državne mature, upisao integrirani studij medicine na Medicinskom fakultetu u Rijeci. Uz sve fakultetske obaveze, nije zapustio svoju drugu ljubav, sport, te još uvijek aktivno igra nogomet za “NK Zavrč” u 3. slovenskoj ligi.