

Prikaz slučaja sporadične agresivne ekstraabdominalne fibromatoze trbušne stijenke

Grebić, Damir; Kobale, Roberta

Source / Izvornik: **Medicina Fluminensis : Medicina Fluminensis, 2015, 51, 305 - 309**

Journal article, Published version

Rad u časopisu, Objavljena verzija rada (izdavačev PDF)

Permanent link / Trajna poveznica: <https://um.nsk.hr/um:nbn:hr:184:497890>

Rights / Prava: [In copyright](#)/[Zaštićeno autorskim pravom.](#)

Download date / Datum preuzimanja: **2024-07-05**



Repository / Repozitorij:

[Repository of the University of Rijeka, Faculty of Medicine - FMRI Repository](#)



Prikaz slučaja sporadične agresivne ekstra-abdominalne fibromatoze trbušne stijenke

A case of sporadic aggressive extraabdominal fibromatosis tumor of the abdominal wall

Damir Grebić^{1*}, Roberta Kobale²

Sažetak. Cilj: Cilj je ovog rada prikazati rijedak slučaj agresivne ekstraabdominalne fibromatoze trbušne stijenke nastale nakon radijacijske terapije zbog karcinoma prostate u području postoperativnog ožiljka u sedamdesetogodišnjeg pacijenta, opisati dijagnostički postupak, liječenje te konačan ishod. **Prikaz slučaja:** Sedamdesetogodišnji pacijent potražio je liječničku pomoć zbog palpabilne tvorbe trbušne stijenke desne ingvinalne i suprapubične regije. Fizikalnim pregledom palpabilna se tvrdna, fiksirana tvorba, promjera 9 cm koja se palpatorno doimala infiltrativnom. Preoperativno je uzeta otvorena biopsija, a patohistološki nalaz govorio je u prilog ekstraabdominalnoj fibromatozi. Učinili smo kompjutoriziranu tomografiju trbuha i zdjelice, te se prikazala tvorba koja pripada samo trbušnoj stijenci, bez znakova intraabdominalne propagacije. Radi boljeg prikaza odnosa prema mekim tkivima učinili smo i magnetsku rezonanciju trbuha. Pristupilo se operacijskom zahvatu prilikom kojeg su se uspjeli sačuvati mišići, a zajedno s tumorom odstranila se aponeuroza vanjskog kosog trbušnog mišića. S obzirom na mogućnost nastanka postoperacijske mišićne kile u svrhu prevencije navedenog postavljena je u defekt prolenska mrežica, a pravi mišić trbuha pokrio se šavovima prednjeg lista njegove ovojnice. Defekt stijenke rekonstruiran je bez značajne tenzije tkiva. Tumor je odstranjen u cijelosti, sa slobodnim rubom od 1 cm te poslan na PH analizu koja je potvrdila nalaz ekstraabdominalne fibromatoze. Postoperativni tijek protekao je uredno. **Zaključak:** Ekstraabdominalna fibromatoza abdominalne stijenke je sporadični tumor. Dijagnoza se postavlja na temelju fizikalnog nalaza, slikovnih pretraga te patohistološke analize, a optimalna terapija je radikalna kirurška ekstripcija. Ishod našeg pacijenta je u praćenju od dvije godine bez recidiva.

Ključne riječi: abdominalni zid; agresivna fibromatoza; magnetska rezonancija; radioterapija; suprapubična prostatektomija

Abstract. Aim: To present a case of a very rare huge aggressive extraabdominal fibromatosis of the abdominal wall, which appeared after adjuvant radiotherapeutic treatment of prostatic cancer at the place of the postoperative scar in a 70-year-old patient, describe the diagnostic pathway, treatment and final outcomes. **Case report:** A 70-year-old male presented with palpable anterior abdominal wall tumor mass. Clinical examination revealed firm and painless, 9 cm tumor mass of the right inguinal and suprapubic region, which was fixed and appeared infiltrative. Preoperative pathohistology analysis of tumor biopsy referred to aggressive extraabdominal fibromatosis. An abdominal computed tomography scan showed that the mass belonged to the abdominal wall without intraabdominal propagation. Magnetic resonance was performed in order to see the relationship between the tumor and the soft tissue. The tumor assessed as operable. During the operation the muscles were preserved but the aponeurosis of external abdominal oblique muscle was removed along with the tumor. The resultant defect of aponeurosis was reconstructed with a prolene mesh which was fixed in the defect of the aponeurosis of external abdominal oblique muscle in order to prevent postoperative muscle hernia. The rectus abdominis muscle was covered with the seams of the anterior leaf of its sheath. The defect was primary reconstructed without significant tissue tension. The tumor was extirpated radically and sent to PH examination that revealed the extraabdominal aggressive fibromatosis with 1 cm of free margins. The postoperative course was uncomplicated. **Conclusion:** Extraabdominal fibromatosis of the abdominal wall is a sporadic tumor. Pathohistological examination, imaging and physical examination are essential diagnostic methods. The radical extirpation is essential for treatment. Our patient is without signs of recidive for a follow up of two years after surgery.

Key words: abdominal wall; aggressive fibromatosis; magnetic resonance; radiotherapy; suprapubic prostatectomy

¹Zavod za opću, onkološku, plastičnu i rekonstrukcijsku kirurgiju, KBC Rijeka, Rijeka

²Katedra za kirurgiju, Medicinski fakultet Sveučilišta u Rijeci, Rijeka

Primljeno: 4. 12. 2014.

Prihvaćeno: 29. 12. 2014.

***Dopisni autor:**

Dr. sc. Damir Grebić, dr. med.

Zavod za opću, onkološku, plastičnu i rekonstrukcijsku kirurgiju, KBC Rijeka
Krešimirova 42, 51 000 Rijeka

e-mail: damir.grebic@medri.uniri.hr

<http://hrcak.srce.hr/medicina>

UVOD

Ekstraabdominalna fibromatoza, tip dezmoidnog tumora, je benigna neoplazma mekog tkiva koja se najčešće javlja na ekstremitetima i stijenci abdomena¹. Obično se pojavljuje u dobi od 15 do 60 godina, za vrijeme trudnoće i postpartalno, kao posljedica traume, u području velikih ožiljaka, postoperativnih ožiljaka ili udruženo s familiarnom adenomatoznom polipozom i Gardnerovim sindromom²⁻⁵.

U ovom radu prikazan je rijedak slučaj pacijenta s velikim tumorom trbušne stijenke koji se klinički doimao infiltrativnim, a obuhvaćao je dio ožiljka po ranije učinjenoj donjoj medijanoj laparotomiji zbog radikalne prostatektomije u svrhu liječenja karcinoma prostate.

Ovaj histološki benigni tumor obično je lokalno invazivne prirode, karakteriziran infiltrativnim rastom i čestim recidivima⁶. Ultrazvučna sonografija, kompjutorizirana tomografija (CT) i magnetska rezonancija (MR) su slikovne pretrage koje se koriste u dijagnostici i procjeni proširenosti ovih tumora⁴. Radikalna kirurška operacija s ciljem postizanja negativnih rubova je optimalna terapija, a primarna i sekundarna radioterapija i farmakoterapija također mogu biti korisne^{2,6,7}.

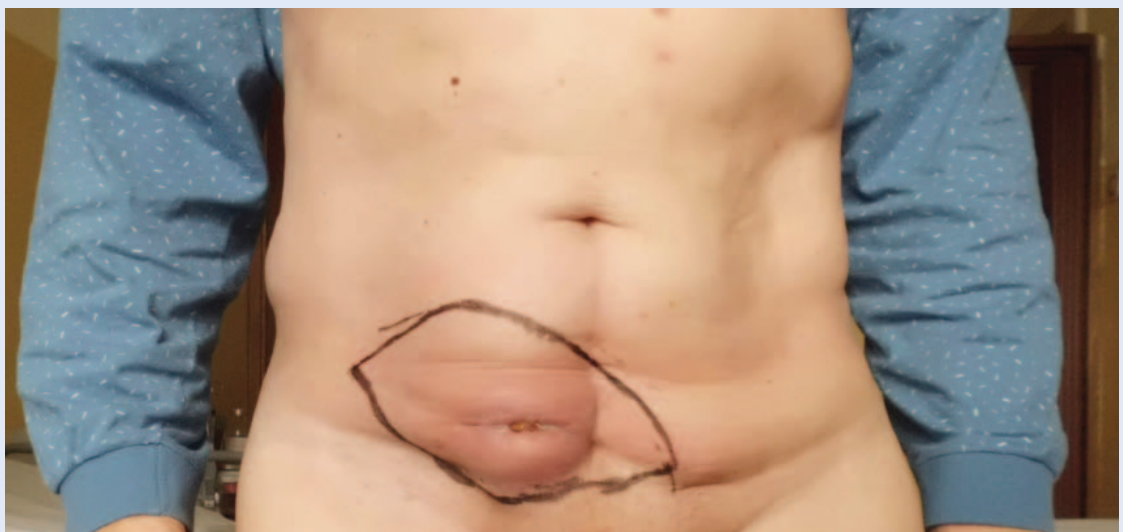
U radu je prikazan slučaj pacijenta s vrlo rijetkom masivnom agresivnom ekstraabdominalnom fi-

bromatozom trbušne stijenke koja je zahvaćala ožiljak nakon laparotomijskog liječenja karcinoma prostate s radikalnom prostatektomijom i radioterapijom prije 7 godina.

PRIKAZ SLUČAJA

Muškarac u dobi od sedamdeset godina potražio je liječničku pomoć zbog tumorske mase na prednjem zidu trbušne stijenke. Iz anamneze se doznaje da je pacijent prije sedam godina podvrgnut radikalnoj prostatektomiji i radioterapiji zahvaćenog područja zdjelice u trideset doza zračenja. Obiteljska anamneza je bila negativna u smislu postojanja familijarne adenomatozne polipoze, kolorektalnih bolesti ili sličnih stanja. Pacijent je opazio tumorsku masu po prvi put godinu dana prije operacije. Fizikalnim pregledom utvrđeno je postojanje čvrste i bezbolne, 9 cm velike tumorske mase u desnom ingvinalnom i suprapubičnom području, koja je bila fiksirana za podlogu i djelovala infiltrativnom, s prisutnom početnom ulceracijom na koži (slika 1). Tumor se protezao preko površine operativnog ožiljka radikalne prostatektomije i unutar zone zračenja. Laboratorijski nalazi krvi i tumorski markeri (prostate specifični antigen, PSA) nisu odstupali od normalnih vrijednosti.

Preoperativna PH analiza biopsije tumora upućivala je na agresivnu ekstraabdominalnu fibromatozu. Kompjutorizirana tomografija (CT) trbuha pokazala je da tumorska masa pripada abdomi-

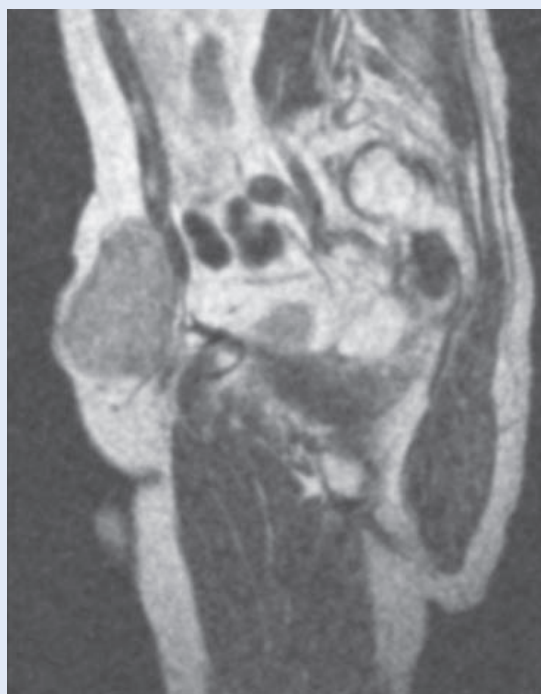


Slika 1. Tumor trbušne stijenke u desnom donjem kvadrantu. Veličina tumora označena je na koži markerom. Može se vidjeti kako tumor zauzima predio ožiljka od donje medijane laparotomije te kako početno ulcerira.

nalnom zidu, bez intraabdominalne propagacije. Kako bi odnosi tumora i mekih tkiva, poglavito mišića, bili što bolje prikazani, učinila se i magnetska rezonancija (MR) trbuha koja je pokazala da se tumorska masa nalazi unutar i iznad desnog pravog mišića trbuha i unutarnjeg kosog trbušnog mišića, uz kojeg se tijesno držala, ali bez njegove infiltracije. Tumor je bio usmjeren prema distalno, dosežući simfizu. Prema analizi MR-a dimenzije tumora iznosile su 9 × 5 cm (slika 2).

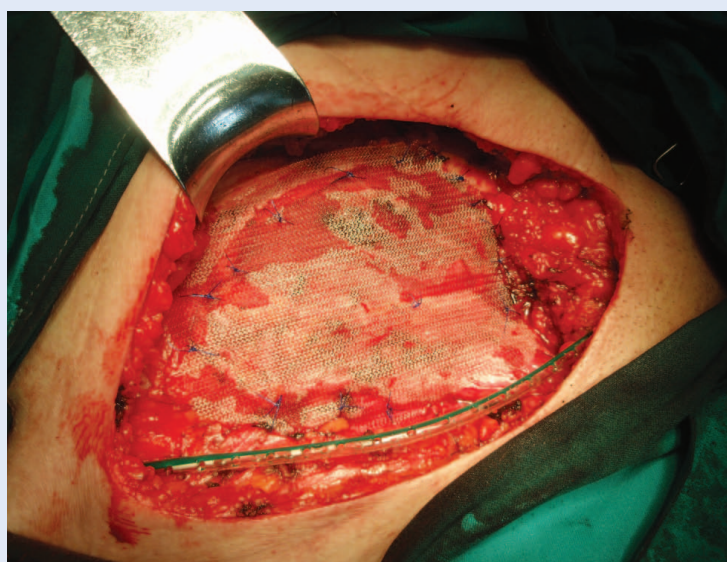
Nakon što je utvrđena operabilnost, učinila se široka ekstirpacija tumorske mase do u zdravo tkivo (sa sigurnim rubovima). Tijekom operacije sačuvani su pravi i unutarnji kosi trbušni mišić, dok je aponeuroza vanjskog kosog trbušnog mišića uklonjena zajedno s tumorskom masom. Radi prevencije slabosti trbušne stijenke i smanjenja rizika od nastanka postoperacijske mišićne kile, nastali defekt prekriven je prolenskom mrežicom koja je fiksirana prolenskim šavovima (slika 3). Pravi trbušni mišić prekriven je šavovima prednjeg lista vlastite ovojnice. Defekt je primarno rekonstruiran bez značajne tenzije tkiva.

Nakon ekscizije tumor (slika 4) je poslan na PH analizu, gdje je nađena invaginacija epidermisa i upala sa stvaranjem granuloma. Potvrđen je nalaz ekstraabdominalne agresivne fibromatoze. Postoperativni tijek bio je uredan. Pacijent je bio dobrog općeg stanja i afebrilan. Rana je zacijeli-

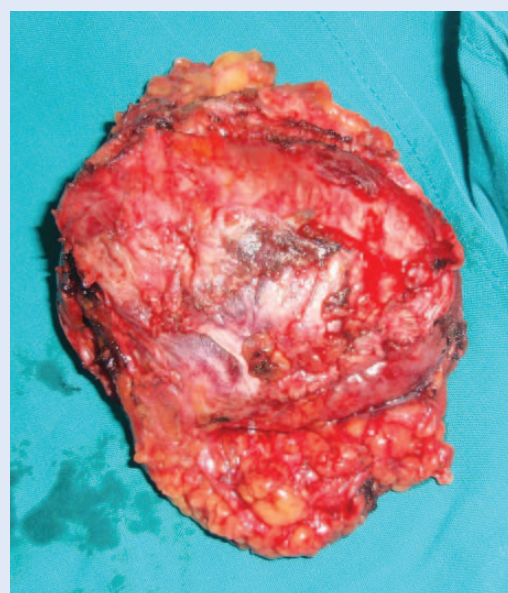


Slika 2. Magnetska rezonancija trbuha i zdjelice. Sagitalni presjek. Tumorska masa je u tijesnom kontaktu s pravim mišićem trbušne stijenke, ali bez znakova njegove infiltracije. Dimenzije tumora iznose 9 × 5 cm.

la *per primam*, bez infekcije. Redon dren odstranjen je petog dana, a šavovi desetog dana nakon operacije. Pacijent je otpušten na kućnu njegu pet dana nakon operacije u dobrom općem stanju.



Slika 3. Pokrivanje defekta trbušne stijenke nastalog nakon ekstirpacije tumora. Defekt aponeuroze vanjskog kosog mišića trbušne stijenke rekonstruiran je u svrhu prevencije nastanka mišićne kile pomoću prolenske mrežice koja je fiksirana neresorptivnim prolenskim šavovima.



Slika 4. Ekstirpirani tumor trbušne stijenke. Patohistološka analiza ukazala je na ekstraabdominalnu fibromatozu.

RASPRAVA

Agresivna ekstraabdominalna fibromatoza je rijetka vrsta tumora. Javlja se 2 – 4 nova slučaja na milijun ljudi na godinu⁵. Najveća pojavnost tumora je između 25. i 40. godine života⁸. Opisani su i rijetki slučajevi pojavljivanja takvih tumora u pacijenata mlađih od 10 godina.

Osnovni uzrok formacije dezmoidnih tumora je poremećaj u stvaranju vezivnog tkiva. Ove neoplazme nemaju metastatski potencijal, ali je nji-

U dijagnostici naglašavamo magnetsku rezonanciju kojom se ustanovilo da tumor pripada trbušnoj stijenci te su prikazani njegovi odnosi prema mekim tkivima, poglavito muskulaturi trbušne stijenke. Patohistološka analiza tumora pokazala je da je riječ o rijetkom slučaju ekstraabdominalne fibromatoze koja se upravo zna pojavljivati u predjelu postoperativnih ožiljaka ili zona zračenja.

hova sposobnost lokalne invazije i recidiviranja vrlo visoka⁹. Etiologija dezmoidnih tumora nije jasno definirana, no postoji poveznica incidencije tumora i prethodne traume na mjestu nastanka, koja je često posljedica kirurške intervencije, trudnoće, familijarne adenomatozne polipoze, Gardnerovog sindroma, endogenog hormonalnog okoliša te egzogenih hormona^{5,7,8}. Čimbenikom rizika za razvoj dezmoidnog tumora smatra se i izloženost radioterapiji².

Studije pokazuju da u većini slučajeva tumor raste iz pravog trbušnog mišića¹. To je bio slučaj i u našeg pacijenta. Podrijetlo tumora je u ovom slučaju vjerojatno iznad ravnog trbušnog mišića iako se protezao i iznad unutarnjeg kosog mišića. Nadležna koža je u pravilu netaknuta¹, no u našeg pacijenta tumor je početno egzulcerirao.

Dezmoidni tumori često nastaju na mjestima ožiljaka od prijašnjih operacija⁴. Iz anamneze našeg pacijenta doznajemo podatak o donjoj medijanoj laparotomiji zbog radikalne prostatektomije. Dio tumorske mase zahvaćao je postoperativni ožiljak, što potvrđuje mogućnost razvitka tumora iz ožiljaka prethodne operacije.

Karakteristika dezmoidnih tumora i fibromatoze jest nedostatak pseudoinkapsulacije te nepalpalibilne ekstenzije duž mišićnih vlakana⁴. Iz tog se

razloga za definiranje mjesta i veličine tumora, stupnja invazije u lokalne strukture te odnosa tumorske mase prema neurovaskularnim strukturama, mišićima i mekom tkivu koristi MR^{5,8}. Stoga smo u preoperativnoj pripremi učinili MR pretraživanje, a prema nalazu MR-a tumor je u ovom slučaju bio usmjeren distalno i dosezao simfizu te se također prikazalo da ne infiltrira mišićne strukture. Primarna terapija dezmoidnog tumora trbušne stijenke je kirurška operacija po principu široke lokalne ekscizije^{2-4,6,7-10}. Radikalnom operacijom uspješno smo uklonili tumor s abdominalnog zida s 1 cm slobodnog ruba u cijelom opsegu lezije. Unutar dvije godine nakon operacije nije došlo do pojave recidiva. Neke studije pokazuju da radikalna operacija sa širokim slobodnim rubom ne prevenira ponovni nastanak tumora³, druge ističu kako 1 cm slobodnog ruba ipak smanjuje recidiviranje tumora^{5,6}, a dio literature pak predlaže radikalnu resekciju s minimalnim slobodnim rubom od 2 do 3 cm⁹. Iako je status rubova važan, primarni cilj operacije trebao bi biti očuvanje funkcija i strukture trbušne stijenke uz postizanje radikaliteta². Nastali anatomske defekt uspješno smo rekonstruirali šavovima bez značajne tenzije tkiva. Radi sprječavanja mogućnosti nastanka postoperacijske mišićne kile, defekt mekog tkiva prekriven je prolenskom mrežicom. Rekonstrukcija abdominalne stijenke također može biti postignuta i pomoću miokutanog režnja⁴ ako nije moguće izvršiti primarnu i direktnu rekonstrukciju. U slučaju pozitivnih rubova nakon operacije, lokalnog recidiva ili inoperabilnosti tumora, koristi se radioterapija. U nekim je studijama radioterapija korištena kao adjuvantna metoda liječenja nakon inkompletne operacije te kao primarna terapija, uglavnom za ekstraabdominalne tumore². Postoperativna radioterapija značajno smanjuje stopu lokalnih recidiva^{1,2,4,8}. Tumor je u našeg pacijenta operacijom bio u potpunosti odstranjen, sa slobodnim rubom od 1 cm zdravog tkiva, stoga radioterapija nije provedena. Treba uzeti u obzir potencijalni rizik od induciranja nastanka navedene neoplazme radioterapijom. Komplikacije povezane s radioterapijom u višem se postotku javljaju kod doza većih od 56 Gy². Naš je pacijent nakon radikalne prostatektomije primio visoke doze zračenja, što treba također razmotriti kao potencijalni etiološki faktor u patogenezi navedene bolesti.

ZAKLJUČAK

Ovaj članak donosi prikaz iznimno rijetkog tumora, sporadične agresivne ekstraabdominalne fibromatoze trbušne stijenke. Praćenje tijekom dviju postoperacijskih godina pokazuje da je pacijent dobrog stanja, bez recidiva bolesti. MR kao slikovna pretraga i PH analiza glavne su metode u dijagnostici i procjeni, a radikalna operacija je optimalna terapija.

Izjava o sukobu interesa: Autori izjavljuju da ne postoji sukob interesa.

LITERATURA

1. Kumar V, Khanna S, Khanna AK, Khanna R. Desmoid tumors: experience of 32 cases and review of the literature. *Indian J Cancer* 2009;46:34-9.
2. Kasper B, Ströbel P, Hohenberger P. Desmoid tumors: clinical features and treatment options for advanced disease. *Oncologist* 2011;16:682-93.
3. Toughrai I, Oufkir A, Laalim SA, Majdoub KI, Mazaz K. Recurrent desmoid tumor of the abdominal wall. *Pan Afr Med J* 2012;13:60.
4. Wanjeri JK, Opeya CJ. A massive abdominal wall desmoid tumor occurring in a laparotomy scar: a case report. *World J Surg Oncol* 2011;9:35.
5. Rampone B, Pedrazzani C, Marrelli D, Pinto E, Roviello F. Updates on abdominal desmoid tumors. *World J Gastroenterol* 2007;13:5985-8.
6. Bertani E, Testori A, Chiappa A, Misitano P, Biffi R, Viale G et al. Recurrence and prognostic factors in patients with aggressive fibromatosis. The role of radical surgery and its limitations. *World J Surg Oncol* 2012; 10:184.
7. Trigui K, Bouassida M, Kilani H, Mighri MM, Sassi S, Chebbi F et al. Huge desmoid tumor of the anterior abdominal wall mimicking an intraabdominal mass in a postpartum woman: a case report. *Pan Afr Med J* 2013; 14:52.
8. Teo HE, Peh WC, Shek TW. Case 84: desmoid tumor of the abdominal wall. *Radiology* 2005;236:81-4.
9. Lahat G, Nachmany I, Itzkowitz E, Abu-Abeid S, Barazovsky E, Merimsky O et al. Surgery for sporadic abdominal desmoid tumor: is low/no recurrence an achievable goal? *Isr Med Assoc J* 2009;11:398-402.
10. Peng PD, Hyder O, Mavros MN, Turley R, Groeschl R, Firoozmand A et al. Management and recurrence patterns of desmoids tumors: a multi-institutional analysis of 211 patients. *Ann Surg Oncol* 2012;19:4036-42.