

Prijelomi koštanog sustava i vještačenja u osteologiji

Pavlov, Vinko

Master's thesis / Diplomski rad

2023

Degree Grantor / Ustanova koja je dodijelila akademski / stručni stupanj: **University of Rijeka, Faculty of Medicine / Sveučilište u Rijeci, Medicinski fakultet**

Permanent link / Trajna poveznica: <https://um.nsk.hr/um:nbn:hr:184:096059>

Rights / Prava: [In copyright](#)/[Zaštićeno autorskim pravom.](#)

Download date / Datum preuzimanja: **2024-08-19**



Repository / Repozitorij:

[Repository of the University of Rijeka, Faculty of Medicine - FMRI Repository](#)



SVEUČILIŠTE U RIJECI

MEDICINSKI FAKULTET

SVEUČILIŠNI INTEGRIRANI PRIJEDIPLOMSKI I DIPLOMSKI

STUDIJ MEDICINA

Vinko Pavlov

PRIJELOMI KOŠTANOG SUSTAVA I VJEŠTAČENJA U OSTEOLOGIJI

Diplomski rad

Rijeka, 2023.

SVEUČILIŠTE U RIJECI

MEDICINSKI FAKULTET

SVEUČILIŠNI INTEGRIRANI PRIJEDIPLOMSKI I DIPLOMSKI

STUDIJ MEDICINA

Vinko Pavlov

PRIJELOMI KOŠTANOG SUSTAVA I VJEŠTAČENJA U OSTEOLOGIJI

Diplomski rad

Rijeka, 2023.

Mentor rada: Prof.dr.sc. Dražen Cuculić, dr. med.

Diplomski rad ocjenjen je dana 29. lipnja 2023. u/na Rijeci pred povjerenstvom u sastavu:

1. Izv.prof.dr.sc. Kovičjka Matušan Ilijaš, dr.med. (predsjednik Povjerenstva)
2. Doc.dr.sc. Dora Fučkar Čupić, dr.med.
3. Prof.dr.sc. Dražen Kovač, dr.med.

Rad sadrži 48 stranica, 4 slike, 0 tablica, 44 literaturna navoda.

POPIS SKRAĆENICA

CT kompjuterizirana tomografija

MR Magnetska rezonancija

Sadržaj

1. Uvod	1
2. Svrha rada	2
3. Prijelomi koštanog sustava i vještačenja u osteologiji.....	3
3.1. Osnove o kostima	3
3.1.1. Makroskopska i mikroskopska građa kostiju	3
3.1.2. Osnovne vrste kostiju.....	3
3.1.3. Cijeljenje prijeloma.....	5
3.2. Dijagnostika prijeloma kostiju	6
3.3. Podjela prijeloma kostiju	7
3.4. Osnovni mehanički principi prijeloma	10
3.5. Prijelomi kostiju lubanje	19
3.5.1. Prijelomi svoda lubanje.....	20
3.5.2. Prijelomi baze lubanje	22
3.6. Prijelomi kostiju prsne stijenke	23
3.6.1. Rebra i prsna kost	24
3.7. Prijelomi kralježnice	25
3.8. Prijelomi zdjelice	25
3.9. Prijelomi gornjih ekstremiteta i ramenog obruča	27
3.9.1. Prijelomi ruke	27
3.9.2. Prijelomi ključne kosti	28
3.9.3. Prijelomi lopatične kosti.....	28
3.10. Prijelomi donjih ekstremiteta.....	29
3.11. Razlikovanje perimortalnih i postmortalnih prijeloma kostiju	29
4. Vještačenja prijeloma kostiju	32
5. Rasprava	35
6. Zaključci	39
7. Sažetak.....	40
8. Summary	41
9. Literatura	42
10. Životopis	48

1.Uvod

Prijelomi koštanog sustava predstavljaju česte ozljede u sudskoj medicini. Prijelome definiramo kao ozljede pri kojima dolazi do prekida kontinuiteta kosti, a osteologiju kao granu medicine koja se bavi proučavanjem različitih aspekata kostiju, uključujući njihovu anatomiju, histologiju (strukturu tkiva kostiju), fiziologiju (funkcije kostiju) i patologiju (bolesti i poremećaje kostiju) (1). Prijelomi, koji mogu biti rezultat nesreća, ozljeda ili nasilja, zahtijevaju temeljito vještačenje kako bi se utvrdio uzrok ozljede, identificirala ozbiljnost prijeloma te procijenile moguće posljedice za unesrećenog. Sudska medicina predstavlja granu medicine koja se bavi forenzičkim istraživanjem i analizom te ima važnu ulogu u vještačenju prijeloma kostiju. Vještaci koriste svoje znanje i vještine kako bi pružili objektivne i nepristrane procjene prijeloma kostiju, posebno u kontekstu pravnih postupaka i kaznenih istraga. (2)

Vještačenje prijeloma kostiju u sudskoj medicini započinje pažljivim pregledom ozljede. Forenzički patolozi koriste različite dijagnostičke metode, kao što su radiološke pretrage, CT skeniranje ili MR, kako bi dobili detaljan uvid u prijelom i njegovu prirodu. Ovi podaci pružaju ključne informacije o uzroku ozljede, potencijalnom nasilju ili drugim okolnostima koje su dovele do prijeloma. (3)

Nadalje, vještačenje u sudskoj medicini uključuje procjenu mehanizma ozljede. Forenzički stručnjaci analiziraju činjenice i dokaze kako bi utvrdili mehanizam nastanka prijeloma kosti. Navedeno može uključivati razmatranje tragova ozljede, mjesta i načina udarca te bilo kojih drugih indikacija koje bi mogle ukazivati na namjerno nanošenje ozljede. (2)

Konačno, vještačenje u sudskoj medicini obuhvaća procjenu mogućih posljedica prijeloma kostiju. Ovo može uključivati identifikaciju dodatnih ozljeda, kao i procjenu dugoročnih fizičkih ili funkcionalnih posljedica za žrtvu. Ove informacije mogu biti ključne u pravnoj obradi slučaja, donošenju sudskih odluka i utvrđivanju odgovornosti. (4)

2. Svrha rada

Cilj ovog preglednog rada je sistematizacija i prikaz prijeloma kostiju i mehanizma njihovog nastanka s posebnim naglaskom na vještačenja istih u sklopu osteologije. U radu su obrađeni osnovni pojmovi o kostima kao i osnovni principi nastanka prijeloma. Obrađeni su i najčešći mehanizmi nastanka prijeloma po regijama kao i dijagnostički postupci, proces vještačenja i postupak donošenja stručnog mišljenja, odnosno vještačkog nalaza od strane vještaka. Rad se također osvrće na temelje razlikovanja perimortalnih i postmortalnih prijeloma kostiju.

3. Prijelomi koštanog sustava i vještačenja u osteologiji

3.1. Osnove o kostima

3.1.1. Makroskopska i mikroskopska građa kostiju

Kost je složeno tkivo koje ima važnu ulogu u podršci tijela, zaštiti unutarnjih organa i sudjelovanju u pokretu. Makroskopska građa kosti odnosi se na njezin vanjski izgled, oblik i strukturu koje se mogu promatrati golim okom, dok se mikroskopska građa kosti odnosi na njezinu unutarnju strukturu i sastav koji zahtijeva uporabu mikroskopa za detaljnije proučavanje. (5)

Makroskopski, kosti su čvrste strukture koje se sastoje od više dijelova. Vanjski sloj kosti naziva se korteks ili kortikalna kost. Ona je tvrda i kompaktna, pružajući čvrstoću i otpornost na vanjske sile. Unutar korteksa nalazi se trabekularna kost ili spongiozna kost. Trabekule su sitne "šipke" kosti koje tvore mrežastu strukturu, pružajući podršku i fleksibilnost. (5)

Mikroskopski, kost se sastoji od specifičnih stanica, vlakana i mineralizirane tvari. Glavne stanice koje se nalaze u kostima su osteoblasti, osteociti i osteoklasti. Osteoblasti su odgovorni za stvaranje nove kosti, dok su osteociti zrele stanice koje održavaju i nadziru kost. Osteoklasti su stanice koje su odgovorne za resorpciju ili razgradnju kosti. Kost također sadrže vlakna koja su uglavnom sastavljena od kolagena, a pružaju kostima fleksibilnost i otpornost na lomove. Mineralizirana tvar kosti sastoji se uglavnom od kalcijevih soli, poput kalcijevog fosfata, što kostima pruža čvrstoću i tvrdoću.(5)

Makroskopska i mikroskopska građa kosti omogućuju joj da izvršava svoje funkcije. Makroskopska struktura pruža snagu i stabilnost, dok mikroskopska struktura osigurava pravilan metabolizam i obnovu kostiju.(5)

3.1.2. Osnovne vrste kostiju

Osnovne vrste kostiju su (6):

- Duge kosti: predstavljaju kosti koje imaju produljeni i cilindrični oblik s proširenjima na obje strane. Na njima razlikujemo tri dijela: dijafizu (središnji dio), metafize i epifize (proširenja na krajevima). Duge kosti karakterizira prisutnost periosta (vanjska ovojnica), endosta (unutarnja ovojnica), koštane srži (crvena ili žuta) i trabekularne (spužvaste) kosti u epifizama.
- Plosnate kosti: Plosnate kosti su ravne i tanke kosti koje često imaju oblik ploče. One su sastavljene od dvaju slojeva kompaktne kosti s trabekularnom kosti (spongioznom kosti) između njih. Ove kosti pružaju zaštitu vitalnih organa i služe kao mjesto pričvršćivanja mišića. Primjeri ovih kostiju uključuju kosti lubanje, rebra i zdjelicu.
- Nepravilne kosti (iregularne): Nepravilne kosti su kosti koje nemaju jasno definiran oblik i često su nepravilne veličine. One su prilagođene specifičnoj funkciji i obično se sastoje od kombinacije kompaktnog i trabekularnog (spongioznog) tkiva. Nepravilne kosti uključuju kralješke, kosti lica i kosti uha.
- Kratke kosti: Kratke kosti su manje kosti koje su sferičnog ili kockastog oblika. One imaju više trabekularne (spongiozne) kosti unutar sebe nego kompaktne kosti. Ove kosti se često nalaze u zglobovima kojima pružaju stabilnost i podršku. Primjeri navedenih kostiju uključuju karpalne kosti u zapešću i tarzalne kosti u stopalu.
- Pneumatske kosti: Pneumatske kosti predstavljaju posebnu vrstu kostiju koje sadrže šupljine ispunjene zrakom. One se nazivaju i zrakaste kosti. Često su povezane s respiratornim sustavom i imaju važnu ulogu u prijenosu zvuka. Primjeri ovih kostiju uključuju paranazalne sinuse.
- Sezamske kosti: Sezamske kosti su male kosti koje se nalaze unutar tetiva ili mišića u blizini zglobova. Imaju oblik sjemenki ili zrna sezama, odakle dolazi njihov naziv. Ove kosti su obično ravne i okrugle, veličine nekoliko milimetara do nekoliko centimetara. Najpoznatiji primjer sezamske kosti je patela. Ove kosti mogu se nalaziti i na drugim

mjestima u tijelu, poput dlanova, tabana, ruku i stopala i njihova prisutnost može varirati od osobe do osobe.

3.1.3. Cijeljenje prijeloma

Cijeljenje kostiju je složen proces koji se odvija u nekoliko faza kako bi se oštećena kost obnovila i vratila u normalno stanje. Faze cijeljenja kostiju uključuju upalu, regeneraciju, kalusiranje i remodeliranje. Slijedi detaljniji opis pojedinih faza (7):

1. Faza upale: Prva faza cijeljenja kostiju je upalna faza. Nakon ozljede ili prijeloma kosti, krvne žile u blizini ozljede oštećuju se, što rezultira krvarenjem i stvaranjem hematoma (krvnog ugruška). Oštećene krvne žile također potiču upalni odgovor, što uzrokuje oticanje, crvenilo i bol na mjestu ozljede. Upalne stanice poput neutrofila i makrofaga ulaze u područje ozljede kako bi uklonile oštećene stanice i strane tvari te pripremile teren za sljedeće faze cijeljenja. Ova faza traje obično od nekoliko dana do nekoliko tjedana, ovisno o ozbiljnosti ozljede.
2. Faza regeneracije: U ovoj fazi dolazi do regeneracije kosti. Stanice koje su odgovorne za obnovu kosti nazivaju se osteoblasti. Ove stanice počinju stvarati novi materijal za kost, a proces se naziva osteogeneza. Osteoblasti stvaraju kolagen i druge proteine koji tvore kost i stvaraju matricu koja podržava rast novih stanica. Paralelno s time, krvne žile rastu u ozlijeđenom području kako bi osigurale hranjive tvari i kisik potrebne za rast novog tkiva. Ova faza može trajati nekoliko tjedana do nekoliko mjeseci. Brzina regeneracije kosti ovisi o različitim čimbenicima, uključujući vrstu prijeloma, lokalizaciju ozljede, prehranu i ostale bolesti. Manji prijelomi obično zacjeljuju brže, dok ozbiljniji prijelomi mogu zahtijevati dulje vrijeme za potpuno zacjeljivanje.
3. Kalusna faza: Tijekom ove faze, stvara se meka hrskavična masa koja pomaže stabilizirati ozlijeđenu kost. Ova masa, poznata kao kalus, sastoji se od hrskavice, osteoblasta, osteocita (zrele kostane stanice) i kalcijevih soli. Kalus služi kao

privremena podrška za kost dok se obnavlja. Vremenom se hrskavični kalus zamjenjuje koštanim tkivom putem procesa zvanog endohondralna osteogeneza, gdje se hrskavica pretvara u kost. Ova faza također može trajati nekoliko tjedana do nekoliko mjeseci.

4. Faza remodeliranja: Posljednja faza cijeljenja kostiju je remodeliranje. U ovoj fazi kost prolazi kroz proces restrukturiranja i jačanja kako bi povratila svoju normalnu funkciju. Osteoklasti, stanice koje su odgovorne za razgradnju kosti, uklanjaju višak kosti i oblikuju kost prema svojoj normalnoj strukturi. Istovremeno, osteoblasti grade novu kost i obnavljaju kostane strukture. Ova faza može trajati dulje vrijeme, obično nekoliko mjeseci do nekoliko godina.

3.2. Dijagnostika prijeloma kostiju

Dijagnostika prijeloma kostiju u sudskoj medicini uključuje niz postupaka i tehnika koji se koriste kako bi se utvrdila prisutnost, priroda i okolnosti prijeloma. Nekoliko važnih dijagnostičkih metoda koje se primjenjuju u sudskoj medicini su (8, 9, 10):

- Klinički pregled: Početna procjena obuhvaća detaljan klinički pregled pacijenta radi otkrivanja fizičkih znakova prijeloma, poput otoka, deformiteta, patološke gibljivosti, krepitusa (krckanja kostiju), lokalne boli i hematoma.
- Radiografija: Radiografske snimke (X-zrake) često predstavljaju prvu dijagnostičku metodu koja se primjenjuje u procjeni prijeloma kostiju. Ove snimke mogu pružiti informacije o lokaciji, obliku, pomaku i ozbiljnosti prijeloma.
- CT (kompjuterizirana tomografija): CT skeniranje pruža detaljnije slike kostiju i okolnih struktura. Ova metoda može biti korisna za procjenu složenih prijeloma, intraartikularnih prijeloma ili za otkrivanje prijeloma koji nisu uvijek jasno vidljivi na standardnim rendgenskim snimkama.

- MR (magnetska rezonancija): MR se koristi za procjenu mekih tkiva, uključujući ligamente, tetive i mišiće oko prijeloma. Ova metoda može pružiti dodatne informacije o ozljedama koje se mogu propustiti drugim dijagnostičkim metodama.
- Ultrazvuk: Ultrazvuk se može koristiti za procjenu prijeloma kod djece ili za otkrivanje prisutnosti efuzije (nakupljanja tekućine) oko prijeloma.
- Biopsija kosti: Biopsija kosti se ponekad koristi za uzimanje uzorka kosti radi detaljnije analize, posebno u slučajevima sumnje na neobične ili patološke prijelome.
- Forenzička rekonstrukcija: U nekim slučajevima, forenzička rekonstrukcija može biti potrebna kako bi se procijenio mehanizam ozljede i utvrdile okolnosti koje su dovele do prijeloma. To uključuje analizu prijeloma, pomaka, orijentacije kostiju i drugih povezanih ozljeda.

Kombinacija navedenih dijagnostičkih metoda pomaže u utvrđivanju prijeloma kostiju u sudskoj medicini i pruža važne informacije o uzrocima, prirodi i posljedicama ozljeda (10).

3.3. Podjela prijeloma kostiju

Prijelomi kostiju se mogu klasificirati koristeći različite sustave klasifikacije temeljene na različitim čimbenicima poput lokacije, vrste prijeloma, mehanizma ozljede i specifične kosti koja je zahvaćena. Neki od uobičajenih sustava klasifikacije prijeloma su (11, 12):

1. Anatomska klasifikacija:

- Duge kosti: Prijelomi se klasificiraju na temelju specifičnog područja duge kosti koje je pogođeno, poput dijafizarnih prijeloma (oštećenje tijela kosti), metafizarnih prijeloma (između tijela i zgloba) ili epifizarnih prijeloma (unutar područja zgloba).
- Uključenost zgloba: Prijelomi se klasificiraju na temelju toga uključuju li površinu zgloba pa tako razlikujemo intraartikularne prijelome (prijelomi koji se šire u zglob) i ekstraartikularne prijelome (prijelomi koji ne uključuju zglob).

2. Klasifikacija prema mehanizmu ozljede:

- Traumatski prijelomi: Prijelomi uzrokovani izravnim traumama, poput prijeloma koji su rezultat pada, nesreća ili sportskih ozljeda.
 - Stresni prijelomi: Prijelomi uzrokovani ponavljajućim stresom ili pretjeranim opterećenjem, često viđene kod sportaša ili osoba koje izvode ponavljajuće aktivnosti.
3. Klasifikacija prema integritetu kože:
- Zatvoreni prijelomi: Kost se lomi, ali ne probija kožu.
 - Otvoreni prijelomi: Slomljena kost probija kožu, izlažući je vanjskom okruženju.
4. Klasifikacija prema tipu prijeloma:
- Prijelom tipa zelene grančice: Nepotpuni prijelomi u kojima se kost savija, ali se ne slomi potpuno.
 - Kominutivni prijelom: Kost se slomi na više fragmenata.
 - Transverzalni prijelom: Linija prijeloma je vodoravna ili okomita na uzdužnu os kosti.
 - Kosi prijelom: Linija prijeloma je dijagonalna ili koso preko kosti.
 - Spiralni prijelom: Linija prijeloma ima spiralni ili zakrivljeni oblik.
 - Avulzijski prijelom: Mali komadić kosti odvojen je otkidanjem ligamenta ili tetive koje su snažno skraćene ili pukle.
 - Komprimirani prijelom: Kost su stisnute zajedno, često se javlja kod osteoporoze.
 - Impresijski prijelom: Prijelom uzrokuje udubljenje ili potiskivanje dijela kosti.
5. S obzirom na djelovanje sile:
- Direktni prijelomi (lat. *fractura directa*): Ovakvi prijelomi nastaju izravnim djelovanjem sile na kost, kao što je udarac tvrdim predmetom ili udarac tupim predmetom.
 - Indirektni prijelomi (lat. *fractura indirecta*): Ovi prijelomi nastaju djelovanjem sile na kost putem udaljenog mjesta ili preko druge kosti. U ovom slučaju, sila koja se primjenjuje na kost ne djeluje izravno na mjesto prijeloma, već putuje kroz kost ili preko

nje, što rezultira prijelomom na udaljenom mjestu od mjesta djelovanja sile. Primjeri indirektnih prijeloma uključuju prijelome uzrokovane padom na ispruženu ruku ili prijelome koji se uočavaju u području stopala prilikom skoka s visine.

Klasifikacija prijeloma ima veliku važnost u području vještačenja, posebno u medicinskom vještačenju i sudskoj medicini. Razlozi zbog čega je klasifikacija prijeloma važna u vještačenju su:

- Identifikacija uzroka: Klasifikacija prijeloma pomaže u identifikaciji uzroka ozljede. Na temelju vrste prijeloma, može se utvrditi jesu li ozljede nastale zbog nesreće, nasilja, prometne nesreće ili drugih faktora. Ovo je posebno važno u sudskim slučajevima kako bi se utvrdila odgovornost ili krivnja.
- Procjena težine ozljede: Klasifikacija prijeloma omogućava procjenu težine ozljede. Određene vrste prijeloma mogu biti povezane s većom ozljedom ili rizikom od komplikacija. To pomaže vještaku da utvrdi stupanj invaliditeta, trajne posljedice i potrebe za rehabilitacijom ili kirurškim zahvatima.
- Utvrđivanje kauzalne veze: Klasifikacija prijeloma može pomoći u utvrđivanju kauzalne veze između ozljede i određenog događaja ili situacije. Na primjer, određene vrste prijeloma mogu biti karakteristične za određene vrste nesreća ili nasilja. To može pomoći u razumijevanju kako se ozljeda dogodila i pružiti relevantne informacije u vještačenju.
- Planiranje liječenja i rehabilitacije: Klasifikacija prijeloma pomaže u odabiru optimalnog tretmana i rehabilitacijskog plana. Ovisno o vrsti prijeloma, može biti potrebno imobiliziranje, operacija, fizikalna terapija ili drugi oblici liječenja. Vještak može preporučiti odgovarajuće metode liječenja i procijeniti prognozu ozdravljenja.

- Dokazna vrijednost: Klasifikacija prijeloma pruža dokaznu vrijednost u vještačenju. Detaljni opis prijeloma, uz pridružene medicinske dokumentacije i radiološke snimke, pruža objektivne podatke koji podržavaju vještačku procjenu i mišljenje.

Ukratko, klasifikacija prijeloma je od ključne važnosti u vještačenju jer pruža strukturu, objektivnost i relevantne informacije koje pomažu u procjeni ozljede, identifikaciji uzroka, planiranju liječenja i pružanju dokazne vrijednosti u sudskim postupcima. (10,11,12)

3.4. Osnovni mehanički principi prijeloma

Kako bi smo razumjeli osnovnu biomehaniku nastanka prijeloma moramo razumjeti vrste opterećenja koje mogu djelovati na kost. Wescott je izjavio kako opterećenja možemo podijeliti u pet osnovnih kategorija: napetost (istezanje), kompresija (kompakcija), savijanje (angulacija), torzija (uvijanje) i smicanje (klizanje). Prijelomi nastaju djelovanjem navedenih opterećenja na kost ili njihovom kombinacijom. Iako navedeni načini opterećenja postoje u širem, općenitijem smislu, detaljniji pogled na tip prijeloma otkriva kako su za praktični rad značajne dvije vrste opterećenja — napetost i smicanje. Smatra se kako razumijevanje ovih dviju vrsta opterećenja predstavlja osnovu interpretacije prijeloma (13). Iz navedenog možemo izvući dva principa (2,13):

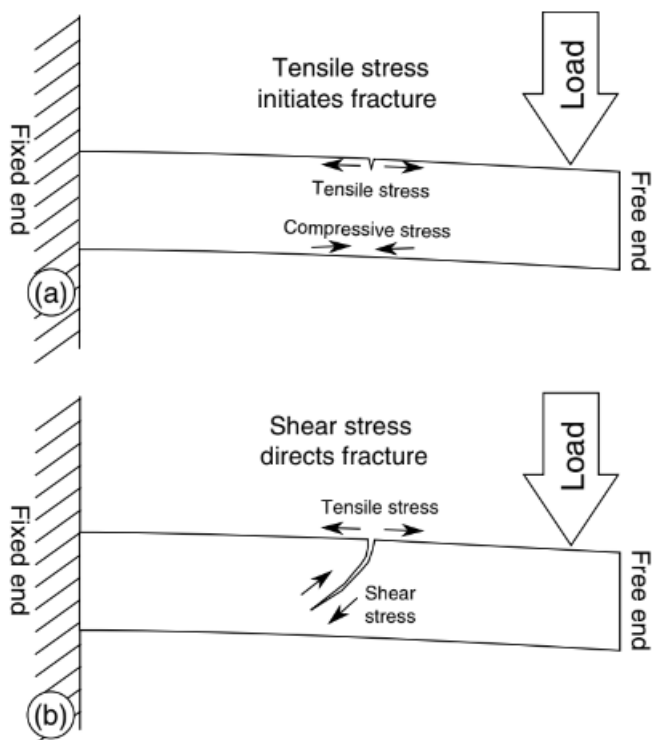
- Svi prijelomi kostiju nastaju pod utjecajem napetosti
- Sile smicanja usmjeravaju širenje prijeloma unutar kosti.

Koristeći se s prethodno navedenim principima omogućeno je rasuđivanje o formaciji prijeloma i njihovom mehanizmu nastanka. Navedeno najjasnije možemo razumjeti uz primjer. Ukoliko zamislimo poprečno položenu kost koja je jednim svojim krajem fiksirana, a drugim krajem slobodna i na nju primijenimo opterećenje (slika 1), doći će do savijanja kosti uz napetost gornje površine kosti i kompresiju donje površine kosti. Bitno je naglasiti kako je kost otpornija na djelovanje kompresivnih sila pa je samim time sklonija prijelomima koji nastaju zbog tenzije.

Daljnje povećanje opterećenja na kost iz primjera rezultira povećanjem napetosti na gornjoj površini kosti koja se, kada joj se premaši granica plastičnosti (čvrstoća materijala), lomi na svojoj gornjoj površini. Daljnja primjena opterećenja na kost rezultira propagacijom prijeloma kroz kost (2,4,13). (Slika 1.a).

Točno mjesto nastanka prijeloma može biti točka slabosti na kosti ili mjesto gdje je opterećenje na koštano tkivo jače koncentrirano. Važno je napomenuti kako prijelom neće započeti na površini kosti koja je izložena kompresivnim silama, već na površini kosti koja je izložena napetosti (9,10) (gornja površina kosti na slici 1).

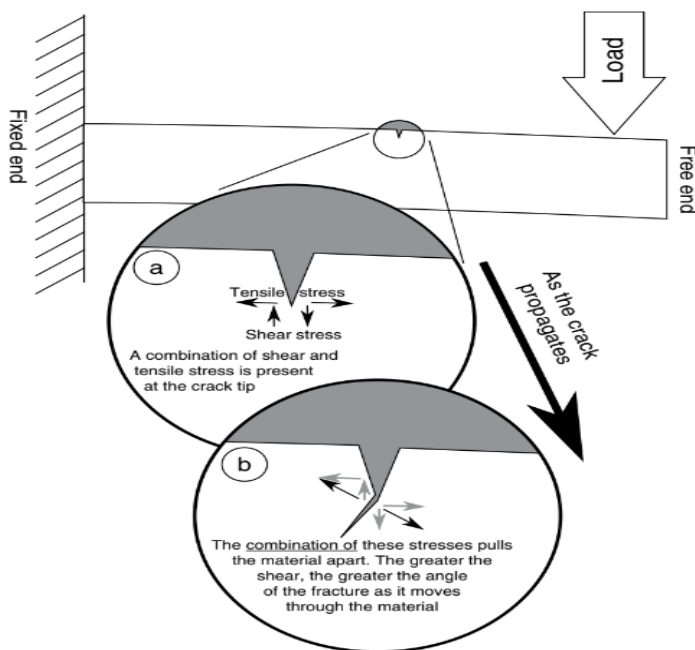
Pozivajući se na sliku 1.b, kako se lom počinje širiti, primijenjeno opterećenje uzrokuje učinak smicanja u materijalu. Daljnje opterećenje na dio kosti koji se nalazi desno od područja prijeloma uzrokuje pomicanje kosti prema dolje. U isto vrijeme, fiksirani kraj kosti kruto pridržava kost na mjestu, uzrokujući djelovanje jednakomjerne sile suprotne orijentacije na lijevoj strani prijeloma koja gura kost prema gore. Kao što je ranije navedeno u principu smicanja, te sile smicanja utječu na smjer prijeloma dok se širi kroz kost. Konkretno, opterećenje koje primjenjuje učinak smicanja u smjeru kazaljke na satu (kao što je prikazano na slici 1) dovest će do angulacija u smjeru kazaljke na satu unutar prijeloma. Prijelom se širi pod kutom prema fiksiranom kraju kosti. Dodatno, veći stres smicanja rezultira većom angulacijom prijeloma. (2,9)



Slika 1. Slikovni prikaz mehanizma prijeloma kostiju pod opterećenjem koje su jednim svojim krajem fiksirane, a drugim slobodne. (izvor: Hugh E. Berryman, John F. Berryman i Tiffany B. Saul. 2017.) (a) Prikaz inicijalnog prijeloma koji se javlja na mjestu najmanje otpornosti kosti pod utjecajem napetosti. (b) Prikaz sila smicanja koje usmjeravaju lom prema fiksnom kraju materijala. (2)

Kako bismo razjasnili oba principa kod prijeloma i prikazali njihovu međusobnu povezanost, možemo se koristiti slikom 2. Navedena slika prikazuje detaljniji prikaz slike 1 neposredno nakon što se prijelom započeo širiti kroz kost. Kao što je prikazano na slici 2a, smično i tenzijsko naprezanje prisutni su na vodećem kraju prijeloma. Kao što je prikazano na slici 2b, kombinacija ove dvije vrste naprezanja razdvaja materijal. S desne strane loma, vlačno naprezanje povlači materijal prema desno, dok smično naprezanje povlači materijal prema dolje. Kombinacija sila koje uzorkuju navedeno gibanje materijala rezultira pomakom materijala pod kutom pa se materijal povlači prema dolje i desno. Isto tako, s lijeve strane loma, vlačno naprezanje povlači materijal prema lijevo, dok smično naprezanje vuče materijal prema

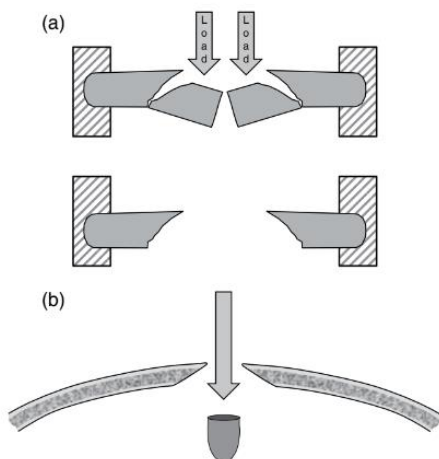
gore. Navedeni smjerovi djelovanja sila rezultiraju pomakom lijevog dijela kosti prema gore i lijevo. Krajnji rezultat je, kao što je naznačeno tamnim strelicama na slici 2b, da je materijal razvučen krajnjim silama koje djeluju na kost. Stoga, detaljniji pogled na vrh prijeloma otkriva da se materijal nastavlja razdvajati pod djelovanjem napetosti. Točnije, prijelom će se širiti u smjeru gdje vlačno naprezanje premašuje vlačnu čvrstoću materijala. Ovaj primjer također prikazuje na koji način sile smicanja utječu na angulaciju prijeloma. Slika 2b ilustrira kako povećanje smičnog naprezanja (uz održavanje konstantnog vlačnog naprezanja) uzrokuje da kombinirano naprezanje vuče materijal pod oštrijim kutom, što rezultira oštrijom angulacijom prijeloma. (2,10)



Slika 2. Detaljniji prikaz prethodne slike. (izvor: Hugh E. Berryman, John F. Berryman i Tiffany B. Saul. 2017.) Slika prikazuje kako je put loma u materijalu usmjeren silom smicanja, s aktivnim krajem lom nastavlja otkazivati pod tenzijom kako se lom širi. (2)

Smatra se kako balistički prijelomi imaju uzorak unutarne zakošenosti. Forenzičari koji se bave interpretacijom takvih trauma koriste se, već ranije navedenim, načelima napetosti i smicanja kao čvrstim podlogama u interpretaciji takvih prijeloma. Sile napetosti i smicanja

definiraju primarni prijelom cjevaste kosti (slika 3a), a ista dinamika je vidljiva i kod ulaznih balističkih rana u području lubanjskog svoda (slika 3b). Kada projektil ostvari kontakt s kosti, on predstavlja dinamičko opterećenje na kost koje djeluje na slobodni kraj kosti (slika 3a). Na mjestu kontakta projektila s kosti događa se kompresija kosti, dok se okolni (nezahvaćeni) dio kosti ponaša kao cjevasta kost u primjeru (slika 3a). Vlačne sile se prvo razvijaju oko područja udara i proizvode kružni defekt. Kako metak neprestano pritišće kost, sile smicanja neprekidno proširuju prijelom koji se koncentrično širi zahvaćajući sve veću površinu tvoreći karakterističnu unutarnju zakošenost balističke ozljede (slika 3b). U navedenom primjeru, doprinosi sile vlaka i sile smicanja su neporecive, a krajnji obrazac loma koji se uočava pri prijelomu cjevaste kosti također se uočava u primjeru ulaznih balističkih ozljeda. (2,10,13,15)



Slika 3. Prikaz sila napetosti i smicanja koje djeluju na kost. (izvor: Hugh E. Berryman, John F. Berryman i Tiffany B. Saul. 2017.) (a) Cjevasta kost koja se lomi pod tenzijom sa silama smicanja koje usmjeravaju lom. (b) Ulazna balistička ozljeda u području lubanjskog svoda (poprečni presjek) s dinamičkim opterećenjem metka koje vrši pritisak na kost pri udaru, uz sile smicanja koje usmjeravaju prijelom što rezultira karakterističnim unutarnjim zakošenim dijelom. (2)

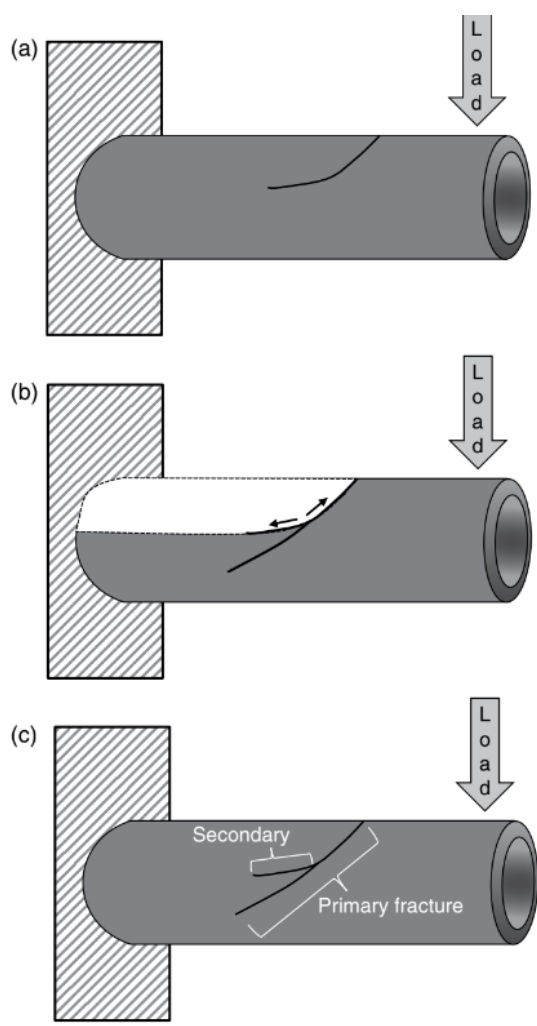
Važno je naglasiti i koncept terminacije prijeloma koji također svoju podlogu ima u tenziji i napetosti. Fizički gledano, prijelomi nastaju kao rezultat prevelike apsorpcije energije i posljedične deformacije materijala. Unutar složenijih prijeloma, svaki pojedini lom prestaje propagirati u trenutku kada vlačna čvrstoća materija premaši vlačno naprezanje koje djeluje na materijal. U slučaju postojanja drugog prijeloma, taj postojeći prijelom može prekinuti napredovanje novog prijeloma raspršivanjem i apsorpiranjem njegove energije. Ukoliko je količina energije koja se prenosi prevelika, tada postoji mogućnost da se ona neće moći apsorpirati u već postojećem prijelomu, već će doći do elongacije tog prijeloma ili nastanka novog prijeloma unutar već postojećeg. Smatra se kako svaki prijelom koji započinje u već postojećem prijelomu kao rezultat energetskog pražnjenja iz terminirajućih prijeloma predstavlja novi prijelom, a ne nastavak starog. Prijelomi koji završavaju unutar već postojećih prijeloma rezultiraju karakterističnom konfiguracijom prijeloma nalik na slovo T, što omogućuje određivanje slijeda ozljeđivanja u slučaju višestrukih tupih ili balističkih ozljeda. Navedeni koncept terminacije prijeloma predstavlja još jedan vrijedan alat pri interpretaciji prijeloma. (2,13)

Postoje i još neki posebni oblici prijeloma koji nastaju pod utjecajem različitih čimbenika. Na primjer, koncentrični prijelomi mogu biti vidljivi u slučajevima termalnog oštećenja. Napredovanje ovakvih prijeloma odvija se od konveksne površine kosti prema konkavnoj. Također, prstenasti prijelom baze lubanje koji nastaje kao rezultat depresije ili elevacije baze lubanje u odnosu na vratne kralješke. U takvim slučajevima, zakošenost prijeloma (unutarnja ili vanjska) može ukazivati na smjer pomicanja lubanje kod nastanka prijeloma. (2,13)

Bitno je naglasiti kako postoji izrazita složenost utjecaja koji su odgovorni za specifični oblik prijeloma (npr. u slučaju višestrukih prijeloma u slučaju tupih ozljeda, prijelomi nastali posljedično pucanju iz vatrenog oružja). (Na ponašanje prijeloma utječu razni intrinzični i ekstrinzični čimbenici. Vanjski čimbenici koji utječu na prijelome su: zahvaćena površina,

veličina i brzina primjene opterećenja, masa, oblik i smjer kretanja objekta koji djeluje na kost. Intrinzični čimbenici predstavljaju čimbenike unutar same kosti koji utječu na ponašanje kosti kada je podvrgnuta opterećenju. Kost, kao materijal, daleko je kompliciranija od mnogih homogenih materijala koji su testirani na nosivost u studijama biomehanike. Među intrinzične čimbenice ubrajamo visko - elastična i anizotropna svojstva kosti. Visko - elastičnost je sposobnost kosti da posjeduje i viskoznost i elastičnost (sposobnost povratka u prvobitni oblik nakon uklanjanja opterećenja). Anizotropnost je stanje u kojem fizička svojstva kostiju nisu konstantna, već variraju ovisno o smjeru djelovanja sile. Na primjer, tijelo femura može podnijeti puno veće opterećenje kada se ono primjenjuje aksijalno, a ne bočno. Još jedan od važnih intrinzičnih čimbenika je morfologija kosti (makro - morfologija i mikro - morfologija). Duge kosti nisu jednostavni cilindri; bolje rečeno, njihova makro - morfologija, odnosno oblik, varira među specifičnim kostima. Na primjer, tijelo tibije ima mnogo kompliciraniji oblik od tijela bedrene kosti. Međutim, specifična kost jednog čovjeka, npr. nadlaktična kost, vrlo je slična po svojoj makro - morfologiji u odnosu na drugog čovjeka, ali može varirati u svojoj mikro - morfologiji (npr. varijacije u Havrsovom sustavu kanalića, kortikalnoj debljini i obliku, trabekulama, konfiguraciji). Upravo te mikro i makro - morfološke varijacije mogu rezultirati finim razlikama u obrascima prijeloma. Međutim, najfiniji detalji prijeloma obično imaju manju vrijednost u tumačenju prijeloma u odnosu na uočljivije obrasce prijeloma. Na kraju, biološki čimbenici (npr. dob, spol, patologija, droge, alkohol, lijekovi, itd.) utječu na visko - elastičnost kosti tako da ju mogu učiniti elastičnijom ili krhkijom. U općenitom smislu, obrasci loma su predvidljivi na makroskopskoj razini, ali ne i na najmanjoj razini detalja. Cjelokupno ponašanje prijeloma je predvidljivo jer se pridržava jednostavnih načela. Ovo predvidljivo ponašanje, pogodno je za razumijevanje okolnosti pod kojima bi moglo doći do prijeloma u određenoj kosti. (2,13,16)

Kao što je prethodno prikazano, kada je jedan kraj cjevaste kosti fiksiran, a opterećenje se kontinuirano primjenjuje na slobodni kraj, nastaje kutni prijelom koji se širi prema fiksiranom kraju (slika 4a). Međutim, unutar istog primjera, nemoguće je predvidjeti hoće li doći do nastanka sekundarnih prijeloma i koliko će ih nastati (slika 4c). Smatra se kako sekundarni prijelomi nastaju posljedično gibanju primarnog prijeloma preko kosti. Odnosno, kada primarni prijelom naiđe na otpor u svom napredovanju zbog morfologije kostiju, sastava, mikro - strukture ili bilo koji drugog čimbenika same kosti (Slika 4a). Kada se to dogodi, primarni prijelom će završiti; međutim, dinamičko opterećenje nastavit će potiskivati slobodni kraj kosti prema dolje. Vlačne sile tada djeluju na izloženu površinu primarnog prijeloma (tj. površine novog prijeloma) dok se opterećenje povisuje na najslabijoj točki loma (Slika 4b). Dovoljnim povećanjem opterećenja unutar primarne prijelomne pukotine, pod djelovanjem napetosti, dolazi do nastanka novog loma kojeg sile smicanja usmjeravaju prema fiksiranom kraju kosti. Ovaj novi prijelom postaje nastavak primarnog prijeloma , a kratki dio početnog primarnog prijeloma koji se nalazi distalno od otvaranja novog loma (tj. ostatak početnog primarnog prijeloma) ostaje kao sekundarni prijelom (slika 4c). (2,13)



Slika 4. Ilustracija nastanka sekundarnih prijeloma (izvor: Hugh E. Berryman, John F. Berryman i Tiffany B. Saul. 2017.) (a) Nastanak i prekid primarnog prijeloma. (b) Dinamičko opterećenje na slobodnom kraju kosti potiskuje ju prema dolje, stvarajući vlačne sile na izloženoj površini primarnog loma koje opterećuju najslabiju točku kosti i posljedično dovode do stvaranja novog prijeloma. (c) Novi prijelom predstavlja nastavak primarnog prijeloma, a kratki dio primarnog prijeloma koji je prekinut ostaje kao sekundarni prijelom (2).

Postojanje i broj sekundarnih prijeloma (kao i njihovo odsustvo) određeni su, već ranije navedenim, intrinzičnim i ekstrinzičnim čimbenicima. Prilikom ispitivanja prijeloma kostiju izvan strogo kontroliranih uvjeta, nije moguće odrediti sve intrinzične i ekstrinzične faktore koji utječu na njihov nastanak. Međutim, uočavanjem obrasca prijeloma i osnovnim

razumijevanjem intrinzičnog čimbenika kod unesrećenog, vještak može napraviti razumnu procjenu vanjskih čimbenika koji su potrebni da izazovu traumatski događaj. Ovakva procjena, kada je utemeljena na zdravim i prihvaćenim znanstvenim načelima, može predstavljati snažan analitički alat. Iako prijelomi nisu predvidljivi na mikroskopskoj razini, ukupno ponašanje prijeloma je predvidljivo i pogodno za razumijevanje okolnosti koje dovode do njihovog nastanka. (2)

3.5. Prijelomi kostiju lubanje

Kosti lubanje omeđuju šupljinu koju nazivamo lubanjska šupljina. Navedena šupljina ima izgled polukugle čiji gornji, konveksni, dio nazivamo svodom lubanje, a donji dio bazom lubanje. Ovakva podjela ima svoju praktičnu važnost, budući da prijelomi baze i svoda lubanje imaju različite osobine i mehanizme nastanka. Osim navedenog, uočavaju se i znatne razlike u građi kostiju među njima. (10) Trauma lubanje predstavlja područje interesa za vještace i forenzičke antropologe jer je lubanja često ozlijeđeni dio tijela u slučajevima međuljudskog nasilja. (17) Glava predstavlja čestu metu za tupe i balističke traume u slučajevima ubojstva, ali isto tako može predstavljati i područje nanese oštre traume u slučajevima pokušaja prikrivanja identiteta uklanjanjem lica ili denticije. (9,17)

Pri pregledu uzoraka prijeloma koji su nastali posljedično tupoj ozljedi lubanje, vještaci se najčešće pozivaju da procijene točku udara, broj zadanih udaraca, slijed zadanih udaraca i razinu sile, odnosno energije. Uzimajući u obzir ključne varijable površine, sile i ubrzanja, moguće je koristiti obrasce prijeloma nastalih posljedično tupoj traumi za ekstrapolaciju informacija o traumatskom događaju. (18) Bitno je naglasiti kako se ozljede glave često događaju u prometnom traumatizmu i pri sportskim aktivnostima. Pri frontalnom sudaru motornog vozila često se susreću prijelomi lica, donje čeljusti i neurokranija. Prilikom udara, motorno vozilo naglo usporava. Do usporavanja vozila dolazi prije nego što putnik u vozilu

potpuno uspori (inercija). Navedena razlika kao posljedicu ima sudar između putnika i unutrašnjosti vozila (najčešće sudar s volanom ili vjetrobranskim staklom) (10,19).

Kada se lubanja nalazi između udarca i druge površine (npr. žrtva zadobiva udarac u prednju površinu glave dok je stražnja površina naslonjena na zid), može doći do contre-coup prijeloma kostiju lubanje. Ovaj fenomen prvi je opisao Hipokrat, još prije više od 2000 godina, a opisan je kao uzorak ozljeda koji nastaje posljedično snažnom udarcu s jedne strane glave i udarcu o površinu sa suprotne (20).

Važno je naglasiti i balističke prijelome kostiju glave koji pokazuju uzorak unutarnje zakošenosti (defekt ljevkastog oblika u smjeru putanje projektila) kada projektil okomito pogađa kost. U slučaju kosog kontakta projektila s površinom kosti, tada nerijetko prijelom na mjestu ulazne rane može poprimiti izgled ključanice. (10,21) Isto tako, projektili većih kalibara mogu stvarati veće ili manje prijelomne pukotine koje se šire od primarnog defekta kosti. Najopsežnije ozljede uzrokuju projektili vojničkih pušaka (brzine projektila veće od 800 m/s). Balističke ozljede potonje navedene etiologije uzrokuju goleme razdore glave i lica uz rasprsnuće koštanog sustava u koštane ploče (10).

3.5.1. Prijelomi svoda lubanje

Lubanjski svod (kalvarija) izgrađen je od triju kostiju: dijela frontalne kosti, parijetalne kosti i okcipitalne kosti. Ove kosti međusobno su spojene šavovima i kao cjelina tvore lubanjski svod. Riječ je o plosnatim kostima koje su građene od dvaju međusobno paralelnih listova kompaktne kosti – *lamina interna* i *lamina externa*, a između njih se proteže spongiozni dio kosti koji nazivamo *diploë*. (2,10) Ovakva građa kostiju utječe na izgled i način nastalih prijeloma. U slučajevima kada mehanička sila djeluje na manje područje kostiju svoda lubanje (tupi udarci tvrdim predmetima) dolazi do promjene oblika lubanje. Na mjestu djelovanja sile dolazi do udubljenja kosti, što izaziva izbočenje susjedne površine kostiju. Bitno je naglasiti kako je

kapacitet navedene promjene oblika lubanje znatno veći kod djece zbog njihove veće elastičnosti kostiju. (2,13) Pri navedenom djelovanju sile (tupi udarac) dolazi do utiskivanja *lamine externe* i istežanja *lamine interne* kosti. Kako je već navedeno u prethodnom poglavlju, kosti su otpornije na kompresiju u usporedbi s istežanjem pa tako kada mehanička sila koja djeluje na kost nadmaši elastičnost kosti, dolazi do njenog pucanja u području najizraženijeg istežanja (unutarnja lamina), a tek poslije (ukoliko je sila dovoljno jaka) dolazi do pucanja kosti u području vanjske lamine. Hoće li nastati jedan prijelom ili njih više, ovisi o energiji udarca i veličini kontaktne površine. Isti mehanizam loma nailazimo na susjednom dijelu kosti (izbočeni dio) samo obrnutog smjera. (2,10) Budući da je u tom području tenzija prisutna na vanjskoj lamini kosti, prvo će doći do pucanja vanjske lamine, a tek poslije (ukoliko je sila dovoljna) do pucanja unutarnje lamine. Ukoliko je prijenos energije dovoljno velik (snaga udarca dovoljno jaka) može doći do pojave karakterističnog uzorka paukove mreže na kostima. Ovaj uzorak je definiran radijarno širećim prijelomnim pukotinama koje se šire od centra djelovanja sile sa stvaranjem koncentričnih prijeloma na određenoj udaljenosti. Kako je ranije navedeno, ukoliko mehanička sila male snage djeluje na manju površinu kalvarije može nastati izolirani prijelom vanjske lamine kosti. S druge strane, ukoliko se radi o primjeni velike mehaničke sile na manju površinu kostiju dolazi do pojave prijeloma s utisnućem kosti. U tom slučaju, oblik i veličina utisnutih defekta na kalvariji odgovaraju obliku mehaničkog predmeta koji je ozljedu prouzročio. (2,9,10) U slučaju djelovanja velike mehaničke sile na većoj površini kalvarije, dolazi do pojave linearnih prijeloma koji se, ovisno o razini predane energije, mogu širiti dalje od izvornog djelovanja sile pa tako i zahvatiti kosti baze lubanje. U takvim slučajevima možemo pretpostaviti smjer djelovanja sile na što nam ukazuje smjer pružanja najvećeg prijeloma. (2,10)

U posebnim slučajevima kada mehanička sila djeluje na lubanju s nesraslim šavovima (djeca i mlađe osobe), može doći do razdvajanja šavova što predstavlja ekvivalent prijeloma. Nadalje,

ukoliko se na kostima svoda lubanje nađe više prijeloma koji nastaju posljedično dvaju ili više udaraca, često je moguće razlikovati prvi prijelom od ostalih. Razlog zbog kojeg je to moguće je već objašnjen u prethodnom poglavlju kao princip terminacije (prekida) prijeloma, odnosno prijelomna pukotina novonastalog prijeloma se zaustavlja na već postojećem prijelomu. (2,10)

3.5.2. Prijelomi baze lubanje

Pojam baza lubanje predstavlja strukturu međusobno spojenih kostiju koje tvore ležište mozga u lubanjskoj šupljini. Prijelomi ovog područja lubanje najčešće nastaju prilikom pada i posljedičnog udara glave o tvrdu podlogu. Pri udaru nastaju linearni prijelomi kostiju koji površinom mogu zahvatiti čitavu dužinu lubanje. S obzirom na lokalizaciju i smjer širenja sile, ovakvi prijelomi se mogu podijeliti u longitudinalne (uzdužne) i transverzalne (poprečne). Uzdužni prijelomi koji završavaju ispod piramide ili uz *foramen magnum* predstavljaju čest nalaz kod trauma nastalih padom na zatiljni dio glave. Transverzalni prijelomi nastaju u slučajevima kada mehanička sila djeluje na postranični dio glave. Takvi prijelomi mogu biti prisutni jednostrano ili, ukoliko je sila koja djeluje na lubanju dovoljno snažna, se protezati čitavom širinom lubanje, odnosno kroz cijelu srednju lubanjsku jamu. Potonji uzorak prijeloma naziva se i motociklistički tip prijeloma, što samim svojim imenom dočarava jačinu sile koja je potrebna za njihov nastanak. (2.22)

U području stražnje lubanje jame moguće je uočiti još jedan poseban tip prijeloma koji nazivamo prstenastim prijelomom (engl. *ring fracture*). Riječ je o prijelomu koji nastaje kada jaka sila trenutačno djeluje u predjelu brade ili donje površine okcipitalne kosti. Takav prijelom karakteriziran je svojim specifičnim ovalno do okruglim izgledom prijelomne pukotine koja okružuje *foramen magnum*. (10)

Prijelom baze lubanje također može nastati ukoliko jaka sila djeluje u smjeru pružanja kralježnice, odnosno aksijalnim prijenosom od stopala preko nogu i kralježnice ili pak direktnim padom na kalvariju. U tim slučajevima dolazi do probijanja vratnog dijela kralježnice

u lubanjsku šupljinu što dovodi do prijeloma baze lubanje. Ovakav tip prijeloma najčešće se susreće kod osoba koje su pale s većih visina, a može pokazivati i oblik atipičnog prstenastog prijeloma. (10,23)

Važno je i naglasiti pojavu „udaljenih“ prijeloma baze lubanje kod unesrećenih. Riječ je o prijelomima različitih lokalizacija između kojih postoji nezahvaćeni dio kosti (najčešće uzdužni prijelomi unutar stražnje lubanjske jame koji su udruženi s jednostranim ili obostranim prijelomima unutar prednje lubanjske jame). Smatra se kako takvi oblici prijeloma nastaju posljedično jačoj deformaciji lubanje u trenutku ozljeđivanja. Tome pridonosi i izvanredno tanka koštana struktura u području prednje lubanjske jame (*lamina cribrosa*). (10)

Bitno je naglasiti kako se na bazi lubanje ponekad mogu pronaći završetci prijeloma koji su započeli u području kalvarije. Isto tako, kod pacijenata ponekad mogu biti prisutni hematomi u obliku naočala (njem. *Brillenhämatom*) koji predstavljaju vanjsku manifestaciju prijeloma baze lubanje. (24)

3.6. Prijelomi kostiju prsne stijenke

Torakalna regija predstavlja regiju ljudskog tijela koja je često pod pomnim ispitivanjem forenzičkih antropologa. Balističke, tupe i oštre traume mogu prisutne u području prsnog koša. Za razliku od lubanje ili dugih kostiju, s biomehaničkog aspekta prsni koš može biti teško razumjeti. Umjesto da djeluju kao neovisni entiteti, rebra se moraju shvatiti kao dio cjeline, kojom upravlja biomehanika prsnog koša kao sustava koji uključuje kralježnicu, prsnu kost i prsni koš. Bitno je naglasiti kako torakalna stijenka pokazuje karakteristične uzorke prijeloma u slučajevima zlostavljanja djece. Prijelomi stražnjih površina rebara u male djece i dojenčadi mogu biti pokazatelj zlostavljanja, bilo od izravnog udara, stiskanja ili kompresije prsnog koša. (2,9,10)

3.6.1. Rebra i prsna kost

Prijelomi rebara relativno su često povezani s tučnjavama i prometnim traumatizmom, a kombinirani prijelomi prsne kosti i rebara često se viđaju kao posljedica reanimacijskog postupka. Često znaju biti međusobno povezani pa se samim time obrađuju u istom poglavlju. (10,25)

U slučaju prijeloma rebara, ukoliko se radi o udarcu male kontaktne površine tada prijelomi nastaju na mjestu djelovanja sile (najčešće zahvaća 1 do 2 rebra). Ukoliko mehanička sila djeluje na većoj površini prsnog koša tada najčešće dolazi do pojave indirektnih prijeloma koji zahvaćaju rebra na mjestima njihove najveće zakrivljenosti. Bitno je naglasiti kako je oblik prijeloma različit kod direktnih i indirektnih prijeloma. Kod direktnih nailazimo na poprečni uzorak, dok kod indirektnih prijeloma nailazimo na kosi oblik. Nadalje, ukoliko vrlo jaka mehanička sila djeluje na veću površinu prsnog koša tada može doći do pojave direktnih dvostrukih prijeloma, koji su često udruženi s utisnućem slomljene kosti i indirektnim prijelomima udaljenih područja prsne stijenke. Ovakvi tipovi prijeloma često se susreću pri naletu vozila na pješaka, odnosno u prometnom traumatizmu. (2,9,10,25)

Također, djelovanje mehaničke sile na veću površinu prsnog koša dovodi do serijskih prijeloma rebara (prijelomi u nizu). Iznimku predstavljaju slučajevi gušenja kada žrtva leži na leđima, a napadač težinom svoga tijela vrši kompresiju žrtvinog prsnog koša. U takvim slučajevima (npr. počinitelj kleči na žrtvi) serijski prijelomi koji nastaju su često indirektni. Važno je naglasiti kako u slučajevima tučnjave, prijelomi kostiju najčešće nisu raspoređeni u nizu (serijski), već su raspoređeni po raznim mjestima (ovisno o mjestima udarca). (2,10)

Kako je već ranije navedeno, prijelomi sternuma često su udruženi s prijelomom rebara. Najčešća lokalizacija prijeloma prsne kosti je spoj manubrija s trupom prsne kosti, a nastaje mehanizmom djelovanja jake mehaničke sile na gornju i srednju površinu prednje stijenke

prsnog koša. Prijelomi navedene kosti također se mogu vidjeti u slučajevima prometnog traumatizma i pada s visine. (10,25)

3.7. Prijelomi kralježnice

Prijelomi trupa kralješka većinom nastaju pri padu s visine i u prometnim nesrećama. Navedeni prijelomi se rijetko nailaze u slučajevima tučnjave, a i kada se nađu tada se uglavnom radi o prijelomima trnastih i poprečnih nastavaka. Mehanizam nastanka navedenih prijeloma je mnogostruk. Prijelomi kralježnice mogu nastati direktnim djelovanjem sile, ali su vrlo česti slučajevi indirektnih prijeloma koji nastaju pretjeranom fleksijom, ekstenzijom, rotacijom i okomitim sabijanjem. (2,26)

Vratna (cervikalna) kralježnica predstavlja područje kralježnice koje je najosjetljivije na nastanak prijeloma, a glavni mehanizam nastanka je trzajna ozljeda u prometnom traumatizmu. Ovakav tip ozljede također može nastati i u tučnjavama (refleksna kretnja izbjegavanja udarca) ili pri naletu vozila na pješaka. Ovisno o sili koja djeluje na kralježnicu (brzina i intenzitet svijanja kralježnice) rezultat može biti iščašenje, prijelom ili pak ozljeda leđne moždine. (10,27)

Prijelomi prsnog (torakalnog) dijela kralježnice nastaju posljedično direktnom ili indirektnom djelovanju jake mehaničke sile. Ovakvi tipovi prijeloma uglavnom se susreću kao posljedica pada s visine ili u prometnim nesrećama. (10,28)

Prijelomi slabinskog (lumbalnog) dijela kralježnice uglavnom su indirektnog tipa. Radi se o kompresivnim prijelomima koji nastaju mehanizmom okomitog sabijanja. Najčešće je zahvaćeno područje između prvog i trećeg slabinskog kralješka i rijetko je praćeno neurološkim ispadima. (10,28)

3.8. Prijelomi zdjelice

Zdjelica (lat. *Pelvis*) predstavlja koštani obruč kojeg sačinjavaju dvije zdjelične kosti, trtična i križna kost. Nalazi se na donjem kraju kralježnice, a uloga joj je prenošenje težine tijela na

donje ekstremitete. Također služi kao mjesto polazišta mišića i zaštita unutarnjih organa smještenih u tom području. Terminalana pruga djeli zdjelicu na veliku (lat. *Pelvis major*) i malu zdjelicu (lat. *Pelvis minor*). (29)

Prijelomi zdjelice uglavnom se susreću kod prometnih nesreća i pri padu s visine, a nastaju djelovanjem vrlo jake mehaničke sile. Ukoliko je sila koja djeluje na zdjelicu dovoljno jaka (neovisno o tome na koji dio zdjelice djeluje) nastati će direktni prijelom u području njenog djelovanja. Šireći se zdjeličnim prstenom navedena sila slabi, no ukoliko je i dalje dovoljno jaka može rezultirati indirektnim prijelomom udaljenog dijela zdjelice. Možemo reći kako snaga sile određuje mogućnost nastanka višestrukih i obostranih prijeloma zdjelice. Bitno je naglasiti kako na zdjelici neće doći do nastanka indirektnog prijeloma ukoliko ne postoji područje direktno prelomljene kosti, budući da je za to potrebna jaka sila. Nadalje, prijelomi zdjelice imaju važnu ulogu u prometnom traumatizmu pri određivanju naletne brzine vozila i naletnog položaja pješaka. (9,10,29)

Bitno je naglasiti kako zdjelica rijetko kada puca na jednom mjestu te da se najčešće radi o dva ili više prijeloma. Razlikujemo dva tipa prijeloma zdjelice: stabilne i nestabilne prijelome. Stabilni prijelomi (2/3 slučajeva) podrazumijevaju prijelome koji ne remete odnose unutar zdjelice (jednostavni prijelomi pelvičnog prstena ili perifernog dijela), dok su nestabilni prijelomi one koje prekidaju zdjelični prsten i zahvaćaju njen prednji i stražnji luk. Naime, zdjelica se sastoji od dvaju lukova: posteriornog i anteriornog. Glavni, posteriorni luk nalazi se posteriorno i superiorno od acetabuluma i sastavljen je od sakruma, ilijačnih kostiju i sakroilijakalnih zglobova. Drugi, manji luk pruža se od jednog acetabuluma prema drugom i pozicioniran je anteriorno i inferiorno. Potonji luk je slabiji i češće puca anteriorno (ramus pubične kosti i simfiza kao najslabije točke). Ukoliko postoji prijelom posteriornog luka, najčešće postoji i prijelom anteriornog luka. S druge strane, prijelom stražnjeg luka obično

nastaje u području sakroilijakalnih zglobova što kao rezultat ima periartikulacijski prijelom sakruma ili inkongruenciju zgloba. (9,29)

3.9. Prijelomi gornjih ekstremiteta i ramenog obruča

Ozljede ruke prilično su česte i često se uočavaju u uzorcima kostiju modernih, povijesnih i prapovijesnih populacija. (30) Ispravna analiza prijeloma ove regije pruža važne informacije o stopi incidencije padova i interpersonalnog nasilja u zajednici (31). U forenzičkom kontekstu, prijelomi gornjeg ekstremiteta mogu imati ulogu pri određivanju uzroka i načina smrti. Nadalje, prijelomi dugih kostiju ruke mogu ukazivati na nasilni događaj poput pada ili prometne nesreće. Prijelomi radijalne dijafize također mogu nastati tijekom pokušaja obrane od napada (17,32). Također, prijelomi distalnog dijela metakarpalnih kostiju (uzorak prijeloma poznat kao "boksачki prijelom") nerijetko ukazuje na udarac sa zatvorenom šakom. (33) Gornji ekstremitet, a posebno rameni obruč, je ranjiv u slučajevima bočnih udaraca pri prometnim nesrećama, kada se nadlaktica gura bočno u rameni (glenohumeralni) zglob. (33) Iako su prijelomi gornjeg ekstremiteta rijetko opasni po život, oni za sobom mogu nositi značajan morbiditet s gubitkom pokretljivosti ekstremiteta i funkcionalnosti hvatanja. (17) Bitno je naglasiti kako zacijeljeni prijelomi ekstremiteta također se mogu koristiti kao potencijalne identifikacijske značajke kostura. (34)

3.9.1. Prijelomi ruke

Prijelomi dijafize podlaktice obično su direktnog mehanizma nastanka. Kod takvih pacijenata preporučuje se napraviti radiološku obradu s detaljnim opisom položaja, pomaka i angulacije ulomaka. Isto tako važno je u medicinskoj dokumentaciji navesti nalaz skraćenja ekstremiteta (ukoliko je ono prisutno). (9,10)

Prijelomi ulne, također nastaju izravnim mehanizmom nastanka, a očituju se kao poprečni ili blago nakošeni. Ukoliko je radijus intaktan, tada obično nema prisutne deformacije podlaktice.

Ozljede zapešća možemo podijeliti u dvije kategorije: ozljede radiokarpalnog zgloba i interkarpalnih zglobova. (9) Radiokarpalni zglob tvore proksimalni red karpalnih kostiju i distalne artikulacijske plohe radijusa. Radiološka obrada ozljeda ove regije sastoji se od standardnih rentgenograma, latero – lateralne i postero – anteriorne projekcije. Većina ozljeda zapešća nastaje kombiniranim djelovanjem sila (kompresija, ekstenzija, ulnarna devijacije, pronacija i interkarpalna supinacija. (9,10)

3.9.2. Prijelomi ključne kosti

Fraktura klavikule relativno je česta ozljeda koja uglavnom nastaje indirektnim mehanizmom pri padu, a rjeđe kao rezultat direktnog djelovanja sile na ključnu kost. Ukoliko se radi o izravnom prijelomu tada on najčešće nastaje na akromijalnom dijelu kosti (najizbočeniji dio). Direktni prijelomi najčešće nastaju na prelasku srednje u vanjsku trećinu kosti. Kao i u slučaju prijeloma rebara, direktni prijelomi se u pravilu očituju poprečnim uzorkom, dok indirektni kosim. Ovaj tip prijeloma također je čest u novorođčadi i djece, i to prema tipu zelene grančice (engl. *greenstick fracture*). (2,9,10)

3.9.3. Prijelomi lopatične kosti

U slučaju prijeloma lopatične kosti važni su nam prijelomi: trupa, vrata, glenoidne fose i akromiona. Prijelomi trupa lopatične kosti uglavnom nastaju pri naletu vozila na pješaka ili padom s velike visine. Riječ je o vrlo rijetkim direktnim prijelomima koji su važni pri određivanju naletnog položaja pješaka u prometnom traumatizmu. (9,10) Prijelomi vrata skapule također su direktni, a nastaju udarcem u stražnju ili prednju površinu ramena. Kod takvih prijeloma, najčešće glenoidna fosa ostaje nezahvaćena. Prijelom navedene jame (lat. *fossa glenoidalis*) može nastati direktnim i indirektnim mehanizmom. Direktno nastaje pri udarcu u vanjsku površinu ramena, a indirektno pri padu na ispruženu nadlakticu. Mehanizam nastanka prijeloma akromiona također je izravan, a nastaje udarcem u područje vrha ramena. (9)

3.10. Prijelomi donjih ekstremiteta

Prijelomi donjeg ekstremiteta predstavljaju ozljede kostiju i zglobova u području noge, uključujući bedrenu kost (femur), potkoljenu (tibija i fibula) te stopalo i gležanj. Slično kao i traume gornjeg ekstremiteta, ozljede donjeg ekstremiteta također su zanimljive fizičkim i forenzičkim antropolozima. Kao što je već spomenuto, proučavanje prijeloma ekstremiteta pomaže u razumijevanju prapovijesnih populacija. (35) U forenzičkim kontekstu, prijelomi donjeg ekstremiteta često nastaju kao posljedica djelovanja velike sile kao npr. pri padu aviona, u prometnim nesrećama ili pri padovima. Također se mogu nastati u prometnom traumatizmu kod udara pješaka. U navedenom slučaju, pravilna rekonstrukcija kostiju i ispravno tumačenje prijeloma mogu znatno pomoći u određivanju smjera sile i položaja žrtve u odnosu na branik automobila. (32) Osim u slučajevima tupe traume, prijelomi bedrene kosti se sve češće susreću kao posljedica ozljeda vatrenim oružjem. (36)

Donji ekstremitet također je podložan ozljedama prilikom prometnih nesreća. Udari u instrumentnu ploču smatraju se uzrokom nekih od najozbiljnijih ozljeda donjih ekstremiteta. (37) Udarac donjih ekstremiteta o prednju stijenku prostora za noge unutar automobila također se smatra uzrokom prijeloma u nesrećama, posebno prijeloma distalne tibije i fibule. (38) Zapravo, prijelomi gležnja često se javljaju kao rezultat sudara s prednjim dijelom vozila. (39) Navedeni tipovi prijeloma sačinjavaju 24-56% svih ozljeda lokaliziranih na razini ispod koljena u nesrećama. (40) Osim prometnih nesreća, ozljede noge i gležnja također su česte kod sportaša. (38)

3.11. Razlikovanje perimortalnih i postmortalnih prijeloma kostiju

U većini sudskih procesa veliku vrijednost predstavlja razlikovanje postmortalnih ozljeda od onih koje su nastale perimortalno. U njihovom razlikovanju valja imati na umu da većina postmortalnih oštećenja nastaju kao rezultat navedenih aktivnosti (10):

- Životinjskog djelovanja (drobljenje, grizenje, žvakanje i raspršivanje ostataka)
- Djelovanja prirodnih sila (djelovanje voda , abrazija, djelovanje biljaka, izbjeljivanje od sunca, smrzavanje i otapanje)
- Ljudskog djelovanja (namjerni pokušaji uništavanja identifikacijskih osobina, uzimanje dijelova tijela kao trofeja, specifične religiozne ili kultne aktivnosti, nepravilno i nestručno iskopavanje)
- Djelovanja mora (gubitak vanjskog korteksa, naslage algi i školjaka i izbjeljivanje)

Analiza kod razlikovanja ovih dvaju tipa prijeloma trebala bi se raditi na kortikalnoj kosti dugih kostiju ili na kostima lubanje budući da trabekularna kost nije pogodna za analizu. (10)

Osnovne karakteristike perimortalnih ozljeda su (41) :

- Oštri prijelomni rubovi
- Često su vidljive radijarne linije prijeloma koje izviru iz ozljede
- Prijelomne linije su najčešće ravne
- Boja kosti je ista na rubovima prijeloma i na ostatku kosti

S druge strane, obilježja postmortalno nastalih prijeloma su (41):

- Grubi prijelomni rubovi
- Rijetko izviranje linija prijeloma kroz ozljedu
- Ukoliko su prisutne, linije prijeloma su nepravilne i diskontinuirane
- Svjetlija boja kosti na rubovima prijeloma (u odnosu na ostatak kosti)

Još neke od razlika su (10,41):

- Vaskularni odgovor: Zaživotni prijelomi obično pokazuju prisutnost krvarenja, hematoma ili otekline oko mjesta prijeloma, što je posljedica vaskularnog odgovora

organizma na ozljedu. S druge strane, postmortalni prijelomi ne pokazuju takve znakove vaskularne reakcije.

- Reakcija okolnog tkiva: Zaživotni prijelomi mogu izazvati upalu i proliferaciju stanica oko mjesta prijeloma. Tkiva oko postmortalnih prijeloma obično ne pokazuju takve promjene.
- Koagulacija krvi: Zaživotni prijelomi mogu biti povezani s krvarenjem koje može dovesti do formiranja krvnih ugrušaka u blizini mjesta prijeloma. Takvi ugrušci obično nisu prisutni kod postmortalnih prijeloma.
- Interakcija s okolnim tkivom: Zaživotni prijelomi mogu pokazivati prisutnost oštećenja mekih tkiva, kao što su oštećenja mišića, tetiva ili živaca oko mjesta prijeloma. Ovakve interakcije obično nisu prisutne kod postmortalnih prijeloma.

Određivanje da li je prijelom kosti zaživotan ili postmortalan može biti složeno i zahtijeva stručnu analizu. Sudski vještaci obično koriste kombinaciju kliničkih podataka, rendgenskih snimki, makroskopskih pregleda i drugih relevantnih informacija kako bi donijeli zaključak o prirodi prijeloma kostiju u svrhu sudskog vještačenja. (41)

4. Vještačenja prijeloma kostiju

Vještačenja prijeloma koštanog sustava imaju značajnu ulogu u sudskoj medicini. Prijelomi prethodno navedenih dijelova tijela mogu biti posljedica različitih događaja, uključujući nesreće, nasilje ili sportske ozljede. Iako postoje određene razlike pri vještačenju prijeloma određenih regija, nekoliko ključnih aspekata je važno uzeti u obzir (2,8,9,10,42):

- Identifikacija i dokumentacija ozljede: Precizna identifikacija i dokumentacija prijeloma predstavljaju ključne korake u vještačenju. To uključuje detaljno snimanje rendgenskih snimaka, CT skeniranje ili druge dijagnostičke metode kako bi se točno utvrdila priroda, mjesto i ozbiljnost prijeloma.
- Utvrđivanje uzroka ozljede: U sudskom kontekstu, važno je utvrditi uzrok prijeloma kostiju. To može uključivati analizu okolnosti nesreće, svjedočenja svjedoka ili drugih relevantnih informacija kako bi se utvrdilo je li ozljeda rezultat nesreće, nasilja ili drugih čimbenika.
- Procjena posljedica: Prijelomi mogu imati dugoročne posljedice na funkcionalnost, pokretljivost i kvalitetu života pacijenta. Sudski medicinski stručnjaci procjenjuju posljedice (npr. ozbiljne posljedice prilikom prijeloma rebara i prsne kosti, kao što su oštećenje unutarnjih organa, otežano disanje ili pneumotoraks) i njihov utjecaj na pacijenta kako bi pružili relevantne informacije za pravne postupke, određivanje naknade ili pružanje pravilne medicinske skrbi (npr. prijelomi zdjelice mogu imati ozbiljne posljedice, uključujući oštećenje unutarnjih organa, krvarenje i poremećaj hodanja)
- Vještačenje invaliditeta: U slučajevima prijeloma koji rezultiraju invaliditetom ili trajnim oštećenjem, provodi se vještačenje invaliditeta kako bi se utvrdio stupanj onesposobljenosti i pružile relevantne informacije za pravne postupke i naknadu.

- Vještačenje u sudskim postupcima: Stručnjaci za sudsku medicinu koji su specijalizirani za prijelome određene regije mogu biti pozvani kao svjedoci u sudskim postupcima kako bi pružili stručno mišljenje o prirodi ozljede, uzroku, posljedicama i drugim relevantnim aspektima.

Osnovni postupci kojima vještaci dolaze do prethodno navedenih informacija su:

- Anatomska analiza: Stručnjaci proučavaju anatomske detalje zahvaćene kosti kako bi utvrdili prirodu i mjesto prijeloma. Navedeno uključuje procjenu kostiju, zglobnih površina i susjednih struktura.

- Radiografska dijagnostika: Radiografski snimci kostiju koriste se za vizualizaciju prijeloma i procjenu pomaka kostiju. Radiografski snimci pomažu u određivanju vrste prijeloma i njihove ozbiljnosti.

- CT: pruža detaljnije slike kostiju, ligamenata i mekih tkiva. Ova metoda omogućuje precizniju dijagnostiku prijeloma, procjenu pomaka kostiju i procjenu eventualnih oštećenja unutarnjih organa (npr. pomak kostiju kralježnice može imati veliki utjecaj na funkcionalnost i neurološki status pacijenta).

- Klinička procjena: Fizikalni pregled pacijenta je važan dio vještačenja. Stručnjaci procjenjuju simptome, kao što su bol, otok, krvarenje, deformitet, patološka gibljivost i poremećaj funkcije, te ih povezuju s prijelomom (npr. poremećaj funkcije šake kod prijeloma ruke ili prisutnost glavobolje, neurološkog deficit, poremećaja vida, oštećenja sluha i drugih znakova koji se mogu povezati s prijelomom baze lubanje.).

- Forenzička rekonstrukcija: U slučajevima sudskog vještačenja, stručnjaci mogu provesti rekonstrukciju događaja kako bi utvrdili uzrok prijeloma. To uključuje analizu ozljeda, pregled mjesta događaja, svjedočenja i drugih relevantnih informacija.

Ukratko, možemo reći kako vještačenja prijeloma kostiju igraju važnu ulogu u sudskoj medicini. Precizna identifikacija ozljede, utvrđivanje uzroka, procjena posljedica i vještačenje invaliditeta su ključni aspekti koji se uzimaju u obzir kako bi se pružile relevantne informacije za pravne postupke i osigurala pravilna medicinska skrb ozlijeđenim pacijentima. (9)

5. Rasprava

Proces sudskog vještačenja prijeloma kostiju u Hrvatskoj obično slijedi sljedeće korake (43,44):

1. Inicijacija vještačenja: Vještačenje se inicira sudskim nalogom ili zahtjevom relevantnih strana u pravnom postupku, kao što su sud, odvjetnici ili osiguravajuće tvrtke.
2. Imenovanje sudskog vještaka: Sud imenuje odgovarajućeg sudskog vještaka koji ima potrebna znanja i kvalifikacije za procjenu prijeloma kostiju. Sudski vještak može biti liječnik specijalist ortopedije ili traumatologije s iskustvom u području vještačenja.
3. Prikupljanje medicinske dokumentacije: Sudski vještak traži i pregledava relevantnu medicinsku dokumentaciju, uključujući rendgenske snimke, CT snimke, medicinske izvještaje i druge relevantne medicinske podatke o prijelomu kostiju.
4. Klinički pregled: Sudski vještak može provesti klinički pregled osobe s prijelomom kostiju kako bi procijenio ozljedu, stupanj oštećenja, moguće komplikacije i utjecaj na funkcionalnost.
5. Analiza medicinske dokumentacije: Sudski vještak analizira prikupljenu medicinsku dokumentaciju, proučava rendgenske snimke i druge dijagnostičke nalaze kako bi utvrdio vrstu, lokalizaciju, ozbiljnost i druge karakteristike prijeloma kostiju.
6. Izrada vještačkog nalaza: Na temelju prikupljenih podataka i analize, sudski vještak izrađuje vještački nalaz koji sadrži njegovo stručno mišljenje o prijelomu kostiju. Nalaz može sadržavati opis ozljede, uzroke, utjecaj na zdravlje i funkcionalnost, preporuke za liječenje i druge relevantne informacije.
7. Svjedočenje na sudu: Sudski vještak može biti pozvan da svjedoči na sudu kako bi objasnio svoje vještačko mišljenje, odgovarao na pitanja odvjetnika i pomogao sudu u donošenju odluka na temelju njegovog vještačenja.

Važno je napomenuti da se proces sudskog vještačenja prijeloma kostiju može razlikovati ovisno o konkretnom slučaju i sudskim postupcima. Detalji procesa mogu biti podložni promjenama prema specifičnim pravnim i sudskim zahtjevima. (43,44)

Krajnji rezultat vještačenja prijeloma kostiju u Hrvatskoj je stručno mišljenje koje se koristi kao relevantan dokaz u sudskim postupcima. Vještačenje ima za cilj pružiti objektivne informacije o prirodi ozljede, uzroku, posljedicama i drugim relevantnim aspektima prijeloma kostiju. Na temelju stručnog mišljenja, sud može donijeti odluku o odgovornosti, naknadi štete ili drugim pravnim pitanjima vezanim uz ozljedu. Stručnjaci za sudsku medicinu, ortopedi, radiolozi ili drugi relevantni stručnjaci obavljaju vještačenje prijeloma kostiju u skladu s relevantnim pravilima, smjernicama i metodama. Oni analiziraju medicinsku dokumentaciju, dijagnostičke snimke, provedene pretrage i druge relevantne podatke kako bi donijeli stručno mišljenje. (9,43,44)

Kao krajnji rezultat vještačenja prijeloma kostiju sudski vještak donosi pisani izvještaj ili stručno mišljenje koje opisuje detalje ozljede, utvrđuje uzrok, procjenjuje posljedice i invaliditet te pruža relevantne zaključke. Navedeno stručno mišljenje služi kao važan dokazni materijal u sudskim postupcima i može biti presudan faktor u donošenju pravne odluke. (43)

Krajnji cilj vještačenja prijeloma kostiju u Hrvatskoj je pružiti objektivne i stručne informacije koje će pomoći sudu u donošenju pravične odluke temeljene na medicinskim činjenicama i dokazima. Ovo osigurava pravilno vrednovanje ozljede i adekvatnu pravnu zaštitu za pacijente s prijelomima kostiju. (43)

Vještačenje prijeloma u osteologiji predstavlja izazovno područje koje zahtijeva visoku stručnost i pažljiv pristup. U nastavku rasprave, osvrnuti ćemo se na nekoliko ključnih pitanja i problema s kojima se susreću stručnjaci prilikom vještačenja prijeloma kostiju. (10,43,44)

1. Identifikacija uzroka prijeloma: Jedan od ključnih zadataka vještaka je identifikacija uzroka prijeloma. Prijelomi mogu biti posljedica različitih događaja, kao što su prometne nesreće, padovi, sportske ozljede ili nasilje. Važno je utvrditi je li prijelom nastao zbog vanjske sile ili unutarnjih čimbenika, kao što su osteoporoza ili tumorske promjene. To zahtijeva detaljno proučavanje medicinske dokumentacije, svjedočenja i drugih relevantnih informacija.
2. Procjena težine i vrste prijeloma: Vještaci moraju pažljivo procijeniti težinu i vrstu prijeloma kako bi utvrdili njihove posljedice i potrebne terapijske postupke. To može uključivati analizu rendgenskih snimaka, CT skenova ili MR snimaka kako bi se utvrdila prisutnost fragmentacija, dislokacija i moguća oštećenja okolnih struktura. Ova procjena pomaže u određivanju prikladnih terapijskih strategija i predviđanju ishoda prijeloma.
3. Vrijeme ozljede i zacjeljivanje: Vještačenje prijeloma također uključuje procjenu vremena ozljede i stadija zacjeljivanja kosti. Ovo je važno za utvrđivanje kronologije događaja i mogućnosti liječenja. Kroz kombinaciju kliničke procjene, rendgenskih nalaza i drugih dijagnostičkih metoda, vještaci mogu pružiti informacije o vremenskom tijeku ozljede i predvidjeti trajanje zacjeljivanja.
4. Identifikacija komplikacija i posljedica: Vještačenje prijeloma također se bavi identifikacijom mogućih komplikacija i posljedica prijeloma. To uključuje analizu bilo kakvih neurovaskularnih oštećenja, infekcija, gubitka funkcije ili drugih dugoročnih posljedica prijeloma. Utvrđivanje tih komplikacija ključno je za procjenu stupnja invalidnosti, određivanje potreba za rehabilitacijom i eventualno određivanje odštete.
5. Vjerodostojnost vještačenja: U svim fazama vještačenja, vjerodostojnost i stručnost vještaka su od iznimne važnosti. Potrebno je osigurati da vještaci imaju odgovarajuće obrazovanje, iskustvo i pristup najnovijim znanstvenim spoznajama. Također je važno voditi

računa o etičkim smjernicama i profesionalnom ponašanju kako bi se osigurala objektivnost i integritet vještačenja.

Možemo reći da vještačenje prijeloma kostiju u osteologiji predstavlja složeno područje koje zahtijeva visoku stručnost i pažljiv pristup. Identifikacija uzroka prijeloma, procjena težine i vrste prijeloma, procjena vremena ozljede i zacjeljivanja, identifikacija komplikacija i posljedica te vjerodostojnost vještačenja ključni su aspekti koji se moraju uzeti u obzir prilikom vještačenja prijeloma kostiju. (9,10,43,44)

6. Zaključci

- Prijelomi koštanog sustava predstavljaju ozbiljne ozljede s potencijalno dugotrajnim posljedicama na zdravlje i funkcionalnost pacijenata. U području osteologije, dijagnoza, klasifikacija i vještačenje prijeloma imaju ključnu ulogu u osiguravanju pravilne medicinske skrbi, rehabilitacije pacijenata te utvrđivanju odgovornosti u pravnim postupcima.
- Pravilna dijagnoza i klasifikacija prijeloma ključna za pravilan pristup liječenju i rehabilitaciji pacijenata. Dijagnostički postupci poput rendgenskog snimanja, CT-a i MR-a pružaju važne informacije o prirodi i težini prijeloma, dok vještačenje omogućava procjenu uzroka i posljedica prijeloma te utvrđivanje odgovornosti.
- Multidisciplinarni pristup u dijagnostici, liječenju i vještačenju prijeloma koštanog sustava pokazuje se ključnim. Suradnja između medicinskih stručnjaka, radiologa, forenzičara i pravnika omogućuje holistički pristup u rješavanju ovih složenih slučajeva.
- Pravilna dijagnoza, klasifikacija i vještačenje prijeloma kostiju od iznimne važnosti za postizanje pravednog ishoda u medicinskom i pravnom kontekstu. Kontinuirano usavršavanje medicinskih stručnjaka i pravnika te primjena najnovijih dijagnostičkih metoda i smjernica za vještačenje ključni su elementi u poboljšanju kvalitete skrbi i pravde za pacijente s prijelomima koštanog sustava.
- Daljnja istraživanja i napredak u području osteologije i vještačenja prijeloma kostiju pridonijet će poboljšanju dijagnostike, liječenja i pravne procjene prijeloma, što će rezultirati boljim ishodima za pacijente i pravičnim pravosudnim procesima.

7. Sažetak

Vještačenje prijeloma u osteologiji predstavlja izazovno područje koje zahtijeva visoku stručnost i pažljiv pristup. Identifikacija uzroka prijeloma, procjena težine i vrste prijeloma, procjena vremena ozljede i zacjeljivanja, identifikacija komplikacija i posljedica te vjerodostojnost vještačenja ključni su aspekti koji se moraju uzeti u obzir prilikom vještačenja prijeloma kostiju. Iako prijelomi mogu zahvatiti bilo koju regiju ljudskog kostura, njihovo predvidljivo ponašanje pogodno je za razumijevanje okolnosti pod kojima bi moglo doći do prijeloma u određenoj kosti. Razumijevanje najčešćih mehanizama nastanka određenih prijeloma kostiju kao i utjecaja unutarnjih i vanjskih čimbenika koji djeluju na kost od ključne su važnosti pri razjašnjavanju mehanizma i okolnosti pri kojima je došlo do prijeloma. Kako bi se osigurao holistički pristup u rješavanju složenijih slučajeva potreban je multidisciplinarni pristup od strane medicinskih stručnjaka. Navedeni stručnjaci koriste se raznim metodama, od proučavanja medicinske dokumentacije do forenzičke rekonstrukcije kako bi formirali stručno mišljenje koje služi kao važan dokazni materijal u sudskim postupcima. Osnovni dijagnostički postupci spadaju u grupu slikovnih postupaka (MR, CT, radiografija, ultrazvuk), iako se i u određenim slučajevima može provoditi i biopsija kosti. Krajnji cilj vještačenja prijeloma kostiju u Hrvatskoj je pružiti objektivne i stručne informacije koje će pomoći sudu u donošenju pravične odluke temeljene na medicinskim činjenicama i dokazima. Navedeno osigurava pravilno vrednovanje ozljede i adekvatnu pravnu zaštitu za pacijente s prijelomima kostiju.

Ključne riječi: vještačenje, prijelomi, osteologija, stručnost, stručno mišljenje, holistički pristup, CT

8. Summary

Forensic assessment of fractures in osteology represents a challenging field that requires high expertise and careful approach. Identification of fracture causes, assessment of severity and type of fractures, estimation of the timing of injury and healing, identification of complications and consequences, as well as the credibility of forensic examination, are key aspects that need to be considered in the forensic evaluation of bone fractures. Although fractures can affect any region of the human skeleton, their predictable behavior is suitable for understanding the circumstances under which a fracture could occur in a specific bone. Understanding the most common mechanisms of certain bone fractures and the impact of internal and external factors acting on the bone is crucial in elucidating the mechanism and circumstances of the fracture. To ensure a holistic approach in addressing complex cases, a multidisciplinary approach by medical experts is necessary. These experts employ various methods, ranging from studying medical documentation to forensic reconstruction, to form an expert opinion that serves as important evidentiary material in legal proceedings. Basic diagnostic procedures fall into the category of imaging techniques (MRI, CT, radiography, ultrasound), although bone biopsy may also be conducted in certain cases. The ultimate goal of forensic assessment of bone fractures in Croatia is to provide objective and expert information that will assist the court in making a fair decision based on medical facts and evidence. This ensures proper evaluation of the injury and adequate legal protection for patients with bone fractures.

Key words: forensic examination, fractures, osteology, expertise, holistic approach, CT

9. Literatura

- 1) Blau, Soren. Osteology: Definition. Encyclopedia of Global Archaeology. 2014. Springer. str. 5641. doi:10.1007/978-1-4419-0465-2_127. ISBN 978-1-4419-0465-2
- 2) Hugh E. Berryman, John F. Berryman i Tiffany B. Saul. Bone trauma analysis in a forensic setting: Theoretical basis and a practical approach for evaluation. 2017. doi:10.1002/9781119226529.ch11
- 3) Annalisa Cappella, Hans H de Boer, Paolo Cammilli, Danilo De Angelis, Carmelo Messina, Luca Maria Sconfienza, Francesco Sardanelli, Chiarella Sforza, Cristina Cattaneo. Histologic and radiological analysis on bone fractures: Estimation of posttraumatic survival time in skeletal trauma. Forensic Sci Int. 2019. doi: 10.1016/j.forsciint.2019.109909.
- 4) Jules Kieser, Michael Taylor, Debra Carr. Forensic Biomechanics. 2012. DOI:10.1002/9781118404249
- 5) Lee, Cassandra. The Bone Organ System: Form and Function. Science Direct. Academic Press. 2001. str. 3–20. doi:10.1016/B978-012470862-4/50002-7
- 6) Oregon State Univeristy. Anatomy and physiology. Ch. 6.2 Bone Classification. Dostupno na: <https://open.oregonstate.education/aandp/chapter/6-2-bone-classification>. Posljednji put pristupljeno: 19. lipnja 2023.
- 7) Sfeir C, Ho L, Doll BA, Azari K, Hollinger JO. Fracture repair. In: Lieberman JR, Friedlaender GE, editors. Bone regeneration and repair: biology and clinical applications. Totowa: Humana Press; 2005. str. 21–44.
- 8) Laszlo Buris. Forensic Medicine: Diagnosis and Signs of Death / Special Autopsy Techniques / Injuries and Accidents / Wounds and Wound Healing / Sudden, Unexpected Death

/Suffocation, Infanticide, Sexual Offences, Criminal Abortion/ Paternity / Toxicology / Identification of Victims. Springer Science & Business Media, 2012.

9) Škavić J, Zečević D. Načela sudskomedicinskih vještačenja. Zagreb: Naklada lijevak; 2010. str. 279 – 294.

10) Zečević D i sur. Sudska medicina i deontologija. 5 izd. Zagreb: Medicinska naklada; 2018.

11) „TYPES OF FRACTURES“ dostupno na: <https://www.orthopedic-institute.org/fracture-care/types-of-fractures>. Posljednji put pristupljeno: 20. lipnja 2023.

12) Maurice E. Müller , Peter Koch , Serge Nazarian , Joseph Schatzker. The Comprehensive Classification of Fractures of Long Bones. 1990.

13) Wescott, D.J. Biomechanics of bone trauma. Encyclopedia of Forensic Sciences. 2013. 2. izd. Elsevier, New York, str. 83–88.

14) Čeramilac A. Patologija mehaničkih povreda, Med. Knjiga, Beograd – Zagreb, 1987.

15) Berryman HE, Gunther WM. Keyhole defect production in tubular bone. J Forensic Sci. 2000 Mar;45(2):483-7. PMID: 10782979. dostupno na PubMedu: <https://pubmed.ncbi.nlm.nih.gov/10782979/>

16) Schenk RK, Perren SM. Biologie und Biomechanik der Frakturheilung am Röhrenknochen als Grundlage der Osteosynthese [Biology and biomechanics of fracture healing in long bones as a basis for osteosynthesis]. Hefte Unfallheilkd. 1977;(129):29-41. German. PMID: 914573. Dostupno na PubMedu: <https://pubmed.ncbi.nlm.nih.gov/914573/>

17) Vicki L. Wedel and Alison Galloway. Springfield, IL: Charles C. Thomas. Broken Bones: Anthropological Analysis of Blunt Force Trauma. 2. izd. 2014. <https://doi.org/10.1002/ajpa.22577>

- 18) Advani, S. and Owings, R., "Evaluation of Head Injury Criteria," SAE Technical Paper 740083, 1974, <https://doi.org/10.4271/740083>.
- 19) Kress, Tyler A., "Impact Biomechanics of the Human Body. " PhD diss., University of Tennessee, 1996. https://trace.tennessee.edu/utk_graddiss/2516
- 20) Hein PM, Schulz E. Contrecoup fractures of the anterior cranial fossae as a consequence of blunt force caused by a fall. *Acta Neurochir (Wien)*. 1990;105(1-2):24-9. doi: 10.1007/BF01664853. PMID: 2239375.
- 21) Betz P, Stiefel D, Eisenmenger W. Cranial fractures and direction of fire in low velocity gunshots. *Int J Legal Med*. 1996;109(2):58-61. doi: 10.1007/BF01355517. PMID: 8912048.
- 22) Bartelink, Eric. (2015). Blunt force trauma patterns in the human skull and thorax: A case study from northern California. Doi: 10.1002/9781118384213.ch5.
- 23) Gurdjian E, Webster J, and Lissner H. The mechanism of skull fracture. 1950; *Journal of Neurosurgery*. Volume 7: Issue 2. str 106-114. Doi: <https://doi.org/10.3171/jns.1950.7.2.0106>
- 24) Simon LV, Newton EJ. Basilar Skull Fractures. StatPearls [Internet]. Treasure Island (FL): StatPearls Publishing; 2023. Dostupno na: <https://www.ncbi.nlm.nih.gov/books/NBK470175/>
- 25) O'Donovan S, van den Heuvel C, Baldock M, Humphries MA, Byard RW. Fatal blunt chest trauma: an evaluation of rib fracture patterns and age. *Int J Legal Med*. 2022 Sep;136(5):1351-1357. doi: 10.1007/s00414-022-02866-2. Epub 2022 Jul 14. PMID: 35831760; PMCID: PMC9375745.
- 26) Aghakhani K, Kordrostami R, Memarian A, Asl ND, Zavareh FN. The association between type of spine fracture and the mechanism of trauma: A useful tool for identifying mechanism of trauma on legal medicine field. *J Forensic Leg Med*. 2018 May;56:80-82. doi: 10.1016/j.jflm.2018.01.004. Epub 2018 Feb 7. PMID: 29571167.

- 27) Tarozzi I, Franceschetti L, Bugelli V. Assessment of Cervical Skeletal Trauma: The Synergistic Contribution of Forensic and Clinical Medicine to a Case of Corpse Concealment. *Healthcare* [Internet]. 2023;11:510. Dostupno na: <http://dx.doi.org/10.3390/healthcare11040510>
- 28) Whitney E, Alastra AJ. Vertebral Fracture. *StatPearls* [Internet]. Treasure Island (FL): StatPearls Publishing; 2023. Dostupno na: <https://www.ncbi.nlm.nih.gov/books/NBK547673/>
- 29) Davis DD, Foris LA, Kane SM, et al. Pelvic Fracture.. *StatPearls* [Internet]. Treasure Island (FL): StatPearls Publishing; 2023. Dostupno na: <https://www.ncbi.nlm.nih.gov/books/NBK430734/>
- 30) Steele D, and Bramblett C. *The Anatomy and Biology of the Human Skeleton*. College Station, TX: Texas A&M University Press. 1988.
- 31) Judd MA, Roberts CA. Fracture trauma in a medieval British farming village. *Am J Phys Anthropol*. 1999 Jun;109(2):229-43. doi: 10.1002/(SICI)1096-8644(199906)109:2<229::AID-AJPA7>3.0.CO;2-Y. PMID: 10378460.
- 32) DiMaio, V.J.M., & Molina, D.K. *DiMaio's Forensic Pathology* (3rd ed.). CRC Press. 2021. <https://doi.org/10.4324/9780429318764>
- 33) Levine, R.. Injury to the Extremities. In: Nahum, A.M., Melvin, J.W. (eds) *Accidental Injury*. 1993. Springer, New York, NY. https://doi.org/10.1007/978-1-4757-2264-2_18
- 34) Komar D. Lessons from Srebrenica: the contributions and limitations of physical anthropology in identifying victims of war crimes. *J Forensic Sci*. 2003 Jul;48(4):713-6. PMID: 12877284. Dostupno na: <https://pubmed.ncbi.nlm.nih.gov/12877284/>

- 35) Ortner D, and Putschar W Identification of Pathological Conditions in Human Skeletal Remains. Washington, D.C.: Smithsonian Institution Press. 1981. doi: <https://doi.org/10.5479/si.00810223.28.1>
- 36) Ryan JR, Hensel RT, Saliccioli GG, Pedersen HE. Fractures of the femur secondary to low-velocity gunshot wounds. *J Trauma*. 1981 Feb;21(2):160-2. doi: 10.1097/00005373-198102000-00012. PMID: 7206008.
- 37) Donald F. Huelke, James O'Day, John D. States. Lower extremity injuries in automobile crashes. *Accident Analysis & Prevention*; Volume 14, Issue 2. 1982; Str. 95-106, [https://doi.org/10.1016/0001-4575\(82\)90076-8](https://doi.org/10.1016/0001-4575(82)90076-8).
- 38) Porta, D.J. Biomechanics of Impact Injury. In: Rich, J., Dean, D.E., Powers, R.H. (eds) *Forensic Medicine of the Lower Extremity*. Forensic Science and Medicine. Humana Press. 2005. <https://doi.org/10.1385/1-59259-897-8:279>
- 39) Madeley NJ, Srinivasan CM, Crandall JR, Hurwitz S, Funk JR. Retrospective analysis of malleolar fractures in an impact environment. *Annu Proc Assoc Adv Automot Med*. 2004;48:235-48. Dostupno na: <https://pubmed.ncbi.nlm.nih.gov/15319128/>
- 40) Lestina, D., Kuhlmann, T., Keats, T., and Alley, R., "Mechanisms of Fracture in Ankle and Foot Injuries to Drivers in Motor Vehicle Crashes," SAE Technical Paper 922515, 1992, <https://doi.org/10.4271/922515>.
- 41) Ruder TD, Germerott T, Thali MJ, Hatch GM. Differentiation of ante-mortem and post-mortem fractures with MRI: a case report. *Br J Radiol*. 2011 Apr;84(1000):e75-8. doi: 10.1259/bjr/10214495. PMID: 21415297; PMCID: PMC3473468.

42) Love JC, Wiersema JM. Skeletal Trauma: An Anthropological Review. Acad Forensic Pathol. 2016 Sep;6(3):463-477. doi: 10.23907/2016.047. Epub 2016 Sep 1. PMID: 31239921; PMCID: PMC6474561.

43) Čizmić J. O VJEŠTAČENJU U PARNIČNOM POSTUPKU S POSEBNIM OSVRTOM NA VJEŠTAČENJE U PODRUČJU MEDICINE. Zbornik Pravnog fakulteta Sveučilišta u Rijeci [Internet]. 2011 [pristupljeno 25.06.2023.];32(1):473-508. Dostupno na: <https://hrcak.srce.hr/82243>

44) Uredba o metodologijama vještačenja. NN 67/2017.

10. Životopis

Autor ovog preglednog diplomskog rada je Vinko Pavlov, rođen 23. studenog 1996. godine. Osnovnu i srednju školu završio je u svom rodnom gradu, Splitu. Završetkom strukovne Zdravstvene škole u Splitu, 2015. godine odlazi u Zadar gdje jednu godinu provodi na stručnom usavršavanju za zanimanje zdravstveno laboratorijskog tehničara u OB Zadar. Naredne godine odlazi polagati stručni ispit u Ministarstvo zdravstva i stječe srednju stručnu spremu zdravstveno laboratorijskog tehničara. Nakon toga, ne nastavljajući se baviti tim zanimanjem, 2017. godine upisuje studij medicine u Rijeci.