

Pemphigus vulgaris: etiopatogeneza, klinička slika i suvremena terapija

Grbas, Vilma

Master's thesis / Diplomski rad

2023

Degree Grantor / Ustanova koja je dodijelila akademski / stručni stupanj: **University of Rijeka, Faculty of Medicine / Sveučilište u Rijeci, Medicinski fakultet**

Permanent link / Trajna poveznica: <https://um.nsk.hr/um:nbn:hr:184:498461>

Rights / Prava: [In copyright](#)/[Zaštićeno autorskim pravom.](#)

Download date / Datum preuzimanja: **2024-07-26**



Repository / Repozitorij:

[Repository of the University of Rijeka, Faculty of Medicine - FMRI Repository](#)



SVEUČILIŠTE U RIJECI

MEDICINSKI FAKULTET

SVEUČILIŠNI INTEGRIRANI PRIJEDIPLOMSKI I DIPLOMSKI

STUDIJ MEDICINA

Vilma Grbas

PEMPHIGUS VULGARIS: ETIOPATOGENEZA, KLINIČKA SLIKA I

SUVREMENA TERAPIJA

Diplomski rad

Rijeka, 2023.

SVEUČILIŠTE U RIJECI

MEDICINSKI FAKULTET

SVEUČILIŠNI INTEGRIRANI PRIJEDIPLOMSKI I DIPLOMSKI

STUDIJ MEDICINA

Vilma Grbas

**PEMPHIGUS VULGARIS: ETIOPATOGENEZA, KLINIČKA SLIKA I
SUVREMENA TERAPIJA**

Diplomski rad

Rijeka, 2023.

Mentor rada: Prof.dr.sc. Larisa Prpić Massari, dr. med.

Diplomski rad ocjenjen je dana _____ na Katedri za dermatovenerologiju

Medicinskog fakulteta Sveučilišta u Rijeci pred povjerenstvom u sastavu:

1. Prof.dr.sc. Marija Kaštelan, dr. med.

2. Prof.dr.sc. Ines Brajac, dr. med.

3. Izv.prof.dr.sc. Sandra Peternel, dr. med.

Rad sadrži 48 stranica, 5 slika, 1 tablicu i 46 literaturnih navoda.

ZAHVALA

Zahvaljujem svojoj mentorici prof. dr. sc. Larisi Prpić Massari na uloženom trudu, iskazanoj volji i strpljenju te na pruženim stručnim savjetima, materijalima i pomoći prilikom pisanja ovog diplomskog rada.

Najveće hvala mojim roditeljima Dijani i Harryju te mojoj sestri Mari i dečku Siniši koji su bezuvjetno vjerovali u mene i moj uspjeh. Bez vaše neiscrpne ljubavi, podrške i razumijevanja ništa od ovog ne bi bilo moguće.

Posebno hvala mojoj obitelji, prijateljima i kolegama koji su cijelo vrijeme bili uz mene i učinili ove studentske dane ljepšima.

Ovaj rad posvećujem svom noniću Paniju, koji me cijeli život poticao na učenje i motivirao te nesebično pružao podršku i pomoć.

SADRŽAJ

1.	UVOD	1
2.	SVRHA RADA.....	2
3.	ETIOLOGIJA VULGARNOG PEMFIGUSA	3
3.1.	Uloga nasljeđa u nastanku vulgarnog pemfigusa	3
3.2.	Uloga okolišnih čimbenika u nastanku vulgarnog pemfigusa	6
3.2.1.	<i>Lijekovi kao poticajni čimbenik u nastanku vulgarnog pemfigusa.....</i>	6
3.2.2.	<i>Virusne infekcije kao poticajni čimbenik u nastanku vulgarnog pemfigusa.....</i>	8
3.2.3.	<i>Utjecaj prehrane u nastanku vulgarnog pemfigusa</i>	8
3.2.4.	<i>Fizikalni čimbenici koji utječu na nastanak vulgarnog pemfigusa.....</i>	9
3.2.5.	<i>Emocionalni stres kao poticajni čimbenik u nastanku vulgarnog pemfigusa</i>	10
4.	PATOGENEZA VULGARNOG PEMFIGUSA.....	12
4.1.	Autoantigeni uključeni u patogenezu vulgarnog pemfigusa.....	12
4.2.	Autoantitijela uključena u patogenezu vulgarnog pemfigusa	13
4.3.	Hipoteza dezmogleinske kompenzacije	14
5.	KLINIČKA SLIKA VULGARNOG PEMFIGUSA.....	17
5.1.	Izgled i distribucija promjena na koži.....	17
5.2.	Izgled i distribucija promjena na sluznicama.....	18
5.3.	Pemphigus vegetans kao poseban klinički oblik vulgarnog pemfigusa	19
5.4.	Klasifikacija težine bolesti	20
6.	DIJAGNOSTIKA VULGARNOG PEMFIGUSA	21
6.1.	Anamneza i fizikalni pregled oboljelih od vulgarnog pemfigusa	21

6.2.	Tzanckov test kao citodijagnostička metoda prepoznavanja vulgarnog pemfigusa	22
6.3.	Patohistološka analiza bioptata kožne lezije u dijagnostici vulgarnog pemfigusa	22
6.4.	Direktna imunofluorescencija u dijagnostici vulgarnog pemfigusa	24
6.5.	Serološke metode u dijagnostici vulgarnog pemfigusa	25
6.5.1.	<i>Indirektna imunofluorescencija u dijagnostici vulgarnog pemfigusa</i>	<i>25</i>
6.5.2.	<i>ELISA u dijagnostici vulgarnog pemfigusa</i>	<i>26</i>
7.	LIJEČENJE VULGARNOG PEMFIGUSA.....	27
7.1.	Početna terapija i terapija održavanja	27
7.1.1.	<i>Kortikosteroidi kao okosnica liječenja vulgarnog pemfigusa</i>	<i>28</i>
7.1.2.	<i>Rituksimab u liječenju vulgarnog pemfigusa</i>	<i>29</i>
7.1.3.	<i>Standardni imunosupresivi u liječenju vulgarnog pemfigusa</i>	<i>31</i>
7.2.	Liječenje refraktornog oblika vulgarnog pemfigusa.....	33
7.3.	Potporna terapija u liječenju vulgarnog pemfigusa.....	34
7.4.	Budućnost liječenja vulgarnog pemfigusa.....	35
8.	RASPRAVA	37
9.	ZAKLJČCI.....	39
10.	SAŽETAK.....	40
11.	SUMMARY	41
12.	LITERATURA.....	42
13.	ŽIVOTOPIS	48

POPIS SKRAĆENICA I AKRONIMA

ABQOL – eng. *Autoimmune Bullous Disease Quality of Life*

ABSIS – eng. *Autoimmune Bullous Skin Disorder Intensity Score*

ACE – angiotenzin-konvertirajući enzim (eng. *angiotensin-converting enzyme*)

CAAR-T – eng. *chimeric autoantibody receptor T cell*

DLQI – eng. *Dermatology Life Quality Index*

Dsc – dezmokolin

Dsg – dezmoglein

EADV – Europska Akademija za Dermatologiju i Venerologiju (eng. *European Academy of Dermatology and Venereology*)

ELISA – eng. *Enzyme-Linked Immunosorbent Assay*

FcRn – neonatalni Fc receptor

HLA – humani leukocitni antigen (eng. *human leukocyte antigen*)

HSV – herpes simplex virus

IL – interleukin

IFN- γ – interferon gama

MAPK – protein-kinaza aktivirana mitogenom (eng. *mitogen-activated protein kinase*)

NSAID – nesteroidni protuupalni lijekovi (eng. *nonsteroidal antiinflammatory drugs*)

PDAI – eng. *Pemphigus Disease Area Index*

PUVA – psoralen i ultraljubičasto A zračenje

ST18 – eng. *suppression of tumorigenicity 18 protein*

TABQOL – eng. *Treatment Autoimmune Bullous Disease Quality of Life*

TNF- α – čimbenik tumorske nekroze alfa (eng. *tumor necrosis factor alpha*)

UV – ultraljubičasto (eng. *ultraviolet*)

1. UVOD

Pemfigus (grč. pemphix – mjehur) pojam je koji se koristi za opis skupine kroničnih autoimunih bolesti kože i sluznica koje su karakterizirane intraepitelnim mjehurima koji nastaju kao posljedica gubitka međustanične adhezije te *in vivo* vezanim i cirkulirajućim autoantitijelima usmjerenim protiv površine keratinocita. Postoje tri glavna oblika pemfigusa: *pemphigus vulgaris*, *pemphigus foliaceus* i paraneoplastični pemfigus, a razlikuju se po svojim kliničkim značajkama, autoantigenima, odnosno ciljnim molekulama te posljedično i specifičnim laboratorijskim nalazima (1,2). Dok bolesnici s *pemphigus foliaceusom* imaju samo kožne eflorescencije bez zahvaćenosti sluznica, paraneoplastični pemfigus karakteriziraju bolne oralne i konjunktivalne erozije te povezanost s novotvorinom, najčešće limfoidnog tkiva (2). Vulgarni pemfigus, ujedno i najčešći oblik s incidencijom koja varira od 0,76 do 5 novih slučajeva na milijun ljudi godišnje, karakterizira erozija sluznica, a samo polovica bolesnika prezentirat će se i kožnim lezijama (2). U Republici Hrvatskoj, godišnje se bilježi incidencija od 3,7 novooboljelih na milijun stanovnika (3). Kronična je vezikulobulozna dermatozna koja nastaje stvaranjem autoantitijela na proteine dezmozogleine 1 i 3 (Dsg1 i Dsg3), sastavne dijelove međustaničnih spojeva epitelnih stanica. Osim što je najčešći, to je i najteži oblik pemfigusa, a obično se manifestira između 40. i 60. godine života, češće u žena u omjeru između 1:1,1 i 1:1,7 (3,4). Uobičajeno počinje pojavom mjehura i erozija na sluznici usne šupljine, zatim lezijama na ostalim sluznicama i koži, koje se mogu proširiti. Postoji i klinička inačica vulgarnog pemfigusa, *pemfigus vegetans*, koju obilježava prisutnost vegetirajućih, fungoidnih lezija u naborima kože (4,5).

2. SVRHA RADA

Svrha ovoga rada je pružiti sveobuhvatan pregled vulgarnog pemfigusa, sintetizirajući najnovija istraživanja o njegovoj etiologiji, patogenezi, kliničkim značajkama, dijagnostici i liječenju. U radu će se posebno obraditi etiologija vulgarnog pemfigusa te predodređujući i poticajni čimbenici u nastanku ove bolesti te imunološki mehanizmi koji su u osnovi njena razvoja. Nadalje, opisat će se klinička obilježja vulgarnog pemfigusa te načine klasificiranja bolesti s obzirom na težinu kliničke slike, zatim metode koje se koriste u dijagnostici bolesti te suvremeni oblici liječenja s naglaskom na njihov mehanizam djelovanja te profil učinkovitosti, sigurnosti i podnošljivosti.

Baveći se ovim pitanjima, ovaj rad nastoji pridonijeti razumijevanju vulgarnog pemfigusa, složene i potencijalno po život opasne bolesti koja zahtijeva multidisciplinarni i personalizirani pristup.

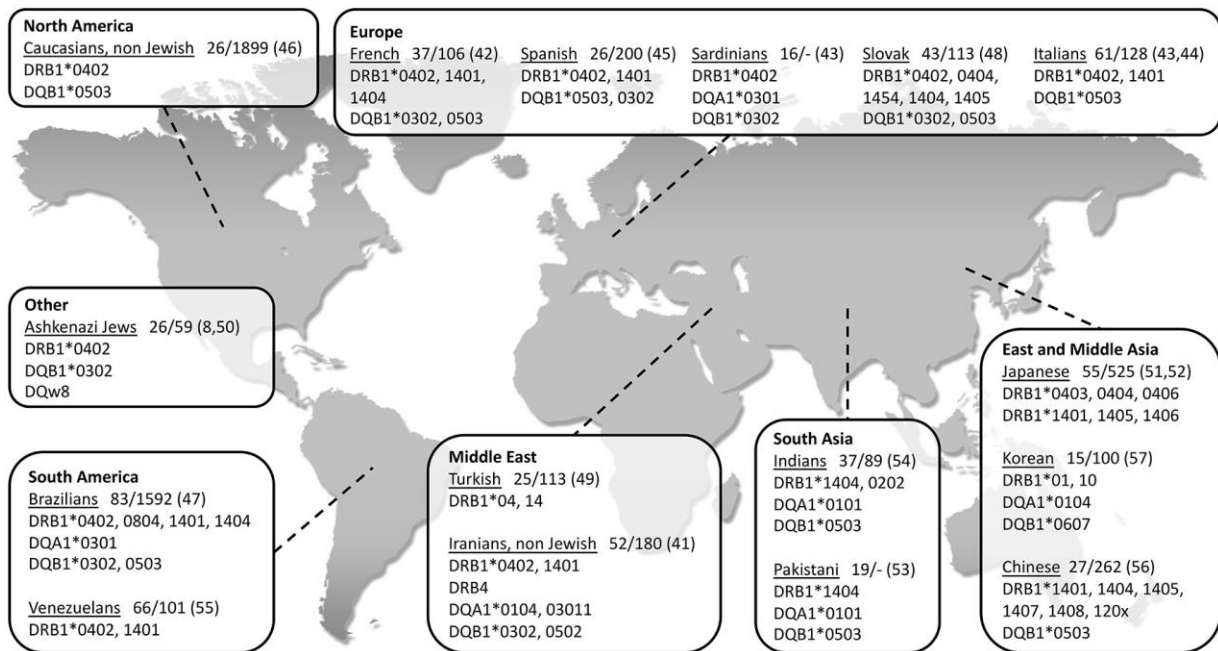
3. ETIOLOGIJA VULGARNOG PEMFIGUSA

Patomehanizam vulgarnog pemfigusa uvjetovan je autoantitijelima koja su usmjerena protiv proteina dezmosoma, što dovodi do akantolize i stvaranja vezikula, bula i erozija na koži i/ili sluznicama (6). Početak i tijek vulgarnog pemfigusa ovise o promjenjivom utjecaju i međudjelovanju predodređujućih i poticajnih čimbenika. Osim uloge nasljeđa, kao važnog čimbenika patogeneze, na nastanak pemfigusa utječu i mnogi vanjski čimbenici poput lijekova, virusnih infekcija, fizikalnih čimbenika i prehrane, te unutarnji poput emocionalnog stresa (7).

3.1. Uloga nasljeđa u nastanku vulgarnog pemfigusa

Nasljedna sklonost ima složenu poligenSKU osnovu, koja uključuje više genskih lokusa, međutim, sama genska pozadina, iako bitna, nije sama po sebi dovoljna za pokretanje autoimunog mehanizma. Većina tih lokusa još je uvijek nepoznata, budući da studije blizanaca nisu dostupne zbog niske prevalencije bolesti među općom populacijom. Potpora tezi o genskoj osnovi dolazi od povećane učestalosti autoimunih bolesti u pacijenata s vulgarnim pemfigusom (tzv. autoimuni komorbiditet) i u njihovih krvnih srodnika, poput dijabetesa tip 1, autoimune bolesti štitnjače i reumatoidnog artritisa. Također, višestruki obiteljski slučajevi vulgarnog pemfigusa najčešće se javljaju u srodnika u prvom koljenu (7,8). Iako sporadični oblici rijetko zahvaćaju više od jednog člana obitelji, zabilježena je povećana prevalencija niskog titra autoantitijela povezanih s bolešću u zdravih srodnika pacijenata s pemfigusom (5). Osim autoimunog komorbiditeta i obiteljske pojave bolesti, razlike u incidenciji i prevalenciji vulgarnog pemfigusa među različitim etničkim populacijama impliciraju neporecivu ulogu nasljednih čimbenika (8,9). Primjerice, bolest je između 4 i 10 puta češća u židovskoj populaciji u usporedbi s drugim populacijama bijele rase, s godišnjom incidencijom od 15 do 30 novooboljelih na milijun stanovnika (8).

Većina studija o nasljednoj sklonosti za vulgarni pemfigus usmjerena je na povezanost između bolesti i gena MHC (eng. *major histocompatibility complex*) sustava, točnije, u ljudi pod nazivom HLA (eng. *human leukocyte antigen*) (8). Do danas je povezanost HLA gena razreda II i vulgarnog pemfigusa najjača i ujedno najbolje dokumentirana, dok povezanosti s drugima tek treba utvrditi (7,8). Unatoč tome što su pojedini HLA aleli identificirani kao čimbenici rizika, odnos između određenog HLA genskog profila i kliničkog profila pacijenta odnosno smještaja lezija, težine bolesti, titra antitijela i odgovora na imunosupresivno liječenje ostaje nejasna (5,7). Ranije studije temeljene na serologiji poduprle su povezanost vulgarnog pemfigusa s DR4 lokusom, koji je češći u žena nego muškaraca, što sugerira ulogu nasljeđa u "ženskoj pristranosti", iako ona može biti posljedica negeneskih mehanizma, te s DR14 lokusom (7). Snažna povezanost s vulgarnim pemfigusom primijećena je za HLA-DRB1*0402 alel koji prevladava u aškenaskih Židova, te za HLA-DRB1*1401, HLA-DRB1*1404 i HLA-DQB1*0503 alele koji prevladavaju u ne-Židova europskog i azijskog podrijetla (slika 1.) (5,8). Značajna je i činjenica da više od 95% oboljelih ima jedan od dva navedena alela: HLA-DRB1*0402 i HLA-DQB1*0503. Povezanosti HLA razreda II i vulgarnog pemfigusa u skladu je s prevladavajućim modelom razvoja bolesti u kojem aktivacija CD4 limfocita T, specifičnih za dezmoglein, pokreće autoreaktivnu aktivnost limfocita B i proizvodnju autoantitijela (7). Tijekom godina nekoliko je studija pružilo dokaze i o povezanosti vulgarnog pemfigusa i određenih alela HLA razreda I, međutim, ostaje nejasno kako aleli HLA razreda I doprinose razvoju bolesti (8).



Slika 1. Povezanost HLA gena razreda II s vulgarnim pemfigusom u različitim populacijama

Preuzeto iz: Vodo D, Sarig O, Sprecher E. The Genetics of Pemphigus Vulgaris. Front Med. 2018 Aug 14;5:226.

Budući da je prepoznato da je podložnost razvoju bolesti poligena, ne-HLA geni su pretpostavljeno, uključeni u patogenezu bolesti (9). Ipak, trenutno je samo ograničen broj studija uspio pokazati povezanost između ne-HLA gena i vulgarnog pemfigusa. Većina studija istraživala je odnos između vulgarnog pemfigusa i gena povezanih s autoimunim sustavom, uglavnom autoantigena, citokina i imunoglobulina za koje je poznato da igraju ulogu u patogenezi ove bolesti, poput TNF- α , IL-6 i IL-10. Međutim, rezultati tih studija često su bili proturječni, ograničeni na određene etničke skupine i nisu se mogli ponoviti u slično dizajniranim studijama i/ili drugim populacijama (8). Sarig i sur. objavili su da ST18 (eng. *suppression of tumorigenicity 18 protein*), regulator apoptoze i upale, pokazuje prekomjernu ekspresiju u koži pacijenata u usporedbi sa zdravim pojedincima. Pretpostavlja se da

prekomjerna ekspresija uzrokuje povećanu proizvodnju upalnih citokina - TNF- α , IL-1 α i IL-6 te potencira IgG-induciranu stanično-staničnu disadheziju (10).

Ipak, sama nasljedna sklonost nije dovoljna za pokretanje autoimunog patomehanizma te se smatra da je međudjelovanje okolišnih čimbenika neophodno za pojavu bolesti kao i njeno održavanje u daljnjem tijeku (7).

3.2. Uloga okolišnih čimbenika u nastanku vulgarnog pemfigusa

Intervencija poticajnih okolišnih čimbenika smatra se ključnom za pokretanje i razvoj bolesti. Čimbenici su brojni i različiti, a većina njih izravno potječe iz okoline (npr. uzimanje lijekova, virusne infekcije, fizikalni čimbenici, prehrana), dok su drugi endogenog podrijetla (npr. emocionalni stres) (7).

3.2.1. Lijekovi kao poticajni čimbenik u nastanku vulgarnog pemfigusa

Najčešći uzrok pemfigusa među svim poznatim poticajnim čimbenicima su lijekovi. S obzirom na kemijsku strukturu, klasificiraju se u tri glavne skupine — tiolni lijekovi, fenolni lijekovi i ne-tiolni, ne-fenolni lijekovi (tablica 1.). Tiolni lijekovi, kao najčešća vrsta lijekova koja izaziva pemfigus, sadrže sulfhidrilnu skupinu (-SH) u svojoj kemijskoj strukturi (7,9). Tiolni lijekovi djeluju na biokemijskoj razini, inhibirajući enzime koji vežu keratinocite i aktivirajući one koji ih razdvajaju (9). Također, ugradnja tiolnih lijekova u molekularnu strukturu keratinocita može dovesti do promjena u antigenskoj konformaciji membranskih dezmgoleina, što rezultira proizvodnjom antidezmgoleinskih antitijela, odgovornih za akantolizu i razvoj vulgarnog pemfigusa (7).

Tablica 1. Lijekovi uključeni u patogenezu vulgarnog pemfigusa grupirani prema kemijskoj strukturi

Tiolni lijekovi	Fenolni lijekovi	Ne- tiolni, ne-fenolni lijekovi
<ul style="list-style-type: none"> • Penicilamin • Kaptopril • Penicilin i njegovi derivati (aminopenicilini) • Cefalosporini* • Piroksikam • Natrijev tiomalat zlata • Tiamazol 	<ul style="list-style-type: none"> • Cefalosporini* • Aspirin • Rifampicin • Levodopa • Heroin • Pentaklorofenol • Fenobarbital 	<ul style="list-style-type: none"> • ACE inhibitori osim kaptoprila • Većina NSAID-a • Nifedipin • Biološki modifikatori imunološkog odgovora (cjepiva, interferoni i drugi citokini)
<p>ACE – angiotenzin-konvertirajući enzim (eng. <i>angiotensin-converting enzyme</i>);</p> <p>NSAID – nesteroidni protuupalni lijekovi (eng. <i>nonsteroidal antiinflammatory drugs</i>)</p> <p>* Neki cefalosporini su i tiolni i fenolni lijekovi.</p>		

Prilagođeno prema: Ruocco V, Ruocco E, Lo Schiavo A, Brunetti G, Guerrera LP, Wolf R.

Pemphigus: Etiology, pathogenesis, and inducing or triggering factors: Facts and controversies. Clin Dermatol. 2013 Jul;31(4):374–81.

Fenolni lijekovi, s druge strane, mogu potaknuti keratinocite na oslobađanje proupalnih citokina, uključujući TNF- α i IL-1, koji su u izravno i neizravno uključeni u patomehanizme akantolize (9). Iz skupine ne-tiolnih i ne-fenolnih lijekova također postoje oni koji mogu uzrokovati pojavu ili pogoršanje postojeće bolesti putem prekomjerne ekspresije ciljnih antigena na membrani keratinocita, prekomjerne aktivacije imunološkog sustava sa

stimulacijom proizvodnje antitijela, pojačanja lokalnog imunološkog odgovora i oslobađanja aktivatora plazminogena od strane keratinocita (7,9).

3.2.2. Virusne infekcije kao poticajni čimbenik u nastanku vulgarnog pemfigusa

Klinička izvješća i eksperimentalna istraživanja ukazala su na moguću ulogu virusnih infekcija, posebice herpesvirusnih infekcija, u patogenezi vulgarnog pemfigusa. Pokazalo se da herpes simplex virusna (HSV) infekcija inducira proizvodnju visokih razina IFN- γ , IL-4 i IL-10 koji kod genski predisponiranih osoba mogu potaknuti ili povećati proizvodnju autoantitijela. Nadalje, herpetička infekcija može potaknuti proizvodnju autoantitijela kroz molekularnu mimikriju koja proizlazi iz oštećenja epitelnog tkiva HSV-om, s naknadnim izlaganjem zaštićenih autoantigena, poput dezmostoleina 1 i 3, imunom sustavu. HSV ima ulogu i u usporavanju zacjeljivanja postojećih lezija vulgarnog pemfigusa, kao posljedica nedostatka normalne epitelne barijere u području lezija i čestog supostojanja jatrogene imunosupresije u ovih pacijenata. Ipak, zabilježeno je da infekcija HSV-om nije popraćena povećanjem antidezmostoleinskih antitijela u bolesnika s vulgarnim pemfigusom što dovodi u pitanje ulogu HSV-a u pokretanju patogeneze ove bolesti (7).

3.2.3. Utjecaj prehrane u nastanku vulgarnog pemfigusa

Čimbenici prehrane rijetko se spominju kao mogući poticajni element u patogenezi vulgarnog pemfigusa. Međutim, epidemiološki, klinički i eksperimentalni podaci prikupljeni posljednjih godina omogućili su uključivanje makrohranjenata i mikrohranjenata u sve veći popis okolišnih čimbenika koji mogu potaknuti razvoj bolesti u genski predisponiranih pojedinaca. Zabilježeno je nekoliko slučajeva vulgarnog pemfigusa povezanih s prehrambenim čimbenicima, a većina njih ukazuje na visok unos jestivih biljaka iz roda *Allium* poput češnjaka,

vasca, poriluka i luka (7,9). Ove biljke su bogate tiol alilnim spojevima s *in vitro* dokazanim akantolitičkim potencijalom. Također, postoji sumnja da tanini, polifenolni spojevi sadržani u mnogim jestivim biljkama, voću i njihovim prerađevinama poput crnoga papra, crvene čili papričice, trešnje, kupine, vina i čaja, pogoduju nastanku vulgarnog pemfigusa u predisponiranih pacijenata (7).

U odnosu na makronutrijente, za mikronutrijente se smatra da bi mogli imati još važniju ulogu u patogenezi pemfigusa. S obzirom na već poznatu povezanost vitamina D s autoimunim bolestima istraživači su pokušali uvidjeti povezanost u pacijenata s pemfigusom u kojih je zamijećen nedostatak istoimenog vitamina. Uz vitamin D, u bolesnika s pemfigusom zabilježeno je značajno smanjenje serumskog selena, bakra i cinka (9).

3.2.4. Fizikalni čimbenici koji utječu na nastanak vulgarnog pemfigusa

Fizikalni čimbenici, kao što su opekline od sunca, ionizirajuće zračenje, toplinske ili električne opekline, te kirurški i kozmetički zahvati, dokazano mogu izazvati pemfigus kod predisponiranih pojedinaca (7).

Ultraljubičasto (UV) zračenje smatra se najvažnijim fizikalnim čimbenikom u indukciji patogeneze pemfigusa. Dok je u pojedinim slučajevima sunčeva svjetlost izazvala prolazni oblik pemfigusa *ex novo* kod naizgled zdravih osoba, drugima je pogoršala postojeću bolest. Literatura o vulgarnom pemfigusu izazvanom terapijom psoralenom i UVA zračenjem (PUVA) sugerira da je samo A spektar UV zračenja odgovoran za poticanje nastanka bolesti (7). Kao rezultat izlaganja UV zračenju zabilježeno je značajno povećanje proizvodnje proupalnih citokina, IL-1, IL-6 i TNF- α , što može pridonijeti razvitku lokalne upale i pogoršanju ove bolesti (9).

Više je puta navedeno u literaturi i da ionizirajuće zračenje može potaknuti razvoj vulgarnog pemfigusa. Odnos između ionizirajućeg zračenja i pojave lezija pemfigusa obično je jasan, što je zabilježeno izbijanjem lezija ograničenim na kožu unutar područja terapijskog zračenja. Oštećenja kože obično počinju na ozračenom području i zatim se šire na druga mjesta kože ili sluznice (7).

Kao i kod ionizirajućeg zračenja, lezije pemfigusa nakon toplinskih ili električnih opekline obično se pojavljuju unutar i u blizini opečenih područja i zatim se šire na druge dijelove kože, a često i na sluznice. Patomehanizam može ovisiti o otpuštanju autoantigena dezmgoleina 1 i 3, proupalnih medijatora ili peptida izazvanim toplinskom ili električnom ozljedom tkiva. Takvi podražaji, kod osoba sklonih pemfigusu, mogu pokrenuti proizvodnju antidezmgoleinskih antitijela odgovornih za imunološki posredovanu akantolizu (7).

Također se navodi da su kirurški i kozmetički zahvati vanjski čimbenici koji mogu pogodovati nastanku ili ponovnom pojavljivanju vulgarnog pemfigusa. Nije pronađena nikakva povezanost između vrste kirurškog zahvata i izbijanja lezija te su slučajevi pemfigusa zabilježeni nakon transplantacije kože i kose, elektrokirurških zahvata, „*faceliftinga*“, redukcijske mamoplastike. Dermoabrazija i kemijski pilinzi također su pogodovali razvoju akantolitičkih lezija u osoba sklonih pemfigusu (7).

3.2.5. Emocionalni stres kao poticajni čimbenik u nastanku vulgarnog pemfigusa

Koža, neurološki i imunološki sustav međusobno su povezani, koriste isti sustav komunikacije putem citokina i neurotransmitera te funkcionalno predstavljaju jedinstveni neuroimunokutani sustav. Stoga se, na ovaj način može objasniti veza između intenzivnog emocionalnog stresa i početka ili pogoršanja autoimunog kožnog poremećaja. Zabilježeno je nekoliko slučajeva vulgarnog pemfigusa potaknutih stresnim događajem poput ekoloških

katastrofa, rata, terorizama, smrti partnera ili bliskog rođaka, odvajanja od partnera te seksualne agresije (7). Danas postoje brojni dokazi o ulozi emocionalnog stresa u izazivanju ili pogoršanju pemfigusa, osobito kod osoba s obiteljskom pozadinom bolesti i prisustvom specifičnih alela HLA sustava (9).

4. PATOGENEZA VULGARNOG PEMFIGUSA

Središnje mjesto u patogenezi pemfigusa ima prisutnost antitijela usmjerenih protiv dezmosteina (Dsg), transmembranskih glikoproteina pridruženih dezmosomima koji omogućuju adheziju stanica unutar epidermisa. Vežanje autoantitijela na Dsg proteine uzrokuje gubitak adhezije susjednih keratinocita u procesu poznatom kao akantoliza (4–6,11).

4.1. Autoantigeni uključeni u patogenezu vulgarnog pemfigusa

Antigeni uključeni u patogenezu vulgarnog pemfigusa su dezmosteini 1 (Dsg1) i 3 (Dsg3), transmembranski glikoproteini od 160 kDa odnosno 130 kDa iz obitelji kadherina. Kao sastavni dio dezmosoma odgovorni su za međustaničnu adheziju višeslojnog pločastog epitela (4).

Kadherini su međustanične transmembranske adhezijske molekule ovisne o kalciju koje su bitne za cjelovitost tkiva (4,6). Mogu se podijeliti u dvije skupine: klasične (kadherini P i N) i dezmosomske kadherine (dezmosteini i dezmostolini). Strukturno, imaju pet ekstracelularnih domena koje se ne razlikuju između skupina, transmembransku domenu i citoplazmatske domene koje se razlikuju između klasičnih i dezmosomskih kadherina (4).

Obično se razlikuju dvije glavne vrste adhezijskih spojeva epitelnih stanica: pojasni spojevi (engl. *adherens junction*) i dezmosomi. Pojasni spoj sidri snopove aktinskih mikrofilamenata i sadrži klasične kadherine kao svoje transmembranske komponente te α -katenin, β -katenin i plakoglobin kao svoje citoplazmatske komponente (2,12). Nasuprot tome, dezmosom, ujedno i najzastupljeniji stanično-stanični spojni protein u višeslojnom pločastom epitelu, sidri intermedijarne filamente poput keratina, a sadrži dezmosomske kadherine kao svoje transmembranske komponente i plakoglobin, plakofilin i dezmostoplakin kao svoje

citoplazmatske komponente (2,11,12). Općenito, pojasni spojevi posreduju brzo, ali slabo stanično prijanjanje, dok dezmosomi posreduju sporo, ali snažno prijanjanje (2,12).

Amino-terminalni dio ekstracelularnih EC1 i EC2 domena dezmostoleinskih antigena identificiran je kao preferencijalni epitop, s obzirom na to da IgG antitijela, usmjerena protiv amino-terminalnog dijela dezmostoleina 3, ali ne i karboksi-terminalnog dijela, induciraju stvaranje epitelnih vezikula (13). Ipak, novija istraživanja pokazuju da je IgG protiv karboksi-terminalne EC5 poddomene također sposoban potaknuti gubitak stanične adhezije, vjerojatno preko signalizacije ovisne o protein-kinazi aktiviranoj mitogenom (MAPK) (14).

4.2. Autoantitijela uključena u patogenezu vulgarnog pemfigusa

Pojava autoantitijela specifičnih za Dsg u bolesnika s pemfigusom i podudarnost titra autoantitijela s aktivnošću bolesti ukazuje na čvrstu vezu između Dsg-specifičnih autoantitijela i razvoja i napredovanja bolesti. Nadalje, zbog dijaplacentarnog prijenosa majčinih autoantitijela, novorođenčad majki koje boluju od pemfigusa također razvijaju intraepidermalne mjehure. U životinjskim modelima, pasivni prijenos pročišćenog pacijentovog IgG ili IgG specifičnog za Dsg i prijenos limfocita specifičnih za Dsg3 dovodi do fenotipa sličnog pemfigusu. *In vitro*, autoantitijela specifična za Dsg dovode do razdvajanja keratinocita izazvanog gubitkom dezmosomalnog integriteta (15).

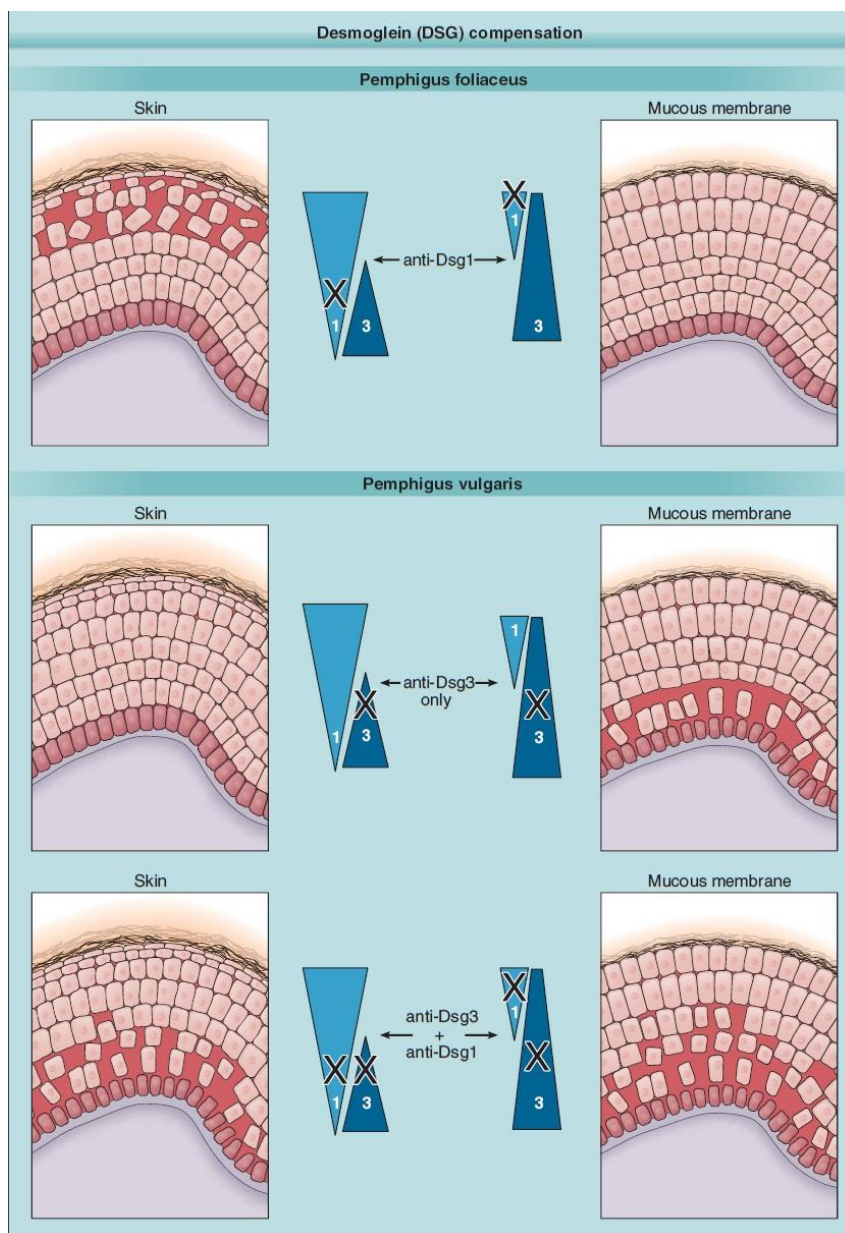
Dokazano je da podrazred IgG4 prevladava u akutnoj fazi bolesti, dok je IgG1 povezan s razdobljima remisije (4,15). Novi dokazi sugeriraju da drugi podrazredi IgG, kao što je IgG3, mogu imati patogeni učinak i da raznolikost podrazreda IgG specifičnih za Dsg3 utječe i na aktivnost bolesti i na rizik od recidiva (16). Također se istražuje moguća uključenost IgM autoantitijela u patogenezu vulgarnog pemfigusa, kao i postojanje autoantitijela protiv drugih antigena osim dezmostoleina, kao što su dezmostoleini (Dsc), plakini i antigeni mitohondrija (4,5).

Do sada je uloga većine ne-Dsg autoantitijela još uvijek nerazjašnjena. Dok se za neke smatra da mogu djelovati sinergistički s anti-Dsg IgG i tako doprinijeti patogenezi pemfigusa, za druga je pretpostavljeno da su posljedica fenomena širenja epitopa uzrokovana općim gubitkom tolerancije kao posljedica napredovanja bolesti (15).

Iako točan slijed događaja u akantolizi posredovanoj anti-Dsg antitijelima nije u cijelosti jasan, prepoznata su tri glavna mehanizma djelovanja antitijela. Prvi mehanizam podrazumijeva izravnu inhibiciju vezanja dezmosteina na dezmosteine i dezmostokoline susjednih stanica što dovodi do gubitka dezmosomalnog integriteta i stvaranja mjehura. Osim utjecaja na međudjelovanje molekula dezmosoma, antitijela mogu potaknuti internalizaciju i depleciju Dsg3 iz stanične membrane (5,6,15). Treći mehanizam obuhvaća promjene u unutarstaničnoj signalizaciji što rezultira razdorom citoskeleta i smanjenjem keratinocita (4,6). Iako su ova tri mehanizma dovoljna za pokretanje akantolize posredovane anti-Dsg IgG, dodatni čimbenici, kao što su ne-dezmosomska antitijela i topljivi Fas ligand, mogu doprinijeti fenotipu pemfigusa (6).

4.3. Hipoteza dezmosteinske kompenzacije

Hipoteza dezmosteinske kompenzacije (slika 2.) je teorija koja se temelji se na činjenici da se Dsg1 i Dsg3 nadoknađuju kada su zajedno izraženi u istoj stanici, to jest prisutnost jednog tipa Dsg-a dovoljna je za održavanje integriteta kože ili sluznice. Ova se teorija temelji na razlici u distribuciji Dsg1 i Dsg3 između kože i sluznice - u koži je Dsg1 eksprimiran u cijelom epidermisu, osobito u površinskim slojevima, dok je Dsg3 koncentriran u nižim, bazalnim i parabazalnim slojevima epidermisa. U sluznicama, i Dsg1 i Dsg3 su eksprimirani u cijeloj debljini epitela, ali su razine Dsg1 puno niže od onih Dsg3 (4,5).



Slika 2. Hipoteza desmogleinske kompenzacije

Preuzeto iz: Payne AS, Stanley JR. Pemphigus. U: Kang S, Amagai M, Bruckner AL, Enk AH, Margolis DJ, McMichael AJ, et al., editors. Kang S, editors. Fitzpatrick's dermatology. Ninth edition. New York: McGraw-Hill Education; 2019. p. 909–33.

Stoga, s obzirom na prisustvo različitih autoantitijela na Dsg antigene, vulgarni pemfigus se dijeli u tri osnovna podtipa: sluznično dominantni, kožno-sluznični i kožni tip. Kod

sluznično dominantnog tipa, koža je samo djelomično zahvaćena, a dominiraju vezikule sluznice. Razlog tome su anti-Dsg3 autoantitijela, gdje po Hipotezi desmogleinske kompenzacije Dsg1 može nadoknaditi gubitak Dsg3 u koži, no kao posljedica niskih razina Dsg1 u sluznicama ne može nadoknaditi manjak Dsg3. U kožno-sluzničnom tipu vezikule se nalaze u dubokim slojevima sluznice i kože, zbog prisustva i anti-Dsg3 i anti-Dsg1 autoantitijela. Kožni tip obilježavaju vezikule u dubokim slojevima epidermisa zbog anti-Dsg1 i patogenetski slabih anti-Dsg3 autoantitijela (4,5,11).

Bolesnici s pemfigus foliaceusom razvijaju antitijela usmjerena isključivo protiv Dsg1 i predstavljaju se površinskim mjehurima i kožnim erozijama bez zahvaćanja sluznice. U usporedbi s pemfigus foliaceusom, akantoliza kod vulgarnog pemfigusa zahvaća dublje dijelove epidermisa, što rezultira klinički dubljim erozijama (11).

Iako se teorija desmogleinske kompenzacije još uvijek naširoko spominje u literaturi, novija saznanja potaknula su pitanja objašnjava li ovaj koncept dovoljno složeni patogenetski mehanizam pemfigusa. Brojne studije pokazuju da titri autoantitijela nisu uvijek u korelaciji s aktivnošću bolesti, relapsom i egzacerbacijama te da mogu izostati u aktivnoj fazi bolesti u pacijenata s vulgarnim pemfigusom, a pojaviti se u remisiji (17). U odnosu na monopatogenetsku teoriju desmogleinske kompenzacije multipatogenetska teorija objašnjava intraepidermalne mjehure hipotezom "višestrukog udara" koja tvrdi da je istodobno zaustavljanje fizioloških mehanizama koji reguliraju i/ili posreduju međustaničnu adheziju keratinocita nužna za poremećaj epidermalnog integriteta. Glavna pretpostavka za multipatogenetsku teoriju je da jedna vrsta autoantitijela izaziva samo reverzibilne promjene, tako da se zahvaćeni keratinociti mogu oporaviti zahvaljujući samoobnavljanju. Oštećenje, međutim, postaje nepovratno kada se put obnavljanja ili druge stanične funkcije promijene partnerskim autoantitijelom ili drugim patogenetskim čimbenicima (18).

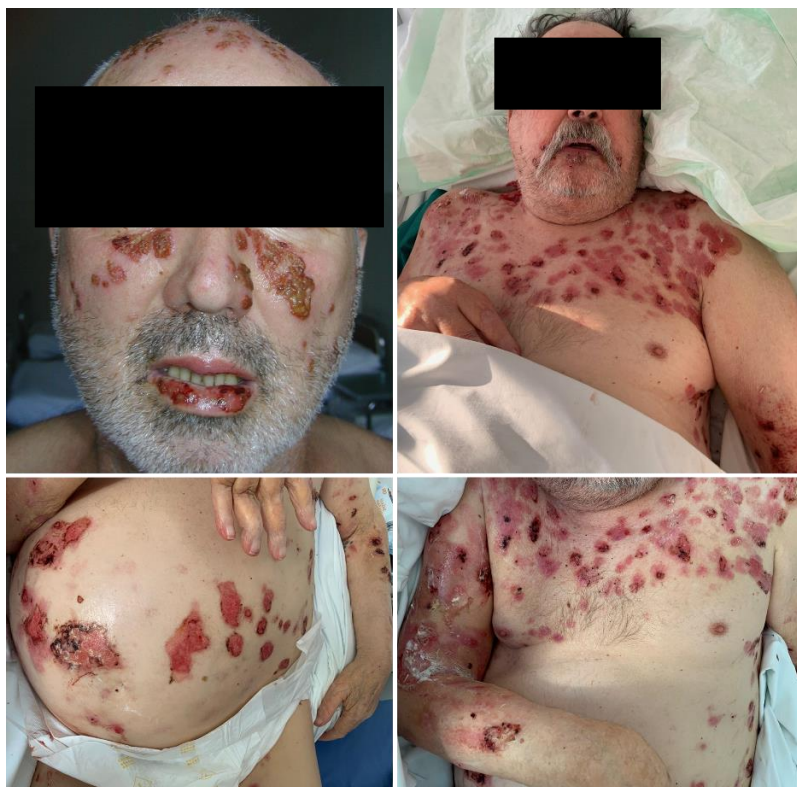5. KLINIČKA SLIKA VULGARNOG PEMFIGUSA

Gotovo svi pacijenti s vulgarnim pemfigusom razviju bolne erozije sluznice usne šupljine, dok više od polovice pacijenata također razvije mlohawe vezikule i bule te opsežne kožne erozije. *Pemphigus vulgaris* se stoga dijeli u tri podskupine: (a) sluznično dominantni tip s erozijama sluznice, ali minimalnim zahvaćanjem kože; (b) kožno-sluznični tip s kožnim vezikulama i erozijama uz zahvaćenost sluznice, te rijetki (c) kožni tip obilježen isključivo lezijama kože (2,5,17).

5.1. Izgled i distribucija promjena na koži

Primarne kožne promjene vulgarnog pemfigusa su mlohawe vezikule i bule, vrlo tankih stijenki te sklone rupturi. Mogu se pojaviti bilo gdje na tijelu, iako predilekcijska mjesta uključuju vlasište, lice, vrat, gornji dio prsa i leđa (1,2,19). Također se govori i o češćoj pojavi lezija u blizini prirodnih tjelesnih otvora, kao što je područje oko medijalnog kantusa, ušna školjka i vanjski zvukovod, nosnice, usne, bradavice dojki, pupak, sakralno udubljenje, anus, vanjski ženski i muški spolni organi te periungualna područja noktiju na rukama i nogama (20).

Mjehuri obično nastaju na naizgled normalnoj koži, iako se mogu pojaviti na eritematoznoj bazi. Tekućina unutar bula je u početku bistra, ali može postati hemoragična, zamućena ili čak seropurulentna. Kao posljedica krhkosti stijenke vezikula i bula, ona brzo puca stvarajući bolne erozije koje secerniraju i krvare. Erozije ubrzo postaju djelomično prekrivene krustama s malom ili nikakvom mogućnošću zacjeljivanja, a često su i prilično velike budući da imaju sklonost širenja na svojoj periferiji (slika 3.). One lezije koje zacijele ostavljaju hiperpigmentacije bez stvaranja ožiljaka (1,2,19). Bez odgovarajućeg liječenja, vulgarni pemfigus može biti smrtonosan jer veliki dio kože gubi funkciju epidermalne barijere, što dovodi do gubitka tjelesnih tekućina te sekundarnih bakterijskih infekcija (2).



Slika 3. Kožne promjene u pacijenata s vulgarnim pemfigusom

Izvor: Prpić Massari L, Klinika za dermatovenerologiju, KBC Rijeka

5.2. Izgled i distribucija promjena na sluznicama

Promjene na sluznici obično se prikazuju kao bolne erozije. Mogu se javiti i do pet mjeseci prije nego što se razviju kožne lezije te tako biti jedino obilježje bolesti (21). Neoštećeni, intaktni mjehuri su rijetki, zbog krhke stijenke i sklonosti pucanju. Iako se erozije mogu vidjeti bilo gdje u usnoj šupljini, najčešća mjesta su bukalna sluznica, te sluznica nepca, unutarnje strane usnica i jezik (2,22). Erozije mogu biti različitih veličina, a ako su opsežne i bolne, mogu rezultirati smanjenim unosom hrane ili tekućine (2). Uz orofaringealnu šupljinu, vulgarnim pemfigusom je najčešće zahvaćena sluznica nosa. Endoskopska procjena otkrila je da je 87% pacijenata s vulgarnim pemfigusom imalo lezije uha, nosa ili grla, pri čemu je zahvaćenost sluznice nosa bila u 76% slučajeva, ždrijela 66%, a grkljana 55% (23).

Zahvaćenost grkljana najčešće se prezentira bez simptoma, iako se u do 40% pacijenata može pojaviti promuklost (1,6).

Zahvaćenost genitalne sluznice također nije rijetka te se vulvarne i cervikovaginalne lezije mogu naći u do 51% slučajeva u žena s aktivnom bolešću, a značajno su povezane sa zahvaćenošću nazalne sluznice te genitalnim simptomima poput vaginalne iritacije i dispareunije (1,11,24). Čak i bez očitih lezija, Papa testovi mogu biti pozitivni u žena s pemfigusom, a akantolitičke stanice se mogu pogrešno protumačiti kao pokazatelji cervikalne displazije. Shodno tome, potrebna je temeljita anamneza te klinički i kolposkopski nalaz kako bi se izbjegla lažno pozitivna dijagnoza (25).

Oboljeli od vulgarnog pemfigusa mogu imati tipične lezije i u jednjaku, želucu, dvanaesniku i anusu (1). U opazajnom istraživanju na 42 bolesnika s vulgarnim pemfigusom, ezofagogastroduodenoskopska procjena otkrila je značajno zahvaćanje sluznice gornjeg gastrointestinalnog sustava u navedenim udjelima: oralna (87%), ezofagealna (67%), želučana (52%) i duodenalna sluznica (20%) (26).

Ponekad je zahvaćena i sluznica oka, a najčešća prezentacija uključuje kronični i refraktorni blefaritis i konjunktivitis. Povremeno se mogu vidjeti netaknute konjunktivalne bule, a gubitak vida iznimno je rijedak (27).

5.3. Pemphigus vegetans kao poseban klinički oblik vulgarnog pemfigusa

Pemphigus vegetans, najrjeđi je oblik pemfigusa, čineći 1%-2% svih slučajeva pemfigusa (4,28). Smatra se kliničkom inačicom vulgarnog pemfigusa, a klasično se opisuju dva podtipa: teži Neumann i blaži Hallopeau. Neumann tip obično počinje kao vulgarni pemfigus s vezikulama i bulama koje pucaju te se na tim mjestima stvaraju hipertrofične granulirajuće erozije, koje se zatim razvijaju u vegetirajuće eksudirajuće mase. Hallopeau tip,

u početku je obilježen pustularnim lezijama koje se nakon puknuća spajaju i postupno evoluiraju u vegetirajuće erozije s centrifugalnim širenjem. Bolest tipično zahvaća aksilarne, inframamarne, ingvinalne te interglutealne nabore kože, gdje pritisak, maceracija i mješovite infekcije neprekidno potiču eksudaciju i stvaranje granulacijskog tkiva (tzv. mokri vegetirajući pemfigus). Na mjestima izvan kožnih nabora, vegetirajuće lezije mogu se osušiti i promijeniti u bradavičaste, ispucale, bolne lezije nalik seboreičnoj keratozi (tzv. suhi vegetirajući pemfigus). Vegetacije usne šupljine su rijetke, ali povremeno jezik razvije "cerebriforman" izgled koji je karakterističan za ovo stanje. Ostala specifična obilježja uključuju bradavičaste plakove duž ruba vermilion usana i oko nosnica, proliferaciju gingive, verukoznu paronihiju s pahionihijom, onihoreksu, onihomadezu, prisutnost pustula ispod ploče nokta te gubitak nokta (28). Općenito, smatra se da je prognoza za pacijente s vegetirajućim pemfigusom bolja, s većim izgledima za remisiju u usporedbi s tipičnim vulgarnim oblikom (1).

5.4. Klasifikacija težine bolesti

Precizna procjena opsega kožnih i sluzničnih lezija u bolesnika s pemfigusom važni su kliničarima radi uvođenja i procjene učinkovitosti liječenja, kao i istraživačima u kliničkim ispitivanjima u svrhu procjene novih mogućnosti liječenja. Dvije ocjenske ljestvice predložene su za procjenu opsega lezija pemfigusa: *Autoimmune Bullous Skin Disorder Intensity Score* (ABSIS) i *Pemphigus Disease Area Index* (PDAI) (29). Obje kvantificiraju opseg kožnih i sluzničnih erozija, kao i mjeru subjektivne nelagode pacijenta u ABSIS ljestvici te mjeru oštećenja kože u PDAI ljestvici. ABSIS, sustav bodovanja s maksimalnim rezultatom 206, koristi „pravilo devetke“ za procjenu postotka zahvaćenosti kože u kombinaciji s težinskim čimbenikom ovisnim o fazi stvaranja vezikula i erozija te mjeru subjektivne nelagode. PDAI ljestvica ima tri sastavnice koje se odnose na kožu, vlasište i sluznicu, gdje se za svaku pojedinu boduje razina aktivnosti lezija i oštećenja tkiva (30).

6. DIJAGNOSTIKA VULGARNOG PEMFIGUSA

Sukladno S2K smjernicama Europske Akademije za Dermatologiju i Venerologiju (EADV) dijagnoza pemfigusa temelji se na kliničkoj prezentaciji lezija, patohistološkoj analizi bioptata kožne lezije, direktnoj imunofluorescenciji (DIF) perilezijske kože te serološkoj detekciji autoantitijela indirektnom imunofluorescencijom (IIF) i/ili imunoenzimskom ELISA metodom (eng. *Enzyme-Linked Immunosorbent Assay*) (31).

6.1. Anamneza i fizikalni pregled oboljelih od vulgarnog pemfigusa

Dijagnoza pemfigusa počinje temeljitom anamnezom i fizikalnim pregledom. Tijekom pregleda, osim kože, treba utvrditi i zahvaćenost sluznice, budući da je to temelj razlikovanja podtipova bolesti. Važno je napomenuti da zahvaćenost sluznice u bolesti može biti neprimjetna, a površine sluznica koje su vidljive tijekom standardnog fizikalnog pregleda, kao što su oči i usna šupljina, ne moraju biti zahvaćene (11). Stoga, uz fizikalni pregled kože i vidljivih sluznica potrebno je pitati i za subjektivne simptome poput se promuklosti glasa, disfagije i dispareunije, disurije i gubitka tjelesne težine (11,31,32).

Dio fizikalnog pregleda uključuje i ispitivanje postojanja Nikolskyjevog znaka. Zbog nedostatka kohezije unutar epidermisa, gornji se slojevi lako pomiču blagim pritiskom ili trenjem u bolesnika s aktivnom bolešću (2). Ovaj znak pomaže u razlikovanju pemfigusa od drugih vezikulobulozni bolesti kože poput pemfigoida. Međutim, slična se pojava može izazvati kod stafilokoknog sindroma opečene kože, Stevens-Johnsonovog sindroma i toksične epidermalne nekrolize (1). Nedostatak kohezije kože također se može prikazati "fenomenom širenja bule" – blagim pritiskom na netaknutu bulu tekućina se širi ispod kože dalje od mjesta pritiska što se još naziva Nikolsky II znak, indirektni Nikolsky ili Asboe-Hansenov znak. Dodatan, subklinički pandan Nikolskyjevog znaka je "mikroskopski Nikolskyjev znak". U

ovom slučaju, nakon vršenja tangencijalnog pritiska nastaju karakteristične mikroskopske akantolitičke promjene u epidermisu, što se može potvrditi biopsijom kože (33).

U sklopu fizikalnog pregleda preporučuje se i kvantificirati opseg lezija kože i sluznice koristeći jedan od dva validirana sustava bodovanja: PDAI ili ABSIS (31). Kao dio anamneze, pacijenta obavezno treba ispitati i o uzimanju lijekova koji su potencijalni poticajni čimbenici poput ACE inhibitora i cefalosporina (11,31). Također, potrebna je i procjena utjecaja na kvalitetu života korištenjem validiranih upitnika, poput DLQI (eng. *Dermatology Life Quality Index*) i/ili ABQOL (eng. *Autoimmune Bullous Disease Quality of Life*) i TABQOL (eng. *Treatment Autoimmune Bullous Disease Quality of Life*) upitnika specifičnih za autoimune bulozne bolesti (31).

6.2. Tzanckov test kao citodijagnostička metoda prepoznavanja vulgarnog pemfigusa

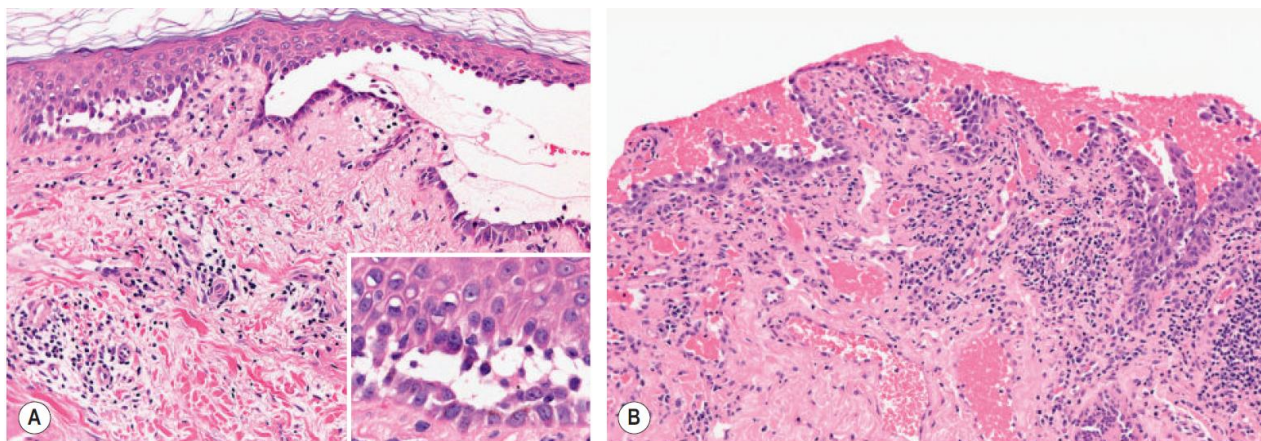
Za orijentacijsku dijagnostiku vulgarnog pemfigusa koristi se Tzanckov test, kojim se mogu brzo i lako otkriti pojedinačne ili grupirane akantolitičke stanice u citološkom razmazu. Izvodi se otvaranjem netaknutog krova vezikule sterilnom lancetom, struganjem materijala s njezine baze koji se potom razmazuje na mikroskopsko stakalce. Nakon sušenja na zraku, uzorci se obično boje po May-Grünwald-Giemsu i analiziraju. Ovaj test ne zamjenjuje patohistološki pregled, budući da se akantolitični keratinociti također mogu uočiti u drugim dermatozama kao sekundarni fenomen upale ili balon degeneracije (34).

6.3. Patohistološka analiza bioptata kožne lezije u dijagnostici vulgarnog pemfigusa

Patohistološki pregled pomaže identificirati razinu rascjepa unutar lezije kako bi se potvrdilo da se radi o pemfigusu te kako bi se isključile druge subepidermalne bulozne lezije

(4). Incizijsku biopsiju u promjeru od 3 do 5 mm poželjno je učiniti unutar 24 sata od pojavljivanja mjehura. Uzima se biopsija jedne trećine perifernog dijela mjehura te dvije trećine perilezijske kože (31). Kada su prisutne samo erozije, kao što se obično događa u području usne šupljine, treba uzeti biopsiju s aktivne granice zahvaćenog područja (34).

Najranije histološke promjene sastoje se od međustaničnog edema s gubitkom međustaničnih pripoja. Suprabazalne epidermalne stanice odvajaju se od bazalnih stanica tvoreći rascjepe, dok bazalne stanice ostaju pričvršćene na bazalnu membranu hemidezmosomima, ali odvojene jedne od drugih poput "reda nadgrobnih ploča" (eng. „*row of tombstones*“) na dnu mjehura (slika 4.). Šupljina mjehura sadrži zaobljene akantolitičke stanice, koje se mogu naći i u razmazima uzetim s dna mjehura ili erozije, metodom koja se naziva Tzanckov test (1,2,19). Uobičajeno, gornji dio epidermisa ostaje netaknut, jer te stanice održavaju staničnu adheziju (1). Akantoliza može zahvatiti i epitel adneksa, obično folikularni epitel. Površinski dermis ima blagi, površinski, miješani upalni infiltrat s dominacijom neutrofila, a može uključivati i eozinofile (2,4,19). Eozinofilna spongioza može biti jedino patohistološko obilježje pemfigusa u početnim fazama (2,19). U takvim slučajevima eozinofili prodiru u spongiotični epidermis bez dokaza o akantolizi (2).



Slika 4. Patohistološka obilježja vulgarnog pemfigusa

A) Suprabazalna akantoliza s nekoliko akantolitičkih stanica u šupljini vezikule; B) Uzorak oralne sluznice: rascjep unutar epitela, prisutnost akantolitičkih stanica i „row of tombstones“ izgled bazalnih stanica.

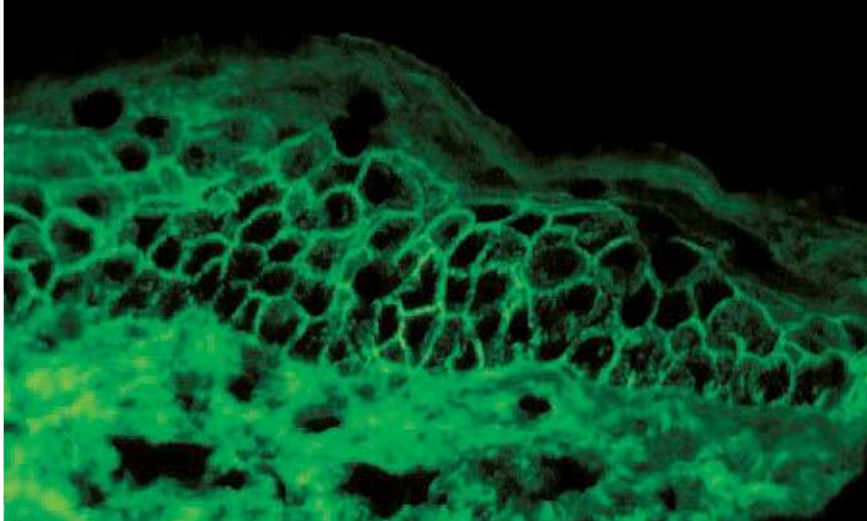
Preuzeto iz: Masayuki A. Pemphigus. U: Bologna J, Schaffer JV, Cerroni L, editors. Dermatology. Fourth edition. Philadelphia, Pa.: Elsevier; 2018. p. 494–509.

6.4. Direktna imunofluorescencija u dijagnostici vulgarnog pemfigusa

Direktna imunofluorescencija (DIF) je ispitivanje koje se temelji na *in vitro* reakciji antigen-antitijelo, koja se detektira pomoću fluorokroma fluorescein izotiocijanata pobuđenog ultraljubičastim svjetlom. Kada dođe do taloženja traženog proizvoda u tkivu, fluorokrom će zasjati zelenom bojom, odnosno, u kontekstu vulgarnog pemfigusa pokazat će taloženje antitijela na površini keratinocita (slika 5.) (4,34). Dok se taloženje IgG autoantitijela vidi u do 100% bolesnika s aktivnom bolešću, taloženje komplementa (C3) ne mora biti prisutno, jer IgG4, dominantan podrazred IgG uključen u patogenezu vulgarnog pemfigusa, ne veže komplement (35).

DIF je po većini autora najpouzdaniji i najosjetljiviji dijagnostički test za autoimune bulozne bolesti, a posebice za sluznični oblik vulgarnog pemfigusa (4,19,34). Međutim,

nespecifično bojenje može se povremeno vidjeti kod drugih kožnih poremećaja s povremenim lažno pozitivnim nalazima (35). Važno je da se biopsija za DIF izvede na izgled normalnoj perilezijskoj koži, budući da imunološke reaktante može biti teško otkriti u epidermisu zahvaćenim upalom što može dovesti do lažno negativnog rezultata (1).



Slika 5. Pozitivan nalaz direktne imunofluorescencije sa nakupljanjem IgG autoantitijela u perilezijskoj koži bolesnika s vulgarnim pemfigusom

Preuzeto iz: Payne AS, Stanley JR. Pemphigus. U: Kang S, Amagai M, Bruckner AL, Enk AH, Margolis DJ, McMichael AJ, et al., editors. Kang S, editors. Fitzpatrick's dermatology. Ninth edition. New York: McGraw-Hill Education; 2019. p. 909–33.

6.5. Serološke metode u dijagnostici vulgarnog pemfigusa

Prema S2K smjernicama osnovne metode serološke detekcije autoantitijela uključuju indirektnu imunofluorescenciju (IIF) i imunoenzimsku ELISA metodu (31).

6.5.1. Indirektna imunofluorescencija u dijagnostici vulgarnog pemfigusa

Indirektna imunofluorescencija (IIF) omogućuje polukvantitativnu detekciju serumskih IgG autoantitijela koja se vežu na epitel u međustaničnom prostoru (5). Ova metoda temelji se

na inkubaciji seruma bolesnika s odgovarajućim komercijalno dostupnim supstratima koji sadrže ciljni antigen (34). Upotreba više od jednog supstrata poboljšava osjetljivost, pri čemu su supstrati sluznice jednaka poželjniji za detekciju antitijela na Dsg3, dok normalna ljudska koža pokazuje veću osjetljivost za detekciju antitijela na Dsg1 (19). Reakcija se očitava pod epiluminiscentnim mikroskopom (4). Serumi pacijenata s vulgarnim pemfigusom proizvode karakterističan glatki, mrežasti uzorak na većini epitelnih slojeva, koji se opisuje kao „saćasti“ (eng. „*honeycomb*“) uzorak ili uzorak „nalik na ribarsku mrežu“ (eng. „*fishnet-like*“) (34). Stopa pozitivnosti za antiepitelna antitijela klase IgG kreće se od 75% do 100%. Prevalencija IgG4 opažena je u aktivnoj bolesti (4).

6.5.2. ELISA u dijagnostici vulgarnog pemfigusa

Enzyme-linked immunosorbent assay (ELISA) je vrlo osjetljiva i specifična metoda koja omogućuje detekciju IgG anti-Dsg1 i anti-Dsg3 autoantitijela u više od 90% pacijenata koristeći rekombinantne antigene Dsg1 i Dsg3 (4). U odnosu na IIF, ELISA je lakša za izvesti i manje je subjektivna te može pomoći u razlikovanju pojedinih oblika vulgarnog pemfigusa kao i u razlikovanju vulgarnog pemfigusa od pemfigusa foliaceusa, što je posljedica različitih profila autoantigena u ovih bolesti (1). Titri serumskih IgG autoantitijela protiv Dsg1 i Dsg3 općenito koreliraju s opsegom i kliničkom aktivnošću bolesti, a visoke razine anti-Dsg1 prema ELISA metodi imaju pozitivnu prediktivnu vrijednost za kožne relapse. Stoga, ELISA može predstavljati dobar serološki marker aktivnosti bolesti, iako nedostaju dokazi o njenoj prediktivnoj vrijednosti iz velikih prospektivnih kohortnih istraživanja. Također, mora se uzeti u obzir da se anti-Dsg antitijela mogu povremeno otkriti u serumima zdravih pacijenata i onih zahvaćenih drugim buloznim bolestima (34).

7. LIJEČENJE VULGARNOG PEMFIGUSA

Početni cilj liječenja pemfigusa je potaknuti potpunu i dugotrajnu remisiju uz smanjenje mogućih nuspojava povezanih s liječenjem (31). S obzirom na mogućnost ozbiljnog pobola i smrtnosti od vulgarnog pemfigusa, bolest zahtijeva rano prepoznavanje i brzo liječenje (34). Osnovni ciljevi terapije uključuju: zacjeljivanje aktivnih lezija i nestanak funkcionalnog oštećenja povezanog s bolešću, sprječavanje pojave recidiva, poboljšanje kvalitete života bolesnika te smanjenje nuspojava koje se obično povezuju s dugotrajnim imunosupresivnim ili kortikosteroidnim liječenjem (31,32).

7.1. Početna terapija i terapija održavanja

Za sve oblike pemfigusa, pa tako i vulgarni pemfigus, liječenje kortikosteroidima spada u prvu liniju terapije, uglavnom u kombinaciji s adjuvantnom terapijom (11). S2K smjernice EADV-a savjetuju da se doza lijeka određuje prema ozbiljnosti bolesti koja se mjeri zahvaćenom tjelesnom površinom (eng. *body surface area* - BSA) i/ili PDAI rezultatom. Prema EADV smjernicama, blagi oblik vulgarnog pemfigusa definiran je kao BSA <5% i/ili PDAI rezultat ≤ 15 . Umjereni oblik definiran je kao BSA >5% i/ili PDAI rezultat >15, ali ≤ 45 , a teški oblik vulgarnog pemfigusa se definira kao PDAI rezultat >45 (31). Općenito, liječenje blagog pemfigusa uključuje niže doze kortikosteroida u usporedbi s liječenjem umjerene/teške bolesti, koje uključuje veće doze uz dodatak adjuvantnih sredstava. Povijesno gledano, azatioprin i mikofenolat mofetil bili su prva linija adjuvantne terapije „koja štedi kortikosteroide“. U novije vrijeme, kimerično anti-CD20 monoklonsko antitijelo rituksimab postalo je lijek izbora, kako na početku bolesti, tako i za refraktorni oblik bolesti (11). Sukladno novijim studijama monoterapija kortikosteroidima nije preporučljiva u početnom liječenju vulgarnog pemfigusa. Ozbiljne nuspojave dugotrajnog liječenja visokim dozama sustavnih kortikosteroida razlog su zbog čega se savjetuje kombinirana terapija s rituksimabom ili adjuvantnom standardnom

imunosupresivnom terapijom, osobito za bolesnike s povećanim rizikom od komplikacija produljenog kortikosteroidnog liječenja (32). Osim toga, pokazalo se da je u bolesnika s umjerenim do teškim pemfigusom kombinacija rituksimaba i prednizona učinkovitija od monoterapije prednizonom (35).

7.1.1. Kortikosteroidi kao okosnica liječenja vulgarnog pemfigusa

Sustavni kortikosteroidi temelj su liječenja vulgarnog pemfigusa jer imaju snažno protuupalno i imunosupresivno djelovanje, a uvođenjem ovih lijekova 1950-ih godina praćeno je smanjenjem smrtnosti s visokih 75% na 30% (4). Brzi terapijski učinak kortikosteroida pripisuje se povećanoj transkripciji dezmogleina i drugih molekula stanične adhezije, čak i u fazi još nepromijenjenog titra autoantitijela (1,5). Također, kortikosteroidi povećavaju izražaj protuupalnih proteina te smanjuju proizvodnju proupalnih proteina putem citoplazmatskog kortikosteroidnog receptora. Osim toga, umanjuju stvaranje IL-2, što dovodi do posljedičnog smanjenja stvaranja limfocita B i sinteze autoantitijela. Nadalje, smanjenje ekspresije IL-2 inhibira stanično posredovanu imunost i smanjuje proliferaciju limfocita T. U konačnici, kortikosteroidi putem višestrukih signalnih puteva ostvaruju protuupalne, imunosupresivne, antiproliferativne i vazokonstriktorske učinke (36).

Sustavna kortikosteroidna terapija obično se sastoji od oralnog prednizona ili prednizolona. Početne doze kreću se od 0,5 do 1,5 mg/kg tjelesne težine na dan (31,32). Terapijski učinak ocjenjuje se brojem novih mjehura dnevno te sposobnošću zaustavljanja njihove erupcije. U refraktornim slučajevima, početna doza može se povećati na 2 mg/kg tjelesne težine na dan (32,34). Međutim, prethodno korištene iznimno visoke doze od 3 do 4 mg/kg tjelesne težine dnevno pokazale su se nepovoljnim zbog čestih i teških nuspojava (4). S druge strane, ako se postigne klinička remisija i ne pojavljuju se novi mjehuri, odnosno ako se

manji titar autoantitijela, kortikosteroidi se mogu postupno smanjivati. Preporuke međunarodnog stručnog povjerenstva su provjera autoantitijela u serumu na početku liječenja, nakon tri mjeseca i svakih tri do šest mjeseci ili u slučaju relapsa (32,34). Kontrola aktivnosti bolesti obično se postiže unutar nekoliko tjedana, dok potpuna remisija bolesti uz minimalnu terapiju od ≤ 10 mg prednizona dnevno češće zahtijeva nekoliko mjeseci (34).

Lokalni i intralezijski kortikosteroidi mogu se koristiti kao dodatna terapija ili čak kao monoterapija kod lokalizirane blage bolesti (5). Pacijenti sa zahvaćenosti sluznice mogu imati koristi od upotrebe kortikosteroidnih masti i gelova namijenjenih za sluznice (1). Intravenska pulsna terapija s 1 g/dan metilprednizolona tijekom razdoblja od dva do tri sata, uz kontinuirano praćenje rada srca ili deksametazona u dozi od 300 mg/dan tijekom tri do pet uzastopnih dana alternativni je izbor za teške slučajeve (2,4).

Iako su kortikosteroidi prilično učinkoviti u kontroli vulgarnog pemfigusa kod većine bolesnika, moguća je pojava ozbiljnih nuspojava. Najvažnije uključuju arterijsku hipertenziju, šećernu bolest, sekundarnu insuficijenciju nadbubrežne žlijezde, sklonost infekcijama, želučani vried, osteoporozi, nekrozi glave bedrene kosti, glaukom i stražnju supkapsularnu kataraktu (4,36). Osim toga, opisane su kožne nuspojave, uključujući purpuru, teleangiektazije, atrofiju, strije, akneiformne erupcije, erupcije nalik rosacei kod lokalne i sustavne primjene kortikosteroida. (36). Nuspojave kortikosteroida djelomično su odgovorne za pobol i smrtnost od bolesti, odnosno za povećanje učestalosti konzultacija, laboratorijskih pretraga i hospitalizacija (4).

7.1.2. Rituksimab u liječenju vulgarnog pemfigusa

Rituksimab je kimerično monoklonsko anti-CD20 antitijelo, koje se sastoji od ljudskog Fc dijela i mišje varijabilne regije koja služi kao mjesto vezanja CD20. Rituksimab je prvo bio

odobren za uporabu u B-limfocitnim malignim bolestima, međutim, trenutno se koristi u nekoliko autoimunih poremećaja, a relativno nedavno je odobren kao prva linija liječenja pemfigusa. Cilj djelovanja rituksimaba, CD20 molekula, transmembranski je receptor koji se ispoljava kroz različite razvojne faze limfocita B, od pre-B limfocita do zrelog limfocita B, dok ga rane prekursorske pro-B stanice i plazma stanice ne izražavaju. Vežanjem na CD20 molekulu rituksimab inducira depleciju limfocita B pomoću najmanje četiri različita mehanizma: izravnim poticanjem programirane stanične smrti, putem citotoksičnosti ovisne o komplemenu i o antitijelima te putem fagocitoze ovisne o antitijelima. Deplecijom limfocita B, rituksimab dovodi do značajnog smanjenja cirkulirajućih anti-Dsg autoantitijela i time značajnog poboljšanja lezija (36).

Rituksimab se daje putem intravenske infuzije. Terapijski režim za rituksimab uključuje dvije početne infuzije od 1g u razmaku od dva tjedna, nakon kojih slijede periodične doze održavanja, prema potrebi. U bolesnika koji su u potpunoj remisiji, a u početku su imali teški oblik pemfigusa i/ili još uvijek imaju visoku stopu anti-Dsg antitijela u trećem mjesecu, može se razmotriti provođenje infuzije od 500 mg ili 1 g rituksimaba u šestom mjesecu. U bolesnika bez potpune remisije u šestom mjesecu može se preporučiti provođenje dvije infuzije od 1 g u razmaku od dva tjedna (31).

U mrežnoj meta-analizi iz 2021. godine Lee i sur. usporedili su učinkovitost i sigurnost različitih adjuvantnih lijekova „koji štede kortikosteroide“ u bolesnika s pemfigusom. Utvrđeno je da je rituksimab najbolji izbor jer daje veće izgleda za remisiju, a manje za recidiv bolesti. Također, kumulativna doza kortikosteroida je niža kada se kombiniraju s rituksimabom u usporedbi s monoterapijom kortikosteroidima ili s kombinacijom s većinom drugih adjuvansa „koji štede kortikosteroide“ (37). Stoga se intravenski rituksimab u kombinaciji sa sustavnim kortikosteroidima preporučuje kao prva linije liječenja za novonastali vulgarni pemfigus, ali i

za prethodno liječene bolesnike koji ne postižu kliničku remisiju sustavnim kortikosteroidima i/ili imunosupresivnim lijekovima (31,32,34).

Nuspojave rituksimaba uglavnom uključuju infekcije i nuspojave povezane s intravenskom primjenom lijeka. Dok jedna infuzija rituksimaba neće značajno utjecati na imunosni odgovor protiv ranije upoznatih patogena, poremećaj imunosnog odgovora protiv novonastalih patogena može dovesti do ozbiljnih infekcija, uključujući sepsu. Također se mogu pojaviti oportunističke infekcije, poput infekcije citomegalovirusom i gljivom *Pneumocystis jirovecii* (36). Reakcije na infuziju uključuju anafilaksiju, vrućicu, hipotenziju, zimicu, glavobolju, mučninu, svrbež te osip (4).

7.1.3. Standardni imunosupresivi u liječenju vulgarnog pemfigusa

Azatioprin i mikofenolat mofetil glavni su standardni imunosupresivni lijekovi u početnom liječenju pemfigusa koji se daju u kombinaciji sa sustavnim kortikosteroidima s ciljem smanjenja njihovih nuspojava, a ne izravnog djelovanja na samu bolest (31).

Azatioprin je predlijek koji se nakon oralne primjene pretvara u 6-merkaptopurin. Antagonizira metabolizam purina inhibirajući sintezu DNA, RNA i proteina i dovodi do imunosupresije na nekoliko načina. Azatioprin smanjuje broj monocita i Langerhansovih stanica, smanjuje proizvodnju γ -globulina i smanjuje aktivnost limfocita T kao i supresorskih limfocita B (4,36). Razina aktivnosti tiopurin metiltransferaze (TPMT), enzima koji je uključen u razgradnju azatioprina do neaktivnih metabolita, utječe na njegovo doziranje. Općenito, odrasli s pemfigusom i visokom aktivnošću TPMT-a liječe se uobičajenim dozama azatioprina, do 2,5 mg/kg tjelesne težine na dan. S druge strane, bolesnici sa srednjom ili niskom aktivnošću TPMT-a trebaju primiti nižu dozu od 0,5 do 1,5 mg/kg tjelesne težine dnevno, ovisno o razini aktivnosti enzima, dok se bolesnici s nedostatkom aktivnosti TPMT-a ne bi se trebali liječiti

azatioprinom. Azatioprin se smatra prvom linijom terapije kada rituksimab nije dostupan, nije dopušten kao prva linija, ili u bolesnika s kontraindikacijama za rituksimab (31). Kombinacija prednizolona i azatioprina učinkovitija je od samog prednizolona, kako u pogledu smrtnosti tako i u smislu remisije (19,37). Glavne nuspojave azatioprina su mijelosupresija koja uključuje leukopeniju, trombocitopeniju, anemiju ili pancitopeniju te hepatotoksičnost, kao i mučnina, pankreatitis, proljev, aftozni stomatitis, makulopapulozni osip i anafilaksija. Dugotrajna imunosupresija može povećati rizik od infekcija i neoplazmi (4,36).

Mikofenolat mofetil je predlijek koji se nakon oralne primjene pretvara u mikofenolnu kiselinu. Mikofenolna kiselina inhibira inozin monofosfat dehidrogenazu, što dovodi do blokade *de novo* puta sinteze purina u limfocitima T i B, utječući i na stanični i na humoralni imunitet (4,36). Uobičajena doza je 2 g dnevno, uzeta kao 1 g dva puta dnevno (31). Također se koristi kao dodatak kortikosteroidnoj terapiji u bolesnika s vulgarnim pemfigusom, i kao prvi izbor u bolesnika koji ne reagiraju na azatioprin. Neki autori daju prednost mikofenolat mofetilu u odnosu na azatioprin kao prvoj liniji standardne adjuvantne terapije, s obzirom na manju hepatotoksičnost, a čak veću učinkovitost u kontroli vulgarnog pemfigusa, no, ipak, mikofenolat mofetil pokazuje slabiji učinak kao lijek „koji štedi kortikosteroide“ (4). U usporedbi s rituksimabom, mikofenolat mofetil se pokazao manje učinkovit i sa slabijim učinkom uštede kortikosteroida, ali i manjim rizikom od ozbiljnih nuspojava (38). Glavne nuspojave mikofenolat mofetila uključuju mučninu, povraćanje, proljev, neutropeniju, limfopeniju i mialgiju (4,36).

7.2. Liječenje refraktornog oblika vulgarnog pemfigusa

U lijekove i postupke koji se koriste kao druga linija liječenja, odnosno u liječenju refraktornog oblika vulgarnog pemfigusa spadaju ciklofosfamid, intravenski imunoglobulin (IVIG), imunoadsorpcija i plazmafereza (31,34).

Ciklofosfamid je alkilirajući lijek s antineoplastičnim i imunosupresivnim svojstvima. Preporučena oralna doza je 2 mg/kg tjelesne težine dnevno. Zbog prilično nepovoljnog sigurnosnog profila, ciklofosfamid se ne preporučuje uz kortikosteroide kao lijek prve linije, već samo u slučajevima refraktornim na azatioprin i mikofenolat mofetil. Zabilježene nuspojave uključuju mučninu, povraćanje, proljev, hiperpigmentaciju kože i nokta, alopeciju, leukopeniju, anemiju i trombocitopeniju, neplodnost te predispoziciju za novotvorine i sepsu (4,36).

IVIG se sastoji od IgG dobivenog iz ljudske plazme, šećera, soli i otapala. Iako nema imunosupresivno djelovanje, ostvaruje različite protuupalne učinke uključujući: povećan katabolizam imunoglobulina preko vezanja na neonatalni Fc receptor (FcRn), stimulaciju proizvodnje antitijela protiv različitih podrazreda limfocita T, inhibiciju različitih funkcija limfocita T, apoptozu limfocita B, inhibiciju fagocitoze i porast odgovora na kortikosteroide (36). IVIG terapija obično se daje u dozi od 2 g/kg tjelesne težine tijekom dva do pet uzastopnih dana svaka četiri tjedna (31). Riječ je o prilično skupom obliku liječenja, a u prosjeku je potrebno tri do šest ciklusa. Prednost mu čini sigurnosni profil, s vrlo malo nuspojava, uključujući glavobolju, dispneju, tahikardiju i nelagodu u abdomenu (4).

Imunoadsorpcija je jedna od mogućnosti liječenja pemfigusa koja djeluje po principu uklanjanja cirkulirajućih autoantitijela. Za razliku od plazmafereze, koja neselektivno uklanja proteine plazme iz krvotoka, imunoadsorpcija uklanja cirkulirajuće IgG s vrlo visokom specifičnošću (4,36). Primjena plazmafereze u pemfigusu uglavnom je napuštena zbog

značajne učestalosti ozbiljnih nuspojava, poput sepse. Činjenica da imunoadsorpcija ne zahtijeva svježe smrznutu plazmu i albumine omogućuje obradu većeg volumena plazme po tretmanu, što rezultira nižim rizikom od neželjenih događaja (36). Imunoadsorpcija je idealan oblik liječenja za pacijente s teškim, opsežnim oblikom vulgarnog pemfigusa. Kombinacija s imunosupresivnom terapijom daje brži klinički odgovor u usporedbi s monoterapijom imunosupresivima, budući da imunoadsorpcija omogućuje trenutačno uklanjanje patogenih antitijela, čija koncentracija u serumu odražava aktivnost i težinu bolesti (36). Potrebno je provesti najmanje dva ciklusa tijekom tri do četiri uzastopna dana u razmaku od četiri tjedna (31).

7.3. Potporna terapija u liječenju vulgarnog pemfigusa

S2K smjernice EADV-a dotiču se i potporne terapije. Intralezijske injekcije kortikosteroida, primjerice triamcinolon acetonida mogu se razmotriti za izolirane lezije sluznice usne šupljine, usana i kože. Lokalno adjuvantno liječenje visokopotentnim kortikosteroidima poput klobetasol propionata ili triamcinolon acetonid gela primjenjuje se izravno na oralne erozije u dijela bolesnika u kombinaciji sa sustavnom terapijom. Gelovi koji sadrže lokalne anestetike također se mogu preporučiti za primjenu na sluznice. Za osobe s opsežnim kožnim lezijama mogu se preporučiti kupke s antisepticima, primjerice s klorheksidinom. U slučaju bolnih erozija mogu se preporučiti analgetici poput paracetamola, metamizola i opioda, dok se nutritivna potpora daje kod pothranjenosti povezane sa zahvaćenošću oralne sluznice ili sustavnom terapijom kortikosteroidima (31).

7.4. Budućnost liječenja vulgarnog pemfigusa

Iako je rituksimab dramatično poboljšao ukupnu prognozu pemfigusa, 28% pacijenata s vulgarnim pemfigusom nikada ne postigne potpunu remisiju bez kombinacije rituksimaba s oralnim immunosupresivima. Nadalje, u preko 90% pacijenata bolest recidivira ako se infuzije rituksimaba ne ponavljaju, a 8% liječenih rituksimabom u prvoj liniji doživjelo je teške infekcije koje su zahtijevale hospitalizaciju. Sve to naglašava potrebu za učinkovitijim terapijama (39).

Rituksimab je kimerično monoklonsko antitijelo, čija se mišja komponenta smatra odgovornom za uočene alergijske reakcije tijekom intravenske primjene lijeka. To također objašnjava pojavu ljudskih antikimeričnih antitijela koja mogu potencijalno ograničiti učinkovitost lijeka. Tijekom posljednjih godina razvijena je druga generacija anti-CD20 monoklonskih antitijela koja se razlikuju od rituksimaba po tome što su humanizirana, primjerice ocrelizumab, obinutuzumab i veltuzumab ili humana, poput ofatumumaba, iskorištavajući prednost toga što su manje imunogena (36,40).

Inhibitori Bruton kinaze također su obećavajuća terapija pemfigusa u kojoj su cilj limfociti B. Bruton kinaza je član Tec obitelji kinaza, koja se uglavnom eksprimira na limfocitima B, ne uključujući plazma stanice koje proizvode antitijela. Aktivacija Bruton kinaze nakon prepoznavanja antigena aktivira različite signalne putove ključne u regulaciji preživljavanja, proliferacije, sazrijevanja i predočavanja antigena limfocitima B (36). Dok je faza II ispitivanja inhibitora Bruton kinaze rilzabrutiniba dala obećavajuće rezultate, ipak nije uspio zadovoljiti primarne i sekundarne kriterije faze III (41,42).

Lijekovi koji blokiraju neonatalni Fc receptor (FcRn) također su nedavno ušli u klinička ispitivanja. FcRn održava poluvrijeme života IgG u serumu i regulira unakrsno predočavanje imunoloških kompleksa, igrajući ključnu ulogu u regulaciji homeostaze IgG. Zaustavljanje

međudjelovanja između FcRn i patogenih autoantitijela u autoimunim bolestima može stoga ubrzati katabolizam autoantitijela (1,36). Liječenje efgartigimodom, antagonistom FcRn-a, u drugoj fazi ispitivanja rezultiralo je poboljšanjem stanja bolesnika, smanjenjem ukupnih IgG kao i autoreaktivnih IgG antitijela (43).

Naposljetku, novi pristup ciljanoj terapiji pemfigusa, nazvan CAAR-T (eng. *chimeric autoantibody receptor T cell*) terapija, pokazao je pretkličku učinkovitost u eksperimentalnim modelima vulgarnog pemfigusa. Terapija CAAR-T stanicama koristi autoantigen Dsg3 kao dio kimeričnog imunoreceptora koji aktivira vlastite limfocite T da unište limfocite B specifične za Dsg, i nudi nadu u potencijalno dugotrajnu remisiju bolesti bez generalizirane imunološke supresije (1).

8. RASPRAVA

Pemfigus, odnosno vulgarni pemfigus, je iscrpljujuća bolest kože s bolnim mjehurima i erozijama, koja može ograničiti pacijentove svakodnevne aktivnosti. Stoga je mjerenje kvalitete života s gledišta tjelesnog, funkcionalnog, socijalnog i emocionalnog blagostanja važno u procjeni opterećenja bolešću. Svjetska zdravstvena organizacija definira kvalitetu života kao poimanje pojedinca o svom položaju u životu u kontekstu kulture i sustava vrijednosti u kojima živi, te u odnosu na njegove ciljeve, očekivanja, standarde i brige (44).

Bol i promijenjeno tjelesno stanje dovode do psiholoških komorbiditeta i narušene kvalitete života kako tijekom aktivne bolesti tako i u remisiji. Nedavno istraživanje je pokazalo da postoji značajna korelacija između percepcije bolesti od strane bolesnika i kvalitete njihova života. Iako većina bolesnika vjeruje da vulgarni pemfigus ima kroničan, ali i ponavljajući tijek, potonje je uvjerenje prevladavajuće i povezano s nižom kvalitetom života. Moguće objašnjenje je da, iako trenutno liječenje omogućuje visoku stopu remisije bez trajnih simptoma, bolesnici i dalje razvijaju recidive, koji ostvaruju veći psihološki učinak zbog nepredvidive pojave. Također, pacijenti iskazuju snažno uvjerenje u sposobnost liječenja u kontroli njihove bolesti. Međutim, smatraju da je njihova uloga u kontroli bolesti manje presudna, što može uzrokovati narušeno samopouzdanje, tjeskobu i frustraciju, što u konačnici rezultira nižom kvalitetom života. Povećanje osobne kontrole može se postići usmjeravanjem pacijenata na dijelove liječenja na koje može sam utjecati, kao što su održavanje oralne higijene i higijene kože, tjelesna aktivnost i praćenje liječenja. Pružanjem informacija o bolesti, njezinom liječenju i ishodima, zajedničkim donošenjem odluka, upućivanjem na grupe za podršku i psihološkim savjetovanjem također se može potaknuti bolesnika na aktivno sudjelovanje u bolesti (45).

Izuzev percepcije bolesti od strane bolesnika, na kvalitetu života znatno može utjecati iskustvo i znanje liječnika. Budući da je pemfigus rijetka bolest, dijagnoza je često odgođena jer se temelji na prepoznavanju postojanih kliničkih značajki, kao i histoloških, direktnih

imunofluorescencijskih i seroloških nalaza. Također, pacijenti se često liječe od niza različitih bolesti prije početka odgovarajuće terapije, što značajno smanjuje kvalitetu njihova života (46).

Vulgarni pemfigus može imati značajan negativan utjecaj na živote pacijenata, kako u smislu tjelesnih simptoma tako i u smislu emocionalnog blagostanja. Rana dijagnoza i učinkovit multidisciplinarni i personalizirani pristup liječenju ključni su za poboljšanje ishoda u pacijenata i time poboljšanja njihove ukupne kvalitete života.

9. ZAKLJUČCI

1. Vulgarni pemfigus je autoimuna bolest kože obilježena nastankom antitijela protiv proteina dezmosoma, dezogleina 1 i 3.
2. Unatoč još uvijek nedovoljno razjašnjenj etioptogenezi, poznati su unutarnji i vanjski čimbenici koji mogu utjecati na pojavu bolesti u pojedinaca s nasljednom sklonošću.
3. Osnovno kliničko obilježje vulgarnog pemfigusa su mjehuri koji nastaju na naizgled normalnoj koži, koji brzo pucaju te stvaraju bolne erozije prekrivene krustama. Izuzev kože, bolne erozije nastaju i na sluznicama, najčešće na orofaringealnoj i nazalnoj sluznici, iako se mogu pojaviti i na genitourinarnom i gastrointestinalnom sustavu.
4. Sumnja na vulgarni pemfigus postavlja se temeljem anamneze i fizikalnog pregleda koji uključuje ispitivanje prisutstva Nikolskyjevih znakova, a potvrđuje se patohistološkom analizom promijenjene kože, te direktnom imunofluorescencijom i indirektnom imunofluorescencijom ili ELISA metodom.
5. Prvu liniju liječenja vulgarnog pemfigusa čine sustavni kortikosteroidi u kombinaciji s jednim od lijekova „koji štede kortikosteroide“, a sukladno najnovijim smjernicama to je rituksimab, kimerično monoklonsko antitijelo usmjereno na CD20 molekulu. U slučaju nemogućnosti terapije rituksimabom, drugi izbor su azatioprin ili mikofenolat mofetil.
6. U lijekove i postupke koji se koriste u liječenju refraktornog oblika vulgarnog pemfigusa spadaju ciklofosfamid, intravenski imunoglobulin, imunoadsorpcija i plazmafereza.
7. Ostaju mnoga pitanja i nesuglasice vezano uz optimalne strategije prevencije, praćenja i liječenja ove bolesti, te su stoga potrebna su daljnja istraživanja i inovacije kako bi se poboljšali ishodi i kvaliteta života ovih bolesnika.

10. SAŽETAK

Pemphigus vulgaris je rijetka, kronična vezikulobulozna bolest koja nastaje kao posljedica proizvodnje autoantitijela protiv dezmostigleina 1 i 3. To je autoimuni poremećaj višeslojnog pločastog epitela posredovan imunoglobulinom G te obilježen vezikulama, bulama i erozijama uzrokovanim akantolizom. Vulgarni pemfigus je najrašireniji i najteži oblik pemfigusa, a obično zahvaća ljude u dobi između 40 i 60 godina. Početak i napredovanje bolesti određeni su složenim međudjelovanjem predodređujućih i poticajnih čimbenika. Nasljedna sklonost ima poligensku osnovu, te, iako je neophodna, nije dovoljna za pokretanje autoimunog mehanizma. Poticajni vanjski i unutarnji čimbenici poput uzimanja lijekova, virusnih infekcija, fizikalnih čimbenika, prehrane i stresa presudni su u pokretanju bolesti. U većini slučajeva, vulgarni pemfigus počinje iznimno bolnim erozijama epitela oralne sluznice. Mlohave kožne bule koje se javljaju u više od polovice pacijenata s vremenom se pretvore u secernirajuće erozije na eritematoznoj koži. Kožne erozije obično bivaju prekrivene krustama te zacjeljuju bez ostavljanja ožiljaka. Klinička varijanta, poznata kao *pemphigus vegetans*, svojstvena je po razvoju vegetirajućih lezija u dubokim naborima kože. Patohistološka analiza, kao i direktna imunofluorescencija i serološki testovi, mogu potvrditi kliničku sumnju. Sustavni kortikosteroidi, često u kombinaciji s imunosupresivnim adjuvansima kao što su mikofenolat mofetil, azatioprin i anti-CD20 monoklonsko antitijelo rituksimab, trenutna su prva linija liječenja vulgarnog pemfigusa. Bolest obično obilježava kronično-relapsirajući tijek, s mogućim razornim posljedicama po kvalitetu života bolesnika.

Ključne riječi: vulgarni pemfigus, autoimunost, etiologija, patogeneza, klinička slika, liječenje

11. SUMMARY

Pemphigus vulgaris is a rare, chronic vesiculobullous disease brought on by the development of autoantibodies against desmogleins 1 and 3. It is an immunoglobulin G-mediated autoimmune disorder of stratified squamous epithelia characterised by vesicles, bullae and erosions caused by acantholysis. Pemphigus vulgaris is the most prevalent and severe type of pemphigus, and it typically affects people between the ages of 40 and 60. Its onset and progression are determined by a complex interplay of predisposing and inducing factors. Hereditary susceptibility has a polygenic foundation, and, while necessary, is insufficient to start the autoimmune mechanism. Inducing external and internal factors such as medication intake, viral infections, physical agents, nutrition and stress appear to be crucial in initiating the disease. In most cases, pemphigus vulgaris begins with excruciatingly painful erosions of the oral mucosa. The flaccid cutaneous bullae that more than half of the patients experience eventually turn into oozing erosions on erythematous skin. Cutaneous erosions typically are covered with crusts and heal without leaving scars. A clinical variation known as pemphigus vegetans is characterised by the development of vegetating lesions in the deep skin creases. Histopathological analysis, as well as direct immunofluorescence studies and serological testing, can corroborate clinical suspicion. Systemic corticosteroids, frequently coupled with immunosuppressive adjuvants like mycophenolate mofetil, azathioprine and the anti-CD20 monoclonal antibody rituximab, are the current first-line therapy for pemphigus vulgaris. The illness typically follows a chronic-relapsing pattern, with possibly devastating consequences for the patients' quality of life.

Keywords: pemphigus vulgaris, autoimmunity, etiology, pathogenesis, clinical picture, therapy

12. LITERATURA

1. Payne AS, Stanley JR. Pemphigus. U: Kang S, Amagai M, Bruckner AL, Enk AH, Margolis DJ, McMichael AJ, et al., editors. Kang S, editors. Fitzpatrick's dermatology. Ninth edition. New York: McGraw-Hill Education; 2019. p. 909–33.
2. Masayuki A. Pemphigus. U: Bologna J, Schaffer JV, Cerroni L, editors. Dermatology. Fourth edition. Philadelphia, Pa.: Elsevier; 2018. p. 494–509.
3. Marinović B, Miše J, Jukić IL, Bukvić Mokos Z. Pemphigus—The Crux of Clinics, Research, and Treatment during the COVID-19 Pandemic. *Biomedicines*. 2021 Oct 28;9(11):1555.
4. Porro AM, Seque CA, Ferreira MCC, Simões MM, Enokihara S. Pemphigus vulgaris. *An Bras Dermatol*. 2019 May;94(3):264–78.
5. Kasperkiewicz M, Ellebrecht CT, Takahashi H, Yamagami J, Zillikens D, Payne AS, et al. Pemphigus. *Nat Rev Dis Primer*. 2017 May 11;3(1):17026.
6. Schmidt E, Kasperkiewicz M, Joly P. Pemphigus. *The Lancet*. 2019 Sep;394(10201):882–94.
7. Ruocco V, Ruocco E, Lo Schiavo A, Brunetti G, Guerrera LP, Wolf R. Pemphigus: Etiology, pathogenesis, and inducing or triggering factors: Facts and controversies. *Clin Dermatol*. 2013 Jul;31(4):374–81.
8. Vodo D, Sarig O, Sprecher E. The Genetics of Pemphigus Vulgaris. *Front Med*. 2018 Aug 14;5:226.
9. Tavakolpour S. Pemphigus trigger factors: special focus on pemphigus vulgaris and pemphigus foliaceus. *Arch Dermatol Res*. 2018 Mar;310(2):95–106.

10. Sarig O, Bercovici S, Zoller L, Goldberg I, Indelman M, Nahum S, et al. Population-Specific Association between a Polymorphic Variant in ST18, Encoding a Pro-Apoptotic Molecule, and Pemphigus Vulgaris. *J Invest Dermatol*. 2012 Jul;132(7):1798–805.
11. Malik AM, Tupchong S, Huang S, Are A, Hsu S, Motaparathi K. An Updated Review of Pemphigus Diseases. *Medicina (Mex)*. 2021 Oct 9;57(10):1080.
12. Simpson CL, Patel DM, Green KJ. Deconstructing the skin: cytoarchitectural determinants of epidermal morphogenesis. *Nat Rev Mol Cell Biol*. 2011 Sep;12(9):565–80.
13. Amagai M, Karpati S, Prussick R, Klaus-Kovtun V, Stanley JR. Autoantibodies against the amino-terminal cadherin-like binding domain of pemphigus vulgaris antigen are pathogenic. *J Clin Invest*. 1992 Sep 1;90(3):919–26.
14. Hudemann C, Maglie R, Llamazares-Prada M, Beckert B, Didona D, Tikkanen R, et al. Human Desmocollin 3–Specific IgG Antibodies Are Pathogenic in a Humanized HLA Class II Transgenic Mouse Model of Pemphigus. *J Invest Dermatol*. 2022 Mar 1;142(3):915-923.e3.
15. Pollmann R, Schmidt T, Eming R, Hertl M. Pemphigus: a Comprehensive Review on Pathogenesis, Clinical Presentation and Novel Therapeutic Approaches. *Clin Rev Allergy Immunol*. 2018 Feb;54(1):1–25.
16. Golinski ML, Lemieux A, Maho-Vaillant M, Barray M, Drouot L, Schapman D, et al. The Diversity of Serum Anti-DSG3 IgG Subclasses Has a Major Impact on Pemphigus Activity and Is Predictive of Relapses After Treatment With Rituximab. *Front Immunol*. 2022;13:849790.

17. Sardana K, Garg VK, Agarwal P. Is there an emergent need to modify the desmoglein compensation theory in pemphigus on the basis of Dsg ELISA data and alternative pathogenic mechanisms? *Br J Dermatol*. 2013 Mar;168(3):669–74.
18. Ahmed AR, Carrozzo M, Caux F, Cirillo N, Dmochowski M, Alonso AE, et al. Monopathogenic vs multipathogenic explanations of pemphigus pathophysiology. *Exp Dermatol*. 2016 Nov;25(11):839–46.
19. Schmidt E, Groves R. *Immunobullous Diseases*. U: Griffiths C, Barker J, Bleiker T, Chalmers R, Creamer D, editors. *Rook's textbook of dermatology*. Ninth edition. Chichester, West Sussex ; Hoboken, NJ: John Wiley & Sons Inc; 2016. p. 50.1-50.57.
20. Dmochowski M, Jałowska M, Bowszyc-Dmochowska M. Issues occupying our minds: Nomenclature of autoimmune blistering diseases requires updating, pemphigus vulgaris propensity to affect areas adjacent to natural body orifices unifies seemingly diverse clinical features of this disease. *Front Immunol*. 2022 Dec 19;13:1103375.
21. Cura MJ, Torre AC, Cueto Sarmiento KY, Bollea Garlatti ML, Riganti J, Puga MC, et al. Pemphigus Vulgaris: A Retrospective Cohort Study of Clinical Features, Treatments, and Outcomes. *Actas Dermo-Sifiliográficas Engl Ed*. 2020 Jun;111(5):398–407.
22. Rashid H, Lamberts A, Diercks GFH, Pas HH, Meijer JM, Bolling MC, et al. Oral Lesions in Autoimmune Bullous Diseases: An Overview of Clinical Characteristics and Diagnostic Algorithm. *Am J Clin Dermatol*. 2019 Dec;20(6):847–61.
23. Kavala M, Altıntaş S, Kocatürk E, Zindancı İ, Can B, Ruhi Ç, et al. Ear, nose and throat involvement in patients with pemphigus vulgaris: correlation with severity, phenotype and disease activity. *J Eur Acad Dermatol Venereol*. 2011 Nov;25(11):1324–7.

24. Kavala M, Topaloğlu Demir F, Zindancı I, Can B, Turkoğlu Z, Zemheri E, et al. Genital involvement in pemphigus vulgaris (PV): correlation with clinical and cervicovaginal Pap smear findings. *J Am Acad Dermatol*. 2015 Oct;73(4):655–9.
25. Akhyani M, Chams-Davatchi C, Naraghi Z, Daneshpazhooh M, Toosi S, Asgari M, et al. Cervicovaginal involvement in pemphigus vulgaris: a clinical study of 77 cases. *Br J Dermatol*. 2008 Mar;158(3):478–82.
26. Rao PN, Samarth A, Aurangabadkar SJ, Pratap B, Lakshmi TSS. Study of upper gastrointestinal tract involvement in pemphigus by esophago-gastro-duodenoscopy. *Indian J Dermatol Venereol Leprol*. 2006 Nov 1;72(6):421–4.
27. Memar O, Jabbehdari S, Caughlin B, Djalilian AR. Ocular surface involvement in pemphigus vulgaris: An interdisciplinary review. *Ocul Surf*. 2020 Jan;18(1):40–6.
28. Ruocco V, Ruocco E, Caccavale S, Gambardella A, Lo Schiavo A. Pemphigus vegetans of the folds (intertriginous areas). *Clin Dermatol*. 2015 Jul;33(4):471–6.
29. Hébert V, Boulard C, Houivet E, Duvert Lehembre S, Borradori L, Della Torre R, et al. Large International Validation of ABSIS and PDAI Pemphigus Severity Scores. *J Invest Dermatol*. 2019 Jan;139(1):31–7.
30. Daniel BS, Hertl M, Werth VP, Eming R, Murrell DF. Severity score indexes for blistering diseases. *Clin Dermatol*. 2012 Jan;30(1):108–13.
31. Joly P, Horvath B, Patsatsi A, Uzun S, Bech R, Beissert S, et al. Updated S2K guidelines on the management of pemphigus vulgaris and foliaceus initiated by the european academy of dermatology and venereology (EADV). *J Eur Acad Dermatol Venereol*. 2020 Sep;34(9):1900–13.

32. Murrell DF, Peña S, Joly P, Marinovic B, Hashimoto T, Diaz LA, et al. Diagnosis and management of pemphigus: Recommendations of an international panel of experts. *J Am Acad Dermatol*. 2020 Mar;82(3):575-585.e1.
33. Maity S, Banerjee I, Sinha R, Jha H, Ghosh P, Mustafi S. Nikolsky's sign: A pathognomic boon. *J Fam Med Prim Care*. 2020 Feb 28;9(2):526–30.
34. Di Lernia V, Casanova DM, Goldust M, Ricci C. Pemphigus Vulgaris and Bullous Pemphigoid: Update on Diagnosis and Treatment. *Dermatol Pract Concept*. 2020 Jun 29;10(3):e2020050.
35. Joly P, Maho-Vaillant M, Prost-Squarcioni C, Hebert V, Houivet E, Calbo S, et al. First-line rituximab combined with short-term prednisone versus prednisone alone for the treatment of pemphigus (Ritux 3): a prospective, multicentre, parallel-group, open-label randomised trial. *Lancet Lond Engl*. 2017 May 20;389(10083):2031–40.
36. Didona D, Maglie R, Eming R, Hertl M. Pemphigus: Current and Future Therapeutic Strategies. *Front Immunol*. 2019 Jun 25;10:1418.
37. Lee MS, Yeh YC, Tu YK, Chan TC. Network meta-analysis-based comparison of first-line steroid-sparing adjuvants in the treatment of pemphigus vulgaris and pemphigus foliaceus. *J Am Acad Dermatol*. 2021 Jul;85(1):176–86.
38. Werth VP, Joly P, Mimouni D, Maverakis E, Caux F, Lehane P, et al. Rituximab versus Mycophenolate Mofetil in Patients with Pemphigus Vulgaris. *N Engl J Med*. 2021 Jun 17;384(24):2295–305.
39. Lee J, Lundgren DK, Mao X, Manfredo-Vieira S, Nunez-Cruz S, Williams EF, et al. Antigen-specific B cell depletion for precision therapy of mucosal pemphigus vulgaris. *J Clin Invest*. 2020 Dec 1;130(12):6317–24.

40. Du FH, Mills EA, Mao-Draayer Y. Next-generation anti-CD20 monoclonal antibodies in autoimmune disease treatment. *Autoimmun Highlights*. 2017 Nov 16;8(1):12.
41. Murrell DF, Patsatsi A, Stavropoulos P, Baum S, Zeeli T, Kern JS, et al. Proof of concept for the clinical effects of oral rilzabrutinib, the first Bruton tyrosine kinase inhibitor for pemphigus vulgaris: the phase II BELIEVE study*. *Br J Dermatol*. 2021;185(4):745–55.
42. Sanofi provides update on Phase 3 study evaluating rilzabrutinib for the treatment of pemphigus - Sanofi [Internet]. [citirano 2023 Mar 30]. Dostupno na: <https://www.sanofi.com/en/media-room/press-releases/2021/2021-09-09-05-00-00-2293920>
43. Maho-Vaillant M, Sips M, Golinski ML, Vidarsson G, Goebeler M, Stoevesandt J, et al. FcRn Antagonism Leads to a Decrease of Desmoglein-Specific B Cells: Secondary Analysis of a Phase 2 Study of Efgartigimod in Pemphigus Vulgaris and Pemphigus Foliaceus. *Front Immunol*. 2022 May 18;13:863095.
44. Tee CT, Lee CS, Gunabalasingam P. Characteristics and quality of life in pemphigus patients. *Med J Malaysia*. 2022 May;77(3):324–30.
45. Segal O, Goldzweig G, Tako E, Barzilai A, Lyakhovitsky A, Baum S. Illness Perception, Perceived Social Support and Quality of Life in Patients with Pemphigus Vulgaris: What Should Dermatologists Know? *Acta Derm Venereol*. 2021 Apr 27;101(4):adv00441.
46. Juratli HA, Avci P, Horváth B. Clinicians' pearls and myths in pemphigus. *Ital J Dermatol Venereol*. 2021 May;156(2):142–6.

13. ŽIVOTOPIS

Vilma Grbas rođena je 16. listopada 1998. godine u Rijeci. Osnovnu školu Vladimir Gortan i Prvu sušačku hrvatsku gimnaziju završila je u rodnome gradu te je 2017. godine upisala Integrirani preddiplomski i diplomski sveučilišni studij medicine na Medicinskom fakultetu Sveučilišta u Rijeci. Tijekom studija, obavlja dužnosti demonstratora u Kabinetu vještina na Katedri za anesteziologiju, reanimatologiju i intenzivno liječenje u akad. god. 2022./2023. Volontira za neprofitnu udrugu studenata medicine CroMSIC od 2018. godine, a od 2019. postaje dijelom udruge prvo kao Asistent, a zatim kao i Lokalni dužnosnik za profesionalne razmjene. Dvije godine sudjeluje i u ostvarivanju CroMSIC-ovog projekta Diving Medicine Summer School (DMSS) kao dio organizacijskog odbora. Studentica je i dobitnica Dekanove nagrade za izvrsnost u akad. god. 2017./2018., 2019./2020., 2020./2021. i 2021./2022 te Rektorove nagrade za izvrsnost u akad. god. 2022./2023. Aktivno sudjeluje i na Kongresima, te je na 7. Kongresu hitne medicine 2023. g. sudjelovala s radom pod nazivom: *Pembrolizumab-induced Stevens-Johnson syndrome in a patient with metastatic lung cancer: a case report* za kojeg joj je uručena nagrada za Najbolju poster prezentaciju. U kolovozu 2022. sudjeluje u studentskoj razmjeni na Klinici za Dermatologiju, u bolnici Hospital de Santa Maria (Lisabon, Portugal). U budućnosti Vilma se namjerava baviti znanosti i kliničkom medicinom nastojeći postati izvrsna liječnica.