

Radikalna retropubična prostatektomija kao metoda izbora u liječenju karcinoma prostate

Ivančić, Ivan

Master's thesis / Diplomski rad

2023

Degree Grantor / Ustanova koja je dodijelila akademski / stručni stupanj: **University of Rijeka, Faculty of Medicine / Sveučilište u Rijeci, Medicinski fakultet**

Permanent link / Trajna poveznica: <https://um.nsk.hr/um:nbn:hr:184:729250>

Rights / Prava: [In copyright](#) / [Zaštićeno autorskim pravom.](#)

Download date / Datum preuzimanja: **2025-01-13**



Repository / Repozitorij:

[Repository of the University of Rijeka, Faculty of Medicine - FMRI Repository](#)



SVEUČILIŠTE U RIJECI
MEDICINSKI FAKULTET
INTEGRIRANI PREDDIPLOMSKI I DIPLOMSKI
SVEUČILIŠNI STUDIJ MEDICINE

Ivan Ivančić

RADIKALNA RETROPUBIČNA PROSTATEKTOMIJA KAO METODA IZBORA U
LIJEČENJU KARCINOMA PROSTATE

Diplomski rad

Rijeka, 2023.

SVEUČILIŠTE U RIJECI
MEDICINSKI FAKULTET
INTEGRIRANI PREDDIPLOMSKI I DIPLOMSKI
SVEUČILIŠNI STUDIJ MEDICINE

Ivan Ivančić

RADIKALNA RETROPUBIČNA PROSTATEKTOMIJA KAO METODA IZBORA U
LIJEČENJU KARCINOMA PROSTATE

Diplomski rad

Rijeka, 2023.

Mentor rada: naslovni doc.dr.sc. Stanislav Sotošek, dr.med.

Diplomski rad ocjenjen je dana _____ na Katedri za urologiju

Medicinskog fakulteta Sveučilišta u Rijeci, pred povjerenstvom u sastavu:

1. izv. prof. dr.sc. Romano Oguić, dr. med.

2. izv. prof. dr.sc. Dean Markić, dr. med.

3. izv. prof. dr.sc. Josip Španjol, dr. med.

Rad sadrži 46 stranica, 13 slika, 4 tablice, i 36 literaturnih navoda.

Zahvala

Zahvaljujem se svojem mentoru, doc. dr. sc. Stanislavu Sotošku, na svakom savjetu, ideji i zalaganju tokom pisanja rada.

Posebno se zahvaljujem svojoj obitelji na strpljenju, bezuvjetnoj podršci i vjeri u mene te prijateljima koji su mi uljepšali ovaj period života.

Sadržaj rada

1. Uvod.....	1
1.1 Anatomija prostate	3
1.2. Histologija prostate.....	4
1.3. Fiziologija prostate	5
1.4. Epidemiologija.....	5
1.5. Etiologija	6
1.6 Klinička prezentacija	9
2. Svrha rada	11
3. Pregled literature na zadanu temu.....	12
3.1. Dijagnostika karcinoma prostate	12
3.2. Staging bolesti karcinoma prostate	17
3.3. Liječenje karcinoma prostate	19
3.3.1. Kirurški pristup.....	23
3.3.1.1 Radikalna retropubična prostatektomija	24
3.4. Follow up.....	28
4. Rasprava	30
5. Zaključak	31
6. Sažetak.....	32
7. Summary	33
8. Literatura	34
9. Životopis	40

Popis skraćenica i akronima

a. – lat. „arteria“

B – eng. bladder

Bcl-2 – eng. „B-cell lymphoma 2“

BPH – eng. Benign prostatic hyperplasia

c-myc – eng. „member of „Myc“ family regulator genes and protooncogenes“

CT – eng. computerized tomography

DDV – eng. deep dorsal vein complex

DNA- eng. „deoxyribonucleic acid“

DHT- eng. „dihydrotestosterone“

DRE – eng. digital rectal examination

EPF/EF – eng. endopelvic fascia

IPSS – eng. International prostatism symptom score

Inn. – lat. „Lymphonodi“

MR – eng. magnetic resonance

MU- eng. membranous urethra

NVB – eng. neurovascular bundle

P- eng. prostate

pH – lat. „Potentia hydrogenii“

PF – eng. prostatic fascia

PPL – eng. puboprostatic ligament

PSA – eng. Prostate specific antigen

RB – eng. „Retinoblastoma protein“

RNA- eng. „Ribonucleic acid“

RRP – eng. „retropubic radical prostatectomy“

SDV – eng. superficial dorsal vein

SV- eng. seminal vesicle

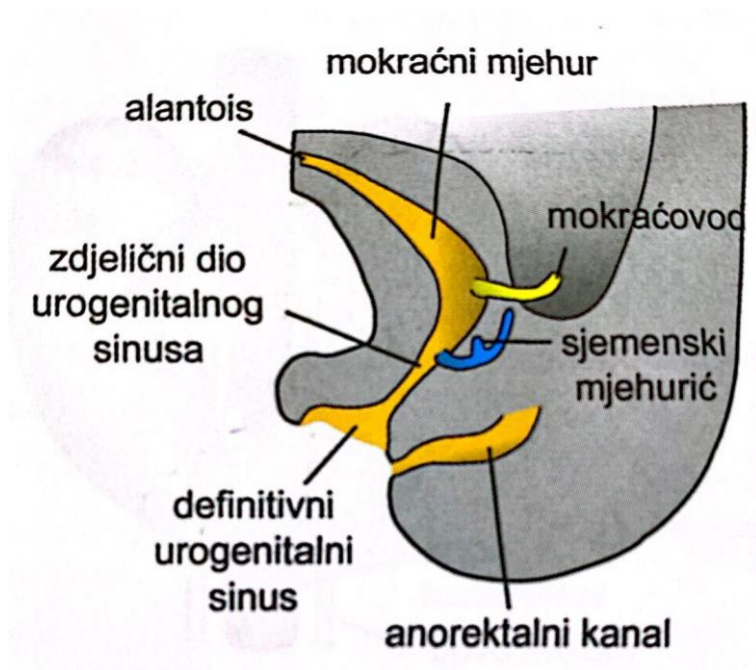
TGF-beta –eng. „Transforming growth factor beta“

TRUS – eng. transrectal ultrasound

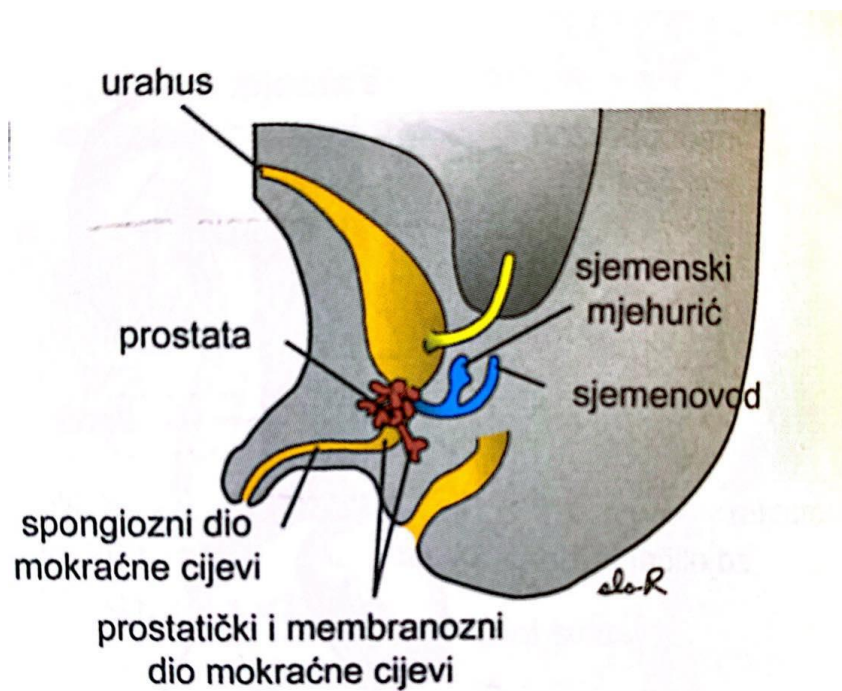
WHO - eng. „World Health Organization“

1. Uvod

Urogenitalni sustav može se podijeliti u dva različita dijela: mokraćni sustav i spolni sustav koji su tijekom embrionalnog razvoja usko povezani. U početku se odvodni kanali obih sustava ulijevaju u zajedničku šupljinu koja se naziva „kloaka“. Između četvrtog i sedmog tjedna razvoja „kloaka“ se podijeli na „urogenitalni sinus“ s prijedom i analni kanal straga. Urorektalna pregrada jest sloj mezoderma između urogenitalnog sinusa i analnog kanala od čijeg vrška nastaje perineum (1). Kod urogenitalnog sinusa se razlikuju tri dijela. Gornji ili vezikularni dio je mokraćni mjehur koji prvo izravno prelazi u alantois čiji lumen iščezne i od njega presotaje vezivni tračak, urachus. On se u odraslih naziva „ligamentum umbilicale medianum“ i povezuje vrh mjehura s pupkom. Prema dolje se nastavlja u uski kanal odnosno zdjelčni dio urogenitalnog sinusa koji u muškarca čini osnovu za prostatički i membranski dio mokraćne cijevi. Zatim treći odnosno falički dio urogenitalnog sinusa iz kojeg se u muškarca razvija penilna uretra (2). Epitel muške mokraćne cijevi je endodermalnog podrijetla, a okolno tkivo potječe od visceralnog mezoderma. Epitel prostatičkog dijela mokraćne cijevi krajem trećeg mjeseca počinje bujati u obliku brojnih izdanaka te urasta u okolni mezenhim. Na taj način od tih epitelnih izrastaka u muškaraca nastaje prostata. Kod žena se od gornjeg dijela uretre razvijaju uretralne i parauretralne žlijezde (1). Razvoj rast i diferencijacija stanica prostate je ovisna o androgenima. Tokom razvoja prostate, mezenhim urogenitalnog sinusa pod utjecajem androgena inducira duktalnu morfogenezu. Dakle ekspresija androgenih receptora na površini epitelnih stanica regulira proliferaciju. Ujedno epitelne stanice induciraju i diferencijaciju stanica glatkih mišića u mezenhimu urogenitalnog sinusa. U prostati androgeni su promotori rasta dok aktivin i TGFbeta djeluju kao potentni inhibitori rasta (3).



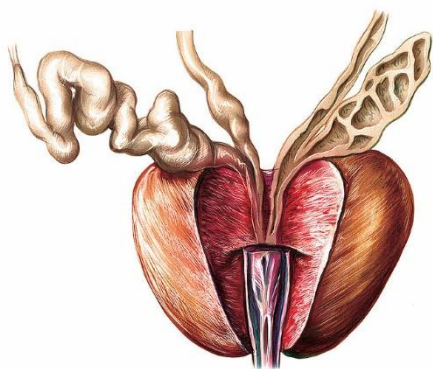
Slika 1: Razvoj urogenitalnog sinusa (Preuzeto iz 6)



Slika 2: Razvoj definitivnog urogenitalnog sinusa u spongiozni dio mokraćne cijevi te razvoj prostate (Preuzeto iz 6)

1.1 Anatomija prostate

Prostata je otprilike veličine kestena te leži ispod mokraćnog mjehura u dnu male zdjelice(4). Na njezinom širokom dijelu je „basis prostatae“ okrenuta prema gore, a suprotno prema dolje je upravljen njezin vrh, „apex prostatae“. Baza je u odnosu sa fundusom mokraćnog mjehura, a vrh s dijafragmom urogenitale. Prednja površina prostate, okrenuta je prema simfizi s kojom je spojena vezivnim tračcima. „Facies posterior“ odnosno stražnja strana je okrenuta zadnjem crijevu, a između njih se nalazi sloj veziva „septum rectoprostaticum“ (5). „Facies inferolaterales“ su parne površine koje odgovaraju m. levatoru ani s jedne i druge strane hijatus levatorijusa, a graniči s vegetativnim spletom zdjelice („plexus hypogastricus inferior“), iz kojega prema žlijezdi odlaze mnogobrojna živčana vlakna. (4,5). U vertikalnom smjeru prolazi početni dio uretre („pars prostatica urethrae“), stojeći bliže prednjoj površini. Na stražnjoj strani baze ulaze „ductus ejaculatorii“ koji se kroz parenhim pružaju prema naprijed nešto silaznim smjerom i otvaraju se u mokraćnu cijev. Razlikuju se „lobus dexter et sinister“ razgraničeni vertikalnom brazdom na stražnjoj površini. „Isthmus prostatae“ ili „lobus medius“ čini dio žlijezde između uretre i oba duktusa ejakulatorijusa. Odvodni kanalići „ductuli prostatici“ se otvaraju u uretru većinom lateralno od kolikulusa seminalisa. Između žlijezda se nalazi vezivo sa snopovima glatkih mišićnih vlakana koji ujedno i na površini tvore čahuru (5). Arterijska opskrba sjemenskih mjehurića dolazi iz „a. vesicalis inferior“, „a. ductus deferentis“, „a. rectalis media. Prostata je irigirana granama arterija: „a. pudenda interna“, „a. vesicalis inferior“ i „a. rectalis media“. Vene tvore mrežu oko prostate, „plexus prostaticus“ koji je spojen sa spletom, „plexus venosus prostaticus“ u koji se ulijeva i venska krv sjemenskih mjehurića te otječe u donju šuplju venu. Limfa iz sjemenih mjehurića otječe u „Inn. Iliaci interni“, a limfa prostate u „Inn. Iliaci interni et sacrales“ (4).

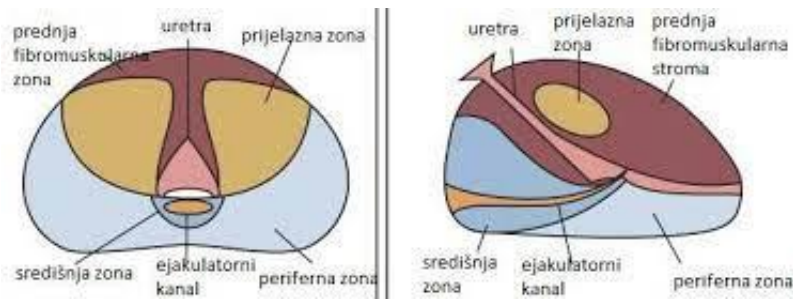

Slika 3: Anatomija prostate

(Preuzeto sa: <https://fineartamerica.com/featured/5-male-genital-system-asklepios-medical-atlas.html>)

1.2. Histologija prostate

Prostata je organ sastavljen od 30-50 razgranatih žlijezda. Odvodni kanali im se otvaraju u mokraćnu cijev odnosno njezin dio koji prolazi kroz prostatu („prostatički dio uretre“). Prostata sadržava tri jasne zone (6). „Središnja“ zona koja čini otprilike četvrtinu žlijezde i smatra se relativno rezistentnom na karcinome i druge bolesti(7), dok „periferna“ zona koja je ujedno i klinički važna jer je najčešće sjelo karcinoma čini oko 70% volumena žlijezde. Također važno je napomenuti i „prijelaznu“ zonu iz koje potječe većina benignih hiperplazija prostate. Žlijezde prostate čini kubični odnosno višeredni cilindrični epitel. Žljezdani dijelovi su okruženi obilnom fibromuskularnom stromom. Prostata je ujedno obavijena vezivnom čahuricom koja sadrži glatke mišićne stanice. Od čahure polaze pregrade kojima je žlijezda podijeljena u režnjeve koji su u odraslog muškarca nejasno razgraničeni. U lumenu žlijezda prostate se često nalaze glikoproteinska, kuglasta tjelešca koja ovapnjuju, a zovu se prostatični kamenci čije značenje nije poznato te se njihov broj povećava sa dobi. Građa prostate ovisi o razini testosterona kod muškarca (6).



Slika 4. Prikaz tranzicijskih zona prostate u transverzalnom i sagitalnom presjeku

(Preuzeto iz: <https://core.ac.uk/download/pdf/148765234.pdf>)

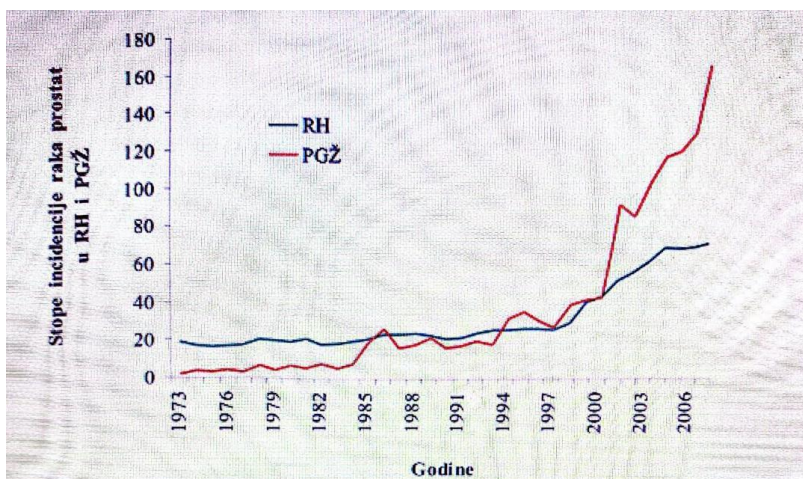
1.3. Fiziologija prostate

Prostata izlučuje rijetku tekućinu koja sadrži kalcij, citratne te fosfatne ione, prokoagulatorne proteine. Tijekom emisije čahura prostate se kontrahira istodobno sa sjemenovodima te mliječna tekućina prostate pridonosi volumenu sperme. Budući da je tekućina u sjemenovodu razmjerno kisela zbog citratne kiseline i metaboličkih proizvoda spermija (8) te je još obogaćena sa cinkovim ionima i kalikreinom (9). Takva blago lužnata prostatična tekućina povećava fertilnost i kretanje spermija. Vaginalni sekreti su također kiseli čiji se pH kreće između 3,5-4. Za optimalno pokretanje spermija potrebno je povišenje pH okolnih tekućina na 6-6,5, što pokazuje potrebu prostatične tekućine da neutralizira kiselost. Sjemeni mjehurići isto doprinose učinkovitosti oplodnje tako što luče tvar koja sadrži fruktozu, citratnu kiselinu i druge hranjive tvari te prostaglandine i fibrinogen. Prostaglandini cervikalnu sluz čine prijemljivijom za kretanje spermija te se čak i smatra da uzrokuju i peristaltičke kontrakcije uterusa i jajovoda u svrhu otiskivanja spermija prema jajnicima (8).

1.4. Epidemiologija

Rak prostate u starijih muškaraca je posebno važan zbog visoke incidencije i prevalencije bolesti te smrtnosti u ovoj skupini bolesnika. Liječenje muškaraca starijih od 70 godina može biti dodatno zakomplicirano komorbiditeta specifičnih za takvu

skupinu. U današnje vrijeme još uvijek postoji manji broj podataka o učinkovitosti novijih tretmana iz razloga što su stariji pacijenti nedovoljno zastupljeni u kliničkim ispitivanjima raka prostate. Učestalost raka je snažno povezana s dobi i disproporcionalno pogađa starije osobe. Stopa incidencije značajno raste počevši od oko 50 godina te sa najvišim stopama u dobi između 70-80 godina.(10) Prema podacima WHO-a rak prostate je drugi najčešći rak muškaraca u svijetu (11) te je drugi najčešći zloćudni tumor u Hrvatskoj uz kolorektalni karcinom (12). Prosječna dob prilikom postavljanja dijagnoze raka prostate je 66 godina dok je prosječna dob muškaraca koji razviju metastatsku bolest znatno starija. Smatra se da će se broj slučajeva raka prostate u budućnosti povećati s obzirom na starenje stanovništva (10).



Slika 5. Incidencija i smrtnost od raka prostate u Primorsko-goranskoj (Preuzeto sa: <https://www.slideshare.net/MaksimValeni/dijagnostika-i-epidemiologija-karcinoma-prostate>)

1.5. Etiologija

Patogeneza karcinoma prostate unatoč brojnim istraživanjima i saznanjima na substancičnoj razini još uvijek nije u potpunosti razjašnjena. Istraživanja pokazuju tri puta veću incidenciju karcinoma u muškaraca sa pozitivnom obiteljskom anamnezom

karcinoma prostate. Isto tako se smatra da osim genetike važnu ulogu mogu imati okolišni čimbenici. Cirkulirajući androgeni su esencijalni za rast normalne prostate te se povezuju sa nastankom benigne hiperplazije prostate koja može alterirati u karcinom prostate. Dokazano je da razina serumskog testosterona ne korelira direktno sa rizikom nastanka karcinoma prostate. Važno je napomenuti kako se testosteron pod utjecajem 5-alfa reduktaze prevodi u dihidrotestosteron (DHT) koji je glavni unutarstanični androgen koji djeluje kao promotor rasta. Međutim njegova točna uloga još nije u potpunosti razjašnjena. Istraživanjima je dokazano da promjene, kod osoba sa cirozom jetre koja dovodi do smanjenja razine cirkulirajućeg testosterona i povišenja razine estrogena, imaju smanjen rizik razvoja karcinoma prostate. Zatim se smatra da i različita prehrana može imati utjecaj na incidenciju karcinoma prostate. Primjerice u područjima sa povećanom konzumacijom crvenog mesa odnosno zasićenih masti mogu utjecati na veću incidenciju karcinoma prostate u starijoj dobi, dok se smatra da tradicionalna azijska prehrana sa većom količinom zelenog povrća i većom razinom vitamina A, ima protektivan učinak odnosno primijećena je manja incidencija karcinoma. Osim toga smatra se da uzimanje i vitamina E te selena može imati učinak na smanjenje incidencije pogotovo u pušača.. Istraživanja u vezi vitamina D još uvijek nisu u potpunosti jasna no prema sadašnjim istraživanjima se uočeno da je incidencija veća u u onim krajevima u kojim su ljudi manje izloženi suncu. Seksualna aktivnost je također zamijećena kao jedan od čimbenika. Naime vidljiva je veća incidencija karcinoma kod muškaraca sa seksualnim iskustvima u ranijoj dobi te kod promiskuitetnih muškaraca i onih sa preboljelim spolno prenosivim bolestima od kojih se najviše ističe gonokokna infekcija. (13) Vazektomija se u nekim istraživanjima spominjala kao čimbenik rizika, međutim dosadašnja provedena istraživanja su kritizirana od strane brojnih vodećih svjetskih znanstvenika jer uglavnom nisu

prospektivne analize i ne uzimaju u obzir druge čimbenike rizika koji su mogući u ispitivanih pacijenata poput razine testosterona, obiteljska anamneza i preboljele spolno prenosive bolesti.(16) Međutim postoje i analize prema kojima se spominje značajno veći dugoročni rizik (14) za razvojem karcinoma prostate, a prema nekima manji rizik. (15) Za sada stručnjaci ne preporučuju odbacivanje vazektomije uslijed nedostatka adekvatnih dokaza za povišenjem rizika nastanka karcinoma prostate. (16) Sljedeći važan faktor je okoliš. Smatra se da je u modernom svijetu sve veći utjecaj okolišnih čimbenika na razvoj karcinoma općenito pa tako i karcinoma prostate. Posebno se naglašava izloženost raznim industrijskim kemikalijama poput kroma, kobalta, cinka te zračenju. Uloga virusnih infekcija još uvijek nije u potpunosti razjašnjena i nema u potpunosti jasne korelacije između infekcija i pojavnosti karcinoma prostate. Jedan od virusa za koji se smatralo da je jedan od mogućih etioloških čimbenika je herpes simplex virus tip 2, čija su antitijela pronađena u gotovo 70% slučajeva karcinoma prostate. Danas se smatra kako bi ulogu u patogenezi karcinoma mogle imati RNA čestice virusa sa prisutnošću H-ras onkogenom p21. Benigna hiperplazija prostate također nosi nešto veći rizik od razvoja prostate jer je također povezana sa narušenim mehanizmom kontrole rasta stanica.(13) U pozadini karcinoma su nerijetko i genetske promjene u vidu gubitka 8p₂₁₋₂₂ lokusa. Zatim u otprilike 40% uznapredovalih karcinoma prostate primijećena delecija 10q₂₄₋₂₅ lokusa te slični gubici na 6q, 13q i 18q krakovima kromosoma, a posebice na 16q kraku kod metastazirajućeg karcinoma. Uočena je ujedno i DNA amplifikacija na lokusima Xq_{11.2-12} koja je odgovorna za hiperekspresiju androgenih receptora. Inhibitor apoptoze bcl-2 je hiperekspimiran naročito u slučajevima karcinoma prostate koji su rezistentni na hormonalno liječenje. Također su inaktivirani i tumor supresorski geni RB, p53 i p16 uz pojačanu ekspresiju c-myc protoonkogena. (17)

1.6 Klinička prezentacija

Karcinom prostate se može prezentirati na različite načine sa različitim intenzitetom određenih simptoma ili čak može biti asimptomatski. Simptome karcinoma prostate možemo u grubo podijeliti na tri glavne skupine. Simptome vezane uz opstrukciju otjecanja mokraće, simptome vezane sa lokalnim napredovanjem tumora i simptome vezane za tumorske metastaze. Simptomi vezani uz opstruktivne promjene su češće povezani sa benignom hiperplazijom prostate (BPH). Opstruktivni simptomi karakterizirani smanjenim protokom urina, nepotpunim pražnjenjem mjehura, osjećajem punoće, neodlučnost mokrenja i retencija urina koja se javlja kod izraženijih opstrukcija. Zatim polakisurija, urgencija, nokturija i ponekad disurija kao simptomatologija povezana sa infekcijom urotrakta uslijed opstrukcije koja pogoduje infekciji. Simptomi lokalne invazije tumora ovise o zahvaćanju okolnih struktura. Nerijetko invazijom bude zahvaćena uretra što dovodi do pojave hematurije ponekad u kombinaciji sa disurijom. Zatim urinarna inkontinencija uslijed disfunkcije sfinktera. Moguće je oštećenje neurovaskularnih snopova te erektilna disfunkcija.(13) Međutim zahvaćanje živaca može dovesti do jake boli koja je najčešće lokalizirana u području perineuma i suprapubično. Rijetko karcinom može rasti prema rektumu uz pojavu opstrukcije. Invazija seminalnih vezikula može dovesti do hemospermije. (18) Kod udaljenih metastaza ovisno o invaziji i zahvaćenosti struktura mogu se pronaći različiti simptomi. Nerijetko se nalazi i kaheksija, anemija, krvarenja, bol u kostima te uvećanje limfnih čvorova najčešće ingvinalnih, ali i cervikalnih i aksilarnih. Zahvaćanje intraabdominalnih, unutarnjih ilijačnih limfnih čvorova može dovesti do simptoma vezanih uz opstrukciju uretera odnosno razvoja limfedema. Kod metastaza u kralješcima je moguća pojava kompresije leđne moždine.(13,19) Svi ti simptomi se obično razvijaju postupno tokom napredovanja bolesti. Važno je spomenuti kako

karcinom prostate dugo može biti asimptomatska ili oligosimptomatska bolest, ali se ponekad može očitovati akutno nastalom patološkom frakturom kralješka sa posljedičnom paraplegijom.(20)

2. Svrha rada

Cilj pisanja ovog rada jest prikazati opće karakteristike karcinoma prostate i opisati metode liječenja karcinoma prostate uz detaljan naglasak na kirurškoj metodi „radikalne retropubične prostatektomije“ te navesti njezine indikacije, prednosti i nedostatke.

3. Pregled literature na zadanu temu

3.1. Dijagnostika karcinoma prostate

Postavljanje dijagnoze karcinoma prostate uključuje različite metode. Uz ranije navedene promjene koje su opisane u „poglavlju 1.6.“ i koje se ispituju anamnestički kao početni korak važne su i druge metode poput digitorektalnog pregleda, određivanja serumske koncentracije PSA, transrektalnog ultrazvuka (TRUS) te patohistološka dijagnostika. Isto tako se kao dopuna mogu koristiti i različite metode slikovne dijagnostike.(17) U nedostatku simptoma u ranoj fazi bolesti, dijagnoza se postavlja pregledom uz dodatne laboratorijske, radiološke i histološke pretrage. Kod fizikalnog pregleda važno je obratiti pažnju na eventualnu postojeću distenziju mokraćnog mjehura, traženje limfedema, povećanje limfnih čvorova i digitorektalni pregled (DRE). Prilikom DRE-a pacijent leži na boku i pokrči koljena prema prsima. Pregledom se traže promjene u vidu palpabilnih čvorića ili induracija. Važno je napomenuti kako je ova metoda nedovoljno osjetljiva pogotovo kod malih tumora i tumora u ranoj fazi te je nužno kombinirati i druge osjetljivije metode. (13)

Tumorski biljezi imaju važno mjesto u dijagnostici. Postoje različiti biljezi od kojih se najčešće koristi PSA. PSA je marker specifičan za organ i luče ga epitelne stanice prostatičnih duktusa, ali nije za tumor jer se može povisiti kod brojnih benignih promjena, a isto tako bolesnici sa tumorom nekad mogu imati PSA unutar referentnih vrijednosti. Opće prihvaćena „cut-off“ vrijednost PSA jest 4.0 ng/ml.(13,22) U svrhu poboljšanja specifičnosti pretrage određuju se druge karakteristike poput gustoće PSA (PSA-Density), brzine stvaranja (PSA- velocity), omjer slobodnog i ukupnog PSA te razlike s obzirom na dob pacijenta.(13) Gustoća PSA predstavlja omjer izmjerenog PSA u serumu i ultrazvučno izmjerenog volumena prostate u cm^3 . Vrijednost gustoće PSA veća ili jednaka od 0.15 zahtijeva biopsiju prostate zbog veće šanse od razvoja

karcinoma.(17,21) Brzina stvaranja PSA je također važan čimbenik u dijagnostici jer ukoliko je vrijednost porasta PSA veća od 0.75ng/ml u godini dana, veća je vjerojatnost da je riječ o karcinomu.(13,17,21) Naime prema statističkim obradama opsežnih istraživanja navodi se kako ova metoda kao dopuna povećava specifičnost >90%. (20,21) U praksi se kontinuirani porast PSA kroz 2-3 mjerenja sa razmakom od barem 3 mjeseca upućuje na biopsiju. (17) Raspodjela PSA s obzirom na dob također može povećati osjetljivost metode. Istraživanjem je utvrđeno da se u zdravih muškaraca u dobi od 40-79 godina povećava razina PSA.(20,13) Kod 60-godišnjeg muškarca je porast otprilike za 0,04 ng/ml odnosno 3,3% kroz godinu dana. Na taj način su dobiveni referentni rasponi za određene dobne skupine. (20)

Tablica 1. Normalne vrijednosti PSA u različitim dobnim skupinama (Prevedeno prema 22)

Dob	Normalan raspon PSA (ng/ml)
Svi	<4.0
40-49	<2.5
50-59	<3.5
60-69	<4.5
>70	<6.5

Određivanje slobodnog PSA i ukupnog PSA ima ulogu u povećanju osjetljivosti kod muškaraca sa normalnom razinom PSA i ukupnim PSA u tzv. „Sivoj zoni“ (4.1-10 ng/ml). (21) Udio slobodnog PSA je veći u nekarcinomskih bolesti odnosno u slučaju karcinoma značajno raste udio vezanog PSA. U praksi omjer slobodnog i vezanog PSA <18% podrazumijeva daljnju obradu biopsijom prostate.(17) Kisela fosfataza,

Humani kalikrein 2 te prostata-specifičan membranski antigen koji su se također koristili i istraživali kao tumorski biljezi su u kliničkoj praksi potisnuti od strane PSA.(20)

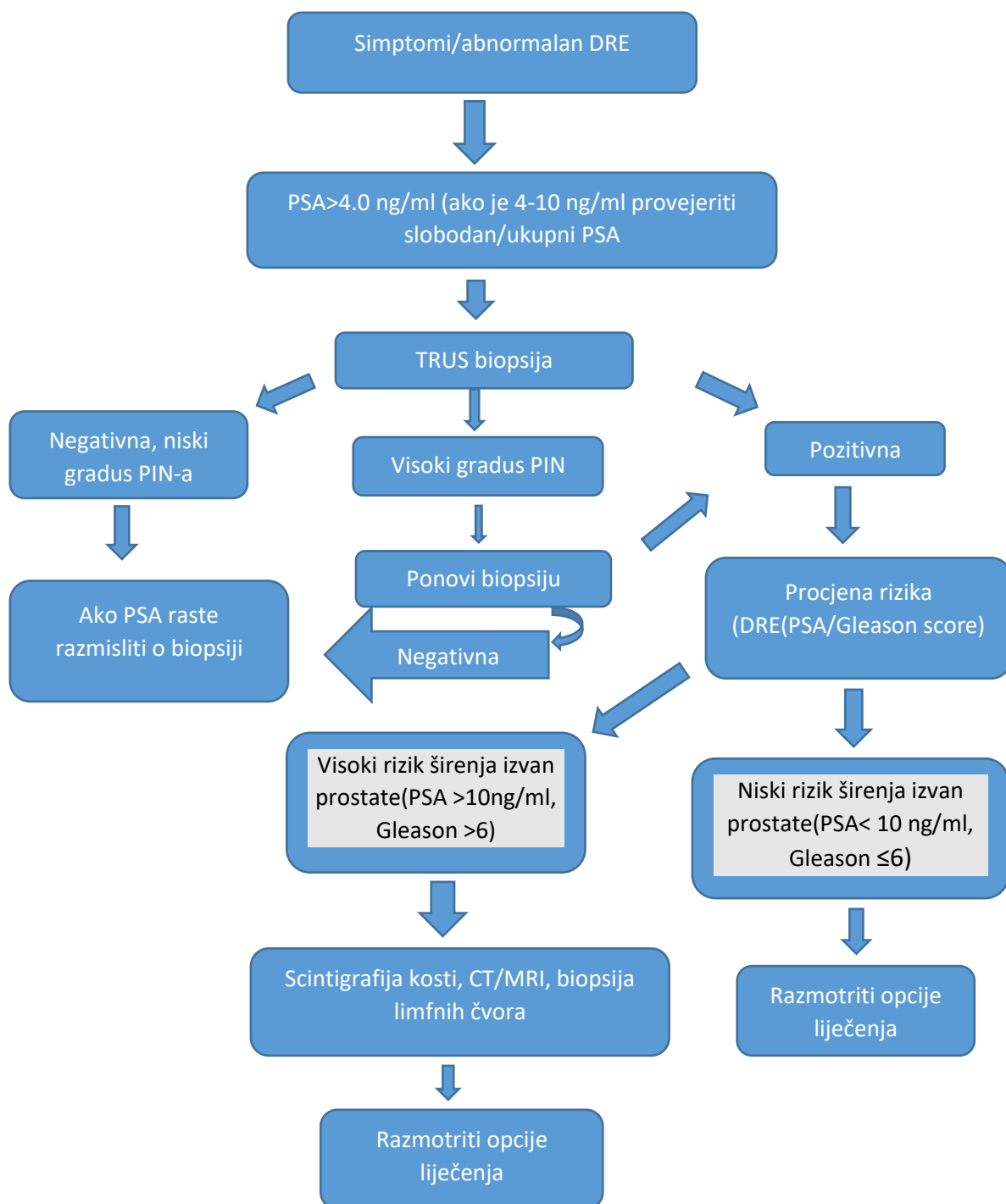
Važnu ulogu u dijagnostici ima i transrektalna sonografija. Klasičnim prikazom se prikazuju nepravilna hipoehogena žarišta ,ali su moguća i izoehogena područja u odnosu na okolno tkivo te još rjeđe i hiperehogena. Kod invazivne bolesti se ultrazvučno može vidjeti brisanje kapsule te ponekad i zahvaćanje seminalnih vezikula. TRUS nalaz je varijabilan te mali broj bolesnika sa urednim PSA i DRE ima suspektan/evidentan nalaz TRUS-a. Osjetljivost TRUS-a kod bolesnika sa karcinomom iznosi oko 50% uz uredan digitorektalni nalaz. TRUS osim u pronalasku suspektnih lezija ima ulogu i u poboljšanju preciznosti biopsije prostate.(17)

Histološka potvrda dijagnoze karcinoma je iznimno bitna zbog odluke o daljnjem liječenju. Indikacije za inicijalnu biopsiju prostate su povišen PSA, abnormalan nalaz DRE-a, dok su indikacije za ponavljanje biopsije neadekvatna inicijalna biopsija, kontinuiran porast PSA kod sumnje na karcinom nakon negativne biopsije te nadzor muškaraca sa karcinomom niskog rizika te lokaliziranim oblikom karcinoma prostate.(23) Kod uzimanja druge biopsije nakon što je prva bila negativna otkrije se karcinom u 10-35% slučajeva, a ukoliko je bila utvrđena prostatična intraepitelna neoplazija visokog stupnja, karcinom se pronalazi u čak preko 50% slučajeva te je u takvih bolesnika odmah indicirana rebiopsija. Inhibitori 5-alfa reduktaze povećavaju točnost otkrivanja karcinoma jer dominantno inhibiraju stvaranje PSA kao produkta hiperplazije. Ultrazvučno vođena biopsija prostate je postala dijagnostički standard. Uzima 6 ili više uzoraka tkiva sa periferne zone prostate u različitim nivoima uz antibiotsku profilaksu (ciprofloksacin) i bez anestezije osim u slučaju većeg broja uboda(>10 uboda) kada se preporuča periprostatična lokalna primjena anestetika.

Obično se rade 3-4 transrektalne biopsije, a nakon toga transuretralna resekcija (TUR).
(17)

Od slikovne dijagnostike kompjutorizirana tomografija(CT) se ne upotrebljava kao metoda probira jer se njome ne mogu jasno razlikovati karcinomatозne od hiperplastičnih promjena. (20) Magnetna rezonancija (MR) ima bolju kontrastnu rezoluciju u odnosu na CT. U kliničkoj praksi koristi se za određivanje stadija bolesti kod bolesnika u kojih je već potvrđena dijagnoza karcinoma prostate u svrhu određivanja načina liječenja jer daje informacije o eventualnom recidivu, prisutnosti ili odsutnosti ekstrakapsularnih promjena odnosno zahvaćenosti okolnih struktura. (24)

Scintigrafija kosti sa tehnecijem je najosjetljivija pretraga u otkrivanju koštanih metastaza te stoga ima važnu ulogu u određivanju M-stadija bolesti. (19) Dijagnostička limfadenektomija nije prikladna za sve pacijente. Koristi se kod pacijenata sa „Gleason score-om“ >6, kad je PSA>10 ng/ml te kada pacijent nema dokaza metastatske bolesti te kada je pacijent kandidat za neekstirpativnu terapiju. Zlatni je standard u određivanju N-stadija bolesti. (13,25)



Slika 6. Dijagnostika i „staging“ karcinoma prostate (Prilagođeno prema: Kirby S Roger, Christmas J Timothy, Brawer K Michael; Prostate Cancer; udžbenik, Second edition, London Edinburgh New York Philadelphia St Louis Sydney Toronto 2001. Mosby

3.2. Staging bolesti karcinoma prostate

Staging bolesti ima važnu ulogu u daljnjem odlučivanju i postupanju sa pacijentom. Kako bi se odredio klinički stadij maligne bolesti prostate nužno je provesti osim osnovnih dijagnostičkih i dodatne pretrage kao što su: CT, MR, scintigrafija kosti tehnejem⁹⁹, određivanje alkalne fosfataze, sonografske pretrage te rentgensku snimku grudnih organa. (17) U sklopu patohistološke dijagnostike opisuju se karakteristike tumora koje je ponekad teško sasvim jasno razlučiti te ponekad tumor može biti dobro ili slabo diferenciran. Najčešći stupanj stupnjevanja je po Gleasonu čiji je zbroj suma primarnog i sekundarnog gradusa tumora. Gleasonov zbroj ima i prognostički značaj stoga što je njegov zbroj manji to je prognoza bolja. (26,27)

Tablica 2. Podjela grupa s obzirom na „Gleason score“ (Prilagođeno prema 28)

Rizik skupine	Gradus skupine	„Gleason“ bodovi
Nizak/Vrlo nizak	Skupina 1	≤ 6
Umjereni	Skupina 2	7 (3+4)
	Skupina 3	7 (4+3)
Visoki/ Vrlo visoki	Skupina 4	8
	Skupina 5	9-10

Važno je napomenuti kako su rizične skupine definirane grupom stupnja raka i drugim mjerama, uključujući PSA, klinički stadij tumora (T stadij) promjenama PSA. (28)

U kliničkoj praksi najčešće upotrebljavan način za opisivanje proširenosti bolesti jest TNM klasifikacija. TNM klasifikacija je iznimno važna osim u prognostičkom smislu za određivanje odnosno planiranje daljnjeg liječenja bolesnika.

Tablica 3. TNM klasifikacija karcinoma prostate (Prilagođeno prema

<https://www.onkologija.hr/karcinom-prostate/karcinom-prostate-stadiji/>)

Stadij	Evaluacija
TX	Primarni tumor nije detektirat.
T0	Tumor se ne može dokazati.
T1	Tumor je prisutan, ali se ne može otkriti klinički ili slikovno.
T1a	Tumor je slučajno pronađen u manje od 5% tkiva prostate nakon resekcije iz drugih razloga.
T1b	Tumor je slučajno pronađen u više od 5% tkiva resecirane prostate.
T1c	Tumor je nađen biopsijom širokom iglom koja je učinjena zbog povišene razine PSA u serumu.
T2	Tumor se može napipati digitorektalnim pregledom, ali se nije proširio izvan prostate.
T2a	Tumor se nalazi u polovici ili manje od polovice jednog od dva režna prostate.
T2b	Tumor se nalazi u više od polovice jednog režnja prostate.
T2c	Tumor se nalazi u oba režnja prostate.
T3	Tumor se proširio kroz kapsulu prostate (ako je u kapsuli prostate, to je još uvijek T2).
T3a	Tumor se proširio kroz kapsulu na jednoj ili na obje strane.
T3b	Tumor je zahvatio jedan ili oba sjemena mjehurića.
T4	Tumor se proširo na druge obližnje strukture.
NX	Regionalni limfni čvorovi nisu procjenjeni.
N0	Regionalni limfni čvorovi nisu zahvaćeni tumorom.
N1	Regionalne limfni čvorovi su zahvaćeni tumorom.
MX	Udaljene metastaze nisu procjenjene.
M0	Nema udaljenih metastaza.
M1	Udaljene metastaze su prisutne.
M1a	Rak prostate se proširio i na limfne čvorove izvan regionalnih.
M1b	Rak se proširio na kosti.
M1c	Rak se proširio na druge organe (bez obzira na zahvaćenost kostiju).

3.3. Liječenje karcinoma prostate

Izbor načina liječenja ovisi o više čimbenika: dobi pacijenta, TNM stadiju, promjenama PSA te patohistološkom gradusu. Važno je imati na umu specifičnost svakog bolesnika te u skladu sa njegovim željama i potrebama bolesnika individualno pristupiti liječenju.

Praćenje bolesnika bez terapijskih procedura je indicirano kod lokaliziranog karcinoma (N_x-N_0 , M_0), zatim u stadiju T1a te kod dobro diferenciranog karcinoma. Isto tako se mogu pratiti asimptomatski pacijenti sa dobro do umjereno dobro diferencirani tumorom i tumorom T1b-T2b stadija ako je očekivano trajanje života $>10g$. Prate se i bolesnici koji odbijaju liječenje odnosno asimptomatski sa kratkim očekivanim trajanjem života.(17)

Radioterapija ima 3 modaliteta. Radikalno zračenje kod kojeg je cilj postići izlječenje. Ovakvo liječenje je opravdano kada kod pacijenata koji imaju karcinom prostate koji je ograničen na samu prostatu ili proširen izvan prostate, ali uz uvjet da je ograničen unutar zdjelice. Palijativno zračenje ima za cilj bolju lokalnu kontrolu bolesti odnosno usporavanje progresije te se njome nastoji produžiti život čuvajući i unapređujući njegovu kvalitetu. Transperinealna brahiterapija je indicirana kod stadija T1-T2a, kad je Gleason score >7 , PSA $<10ng/ml$, povoljnog IPSS-a te se zrače i pacijenti nakon radikalne prostatektomije kod stadija T3N0M0. Prema većini studija radikalno zračenje i radikalna prostatektomija imaju sličan učinak i preživljenje. Pogodna je za bolesnike sa kontraindikacijama za kirurški zahvat.(17) Nuspojave su unatoč unapređenju metoda još uvijek relativno često prisutne. Nerijetko se javlja upala mokraćnog mjehura i uretre praćena učestalim mokrenjem, nokturijom, urgencijom, bolnosti pri mokrenju, hematurijom. Isto tako se javljaju i proljevi, bolni grčevi u truhu te osjećaj pečenja prilikom defekacije. Umor i kožne promjene u vidu eritema i lokalnog

ispadanja dlaka su česta pojava. Rizik krvarenja povećan kod pacijenata sa antikoagulantnom terapijom. (13,30,31)

Budući da je većina karcinoma prostate hormon-ovisna princip hormonalnog liječenja podrazumijeva spuštanje serumske koncentracije na kastracijski nivo (<50ng/dL).(32) Terapija androgenom deprivacijom se postiže na više načina(17):

- a) Kirurška kastracija i/ili nesteroidni antiandrogeni
- b) Kemijska kastracija(agonisti LHRH) i nesteroidni antiandrogeni (1.mjeseć)
- c) Medroxyprogesteron acetat
- d) Estrogeni

Bilateralna orhidektomija je metoda kirurške kastracije. Dovodi do brzog pada razine testosterona na kastracijsku razinu i povoljnog djelovanja simptome, još uvijek je dobrim dijelom potisnuta od strane lijekova te preostaje kao alternativa medikamentoznoj kastraciji. Od agonista LHRH koji su sintetski lijekovi i imaju značajno veći afinitet za receptore te samim time i veću potentnost koriste se: leuprolid, buserelin, goserelin i triptorelin. Ti lijekovi učinka postižu „down-regulacijom“ GnRH receptora sa posljedičnim smanjenim lučenjem FSH I LH te smanjenom sintezom testosterona. Kod takvih lijekova se može inicijalno javiti pogoršanje simptoma pogotovo boli u kostima zbog tzv. „Flare“ efekta jer ti lijekovi u početku stimuliraju receptore prije njihovog smanjenja i time mogu kratko potaknuti rast karcinoma. GnRH antagonisti(Degarelix) može brzo postignuti učinak bez „flare“ efekta.(32) Antiandrogeni se vežu za receptore testosterona i dihidrotestosterona te inhibiraju njihov učinak te sprječavaju rast karcinoma prostate. Nesteroidni antiandrogeni u primjeni su: flutamid, nilutamid. Medroksiprogesteron acetat je najčešće primjenjivan lijek iz skupine steroidnih antiandrogena koji se rjeđe primjenjuju, no još uvijek su indicirani u liječenju metastatske bolesti te hormon rezistentnog karcinoma

prostate.(32) Ovakva vrsta liječenja kod pacijenata s uznapredovalim stadijem karcinoma usporava progresiju i sprječava teške komplikacije te zbog toga nalazi svoje mjesto i u palijativnom liječenju. Unatoč svojim prednostima ponekad je ovaj način liječenja nužno promijeniti zbog nuspojava koje se mogu razviti i imati negativan utjecaj na kvalitetu života. Mogu se javiti brojne nuspojave. Seksualna disfunkcija uslijed gubitka libida koja se javlja nešto češće u pacijenata sa GnRH- agonistima u terapiji. Osteoporoza i frakture kostiju uslijed demineralizacije, gubitka tjelesne mase uz dominantan gubitak nemasnog tkiva, povećanje masnog tkiva, smanjena mišićna snaga te osjetljivost na inzulin. Prema većem dijelu studija povećava se rizik od kardiovaskularnog mortaliteta i morbiditeta pogotovo u pacijenata koji već boluju od neke bolesti kardiovaskularnog sustava. Povećan rizik od tromboembolijskog incidenta. Gubitka koncentracije, češće promjene raspoloženja, umor te anemija. (33)

Tablica 4. Prikaz načina liječenja karcinoma prostate (Prilagođeno prema 17)

STADIJ	LIJEČENJE	INDIKACIJE
T1a	praćenje	u bolesnika s očekivanim preživljenjem < 10 god., a kod onih s > 10 god. indiciran je <i>restaging</i> koji uključuje TRUS i biopsiju.
	radikalna prostatektomija	mladi bolesnici, loše diferenciran tumor
	radioterapija	mladi bolesnici, loše diferenciran tumor rizik komplikacija veći nakon TUEP-a
	hormonalno liječenje	ne
	kombinacija	ne
T1b-T2b	praćenje	asimptomatski pacijenti čije je preživljenje < 10 god. i pacijenti koji odbijaju liječenje
	radikalna prostatektomija	standardni vid liječenja u pacijenata s očekivanim preživljenjem > 10 god., a koji prihvaćaju liječenje
	radioterapija	pacijenti čije je očekivano preživljenje > 10 god. i prihvaćaju liječenje, pacijenti kod kojih je kontraindicirana operacija, pacijenti sa slabo diferenciranim karcinomom čije je očekivano preživljenje između 5 i 10 god.
	hormonalno	simptomatski pacijenti nepodogodni za operaciju ili zračenje
	kombinacija	neoadjuvantna + radikalna prostatektomija: ne neoadjuvantna + zračenje: bolja lokalna kontrola bolesti bez upliva na preživljenje hormonalna (3 god.) + zračenje bolji učinak kod slabo diferenciranih karcinoma
T3-T4	praćenje	kao opcija u asimptomatskih bolesnika u T3 stadiju s dobro ili umjereno diferenciranim karcinomom, a čije je očekivano preživljenje < 10 god.
	radikalna prostatektomija	kao opcija u pacijenata niskog T3 stadija s PSA < 20 ng/ml, <i>Gleason score</i> < 8 i očekivanim preživljenjem > 10 god.
	radioterapija	T3 (N0) stadij s očekivanim preživljenjem većim od 5-10 god. doza veća od 70 Gy, a u slučaju da se ne može primijeniti potrebna je kombinacija s hormonalnim liječenjem.
	hormonalno liječenje	simptomatski pacijenti s proširenom bolesti T3-T4 stadija s PSA > 25 ng/ml
	kombinacija	neoadjuvantna + radikalna prostatektomija: ne radioterapija+hormonalno: bolji rezultati nego samo radioterapija
N+, M0	praćenje	asimptomatski pacijenti – koji odbijaju drugo liječenje
	radikalna prostatektomija	ne
	radioterapija	ne
	hormonalno	standardno liječenje
	kombinacija	ne
M+	hormonalno	standardna terapija

3.3.1. Kirurški pristup

Prije kirurškog pristupa u svrhu staging-a kada je PSA >10ng/ml ili „Gleason score“ 7 ili ako postoji sumnja odnosno dokaz o lokalno uznapredovalom karcinomu, radi se bilateralna obturatorna limfadenektomija.(17) Radikalna prostatektomija je kirurška metoda koja nalazi svoje mjesto u liječenju karcinoma prostate kod lokaliziranog karcinoma prostate, ali i kod proširene lokalne bolesti. Ima značaj jer prema brojnim studijama poboljšava ukupno preživljenje ili odgađa razvoj metastatske bolesti. Kod već prisutnih udaljenih metastaza se ova metoda ne primjenjuje. Prilikom odabira modaliteta liječenja važno je pacijenta upoznati sa prednostima, ali i nedostacima metode. Radikalna prostatektomija podrazumijeva totalno uklanjanje prostate, seminalnih vezikula i može se izvršiti različitim pristupima i uz različite modifikacije. Postoji otvoren pristup, retropubični odnosno perinealni, laparoskopski pristup, transperitonealni i transvezikalni pristup sa ili bez limfadenektomije. Prema većini dosadašnjih istraživanja radikalna prostatektomija se smatra najučinkovitijim metodom za liječenje lokaliziranog karcinoma prostate uz najbolje preživljenje u usporedbi s ostalim metodama. (34)

Indikacije za radikalnu prostatektomiju su: potencijalno izlječiva bolest jer je jedan od ciljeva kompletna ekscizija tumora, očekivano trajanje života >10g, T1a,b,c, T2 te čak T3 stadij kod unilateralnog ekstrakapsularnog širenja, PSA<20ng/ml, Gleason score <8.

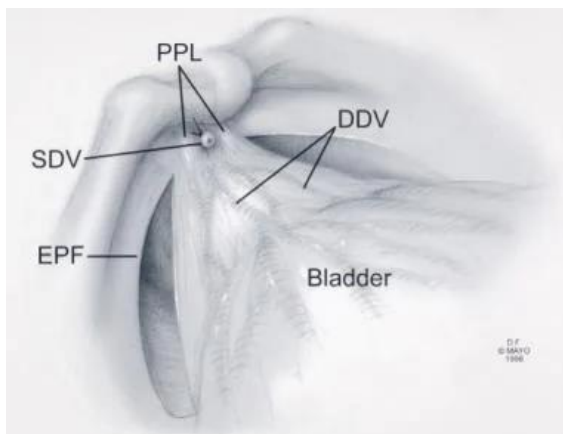
Kontraindikacije su: loše opće stanje pacijenta, teške kardiopulmonalne bolesti, kaheksija, teška anemija, nedavno preboljeli cerebrovaskularni inzult, infarkt miokarda, koagulopatije, prethodno zračenje operativnog polja i prema stavu velikog broja urologa se ne bi trebalo pristupiti radikalnoj prostatektomiji ukoliko je dokazana zahvaćenost limfnih čvorova malignom bolešću. (13,17,34)

Komplikacije zahvata se dijele na rane i kasne. Od ranih komplikacija značajna su krvarenja, dehiscijencija anastomoze, curenje urina. Oštećenje rektuma, obturatornog živca, nastanak fistula, oštećenje krvnih žila je rijetko u otprilike <1%. Kasnije komplikacije su infekcije, impotencija i inkontinencija, strikture uretre te rjeđe i tromboembolija koja se uglavnom dobro prevenira uporabom adekvatne profilakse. Impotenciju se nastoji prevenirati tzv. „nerve-sparing“ tehnikom koja ne garantira stopostotno očuvanje seksualne funkcije. Unatoč nastojanju za očuvanjem autonomnih kavernoznih živaca i neurovaskularnih snopova, relativni rizik erektilne disfunkcije iznosi 0.77 nakon 3 mjeseca te 0.53 nakon godinu dana. (17,34)

3.3.1.1 Radikalna retropubična prostatektomija

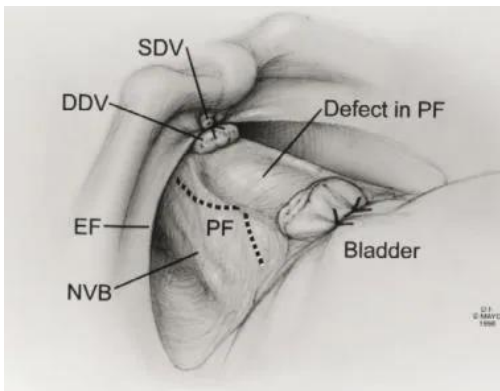
Prije početka samog zahvata (RRP) daju se antibiotici i heparin u svrhu prevencije infekcija i tromboembolijskih incidenata.

Napravi se rez i prvo se uklanja retropubično masno tkivo te se izolira i kauterizira površinska grana dorzalnog venskog pleksusa. Zatim se bilateralno zareže endopelvična fascija te se prema lateralno povlače mišićna vlakna (m.levator ani, m.pubococcygeus i m.puborectalis) sa bočne strane prostate te se prikaže fascija prostate i dorzalni venski splet. Razdvoje se puboprostatični ligamenti. (Vidi sliku 8)



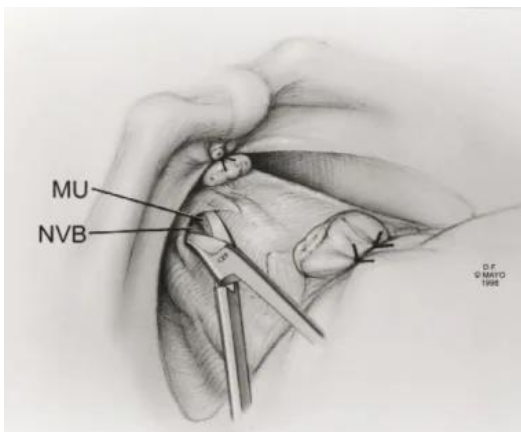
Slika 7. Anatomske odnose nakon razdvajanja endopelvične fascije (Vidi izvor 35)

Potom se stave šavi ispod dorzalnog venskog kompleksa i ispred uretre u obliku osmice. Važno je kontrolirati krvarenje postavljanjem dva šava također u obliku osmice na proksimalni dio kompleksa dorzalne vene, jedan u području vrata mjehura, a drugi u sredini između apexa i vrata mjehura. Zatim se jasno odvoji dorzalni venski kompleks uz defekt u fasciji. Na izloženom fascijalnom rubu prostate se napravi obrnuti V-rez i incizijska linija se proširi prema proksimalno i distalno. (Vidi sliku 9)



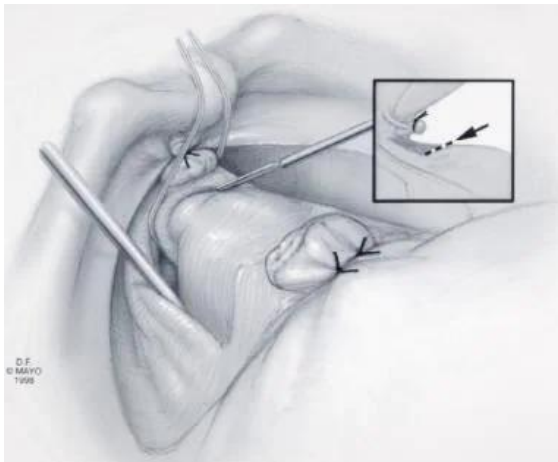
Slika 8. Incizija prostatične fascije (Vidi izvor 35)

Pomoću škara se raširi incizija paralelno prema neurovaskularnom snopu te prema uretri i mjehuru te se na taj način mobilizira lateralna prostatična fascija koja sadrži neurovaskularne snopove i na taj način se smanjuje mogućnost njihovog oštećenja. (Vidi sliku 10)



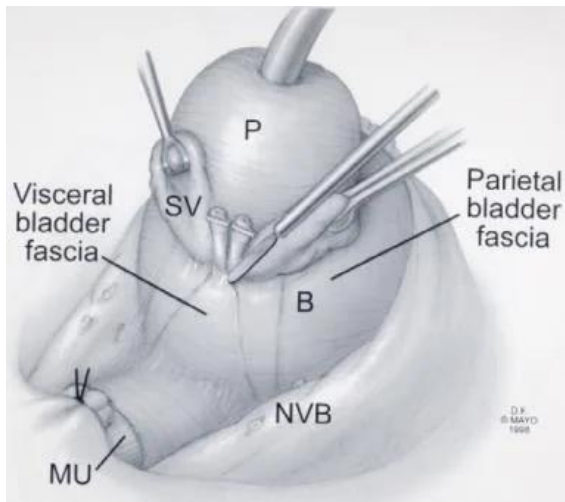
Slika 9. Proširenje incizijske linije (Vidi izvor 35)

Zatim se povuče neurovaskularni snop prema kranijalno i posteriorno. Elektrokauterom se razdvoji membranski dio uretre na apexu prostate i važno ga je držati pod kutom od 45° da se očuvaju vlakna vanjskog uretralnog sfinktera koji pokriva prednji dio apexa prostate poput lepeze, a koja zaostaju na batrijku uretre. Zatim se postave resorptivni šavi te se zareže stražnji dio uretre i „Denonvilliersova“ fascija te se prstom ispod prostate prikazuje ravnina. Polako se povlači i mobilizira prostata sa jedne strane. Zatim se postave ligature na lateralne pedikule sa vaskularnim strukturama. Skida se desni neurovaskularni snop rezanjem počevši od kranijalnog dijela. Razdvaja se prednji sloj „Denonvilliersove“ fascije te se prikažu ampule sjemenovoda. (Vidi sliku 11)



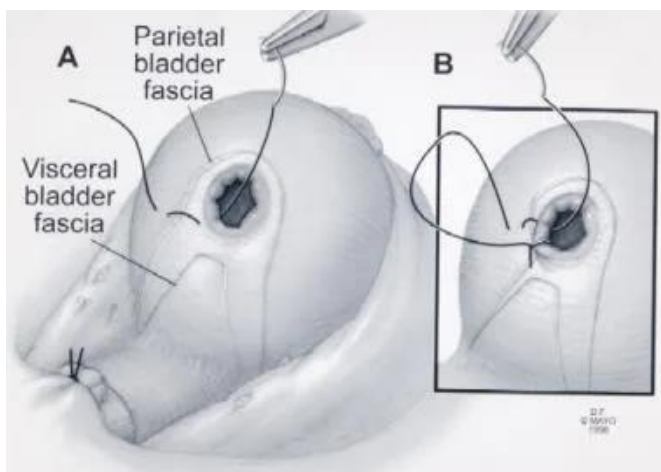
Slika 10. Razdvajanje membranskog dijela uretre (Vidi izvor 35)

Dalje se vrši disekcija ampule sjemenovoda koje se mobiliziraju i razdvoje. Pomoću disektora se pažljivo mobiliziraju seminalne vezikule sve do vrha pritom vodeći brigu da se ne ozljede neurovaskularni snopovi i pelvični pleksus koji se nalaze uz lateralni dio seminalnih vezikula. Napravi se retrakcija seminalnih vezikula i ampule sjemenovoda te se pažljivo elektrokauterom odvoje od baze i posteriornog dijela mokraćnog mjehura.



Slika 11. Retrakcija prostate, seminalnih vezikula i vas deferensa (Vidi izvor 35)

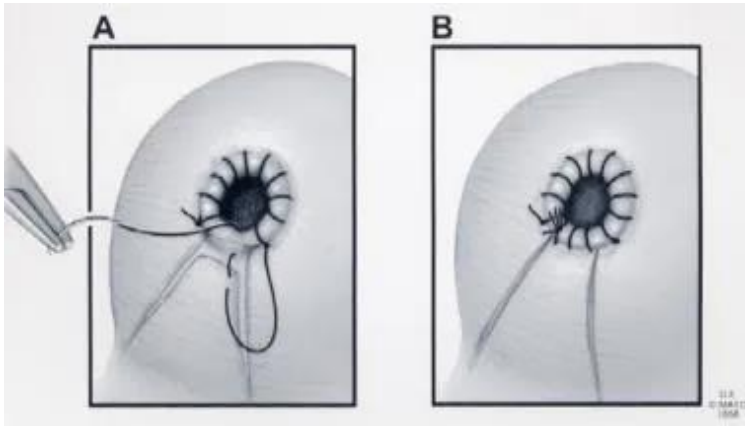
Odvoji se kirurški uzorak pritom pazeći da se ne oštete cirkularna vlakna vrata mokraćnog mjehura te se na taj način prevenira eventualna opsežnija rekonstrukcija vrata mokraćnog mjehura. Potom se pristupa rekonstrukciji vrata mjehura tako da se evertira sluznica. Stavi se šav na desnoj strani na poziciji „7“ te se povlači sluznica mjehura na parijetalnu fasciju mjehura. Evertiranjem sluznice mjehura se prevenira razvoj striktura.



Slika 12. Rekonstrukcija vrata mokraćnog mjehura (Vidi izvor 35)

Šav se zaključa na poziciji „5“ te se inkorporira visceralna fascija mjehura između položaja „5“ i „7“. Zatim se pomoću ravnomjernih šavova napravi vezikouretralna

anastomoza. Postavi se Foley kateter napuše na 15cc. Zatim se fiziološkom otopinom ispire operativno polje, a pored anastomoza se postavi dren i potom zatvara fascija i koža.



Slika 13. Inkorporacija visceralne fascije mjehura te zaključavanje šava. (Vidi izvor 35)

Uzorak se šalje na biopsiju te se u slučaju pozitivnih kirurških rubova ili sumnje na lokalno uznapredovali karcinom, može izrezati ipsilateralni neurovaskularni snop.(35)

3.4. Follow up

Postoperativno se preporuča kretanje te tekuća dijeta već krajem prvog postoperativnog dana. Drugi dan se započinje dijetom sa niskim udjelom masnoća. Mogu se propisati narkotici ili ako pacijent ima urednu bubrežnu funkciju te je izgubio malo krvi tokom operacije mogu se davati i nesteroidni protuupalni lijekovi. Dren se uklanja tek kada količina dreniranog sadržaja bude <50ml jer se na taj način prevenira razvoj limfokele. Ukoliko je drenaža značajna važno je otkloniti mogućnost curenja urina tako što se drenirana tekućina šalje na analizu i odredi se kreatinin čija se koncentracija uspoređuje sa serumskom i na taj način ona ukazuje da je riječ o limfnoj drenaži ili urinu. Ponekad je nužno naknadno zabrtviti anastomozu. Ako je anastomoza uredna i kateter se pomakne nakon tjedan dana pacijentu se dozvoli mokrenje i ako

ono nije problematično nema potrebe za insercijom novog katetera. Obično se kateter uklanja 7-14 dana postoperativno.(35)

Nadalje praćenje bolesnika je nužno zbog ranog otkrivanja recidiva zloćudne bolesti. Kod asimptomatskih pacijenata podrazumijeva: anamnezu, DRE, određivanje PSA. Kontrolni pregled se radi nakon 3,6 i 12 mjeseci do završetka liječenja, a potom svakih 6 mjeseci kroz iduće 3 godine i u konačnici jednom godišnje. Nakon radikalne prostatektomije na recidiv bolesti upućuje $PSA > 0.2$ ng/ml, a nakon radioterapije porast PSA za više od 2 ng/ml u odnosu na najnižu postradijacijsku vrijednost. Isto tako na recidiv može uputiti i patološki DRE. Bolesnici na antiandrogenoj terapiji su na posebnom oprezu zbog hepatotoksičnosti lijekova te se prate nakon 3 i 6 mjeseci od početka terapije, a daljnje kontrole se planiraju individualno ovisno o odgovoru na terapiju.(17) Nakon radikalne prostatektomije, ukoliko dođe do povećanja PSA indicirana je terapija zračenjem, a ukoliko su prisutni pokazatelji sistemske progresije bolesti odnosno metastaze indicirano je i hormonalno liječenje. Hormonski se također liječi biokemijski relaps bolesti nakon radioterapije.(17) Androgena deprivacija se ne preporuča rutinski kod pacijenata sa negativnim limfnim čvorovima.(36)

4. Rasprava

Karcinom prostate unatoč sve boljoj i ranijoj dijagnostici i boljem liječenju, još uvijek ostaje značajan javnozdravstveni problem. Incidencija raste sa povišenjem dobi i to izraženije nakon 50-te godine života te se smatra kako će u budućnosti iz tih razloga pojavnost karcinoma biti sve veća. Karcinom prostate je drugi najčešći karcinom muškaraca u svijetu te drugi sveukupno u Republici Hrvatskoj.(10,11,12) Inicijalno se karcinomi prostate mogu različito manifestirati ili nerijetko biti asimptomatski. Simptomi ako ih ima, najčešće budu vezani uz poremećaj otjecanja mokraće potom mogu davati specifične promjene ovisno o lokalnom napredovanju tumora odnosno metastaziranju.(13) Uglavnom se pacijenti u početku javljaju nadležnom liječniku obiteljske medicine, koji slanjem takvog pacijenta urologu nakon postavljanja sumnje, zapravo čini važnu kariku u prepoznavanju takvih pacijenata te na taj način urologu omogućuje rano prepoznavanje stanja i određivanje stadija bolesti u što ranijoj dobi. Posljedično se bolest može tretirati u što ranijem stadiju što ima ogroman utjecaj na kvalitetu života i preživljenje pacijenta.. Dijagnostika obuhvaća cijeli niz skup postupaka u domeni specijalista urologa. Anamneza, fizikalni pregled u prvom redu digitorektalni pregled, zatim laboratorijska dijagnostika u smislu određivanja tumorskih markera(PSA), slikovna dijagnostika u prvom redu (TRUS) iako su na odluku liječnika moguće i druge metode kao nadopuna i precizno određivanje stadija bolesti te patohistološka dijagnostika.(17) Modalitete liječenja ovisi o brojnim čimbenicima prije svega TNM stadiju, dobi pacijenta, razini PSA, patohistološkom gradusu, ali u konačnici i preferencijama i potrebama pacijenta te dostupnosti opreme ali i razini obuke liječnika. Radikalna retropubična prostatektomija kao kirurška metoda liječenja karcinoma prostate ima važnu ulogu u različitim stadijima. Nerijetko je prema stavu većine stručnjaka najbolji izbor liječenja u slučajevima kada je indicirana.(17,34)

5. Zaključak

Rak prostate u starijih muškaraca je posebno važan zbog visoke incidencije i prevalencije bolesti te smrtnosti u ovoj skupini bolesnika. . Stopa incidencije značajno raste počevši od oko 50 godina te sa najvišim stopama u dobi između 70-80 godina i drugi je najčešći karcinom u Hrvatskoj.(10) Patogeneza karcinoma prostate unatoč brojnim istraživanjima i saznanjima na substancičnoj razini još uvijek nije u potpunosti razjašnjena. Karcinom prostate se može prezentirati na različite načine sa različitim intenzitetom određenih simptoma ili čak može biti asimptomatski. Simptome karcinoma prostate možemo u grubo podijeliti na tri glavne skupine. Simptome vezane uz opstrukciju otjecanja mokraće, simptome vezane sa lokalnim napredovanjem tumora i simptome vezane za tumorske metastaze.(13) Dijagnostika karcinoma prostate je kompleksan proces počevši od anamneze, DRE, laboratorijske dijagnostike u prvom redu PSA, TRUS te patohistološka dijagnostika uz eventualnu nadopunu slikovnom dijagnostikom. Nakon „staginga“ odabire se način liječenja pacijenta koji ovisi osim o stadiju i potrebama samog pacijenta. Liječi se kirurški, radioterapijom te hormonskom terapijom.(17) Radikalna retropubična prostatektomija kao jedan od više mogućih pristupa radikalne prostatektomije pronalazi važno mjesto u liječenju karcinoma prostate. Prema većini stručnjaka se ona u stadijima bolesti kada je indicirana i naravno kada nema kontraindikacija, smatra najboljim načinom liječenja uz iznimno dobro preživljavanje pacijenata.

6. Sažetak

Stopa incidencije tumora prostate značajno raste nakon 50. godine života. Etiološki se može okarakterizirati kao multifaktorijalna bolest sa nepredvidim početkom. U suvremeno doba se napretkom dijagnostike karcinom sve više dijagnosticira u ranijim stadijima što značajno poboljša učinkovitost liječenja te samim time i preživljenje pacijenta uz sve veću kvalitetu života. Bolest je nerijetko asimptomatska dok se u slučaju pojave simptomatologije najčešće javlja tegobe vezane uz mokrenje, abnormalan nalaz digitorektalnog pregleda, eventualno uvećanje limfnih čvorova te povećanje PSA. Ultrazvučno vođena biopsija prostate je postala zlatni dijagnostički standard. Prilikom određivanja stadija bolesti se osim navedenih metoda koristi slikovna dijagnostika u prvom redu MR koji imaju veću osjetljivost u odnosu na CT zatim scintigrafija kosti, mjerenje ALP-a itd. Prema procjeni liječnika odnosno kod sumnje na lokalno uznapredovalu bolest se može napraviti i limfadenektomija što također može imati važan utjecaj na odluku o modalitetu liječenja. U liječenju je teško odrediti zlatni standard. Modalitet ovisi ponajprije o stadiju bolesti, dobi i preferencijama pacijenta.

Ključne riječi: Radikalna retropubična prostatektomija, Prostata specifični antigen, transrektalna biopsija, Digitorektalni pregled, Deprivacija androgena

7. Summary

Incidence rate of a prostate tumor significantly increases after the age of 50. Etiologically, it can be characterized as a multifactorial disease with an unpredictable onset. In modern times, due to advancements in diagnostics, cancer is increasingly diagnosed at earlier stages, which significantly improves the effectiveness of treatment and thus, the patient's survival rate and quality of life. The disease is often asymptomatic, but in case of symptomatic occurrence, complaints related to urination, abnormal findings on a digital rectal examination, possible lymph node enlargement, and increased PSA are the most common. Ultrasound-guided prostate biopsy has become the gold diagnostic standard. In addition to the aforementioned methods, imaging diagnostics are used to determine the disease stage, primarily MR, which has a higher sensitivity compared to CT, then bone scintigraphy, measurement of ALP, etc. Depending on the physician's assessment or suspicion of locally advanced disease, lymphadenectomy can also be performed, which can have a significant impact on the choice of treatment modality. It is difficult to determine the gold standard for treatment. The modality primarily depends on the disease stage, age, and patient preferences.

Keywords: Radical retropubic prostatectomy, Prostate-specific antigen, transrectal biopsy, Digital rectal examination, Androgen deprivation.

8. Literatura

- (1) Sadler TW. Langmanova Medicinska embriologija. Prijevod desetog izdanja. Zagreb: Školska knjiga; 2009.
- (2) <http://www.doctordphd.com> [Internet] Urinary system / Embriology [citirano 15.12.2022.] Dostupno na: <http://www.doctordphd.com/page/page-28/#sinus>
- (3) <https://www.researchgate.net>[Internet] [citirano 15.12.2022.] Dostupno na: https://www.researchgate.net/publication/306259924_Benign_Prostate_Disorders
- (4) Fritsch H. Kühnel W. Priručnik anatomske atlas; u tri sveska; 2.svezak; Unutarnji organi; 10.njemačko prerađeno i prošireno izdanje 204 stranice u boji sa 690 zasebnih prikaza; crtali Gerhard Spitzer i Holger Vanselow: Zagreb, Medicinska naklada; 2012.
- (5) Križan Z. Kompendij anatomije čovjeka 3.dio,3. izd. Pregled građe grudi, trbuha, zdjelice, noge i ruke; za studente opće medicine i stomatologije; Zagreb: Školska knjiga; 1997.
- (6) Junqueira LC, Carneiro J. Osnove histologije: udžbenik i atlas prema desetome američkome izdanju. Zagreb: Školska knjiga; 2005.
- (7) McNeal JE; Normal Histology of the prostate. American Journal of Surgical Pathology. 1988;12:619-633.[Internet] [citirano 19.12.2022.] Dostupno na: https://journals.lww.com/ajsp/abstract/1988/08000/normal_histology_of_the_prostate.3.aspx
- (8) Guyton AC, Hall JE. Medicinska fiziologija – udžbenik, 13.izdanje. Zagreb: Medicinska naklada; 2017.

- (9) Verze P, Cai T, Lorenzetti S. The role of the prostate in male fertility, health and disease. U: PubMed [Internet] 2016. [citirano 2.1.2023.]; Dostupno na: <https://pubmed.ncbi.nlm.nih.gov/27245504/>
- (10) Jonathan L Wright, MD, MS, Paul H Lange, MD, FACS; Prostate cancer in older males; uptodate.com [Internet] [citirano 2.1.2023.] Dostupno na: <https://www.uptodate.com/contents/prostate-cancer-in-older-males>
- (11) A Oliver Sartor, MD : Risk factors for prostate cancer ; uptodate.com [Internet] [citirano 2.1.2023.] Dostupno na: <https://www.uptodate.com/contents/risk-factors-for-prostate-cancer>
- (12) Hrvatska liga protiv raka; Rak prostate [Internet] [citirano 2.1.2023.] Dostupno na: <https://hlpr.hr/rak/vijest/rak-prostate>
- (13) Kirby S Roger, Christmas J Timothy, Brawer K Michael; Prostate Cancer; udžbenik, Second edition, London Edinburgh New York Philadelphia St Louis Sydney Toronto 2001. Mosby
- (14) Husby A, Wohlfahrt J, Melbye M. Vasectomy and prostate cancer risk: A 38-year Nationwide cohort study. PubMed [Internet] Citirano [5.3. 2023] Dostupno na: <https://pubmed.ncbi.nlm.nih.gov/31119294/#:~:text=Conclusions%3A%20Vasectomy%20is%20associated%20with,factors%20and%20prostate%20cancer%20risk.>
- (15) Seikkula H, Kaipia A, Hirvonen E, Rantanen M, Pitkaniemi J, Malila N, Bostrom Pj; Vasectomy and the risk of prostate cancer in a Finnish nationwide population-based cohort. PubMed [Internet] Citirano [5.3.2023.] Dostupno na: <https://pubmed.ncbi.nlm.nih.gov/31760357/>

(16) Stanford JL, Wicklund K, Mcknight B, Daling JR, Brawer MK. Vasectomy and risk of prostate cancer. National Library of Medicine[Internet]. Citirano[5.3.2023.] Dostupno na: <https://www.ncbi.nlm.nih.gov/pmc/articles/PMC2582972/>

(17) Fučkar Ž, Španjol J; Urologija II. Specijalni dio. Udžbenik; Rijeka: Medicinski fakultet Sveučilišta, 2013.

(18) Taplin ME, Smith JA, Clinical presentation and diagnosis od prostate cancer. uptodate.com [Internet] Citirano [18.3.2023.] Dostupno na: <https://www.uptodate.com/contents/clinical-presentation-and-diagnosis-of-prostate-cancer>

(19) Sartor OA, DiBiase JS. Bone metastases in advanced prostate cancer: Clinical manifestations and diagnosis. uptodate.com [Internet] Citirano [18.3.2023.] Dostupno na: <https://www.uptodate.com/contents/bone-metastases-in-advanced-prostate-cancer-clinical-manifestations-anddiagnosis>

(20) Šamija M, Orešić V, Solarić M. Rak prostate; Zagreb: Medicinska naklada 2002.

(21) Freedland S, Measurement of prostate-specific antigen; uptodate.com [Internet] Citirano [18.3.2023.] Dostupno na: <https://www.uptodate.com/contents/measurement-of-prostate-specificantigen>

(22) Saleh A, Fooladi MM, Petro W, Dweik G, Adas abu M. Early detection and screening for prostate cancer. Researchgate.net Citirano [18.3.2023.] Dostupno na: https://www.researchgate.net/publication/309159275_EARLY_DETECTION_AND_SCREENING_FOR_PROSTATE_CANCER

(23) Benway BM, Andriole GL. Prostate biopsy. uptodate.com [Internet] Citirano [19.3.2023.] Dostupno na: <https://www.uptodate.com/contents/prostate-biopsy?>

(24) Tempany CMC, Caroll RP, Leapmann MS. The role of magnetic resonance imaging in prostate cancer. uptodate.com [Internet] Citirano [19.3.2023.] Dostupno na: <https://www.uptodate.com/contents/the-role-of-magnetic-resonance-imaging-in-prostate-cancer>

(25) Taplin ME, Smith AJ. Initial staging and evaluation of males with newly diagnosed prostate cancer. uptodate.com [Internet] Citirano [19.3.2023.] Dostupno na: <https://www.uptodate.com/contents/initial-staging-and-evaluation-of-males-with-newly-diagnosed-prostate-cancer>

(26) Damjanov I, Seiwerth S, Jukić S, Nola M. Patologija, peto, prerađeno i dopunjeno izdanje. Udžbenik, Medicinska naklada, Zagreb, 2018.

(27) Bernstein J, Churg J, Urinary tract pathology, An illustrated Practical Guide to Diagnosis. Raven Press, New York, 1992.

(28) Prostate Cancer Foundation. [Internet] Citirano [19.3.2023.] Dostupno na: <https://www.pcf.org/about-prostate-cancer/diagnosis-staging-prostate-cancer/gleason-score-isup-grade/>

(29) Atlantic Urology Clinics. Advanced Prostate Cancer: Causes, Diagnosis and Treatment. [Internet] Citirano [19.3.2023.]

Dostupno na: <https://atlanticurologyclinics.com/conditions/advanced-prostate-cancer/>

(30) Ward JF, Davis JB. Initial management of regionally localized intermediate, high, and very high risk prostate cancer and those with clinical lymph node involvement uptodate.com [Internet] Citirano [19.3.2023.] Dostupno na: <https://www.uptodate.com/contents/initial-management-of-regionally-localized->

intermediate-high-and-very-high-risk-prostate-cancer-and-those-with-clinical-lymph-node-involvement

(31) DiBiase JS, Roach M. External beam radiation therapy for localized prostate cancer. uptodate.com [Internet] Citirano [19.3.2023.] Dostupno na: <https://www.uptodate.com/contents/external-beam-radiation-therapy-for-localized-prostate-cancer>

(32) Lee RJ, Smith MR. Initial systemic therapy for advanced, recurrent, and metastatic noncastrate (castration-sensitive) prostate cancer. uptodate.com [Internet] Citirano [19.3.2023.] Dostupno na: <https://www.uptodate.com/contents/initial-systemic-therapy-for-advanced-recurrent-and-metastatic-noncastrate-castration-sensitive-prostate-cancer>

(33) Smith MR. Side effects of androgen deprivation therapy. . uptodate.com [Internet] Citirano [19.3.2023.] Dostupno na: <https://www.uptodate.com/contents/side-effects-of-androgen-deprivation-therapy>

(34) Klein EA, Radical prostatectomy for localized prostate cancer. uptodate.com [Internet] Citirano [20.3.2023.] Dostupno na: <https://www.uptodate.com/contents/radical-prostatectomy-for-localized-prostate-cancer>

(35) Jarrard FD. Radical Retropubic Prostatectomy for Prostate Cancer Technique. medscape.com [Internet] Citirano [20.3.2023.]

Dostupno na: <https://emedicine.medscape.com/article/447439-technique>

(36) Ward JF, Davis BJ. Prostate cancer: Postoperative management of pathologic stage T3 disease, positive surgical margins, and lymph node involvement following radical prostatectomy, uptodate.com [Internet] Citirano [21.3.2023.] Dostupno na: <https://www.uptodate.com/contents/prostate-cancer-postoperative-management-of->

pathologic-stage-t3-disease-positive-surgical-margins-and-lymph-node-involvement-
following-radical-prostatectomy

9. Životopis

Ivan Ivančić rođen je 16. studenog 1997. godine u Varaždinu. Pohađao je Osnovnu školu Vinica. Potom je upisao „Medicinsku školu Varaždin“, smjer „Zdravstveno-laboratorijski tehničar“, koju je završio 2016. godine. Poslije srednjoškolskog obrazovanja odradio pripravnički staž u „Općoj bolnici Varaždin“ te po njegovu završetku 2017.godine upisuje studij medicine na Medicinskom fakultetu Sveučilišta u Rijeci. Tokom studiranja je volontirao i obavljao raznu stručnu praksu, ponajviše u sklopu hitne kirurške ambulante i odjela za traumatologiju i ortopediju u Općoj bolnici Varaždin te kratko u sklopu odjela za patologiju i citologiju te odjela za otorinolaringologiju.