

Vrijednost kontrastne digitalne mamografije u usporedbi s magnetskom rezonancijom kod mamografski otkrivenih suspektnih lezija u dojci

Klarić, Kristina; Valković Zujić, Petra; Šribar, Andrej

Source / Izvornik: **Medicina Fluminensis, 2023, 59, 149 - 159**

Journal article, Published version

Rad u časopisu, Objavljena verzija rada (izdavačev PDF)

https://doi.org/10.21860/medflum2023_300573

Permanent link / Trajna poveznica: <https://um.nsk.hr/um:nbn:hr:184:059056>

Rights / Prava: [Attribution 4.0 International](#) / [Imenovanje 4.0 međunarodna](#)

Download date / Datum preuzimanja: **2024-07-26**



Repository / Repozitorij:

[Repository of the University of Rijeka, Faculty of Medicine - FMRI Repository](#)



Vrijednost kontrastne digitalne mamografije u usporedbi s magnetskom rezonancijom kod mamografski otkrivenih suspektnih lezija u dojci

The Value of Contrast-Enhanced Digital Mammography Compared to Magnetic Resonance Imaging in the Analysis of Mammographically Detected Suspicious Breast Lesions

Kristina Klarić^{1*}, Petra Valković Zujić^{2,3}, Andrej Šribar^{4,5}

Sažetak. Cilj: Princip oslikavanja na kontrastnoj digitalnoj mamografiji (CEDM) temelji se na istom principu kao kod magnetske rezonancije (MR), tj. u prikazu neovaskularizacije. Cilj našega rada je usporedba osjetljivosti CEDM-a u detekciji malignih lezija u dojci s MR-om te određivanje osjetljivosti i specifičnosti navedenih metoda. **Ispitanici i metode:** Uključeno je 56 ispitanika (55 žena i jedan muškarac; medijan dobi 63,51 godina; raspon 40 – 88 godina) kod kojih je temeljem nalaza na digitalnoj mamografiji postavljena sumnja na maligni proces u dojci. Kod svih ispitanika učinjen je ultrazvuk dojki, MR i CEDM te biopsija suspektne lezije. Indikacija za CEDM je nejasna ili suspektna sjena, distorzija, asimetrija ili nakupina patoloških mikrokalcifikata na digitalnoj mamografiji. **Rezultati:** Kod 13 (23,21 %) ispitanika došlo je do kontrastne imbibicije lezija na CEDM-u i MR-u. Od ukupnog broja ispitanika, kod njih 15 (26,78 %) dijagnosticirana je maligna lezija, a u 17,85 % došlo je do kontrastne imbibicije samo na CEDM procedure, od kojih je 7 lezija bilo maligno (invazivni karcinom te duktalni karcinom *in situ* s invazivnom komponentom). Specifičnost i osjetljivost MR-a iznosi 97,1 %, i 85,7 % (ROC-AUC = 0,914, PPV 92,3 %, NPV 94,3 %). Specifičnost i osjetljivost CEDM-a iznosi 94,1 %, odnosno 100 % (ROC-AUC = 0,971, PPV 91,3 %, NPV 100 %). **Zaključak:** CEDM je procedura jednakovrijedna MR-u u detekciji suspektnih lezija u dojci te može zamijeniti MR u procjeni proširenosti bolesti kada MR nije dostupan ili je kontraindiciran. CEDM je komplementarna dijagnostička metoda MR-u kada se MR ne može napraviti te pokazuje dobru korelaciju u detekciji malignih lezija u dojci.

Ključne riječi: magnetska rezonancija; mamografija; neoplazma dojke

Abstract. Objective: The imaging principle of contrast-enhanced digital mammography (CEDM) is based on the same principle as magnetic resonance imaging (MR), i.e., the representation of neovascularization. The aim of this work is to compare the sensitivity of CEDM in the detection of malignant lesions in the breast with MR and to determine the sensitivity and specificity of the mentioned methods. **Patients and methods:** Fifty-six subjects were included (55 women and 1 man; median age 63.51 years; range 40-88 years) in whom, based on findings on digital mammography, the suspicion of a malignant process on the breast was raised. All subjects underwent breast ultrasound, MR, CEDM, and a biopsy of the suspicious lesion was performed. An indication for CEDM is a vague or suspicious shadow, distortion, asymmetry, or a cluster of pathological microcalcifications on digital mammography. **Results:** In 13 (23.21%) subjects there was contrast enhancement of lesions on both CEDM and MR. Of the total number of subjects, 15 (26.78%) were diagnosed with a malignant lesion, and in 17,85% contrast enhancement occurred only during the CEDM procedure, of which 7 lesions were malignant (invasive carcinoma and ductal carcinoma in situ with an invasive component). The specificity and sensitivity of MR is 97.1%

¹ Opća bolnica Pula, Pula, Hrvatska

² Klinički bolnički centar Rijeka, Klinički zavod za radiologiju, Rijeka, Hrvatska

³ Sveučilište u Rijeci, Medicinski fakultet, Rijeka, Hrvatska

⁴ Klinička bolnica Dubrava, Klinika za anesteziologiju, reanimatologiju i intenzivnu medicinu, Zagreb, Hrvatska

⁵ Sveučilište u Zagrebu, Medicinski fakultet, Zagreb, Hrvatska

***Dopisni autor:**

Kristina Klarić, dr. med.

Opća bolnica Pula

Santorijska 24a, 52100 Pula, Hrvatska

E-mail: klarickristina8@gmail.com

<http://hrcak.srce.hr/medicina>

and 85.7%, respectively (ROC-AUC = 0.914, PPV 92.3%, NPV 94.3%). The specificity and sensitivity of CEDM is 94.1% and 100%, respectively (ROC-AUC = 0.971, PPV 91.3%, NPV 100%). **Conclusion:** CEDM is a procedure equivalent to MR in the detection of suspicious lesions in the breast and may replace MR in assessing the extent of disease when MR is unavailable or contraindicated. CEDM is a complementary diagnostic method to MR when MR cannot be performed and shows a good correlation in the detection of malignant lesions in the breast.

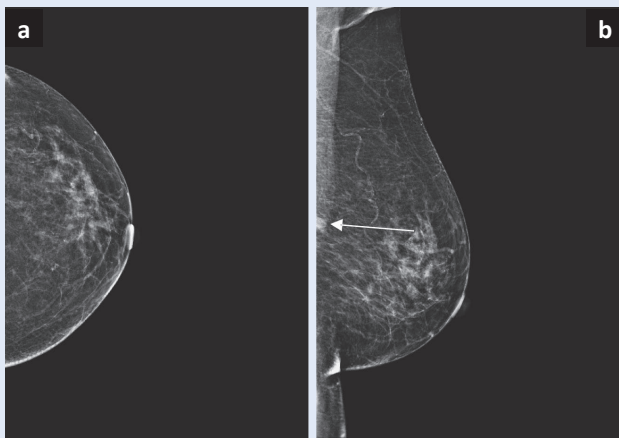
Keywords: Breast Neoplasms; Magnetic Resonance Imaging; Mammography

Kontrastna digitalna mamografija nova je radiološka dijagnostička procedura koja se koristi za otkrivanje i karakterizaciju lezija u dojci. Temelji se na prikazu tumorske angiogeneze primjenom intravenskoga jednog kontrastnog sredstva koje se aplicira prije izvođenja mamografskoga oslikavanja. Opisani princip oslikavanja tumorske angiogeneze jednak je kao kod magnetske rezonancije dojki.

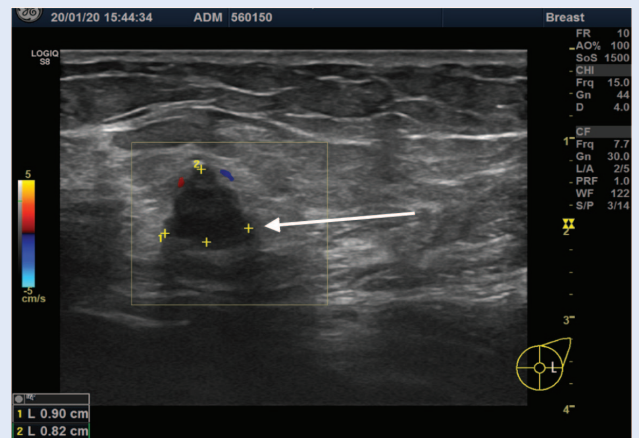
UVOD

Prema podacima *Globocana* u 2020. godini karcinom dojke prestigao je karcinom pluća kao najčešće dijagnosticiran karcinom u svijetu. Incidencija raka dojke u Europskoj uniji iste godine iznosila je od 100 do 175,2 / 100 000, uz mortalitet od 23,8 do 44,2 / 100 000¹. Incidencija raka dojke u Hrvatskoj, prema podacima Hrvatskoga zavoda za javno zdravstvo, 2019. godine bila je 143,2 / 100 000, mortalitet 35,9 / 100 000². Rastuća incidencija i mortalitet od karcinoma dojke u cijelome svijetu zahtijeva kontinuirana istraživanja i investiranja u cilju poboljšanja dijagnostičkih procedura za detekciju i karakterizaciju lezija u dojci. Kontrastna digitalna mamografija (engl. *Contrast-enhanced Digital Mammography*; CEDM) nova je radiološka dijagnostička procedura koja se koristi za otkrivanje i karakterizaciju lezija u dojci. Temelji se na procjeni tumorske angiogeneze primjenom intravenskoga (i. v.) jednog kontrastnog sredstva koje se aplicira neposredno prije izvođenja mamografskoga oslikavanja. Istraživanja temeljena na primjeni intravenskoga kontrasta kod mamogra-

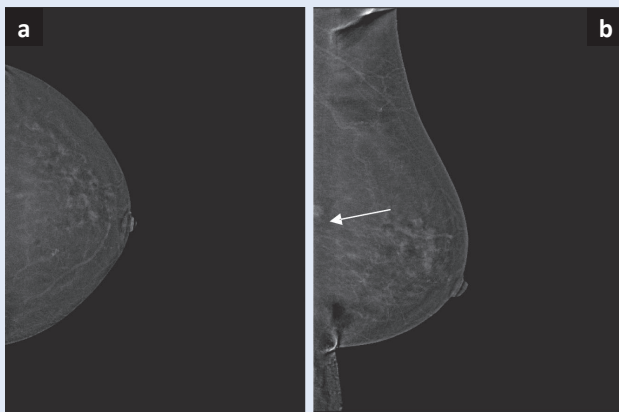
fije dojke počela su 1985. godine, i to izvođenjem digitalne suptrakcijske angiografije dojki³, međutim, ta je procedura napuštena zbog invazivnosti i suboptimalnih rezultata. Razvoj digitalne mamografije, zatim jednoprikazne (engl. *single-view*) temporalne tehnike, potom i dvoenergetske (engl. *dual-energy*) tehnike omogućila je proizvodnju prvoga komercijalnog sistema za implementaciju CEDM-a koji je odobrila Američka agencija za hranu i lijekove (engl. *Food and Drug Administration*; FDA) 2011. godine⁴. Otada je CEDM implementiran u zdravstvene ustanove širom svijeta, napose u zemljama Sjeverne Amerike, Europe i Azije. Kontrastna je mamografija u Opću bolnicu Pula implementirana 2020. godine uređajem koji ima mogućnost izvođenja 2D digitalne mamografije (engl. *Full-field Digital Mammography*; FFDM), tomosinteze, tj. 3D mamografije (engl. *Digital Breast Tomosynthesis*; DBT) te softver za kontrastnu 2D digitalnu mamografiju (CEDM). Prednost CEDM-a u odnosu na MR dojki u tome je što proceduru bolje podnose teško pokretni pacijenti te je indiciran u pacijenata koji se zbog klaustrofobije ili metalnih implantata ne mogu podvrgnuti proceduri MR-a dojki⁵. Prednost je CEDM-a i kraće vrijeme izvođenja pretrage i kraće vrijeme potrebno za očitavanje nalaza u usporedbi s MR-om dojki⁶. Osim kontrastne imbibicije lezije u dojci, kontrastna mamografija detektira i nakupine patoloških mikrokalcičikata koje se mogu biopsirati postupkom vakuumske asistiranе biopsije (engl. *Vacuum-assisted Biopsy*; VAB)⁷. CEDM ima bolju osjetljivost za detekciju žarišnih lezija u dojci od FFDM-a, naročito u gustih dojki jer se na rekombiniranim mamogramima pri CEDM-u lezije istaknu u odnosu na okolno tkivo, nakon što se njihove krvne žile imbibiraju kontrastom⁸. Prema istraživanju Jochelson i suradnika, osjetljivost kontrastne mamografije za detekciju lezija u dojci je viša nego za FFDM te iznosi 93 %, u odnosu na osjetljivost od 78 % kod FFDM-a⁹. Nedostatak CEDM-a je izostanak adekvatnoga prikaza prepektoralne regije i pazušnih jama, stoga je kod sumnjivih lezija u dojci obvezna nadopuna pregleda UZV-om (Slike 1 – 4). Ostali nedostatci uključuju potrebu primjene intravenskoga jednog kontrastnog sredstva koje može izazvati alergijsku



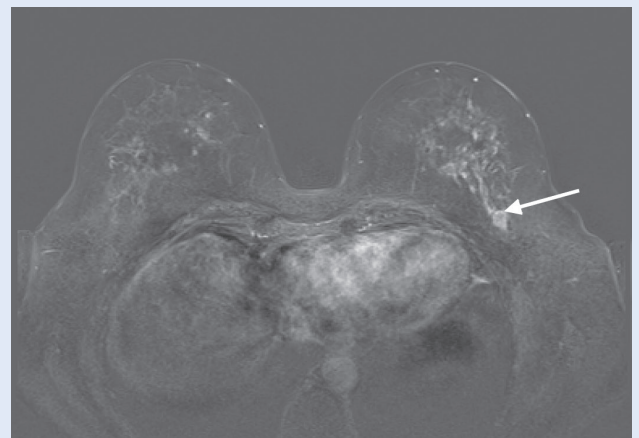
Slika 1. Digitalna mamografija (FFDM): a) FFDM CC projekcija lijeve dojke, prepektoralno smještena sjena nije prikazana; b) FFDM MLO projekcija lijeve dojke, prepektoralno smještena sjena djelomično je prikazana (strelica)



Slika 2. Ultrazvučni prikaz hipoehogene lezije prepektoralno u lijevoj dojci koja je dobro ograničena, lobuliranih kontura, sa stražnjim slabljenjem ultrazvučnoga snopa te rubnom vaskularizacijom (strelica)



Slika 3. Kontrastna digitalna mamografija (CEDM): a) CEDM CC projekcija lijeve dojke, prepektoralno smještena sjena nije prikazana; b) CEDM MLO projekcija lijeve dojke, prepektoralno smještena kontrastom imbibirana lezija djelomično je prikazana (strelica)



Slika 4. Magnetska rezonancija (MR): T1 dinamička sekvencija sa suptrakcijom; jasno kontrastom imbibirana, dobro ograničena prepektoralno smještena lezija u lijevoj dojci (strelica). Patohistološki nalaz ukazuje na adenomioepiteliom.

Tablica 1. BI-RADS klasifikacija radiološkog nalaza dojki

BI-RADS	Značenje	Postupci
0	nepotpun nalaz	potrebna je daljnja slikovna dijagnostika i/ili raniji slikovni nalazi za usporedbu
1	uredan nalaz	preporučuje se redovna kontrola
2	benigan nalaz	preporučuje se redovna kontrola
3	vjerojatno benigan nalaz (rizik malignosti < 2 %)	preporučuje se praćenje u kraćem vremenskom intervalu (6 mjeseci)
4	suspektan nalaz	potrebna je biopsija
5	visoko suspektan nalaz za malignu promjenu	potrebna je biopsija
6	biopsijom dokazana maligna promjena	daljnje liječenje

BI-RADS – Breast Imaging Reporting and Data System

reakciju, oštećenje bubrega te veće izlaganje pacijenata x-zračenju u odnosu na FFDM¹⁰.

U svrhu bolje komunikacije i razumijevanja nalaza između radiologa i kliničara implementiran je BI-RADS sustav klasifikacije radiološkoga nalaza dojke (engl. *Breast Imaging Reporting and Data System*; BI-RADS). BI-RADS podrazumijeva standardiziranu terminologiju za stupnjevanje lezija u dojci te se koristi u kategorizaciji mamografskoga, ultrazvučnoga nalaza i nalaza MR-a dojke. BI-RADS kategorije, njihovo značenje i predloženi postupci tablično su prikazani (Tablica 1).

Najnovije, 5. izdanje BI-RADS-a u veljači 2014. godine objavio je ACR (engl. *American College of Radiology*; ACR), a ove je godine prvi put objav-

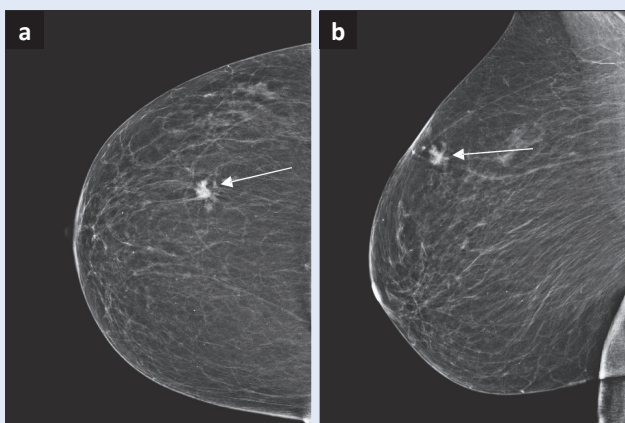
ljen i dodatak ACR BI-RADS atlasu iz 2013. godine, kreiran za klasifikaciju lezija dojke na kontrastnoj digitalnoj mamografiji¹¹.

Cilj je našega istraživanja ustvrditi vrijednost CEDM-a u obradi bolesnika s nejasnom ili sumnjivom lezijom u dojci te usporediti ovu dijagnostičku proceduru s MR-om dojki i konačnim patohistološkim nalazom.

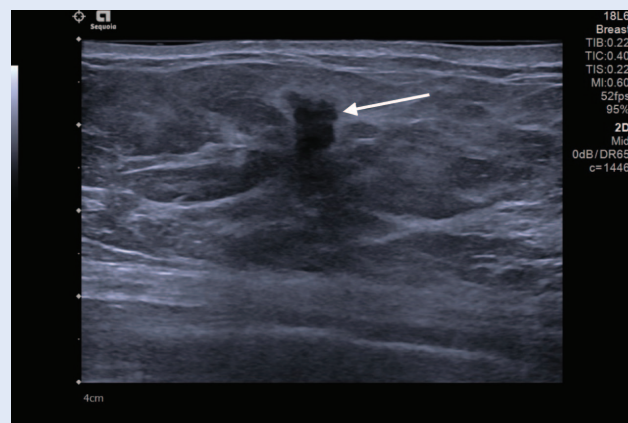
ISPITANICI I METODE

Ispitanici

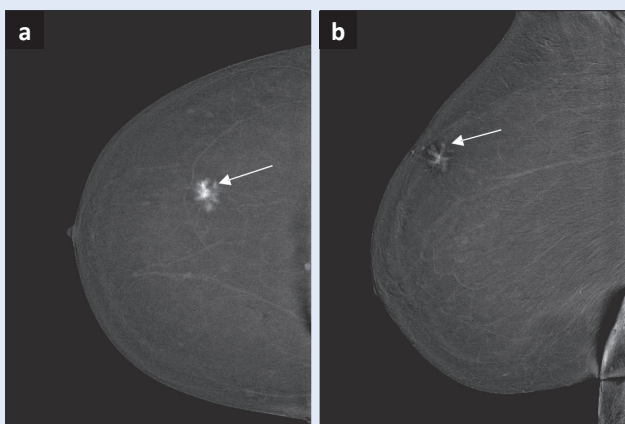
U istraživanje je uključeno 55 žena i jedan muškarac (medijan dobi 63,51 godina; raspon dobi 40 – 88 godina). Ispitanicima uključenima u istraživanje u



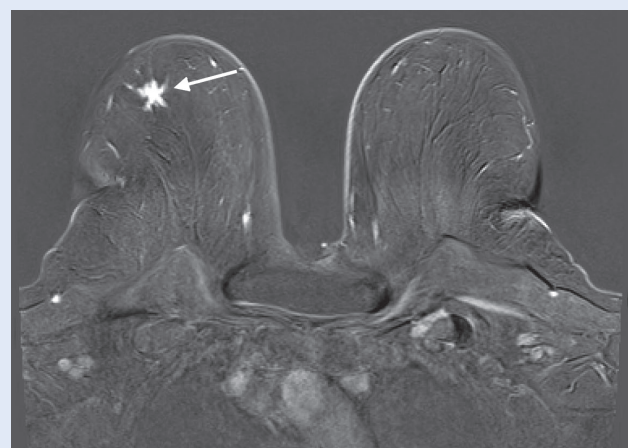
Slika 5. Digitalna mamografija (FFDM): a) FFDM CC projekcija desne dojke i b) FFDM MLO projekcija desne dojke; zvjezdasta sjena u gornjem lateralnom kvadrantu desne dojke (strelice)



Slika 6. Ultrazvučni prikaz hipoehogene lezije u desnoj dojci (strelica), lobuliranih kontura s izraženom okolnom dezmodoplastičkom reakcijom i stražnjim slabljenjem ultrazvučnoga snopa



Slika 7. Kontrastna digitalna mamografija (CEDM): a) CEDM CC projekcija desne dojke i b) CEDM MLO projekcija desne dojke; jasno kontrastom imbibirana zvjezdasta lezija u gornjem lateralnom kvadrantu desne dojke (strelice)



Slika 8. Magnetska rezonancija (MR): MR T1 dinamička sekvencija sa suptrakcijom; jasno kontrastom imbibirana zvjezdasta lezija u lateralnom dijelu desne dojke (strelica). Patohistološki nalaz odgovara invazivnomu karcinomu.

našoj je ustanovi učinjena digitalna mamografija, a nalaz je klasificiran u jednu od triju kategorija: BI-RADS 0, 4 ili 5. Uključeni su kriterij mamografije učinjene u sklopu probira (Nacionalni preventivni program ranog otkrivanja raka dojke) ili dijagnostičke mamografije učinjene u simptomatskih bolesnika. U RH dob je žena uključenih u Nacionalni program ranoga otkrivanja raka dojke od 50 do 69 godina, dok pacijentice sa simptomima bolesti dojke mogu biti i mlađe dobi, najčešće nakon 40. godine, ponekad starije od 30 godina. Digitalna mamografija u sklopu programa probira izvodi se tehnikom FFDM-a koju čine dvodimenzionalne CC i MLO projekcije (engl. *craniocaudal* i *mediolateral oblique*; CC i MLO) desne i lijeve dojke. Dijagnostička digitalna mamografija osim 2D prikaza uključuje i sintetsku mamografiju sa slojevnim (3D) oslikavanjem dojki. Svim ispitanicima s nalazom BI-RADS 0, 4 i 5 na FFDM-u prije CEDM-a učinjen je UZV dojki, a nakon CEDM-a i MR dojki, osim u slučaju kontraindikacija (Slike 5 – 8). Isključni kriteriji istraživanja jesu: ispitanici koji ne pristaju na sudjelovanje u istraživanju, lažno pozitivni mamografski nalazi, kontraindikacije za CEDM, ispitanici kod kojih ne dolazi do kontrastne imbicije na rekombinantnim mamogramima, ispitanici kojima nije učinjen MR dojki, ispitanici koji nemaju patohistološku potvrdu konačne dijagnoze lezije u dojci, ispitanici kod kojih nedostaju podatci potrebni za istraživanje ili koji su nastavili obradu u drugoj ustanovi, ispitanici koji su zadnjih godinu dana imali operaciju ili radioterapiju, kemoterapiju ili hormonsku terapiju za liječenje karcinoma dojke. Ispitanici su vlastoručnim potpisom pristali sudjelovati u istraživanju te su potpisali suglasnosti za navedene dijagnostičke procedure.

Metode

Dijagnostička procedura mamografija (probirna ili dijagnostička) izvršena je na digitalnome mamografskom uređaju *Selenia Dimensions* (Hologic, Marlborough, Massachusetts, SAD). Svi UZV pregledi dojki učinjeni su na uređaju *Acuson Sequoia* (Mountain View, California, SAD), koristeći linearnu sondu visoke frekvencije (13 – 15 MHz). Protokol pregleda CEDM-a uključivao je: jedno i. v. kontrastno sredstvo *Omnipaque 350* (Iohexol, GE Healthcare, Illinois, USA) ili *Xenetix*

350 (Iobitridol, Guerbet, Lanester, Francuska) uz aplikaciju automatskom špricom radi administracije potrebnoga bolusa kontrastnoga sredstva. Doza kontrastnoga sredstva iznosila je 1,5 mL/kg tjelesne težine, brzinom 3 mL/s. Nakon pauze od dvije minute, potrebne da se parenhim dojke imbira kontrastom, pacijentima se uz neophodnu kompresiju dojki izvode četiri standardne mamografske projekcije: CC i MLO projekcija simptomatske dojke i CC i MLO projekcija zdrave dojke te unutar osam minuta od početka pregleda od-

Kontrastna digitalna mamografija je procedura jednakovrijedna magnetskoj rezonanciji u detekciji suspektnih lezija u dojci te je može zamijeniti u procjeni proširenosti bolesti kada magnetska rezonancija nije dostupna ili je kontraindicirana. Kontrastna digitalna mamografija i magnetska rezonancija su komplementarne te pokazuju dobru korelaciju u detekciji malignih lezija u dojci.

gođene CC i MLO projekcije simptomatske dojke. Odgođeni radiogrami služe za procjenu dinamike imbicije lezije kontrastom, što se uspoređuje s istim parametrom na MR-u dojki. Vrijeme potrebno za izvođenje procedure CEDM-a jest 8 – 10 min. MR dojki je kod svih ispitanika izvršen na *Magnetom Aera 1.5 T* (Siemens Healthineers, Erlangen, Njemačka). Kontraindikacije za CEDM pretragu uključuju: renalnu insuficijenciju (koja se isključuje prilaganjem nalaza kreatinina i/ili eGFR-a), alergiju na jod, trudnoću i dojenje te hipertireozu, dok su kontraindikacije za MR pretragu: renalna insuficijencija (koja se isključuje prilaganjem nalaza kreatinina i/ili eGFR-a), trudnoća i dojenje, alergija na gadolinijsko kontrastno sredstvo, feromagnetni metalni implantati, klastrofobija. Sve navedene pretrage obavljene su tijekom dvaju tjedana (od inicijalnoga sumnjivog nalaza na digitalnoj mamografiji), dok su UZV, CEDM i MR obavljeni u razmaku od sedam dana. Zlatni je standard konačna patohistološka analiza. Uzorke smo dobivali biopsijom tvorbe širokom iglom pod kontrolom UZV-a. Prije biopsije svakom ispitaniku objašnjen je postupak i moguće komplikacije, nakon čega su potpisali informirani pristanak. Nakon utvrđivanja lokalizacije lezije ul-

trazvukom i primjenom lokalne anestezije, učinila se biopsija automatskim pištoljem 14G, duljine otvora 22 mm *Biopsy System Hunter* (Tsunami Medical, Mirandola, Italija) te se uzorkovalo tkivo do dobivanja četiriju reprezentativnih uzoraka. Kod nalaza patoloških mikrokalcifikata na FFDM-u, koji nemaju korelat na UZV dojki te ih se ne može biopsirati pod kontrolom UZV uređaja, izvodi se VAB. Uzorci tkiva dobiveni iglenom biopsijom ili VAB-om šalju se na patohistološku analizu Odjelu za patologiju i citologiju Opće bolnice Pula.

Prije CEDM i MR procedure ispitanike su o samoj proceduri, cilju i kontraindikacijama usmeno i pismeno informirali radiološki tehnolozi. Ispitanici su vlastoručnim potpisom pristali na izvođenje pretrage. Ovo je istraživanje opisano i prijavljeno Etičkom povjerenstvu Opće bolnice Pula, uz zahtjev za dozvolom za provedbu istraživanja na Djelatnosti za radiologiju Opće bolnice Pula. Etičko povjerenstvo odobrilo je provedbu istraživanja (ur. broj 2168/01-59-79-19/1-21-8).

Statistika

Razina podudarnosti između dviju kategorijskih varijabli (nalaz na CEDM-u i MR-u) procijenjena je Cramerovim V-testom, a razina korelacije testirana je na statističku značajnost metodom tetrako-

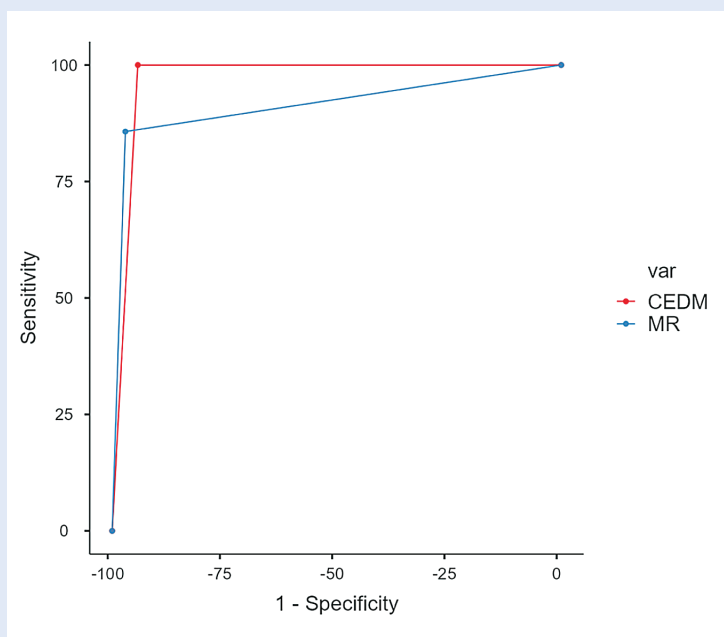
rične korelacije. Vrijednosti $V > 0,5$ impliciraju visok stupanj asocijacije, a korelacijski koeficijent $> 0,7$ implicira značajnu razinu korelacije.

Osjetljivost i specifičnost CEDM-a i MR-a u detekciji patohistološki verificiranoga tumora vizualizirane su pomoću ROC (engl. *receiver operating curve*; ROC) krivulje (Slika 9), uz definiranu površinu ispod krivulje (ROC AUC) $> 0,9$ kao klinički pouzdanu. ROC krivulje MR-a i CEDM-a uspoređene su DeLongovom metodom, a iz dobivenih podataka je izračunata pozitivna i negativna prediktivna vrijednost te Youdenov indeks (osjetljivost + specifičnost – 1).

Za statističku analizu korišten je programski paket *jamovi v2.3*, uz razinu statističke značajnosti koja određuje podudarnost između metoda oslikavanja određen je $p < 0,05$.

REZULTATI

U razdoblju od 19. siječnja do 15. prosinca 2021. u Općoj bolnici Pula učinjeno je ukupno 56 kontrastnih digitalnih mamografija, kod 55 žena i jednog muškarca, koji su na proceduru upućeni s nalazom digitalne mamografije klasificirane u BI-RADS 0, 4 ili 5 kategoriju. Broj ispitanika, broj učinjenih CEDM i MR procedura koje su bile negativne ili pozitivne na imbibiciju kontrastom te usporedba radioloških (CEDM i MR) s patohistološkim nalazima tablično su prikazani (Tablica 2). Najmlađi je ispitanik imao 40 godina, najstariji 88 godina, medijan dobi bio je 63,51. Suspektnim nalazima na FFDM-u, prema BI-RADS leksikonu (BI-RADS 4), smatrali smo sljedeće promjene: suspektnu unilateralnu limfadenopatiju, bez vidljivih abnormalnosti u dojci; djelomično dobro ocrtanu sjenu; nakupinu amorfnih ili finih pleomorfni mikrokalcifikata; nepravilnu sjenu s neoštro ocrtanim konturama; novonastalu nakupinu finih linearnih mikrokalcifikata; novonastalu neoštro ocrtanu, nepravilnu sjenu. Visoko suspektim nalazima za malignitet na FFDM-u, prema BI-RADS leksikonu (BI-RADS 5), smatrali smo sljedeće promjene: spikuliranu, nepravilnu, visokodenznu sjenu; segmentalan ili linearan raspored finih linearnih mikrokalcifikata; nepravilnu spikuliranu sjenu s pleomorfni mikrokalcifikatima. Nejasan nalaz, prema BI-RADS leksikonu (BI-RADS 0) određivali smo kada smo smatrali da



Slika 9. ROC krivulja koja uspoređuje osjetljivost i specifičnost CEDM-a i MR-a

je za bolju karakterizaciju lezije potrebna dodatna dijagnostička procedura, naročito ako nismo imali prijašnje dijagnostičke nalaze. Od ukupnoga broja ispitanika, 23 (41,07 %) su imala nejasan nalaz, 8 (14,29 %) suspektan nalaz, a 13 ispitanika (23,21 %) imalo je visoko suspektan nalaz.

Kontrastnu imbibiciju lezije koja je uočena na FFDM-u i potom indicirana CEDM-om nisu imala 33 ispitanika, odnosno 58,92 %, a imala su je 23 ispitanika, odnosno 41,07 %. Devet ispitanika (16,07 %) nije imalo učinjen MR dojki, 2 ispitanika (1,78 %) nisu imala patohistološki nalaz jer su obradu dovršili u drugoj ustanovi; 13 (56,52 %) ispitanika od 23 s imbibicijom na CEDM-u imalo je

imbibiciju lezije i na CEDM-u i na MR-u, a patohistološki nalaz tih lezija u 8 ispitanika (61,52 %) bio je malignan, a u 4 ispitanika benignan (30,76 %). Broj ispitanika koji su imali imbibiciju na CEDM-u, ali ne i na MR-u jest 10, od toga ih je 6 (60 %) imalo patohistološki nalaz invazivnoga karcinoma, 1 (10 %) DCIS s komponentom invazivnoga karcinoma te 2 (20 %) B2 nalaz. Morfološki prikaz imbibiranih lezija, kinetika imbibicije lezija na CEDM-u i MR-u te patohistološki nalazi tablično su prikazani (Tablica 3). Tetrakorični koeficijent korelacije između MR-a i CEDM-a iznosi 0,976, a stupanj podudarnosti (Cramerov V-test) između MR-a i CEDM-a iznosi 0,862 (Tablica 4).

Tablica 2. Broj pacijenata, broj učinjenih CEDM i MR procedura koje su bile negativne ili pozitivne na imbibiciju te usporedba radioloških (CEDM i MR) s patohistološkim nalazima

PH verificirana TM tvorba (maligna ili benigna)	CEDM			MR		
	Negativan	Pozitivan	Ukupno	Negativan	Pozitivan	Ukupno
Negativno	33	2	35	33	1	34
Pozitivno	0	21	21	2	12	14
Ukupno	33	23	56	35	13	48

TM – tumor, CEDM – digitalna kontrastna mamografija, MR – magnetska rezonancija

Tablica 3. Morfološki prikaz kontrastom imbibiranih lezija, kinetika imbibicije lezija na CEDM-u i MR-u te patohistološki nalazi

R. br.	CEDM -	CEDM +	MR +	MR -	Nije učinjen MR	CEDM: zona imbibicije, karakteristike	MR: zona imbibicije, karakteristike	PHD
1.		+	+			8 mm, nepravilan oblik, dobro ocrtane konture, wash-out	12 mm, nepravilan oblik, dobro ocrtane konture, krivulja III, restrikcija difuzije	B3
2.		+			+			Invazivni karcinom
3.		+			+			Invazivni karcinom
4.		+			+			DCIS + invazivni karcinom
5.		+	+			38 mm, non-mass opacifikacija, perzistentna opacifikacija	40 mm, non-mass opacifikacija, krivulja I	B2
6.		+	+			12 mm nepravilan oblik, oštro ocrtane konture, plato krivulja	14 mm, nepravilan oblik, oštro ocrtane konture, krivulja III, restrikcija difuzije	Invazivni karcinom
7.		+	+			60 mm, non-mass opacifikacija, plato krivulja	60 mm, non-mass opacifikacija, krivulja I	DCIS
8.		+	+			15 mm, lobulirana, dobro ocrtane konture, perzistentna opacifikacija	16 mm, lobulirana, dobro ocrtane konture, krivulja I	B1

R. br.	CEDM -	CEDM +	MR +	MR -	Nije učinjen MR	CEDM: zona imbibicije, karakteristike	MR: zona imbibicije, karakteristike	PHD
9.		+	+			4 mm, fokus, neoštrocrtane konture, perzistentna opacifikacija	5 mm, fokus, neoštrocrtane konture, krivulja I	B2
10.		+	+			30 mm, spikulirana, wash-out	30 mm, spikulirana, krivulja III, restrikcija difuzije	Invazivni karcinom
11.		+			+			Invazivni karcinom
12.		+		+				Invazivni karcinom
13.		+	+			17 mm, spikulirana, wash-out	16 mm, spikulirana, krivulja III, restrikcija difuzije	Invazivni karcinom
14.	+							
15.		+			+			Invazivni karcinom
16.		+			+			B2
17.		+			+			Invazivni karcinom
18.		+	+			18 mm, lobulirana, dobro ocrtane konture, wash-out	16 mm, lobulirana, dobro ocrtane konture, krivulja III, restrikcija difuzije	Invazivni karcinom
19.		+	+			17 mm, spikulirana, plato opacifikacija	18 mm, spikulirana, krivulja III, restrikcija difuzije	Invazivni karcinom
20.		+	+			47 mm, "non-mass" opacifikacija, plato opacifikacija	45 mm, "non-mass" opacifikacija, krivulja III, restrikcija difuzije	Invazivni karcinom
21.		+			+			B2
22.		+	+			28 mm, spikulirana, dobro ocrtane konture, wash-out	28 mm, spikulirana, dobro ocrtane konture, krivulja III, restrikcija difuzije	Invazivni karcinom

CEDM – digitalna kontrastna mamografija, MR – magnetska rezonancija, PHD – patohistološki nalaz

Tablica 4. Kontingencijska tablica MR i CEDM nalaza uz izračun Cramerovog koeficijenta korelacije

MR	CEDM		
	Negativan	Pozitivan	Ukupno
Negativan	32	3	35
Pozitivan	0	13	13
Ukupno	32	16	48

Cramerov V = 0,862

CEDM – digitalna kontrastna mamografija, MR – magnetska rezonancija

Tablica 5. Prediktivna vrijednost MR-a i CEDM-a u dijagnozi patohistološki verificiranog tumora

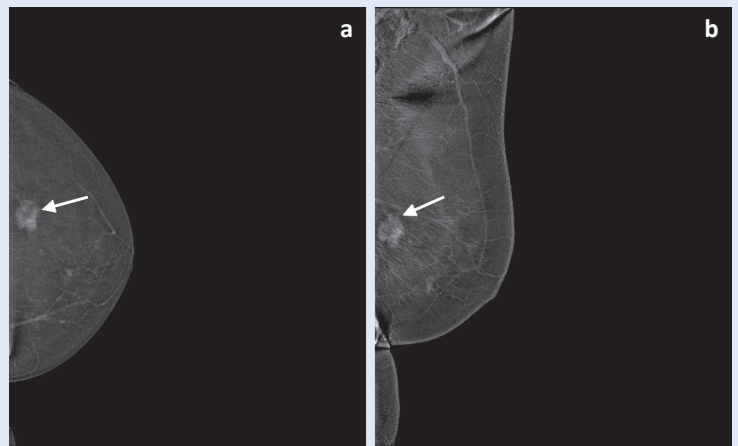
Metoda	Osjetljivost (%)	Specifičnost (%)	PPV (%)	NPV (%)	Youdenov indeks	ROC- AUC
CEDM	100	94,29	91,3	100	0,943	0,971
MR	85,71	97,06	92,31	94,29	0,828	0,914

CEDM – digitalna kontrastna mamografija, MR – magnetska rezonancija, ROC – receiver operating curve, AUC – area under curve

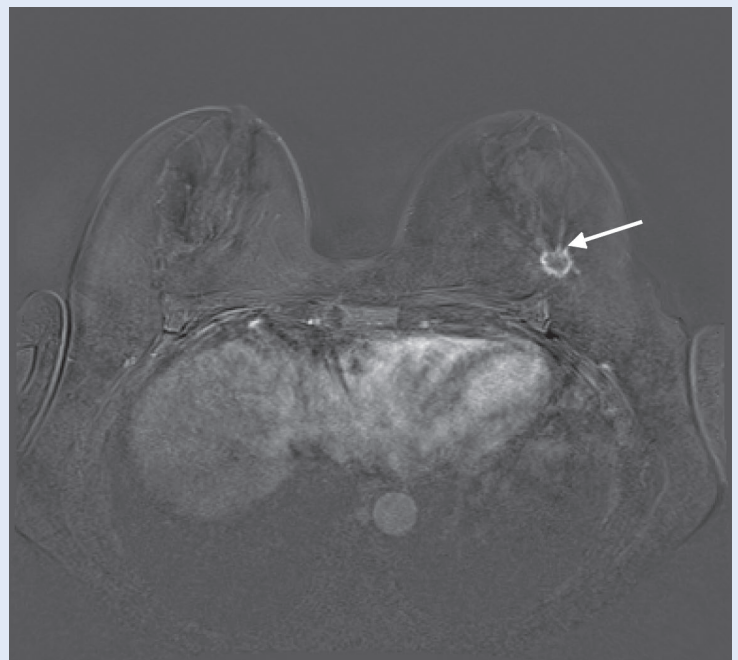
Specifičnost MR-a jest 97,1 %, osjetljivost 85,7 %, uz površinu ispod ROC krivulje (ROC-AUC) od 0,914 te pozitivnu prediktivnu vrijednost (PPV) 92,3 % i negativnu prediktivnu vrijednost (NPV) 94,3 %; specifičnost CEDM-a je 94,1 % uz osjetljivost 100 %, ROC-AUC 0,971, PPV 91,3 % i NPV 100 % (Tablica 5, Slika 9). Obje metode pokazale su se visoko pouzdanima u detekciji tumora te diskriminaciji između malignih i benignih lezija. Nije dokazana statistički značajna razlika ($P = 0,2906$) u osjetljivosti i specifičnosti između dviju procedura, čime je potvrđena jednaka dijagnostička vrijednost MR-a i CEDM-a.

RASPRAVA

CEDM je komercijalno uveden u kliničku primjenu 2011. godine te se još uvijek smatra novom procedurom za oslikavanje dojke koja ulazi u sve širu primjenu i tema je brojnih istraživanja i znanstvenih publikacija. S obzirom na to da se temelji na oslikavanju patološkog žilja, ova je metoda nadmoćnija od digitalne mamografije i tomosinteze u detekciji malignih tumora. Osjetljivost CEDM-a istovjetna je MR-u koji se smatra najosjetljivijom metodom u detekciji lezija u dojci. Osim navedenog, CEDM pruža bolje informacije o proširenosti novodijagnosticiranoga raka dojke te omogućuje učinkovitije planiranje liječenja. Kraće je vrijeme izvođenja procedure i niža cijena u usporedbi s MR-om, te reducira broj dodatnih dijagnostičkih procedura što pridonosi manjoj zabrinutosti i opterećenju pacijenata. Među nedostacima CEDM-a je primjena ionizacijskog zračenja, čija je doza veća (do 81 %) nego kod digitalne mamografije¹², potreba za kompresijom dojke tijekom oslikavanja, neadekvatan prikaz pazušnih jama te izostanak prikaza prepektoralne regije¹³. Navedeni nedostatak nadomjestili smo UZV-om dojki i pazušnih jama. Lobbes i sur. u istraživanju su pokazali da je ovakav postupak jednakovrijedan oslikavanju pazušnih jama na MR-u¹⁴. U skupini ispitanika s kontrastnom imbibicijom na CEDM-u njih nešto više od 50 % imalo je kontrastnu imbibiciju i na MR-u dojki, a te su lezije dvostruko češće bile maligne nego benigne, što upućuje na dobru podudarnost CEDM-a i MR-a u detekciji malignih lezija u dojci (Slike 10 i 11). Kao što je već rečeno, u skupini ispitanika



Slika 10. Kontrastna digitalna mamografija (CEDM): a) CEDM CC projekcija lijeve dojke i b) CEDM MLO projekcija lijeve dojke; prstenasto kontrastom imbibirana nepravilna lezija s retrakcijom okolnoga parenhima, u gornjem lateralnom kvadrantu lijeve dojke (strelice)



Slika 11. Magnetska rezonancija (MR): T1 dinamička sekvencija sa suptrakcijom; prstenasto kontrastom imbibirana lezija s retrakcijom okolnoga parenhima u lateralnom aspektu lijeve dojke, dinamička krivulja tip III (strelica). Patohistološki nalaz odgovara invazivnomu karcinomu.

koji su imali kontrastnu imbibiciju lezije na CEDM-u i na MR-u, više od polovice imalo je patohistološki potvrđenu malignu leziju u dojci. U skupini ispitanika koji su imali pozitivan nalaz samo na CEDM-u, a negativan na MR-u ili MR nije napravljen, kod sedam je ispitanika patohistološki dijagnosticirana maligna lezija. Iz navedenog proizlazi

da je veća vjerojatnost da će lezija u dojci imbitirana kontrastom na CEDM-u biti maligne etiologije. Visoka osjetljivost i specifičnost CEDM-a koja se pokazala u istraživanju, u skladu je s objavljenim istraživanjima^{15,16}. Ograničenja primjene naših saznanja o CEDM-u svakako su još uvijek sporadična implementiranost metode u zdravstvenim ustanovama u Hrvatskoj, a korist je dijeljenje iskustava s kolegama iz drugih ustanova. Naše iskustvo pokazuje veliku korist CEDM-a u detekciji žarišnih lezija u dojkama gustoga parenhima. CEDM je koristan u rješavanju dijagnostičkih nedoumica i kod potrebe dodatne karakterizacije lezija u dojci. Osim navedenoga, CEDM je komplementarna metoda i zamjenjuje MR u pacijenata kod kojih je ona kontraindicirana. Tijekom uporabe ove procedure opazili smo da je pacijenti dobro podnose. Napominjemo i da je potrebno pomnije probirati pacijente s učinjenim FFDM-om koji će biti upućeni na CEDM jer većina pacijenata nema nalaz kontrastne imbibicije lezije, što znači da se pri očitavanju promjena na FFDM-u trebalo dosljednije držati ispravnog opisa lezija prema BI-RADS leksikonu, da bi se reduciralo nepotrebno izlaganje pacijenata ovoj dijagnostičkoj proceduri.

Nadamo se da ćemo u budućnosti proširiti uporabu CEDM-a i u druge svrhe, navedene u novijim publikacijama, a to su: utvrđivanje proširenosti bolesti u novootkrivenih karcinoma dojke, praćenje odgovora na neoadjuvantnu terapiju, probir pacijenata s gustim parenhimom te probir pacijenata sa srednjim i visokim rizikom za obolijevanje od karcinoma dojke¹⁷.

ZAKLJUČAK

Kontrastna digitalna mamografija nova je dijagnostička procedura za detekciju lezija u dojci, jednostavna za izvođenje i dobro podnošljiva pacijentima. Može se iskoristiti kao komplementarna dijagnostička procedura postojećima ili kao zamjena za MR kada se on ne može napraviti, ali uz nadopunu pregleda ultrazvukom prepektoralne regije i pazušnih jama. Također, dokazali smo visok stupanj podudarnosti između CEDM-a i MR-a u detektiranju malignih lezija u dojci.

Izjava o sukobu interesa: Autori izjavljuju kako ne postoji sukob interesa.

LITERATURA

1. Sung H, Ferlay J, Siegel RL, Laversanne M, Soerjomataram I, Jemal A et al. Global Cancer Statistics 2020: GLOBOCAN Estimates of Incidence and Mortality Worldwide for 36 Cancers in 185 Countries. *CA Cancer J Clin* 2021;71: 209-249.
2. Hrvatski zavod za javno zdravstvo [Internet]. Zagreb: Registar za rak Republike Hrvatske: Incidencija raka u Hrvatskoj 2019. godine. c2001-2023 [cited 2022 Feb 01]. Available from: <https://www.hzjz.hr/periodicne-publikacije/bilten-incidencija-raka-u-hrvatskoj-2019-godine/>.
3. Phillips J, Fein-Zachary VJ, Slanetz PJ. Pearls and Pitfalls of Contrast-Enhanced Mammography. *J Breast Imaging* [Internet]. 2019;1. [cited 2022 Feb 01]. Available from: <https://doi.org/10.1093/jbi/wby013>.
4. Nori J, Kaur M. Contrast-enhanced Digital Mammography. New York: Springer International Publishing, 2018; 9-16.
5. Łuczynska E, Heinze-Paluchowska S, Hendrick E, Dyczek S, Rys J, Herman K et al. Comparison between breast MRI and contrast-enhanced spectral mammography. *Med Sci Monit* 2015;21:1358-1367.
6. Kamal R, Mansour S, Farouk A, Hanafy M, Elhatw A, Goma MM. Contrast-enhanced mammography in comparison with dynamic contrast-enhanced MRI: which modality is appropriate for whom? *Egypt J Radiol Nucl Med* 2021;52:216.
7. Cheung Y-C, Juan Y-H, Lin Y-C, Lo Y-F, Tsai H-P, Ueng S-H et al. Dual-Energy Contrast-Enhanced Spectral Mammography: Enhancement Analysis on BI-RADS 4 Non-Mass Microcalcifications in Screened Women. *PLoS One* 2016;11:0162740.
8. Mokhtar O, Mahmoud S. Can contrast enhanced mammography solve the problem of dense breast lesions? *Egypt J Radiol Nucl Med* 2014;45:1043-1052.
9. Jochelson MS, Dershaw DD, Sung JS, Heerdt AS, Thornton C, Moskowitz C et al. Bilateral contrast-enhanced dual-energy digital mammography: Feasibility and comparison with conventional digital mammography and MR imaging in women with known breast carcinoma. *Radiology* 2013;266:743-751.
10. James JR, Pavlicek W, Hanson JA, Boltz TF, Patel BK. Breast radiation dose with CEM compared with 2D FFDM and 3D tomosynthesis mammography. *AJR Am J Roentgenol* 2017;208:362-372.
11. American College of Radiology [Internet]. Reston (VA): Contrast Enhanced Mammography (A supplement to ACR BI-RADS Mammography 2013). [cited 2022 Feb 01]. Available from: https://www.acr.org/-/media/ACR/Files/RADS/BI-RADS/BIRADS_CEM_2022.pdf.
12. Kamal R, Mansour S, Farouk A, Hanafy M, Elhatw A, Goma MM. Contrast-enhanced mammography in comparison with dynamic contrast-enhanced MRI: which modality is appropriate for whom? *Egypt J Radiol Nucl Med* 2021;52:3129.
13. Neeter L, Raat H, Alcantara R, Robbe Q, Smidt ML, Wilberger JE et al. (2021). Contrast-enhanced mammography: what the radiologist needs to know. *BJR* [Internet]. 2021;3. [cited 2022 Feb 01]. Available from: <https://doi.org/10.1259/bjro.20210034>.
14. Lobbes MBI, Heuts EM, Moosdorff M, van Nijnatten TJA. Contrast enhanced mammography (CEM) versus magnetic

- resonance imaging (MRI) for staging of breast cancer: The pro CEM perspective. *European Journal of Radiology* [Internet]. 2021;142(July), 109883. [cited 2022 Feb 01]. Available from: <https://doi.org/10.1016/j.ejrad.2021.109883>.
15. Xing D, Lv Y, Sun B, Xie, H, Dong J, Hao C et al. Diagnostic Value of Contrast-Enhanced Spectral Mammography in Comparison to Magnetic Resonance Imaging in Breast Lesions. *J Comput Assist Tomogr* 2019;43:245-251.
 16. Hannsun G, Saponaro S, Sylvan P, Elmi A. Contrast-Enhanced Mammography: Technique, Indications, and Review of Current Literature. *Cur Radiol Rep* [Internet]. 2021;9. [cited 2022 Feb 01]. Available from: <https://link.springer.com/article/10.1007/s40134-021-00387-1>.
 17. Sogani J, Mango VL, Keating D, Sung JS, Jochelson MS. Contrast-enhanced mammography: past, present, and future. *Clin Imaging* 2021;69:269-279.