

Sindrom gornjeg medijastinuma uzrokovan ne-Hodgkinovim limfomom: prikaz slučaja

Bellesi, Gaia; Roganović, Jelena

Source / Izvornik: **Medicina Fluminensis, 2023, 59, 183 - 188**

Journal article, Published version

Rad u časopisu, Objavljena verzija rada (izdavačev PDF)

https://doi.org/10.21860/medflum2023_300577

Permanent link / Trajna poveznica: <https://urn.nsk.hr/urn:nbn:hr:184:713737>

Rights / Prava: [Attribution 4.0 International](#)/[Imenovanje 4.0 međunarodna](#)

Download date / Datum preuzimanja: **2024-12-25**



Repository / Repozitorij:

[Repository of the University of Rijeka, Faculty of Medicine - FMRI Repository](#)



Sindrom gornjeg medijastinuma uzrokovan ne-Hodgkinovim limfomom: prikaz slučaja

Upper Mediastinal Syndrome Caused by Non-Hodgkin Lymphoma: A Case Report

Gaia Bellesi^{1*}, Jelena Roganović^{1, 2}

Sažetak. Cilj: Prikazati slučaj pedijatrijske pacijentice sa sindromom gornjeg medijastinuma (SGM) kod koje je citološkom analizom pleuralnog i perikardijalnog izljeva postavljena preliminarna dijagnoza T-staničnog ne-Hodgkinovog limfoma (T-NHL) i zbog životne ugroženosti započeta kemoterapija s izvrsnim odgovorom. **Prikaz slučaja:** Pacijentica u dobi od 15 godina pregledana je u hitnoj pedijatrijskoj ambulanti zbog nespecificiranog gubitka svijesti. Pet dana pred prijam žalila se na šum u ušima, vrtoglavicu, noćno znojenje, difuzne bolove u truhu i povraćanje, uz suh kašalj na dan prijama. Zbog brzog pogoršanja kliničkog stanja s cijanozom i hipoksijom zaprimljena je u Jedinicu intenzivnog liječenja. Slikovne pretrage pokazale su uvećanu sjenu medijastinuma te obilan perikardijalni i pleuralni izljev. Uz intenzivne potporne mjere liječenja, učinjena je hitna perikardiocenteza i pleuralna drenaža. Citološkom analizom izljeva postavljena je dijagnoza T-NHL-a te je bez histološke potvrde uvedena kemoterapija prema EURO-LB 02 protokolu, s izvrsnim odgovorom. Pet godina nakon završetka liječenja pacijentica je u kontinuiranoj kompletnoj remisiji. **Zaključak:** SGM je hitno stanje u pedijatrijskoj onkologiji. Brz razvoj tipičnih simptoma i znakova SGM-a kod djeteta treba pobuditi kliničku sumnju na medijastinalni tumor. U ovakvim slučajevima životne ugroženosti, uz intenzivne mjere liječenja, potrebno je započeti antitumorsku terapiju na osnovi preliminarne dijagnoze bez histološke potvrde. Rano prepoznavanje i adekvatno zbrinjavanje SGM-a od presudne je važnosti za povoljan ishod.

Ključne riječi: dijete; hitna stanja; medijastinalni tumor; sindrom gornje šuplje vene

Abstract. Aim: To present the case of a pediatric patient with superior mediastinal syndrome (SMS) in whom a preliminary diagnosis of T-cell non-Hodgkin lymphoma (T-NHL) was established by cytological analysis of pleural and pericardial effusion and due to the life-threatening condition, chemotherapy was initiated with an excellent response. **Case report:** A 15-year-old girl was examined in the emergency pediatric department due to unspecified loss of consciousness. Five days before the admission, she was complaining of tinnitus, dizziness, night sweats, diffuse abdominal pain and vomiting, and dry cough on the day of the admission. Her clinical condition worsened rapidly with cyanosis and hypoxia, and she was admitted to the Intensive Care Unit. Imaging studies demonstrated a mediastinal mass, and large pericardial and pleural effusion. Along with intensive supportive measures, pericardiocentesis and pleural drainage were performed. Cytological examination of fluids established a preliminary diagnosis of T-NHL, and chemotherapy according to EURO-LB 02 protocol was started without histological confirmation, with excellent response. Five years after the end of the treatment, the patient is in complete remission. **Conclusion:** SMS is an emergency in pediatric oncology. The rapid development of typical SMS signs and symptoms in a child should arouse clinical suspicion of a mediastinal tumor. In life-threatening cases, along with intensive care treatment, it is necessary to start anticancer therapy based on a preliminary diagnosis without histological confirmation. Early identification and adequate treatment of SMS are crucial for a favorable outcome.

Keywords: Child; Emergencies; Mediastinal Neoplasms; Superior Vena Cava Syndrome

¹ Sveučilište u Rijeci, Medicinski fakultet, Rijeka, Hrvatska

² Klinički bolnički centar Rijeka, Klinika za pedijatriju, Rijeka, Hrvatska

*Dopisni autor:

Gaia Bellesi

Sveučilište u Rijeci, Medicinski fakultet

Braće Branchetta 20, 51000 Rijeka, Hrvatska

E-mail: gaia.bellesi@student.uniri.hr

<http://hrcak.srce.hr/medicina>

UVOD

Mehanička hitna stanja u pedijatrijskoj onkologiji nastaju uslijed tumorske kompresije na vitalne strukture ili opstrukcije vitalnih organa. Vanjska kompresija ili direktna invazija patološkog procesa u medijastinumu može uzrokovati sindrom gornje šuplje vene (SGŠV) i sindrom gornjeg medijastinuma (SGM). SGŠV odnosi se na znakove i simptome uzrokovane opstrukcijom protoka krvi kroz gornju šuplju venu, a SGM označava istovre-

Pri dolasku lice je bilo otečeno, srčani tonovi mukli, šum disanja desno bazalno oslabljen, abdomen difuzno bolan na palpaciju. RTG snimka grudnih organa pokazivala je uvećanu sjenu medijastinuma. U sedimentima i citološkim razmazima perikardijalnog i pleuralnog izljeva nalazile su se slabo diferencirane maligne stanice.

menu opstrukciju dušnika. Najčešću prezentaciju SGM-a čini otok, pletora i cijanoza lica, vrata i gornjih ekstremiteta, konjunktivalna sufuzija, proširene vratne vene, kašalj, promuklost, dispneja, ortopneja, stridor, otežano gutanje i bol u prsima, koji se tipično pogoršavaju u ležećem položaju, te neurološki simptomi poput glavobolje, smetnji vida, promjene mentalnog statusa i sinkope.

Kliničko stanje djeteta određuje redosljed pretraga i terapijske postupke. Životno ugroženi pacijenti zahtijevaju započinjanje empirijske terapije prije postavljanja definitivne dijagnoze, na temelju kliničke prezentacije, slikovnih pretraga i citološke analize.

U radu prikazujemo 15-godišnju pacijenticu sa SGM-om uzrokovanim T-ne-Hodgkinovim limfomom (T-NHL) kod koje su kratka i upadajuća anamneza te brz razvoj tipičnih životno ugrožavajućih simptoma SGM-a pobudili sumnju na medijastinalni tumor. Preliminarna dijagnoza T-NHL-a postavljena je citološkom analizom izljeva. Uz konvencionalne mjere intenzivnog liječenja i bez histološke potvrde dijagnoze započeto je liječenje standardiziranom kemoterapijom za NHL i postignut je izvrstan odgovor.

Pravodobno prepoznavanje, hitno zbrinjavanje i empirijsko liječenje neophodni su za optimalan

ishod pedijatrijskih onkoloških pacijenata sa SGM-om^{1,2}.

PRIKAZ SLUČAJA

Djevojka u dobi od 15 godina pregledana je u hitnoj pedijatrijskoj ambulanti zbog iznenadnog gubitka svijesti. Mjesec dana pred prijam imala je bolove u lijevom koljenu zbog čega je pregledana kod ortopeda. Unatrag pet dana pred prijam žalila se na šum u ušima, vrtoglavicu, noćno znojenje, difuzne bolove u trbuhu i povraćanje, a na dan prijama počela je suho kašljati.

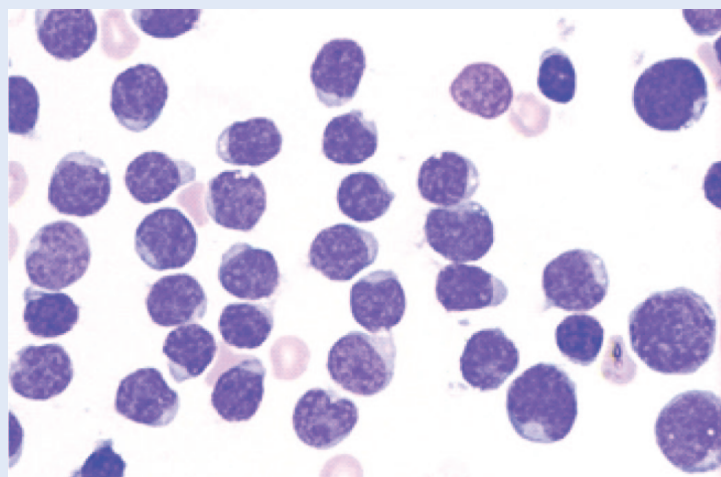
Pri dolasku pacijentica je bila urednih vitalnih parametara i urednog neurološkog statusa. Lice je bilo otečeno, srčani tonovi mukli, šum disanja desno bazalno oslabljen, abdomen difuzno bolan na palpaciju i jetra palpabilna 3 cm ispod desnog rebrenog luka. U laboratorijskim nalazima bila je prisutna blaga anemija (hemoglobin 108 g/L; referentne vrijednosti 119-157 g/L), povišena laktat-dehidrogenaza (LDH, 657 U/L; referentna vrijednost < 241 U/L) i blago povišen C-reaktivni protein (CRP, 17,5 mg/L; referentna vrijednost < 5 mg/L). Zaprimljena je na Odjel neuropedijatrije, ali se kliničko stanje pogoršavalo s cijanozom i hipoksijom (saturacija kisikom 87 %) zbog čega je premještena u Jedinicu intenzivnog liječenja.

U daljnjem dijagnostičkom postupku učinjena je RTG snimka grudnih organa koja je pokazala uvećanu sjenu medijastinuma i sumnju na bilateralnu pneumoniju, a na elektrokardiogramu (EKG) je bila snižena voltaža u svim odvodima. Na ultrazvuku (UTZ) srca verificiran je obilan perikardijalni izljev do 35 mm sa znakovima prijeteće tamponade. Na UTZ-u pleure i abdomena viđen je obostrani pleuralni izljev i ascites. Pacijentica je analgesidirana i intubirana. Učinjena je perikardiocenteza i dobiveno je 700 ml sukrvavog sadržaja koji je upućen na citološku, biokemijsku i mikrobiološku analizu. Na kontrolnom RTG-u grudnih organa bila je vidljiva progresija desnostranog pleuralnog izljeva. Stoga je učinjena pleuralna punkcija s evakuacijom oko 700 ml bistrog izljeva koji je također citološki analiziran.

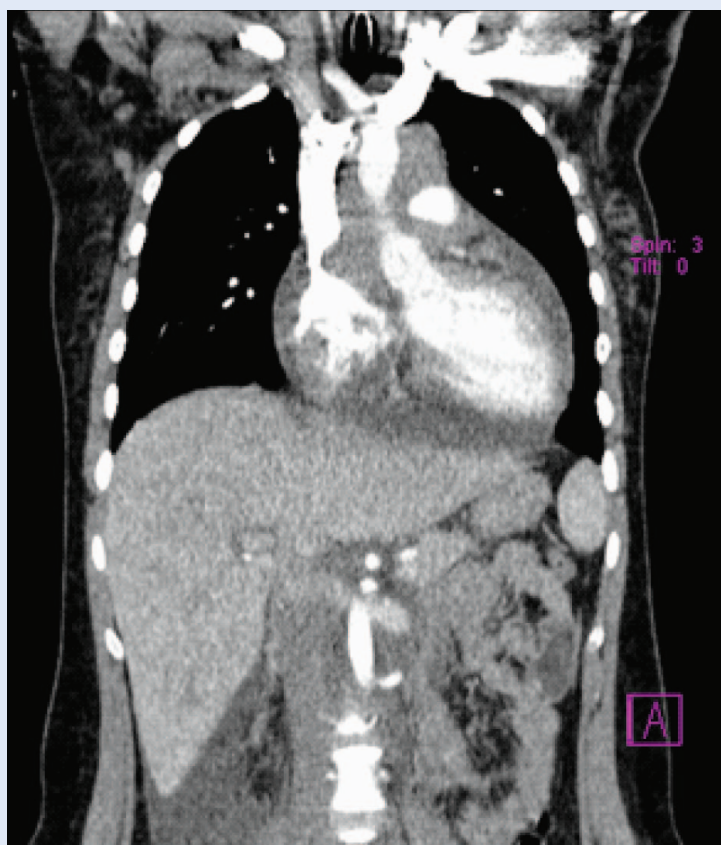
U sedimentima i citološkim razmazima perikardijalnog i pleuralnog izljeva nalazile su se slabo diferencirane maligne stanice, vrlo oskudnih bazofilnih citoplazmi i konvolutnih jezgara njež-

nog kromatina (Slika 1). Stanice su imunocitokemijski bile CD3 i LCA-pozitivne, a CD20, CD68 i Ber-ep4 negativne, te je postavljena citološka dijagnoza T-NHL-a. Na hitnoj višeslojnoj kompjutoriziranoj tomografiji (engl. *multi-slice computed tomography*; MSCT) grudnih organa i abdomena prikazana je mekotkivna masa gornjeg i srednjeg medijastinuma dimenzija 7 x 4 x 8 cm s uklopljenim velikim krvnim žilama i glavnim bronhima koja je odizala karinu i diferencijalno-dijagnostički odgovarala limfomu. Bili su prisutni obostrani pleuralni izljevi debljine plašta oko 4 cm s kompresivnim distelektazama priliježućeg plućnog parenhima i obilan perikardijalni izljev debljine plašta oko 2,5 cm, zbog kojeg su se vanjske konture srca teže prikazivale. Na skenovima kroz abdomen jetra je bila uvećana (19 cm najduljeg kraniokaudalnog promjera), homogena, bez fokalnih promjena. Perihepatalno i uz žučni mjehur bila je prisutna manja količina ascitesa. Uz abdominalnu aortu, u nivou renalnih arterija, nalazili su se umnoženi limfni čvorovi (Slika 2).

S obzirom na životnu ugroženost te na najvjerojatniju kliničku, slikovnu i citološku dijagnozu NHL-a, započeta je uvodna citoreduktivna kemoterapija prema protokolu EURO-LB 02 (prednizon, ciklofosamid), uz prevenciju sindroma lize tumora (hiperhidracija, forsirana diureza, alkalinizacija urina, alopurinol). Zbog lijevostranog pneumotoraksa privremeno je postavljen intratorakalni dren. Od drugog dana liječenja zamijećeno je značajno poboljšanje općeg stanja i slikovna regresija medijastinalne tvorbe. Petog dana pacijentica je premještena na Odjel za hematologiju i onkologiju radi daljnje obrade i nastavka kemoterapije. Citološki nalazi koštane srži i cerebrospinalnog likvora bili su uredni. RTG snimka obaju koljena i scintigram skeleta prikazali su multiple koštane metastaze. NHL je prema klasifikaciji St. Jude svrstan u stadij III. Kemoterapija je nastavljena prema protokolu EURO-LB 02, bez odgađanja i modificiranja doze citostatika, uz potporne mjere (postavljanje središnjeg venskog katetera, profilaksa pneumonije *Pneumocystis jiroveci*, gastroprofilaksa, antitrombotička profilaksa niskomolekularnim heparinom, transfuzije filtriranih eritrocitnih i trombocitnih koncentrata, supstitucija hipoalbuminemije i hipogamaglobulinemije,



Slika 1. Citološki nalaz pleuralnog izljeva – slabo diferencirane maligne stanice s oskudnom bazofilnom citoplazmom i konvolutnim jezgrama nježnog kromatina



Slika 2. MSCT grudnih organa i abdomena – ekspanzivna mekotkivna tvorba gornjeg i srednjeg medijastinuma dimenzija 7 x 4 x 8 cm, u koju su uklopljene velike krvne žile i glavni bronhi; hepatomegalija

ciljana antimikrobna terapija kateter-udružene stafilokokne sepse, empirijsko antimikrobno liječenje epizoda febrilne neutropenije). Kontrolni MSCT grudnih organa i abdomena mjesec dana

nakon početka terapije prikazao je kompletnu regresiju. Pet godina nakon završetka liječenja pacijentica je bez znakova bolesti. Zbog obostrane avaskularne osteonekroze koljena što je posljedica kemoterapije, pod nadzorom je i terapijom ortopeda.

RASPRAVA

U radu je prikazana pacijentica sa SGM-om, koji u slučaju neprepoznavanja i neadekvatnog liječenja predstavlja značajan uzrok morbiditeta i mortaliteta pedijatrijskih pacijenata. U sustavnom pregledu Nossaira i suradnika analiziran je ishod u 142 pacijenta sa SGŠV-om i zabilježen je visok postotak morbiditeta (30%), mortaliteta (18%) i akutnih komplikacija (55%)³. Naša se pacijentica prezentirala nespecifičnim gubitkom svijesti, s brzim razvojem tipične kliničke slike SGM-a, koja je zahtijevala hitnu dijagnostičku obradu te potporo i specifično liječenje.

SGŠV podrazumijeva kliničke manifestacije koje nastaju zbog opstrukcije protoka krvi kroz gornju šuplju venu. Opstrukcija može biti posljedica vanjskog pritiska tumorske mase ili neoplastične invazije venske stijenke s pridruženom intravaskularnom trombozom⁴. SGM označava stanje istovremenog postojanja SGŠV-a i opstrukcije dušnika. Zbog ograničenog volumena prsnog koša, kod djece medijastinalna patologija koja izaziva SGŠV, općenito uzrokuje i SGM². Većina slučajeva SGM-a u dječjoj dobi uzrokovana je malignim tumorima medijastinuma, najčešće NHL-om. Rjeđi maligni uzroci su Hodgkinov limfom (HL), tumori zametnih stanica, neuroblastom i akutna limfoblastična leukemija. Nemaligna etiologija uključuje vensku trombozu uzrokovanu kardiološkom operacijom ili prisutnošću središnjeg venskog katetera i rjeđe, infekcije (tuberkuloza, histoplazmoza, gljivične infekcije, infekcije timusa i inflamirane ciste)². Naša pacijentica imala je SGM uzrokovan malignim tumorom. Najčešći simptomi i znakovi SGM-a su oticanje lica, vrata i gornjih ekstremiteta, proširene vratne vene, dispneja i kašalj. Rjeđi simptomi su glavobolja, promuklost, disfagija, epistaksa i hemoptiza, a sinkope su rijetke⁴. Slikovne metode (RTG i MSCT grudnih organa) prikazuju medijastinalnu masu. Diferencijalna dijagnoza ovisi o anatomskej lokali-

zaciji tumora i o dobi djeteta. Tumori prednjeg medijastinuma jesu NHL (T-limfoblastični i B-velikostanični), HL, tumor zametnih stanica, primitivni neuroektodermalni tumor (PNET) i rijetko timom. Najčešće tvorbe srednjeg medijastinuma jesu vaskularne anomalije i ciste (bronhogena cista, cista jednjaka). Diferencijalna dijagnoza stražnje medijastinalne mase uključuje neuroblastom i tumor živčanih ovojnica.

T-limfoblastični limfomi agresivniji su od B-NHL-a i češće se dijagnosticiraju u uznapredovanoj fazi. LDH je povišen, što upućuje na limfoproliferativnu bolest, a hiperuricemija na spontanu lizu tumora⁵. Infiltracija koštane srži može se manifestirati anemijom, trombocitopenijom sa sklonosti krvarenju i neutropenijom s rekurentnim infekcijama. Kod sumnje na medijastinalni tumor zametnih stanica potrebno je odrediti serumske razine α -fetoproteina i β -humanog korionskog gonadotropina (HCG)². Na temelju dodatne obrade (biopsija tumora i/ili limfnog čvora s patohistološkom, imunohistokemijskom i molekularno-genetičkom analizom, punkcija koštane srži, lumbalna punkcija, MSCT abdomena i zdjelice, scintigrafija skeleta, biopsija kosti) određuje se proširenost bolesti, a stadij bolesti određuje se prema klasifikaciji St. Jude ili Ann-Arbor.

Smatra se da limfoblastični limfomi potječu iz prekursorskih stanica u različitim fazama diferencijacije. Proučavani su različiti etiološki čimbenici poput virusa, imunološke disregulacije, toksina i zračenja, ali nije utvrđen točan uzrok. Određene kromosomske i citogenetske aberacije, kao što je preuređivanje gena za receptore T-stanica i aberantna ekspresija transkripcijskih čimbenika, upućuju na moguću genetsku etiologiju. Za supklasifikaciju limfoma neophodna je imunohistokemija ili imunofenotipizacija. T-NHL su CD3- pozitivni i pokazuju pozitivnost za druge biljege specifične za T-lozu: LCA, CD34, CD1a i CD99⁵. Citokemijskom analizom perikardijalnog i pleuralnog izljeva u naše pacijentice postavljena je sumnja na T-NHL.

U slučaju prednje medijastinalne tvorbe, potrebno je izbjegavati opću anesteziju za invazivne dijagnostičke postupke zbog rizika kardiovaskularnog i/ili respiratornog kolapsa: tijekom opće anestezije smanjuje se tonus respiratornih i povećava tonus trbušnih mišića, nestaju kaudalni

pokreti dijafragme, opuštaju se glatki mišići bronha i smanjuje se preostali funkcionalni kapacitet pluća, što dodatno opterećuje rad respiratornog sustava. Stoga se kod djece s prednjim medijastinalnim tumorom preporučuje inhalacijska indukcija uz održavanje spontanog disanja⁶.

Kliničko stanje djeteta uvjetuje vrstu, brzinu i redoslijed pretraga te potpornog i specifičnog liječenja. Laboratorijske i slikovne pretrage određuju se nakon pažljive kliničke evaluacije. RTG snimka grudnih organa u dvije projekcije prikazuje medijastinalnu masu. MSCT pruža dodatne informacije o lokalizaciji i veličini mase te o odnosu prema okolnim strukturama uključujući kompresiju gornje šuplje vene i traheje. Ehokardiografija je indicirana u slučaju sumnje na infiltraciju mase u perikardijalnu šupljinu i kod perikardijalnog izljeva. U slučaju NHL-a s infiltracijom koštane srži, citopenija i prisutnost blasta u perifernom krvnom razmazu upućuju na dijagnozu akutne leukemije. Dijagnoza se potvrđuje punkcijom koštane srži s citološkom, imunofenotipskom i citogenetskom analizom punktata. Dodatne invazivne pretrage (biopsija) nisu potrebne. Definitivna dijagnoza postavlja se patohistološkom analizom biopata tumora, ali u slučaju životne ugroženosti dijagnozu je potrebno postaviti najmanje invazivnom pretragom. Ukoliko je prisutna periferna limfadenopatija, preporučuje se biopsija limfnog čvora u lokalnoj anesteziji. Ukoliko je prisutan pleuralni ili perikardijalni izljev, punkcija s citološkom, citokemijskom i imunološkom analizom ima dijagnostičku vrijednost². U pacijentice smo, s obzirom na životnu ugroženost, dijagnozu postavili najmanje invazivnim pretragama.

Hitno zbrinjavanje SGŠV-a i SGM-a uključuje postavljanje djeteta u sjedeći ili polusjedeći položaj kako bi se poboljšala venska drenaža te oksigenoterapiju i postavljanje intravenskog puta na donjim ekstremitetima. Neka djeca imaju potrebu za mehaničkom ventilacijom dok se ne postigne smanjenje tumorske mase¹. Intubacija traheje u dubokoj inhalacijskoj anesteziji bez primjene mišićnih relaksansa i ventilacije s pozitivnim tlakom može rezultirati boljim transpulmonalnim gradijentom tlaka i poboljšanim protokom kroz dišne putove⁶. Kod sumnje na limfoproliferativnu bolest važne su mjere prevencije sindroma lize tu-

mora (TLS), koje su uspješno primijenjene u slučaju naše pacijentice. TLS je metabolička onkološka hitnoća uzrokovana masivnim raspadom tumorskih stanica, s posljedičnom hiperuricemijom, hiperkalemijom i hiperfosfatemijom. Temelji prevencije i liječenja TLS-a jesu hiperhidracija (3000 ml infuzijske otopine – 5 % glukoza + 0,45 % NaCl/m²/d), forsirana diureza (100-250 ml/m²/h) s održavanjem specifične težine urina ≤ 1010, alkalinizacija urina (optimalan pH urina 7,0), primjena inhibitora ksantin-oksidadze (alopurinol 10 mg/kg/d ili razburikaza 0,2 mg/kg/d) te korekcija hiperkalemije, hiperfosfatemije i simptomatske hipokalcemije¹.

Brz razvoj tipičnih simptoma i znakova SGM-a kod djeteta treba pobuditi kliničku sumnju na medijastinalni tumor. U ovakvim slučajevima životne ugroženosti, uz intenzivne mjere liječenja, potrebno je započeti anti-tumorsku terapiju na osnovi preliminarne dijagnoze bez histološke potvrde. Rano prepoznavanje i adekvatno zbrinjavanje SGM-a od presudne je važnosti za povoljan ishod.

Liječenje pedijatrijskog NHL-a provodi se prema međunarodnim protokolima. Standard terapije u razvijenim europskim zemljama je protokol EURO-LB 02, koji smo i mi proveli. Rezultati koji se postižu, vrlo su dobri, s petogodišnjim preživljavanjem $80 \pm 5\%$ za pacijente s prekursorskim B-NHL, $82 \pm 3\%$ za T-NHL i 100 % za pacijente s miješanim imunofenotipom⁷.

Naša se pacijentica prezentirala kratkom anamnezom i brzim razvojem tipične kliničke slike SGM-a zbog istovremene kompresije gornje šuplje vene i traheje medijastinalnom masom. Uz konvencionalne mjere intenzivnog liječenja, učinjena je hitna obrada i postavljena citološka dijagnoza NHL-a, koji je najčešći maligni uzrok SGM-a kod djece i adolescenata. Prema smjernicama, zbog životne ugroženosti uz dodatni rizik opće anestezije nije učinjena biopsija tumora radi histološke potvrde dijagnoze, nego je započeta standardna kemoterapija za NHL s izvrsnim učinkom. Naše zapažanje potvrđuje važnost ranog prepoznavanja i hitnog zbrinjavanja djece sa SGM-om.

ZAKLJUČAK

SGM je klinički entitet koji označava istovremenu prisutnost SGŠV-a i opstrukcije dušnika. Glavni uzrok SGM-a kod djece su maligni tumori, najčešće limfomi. Zbog ograničenog volumena prsnog koša medijastinalna patologija koja izaziva SGŠV, u dječjoj dobi najčešće uzrokuje i SGM. Kliničko stanje pacijenta određuje vrstu i redoslijed dijagnostičkih i terapijskih postupaka. U slučaju životne ugroženosti, dijagnoza se postavlja najmanje invazivnim postupkom, uz izbjegavanje opće anestezijske, a na temelju preliminarnog dijagnoze započinje se antineoplastično liječenje.

Rano prepoznavanje SGM-a uzrokovanog malignim tumorom i hitno zbrinjavanje, uključujući antitumorsku terapiju, ključni su za povoljan ishod.

Izjava o sukobu interesa: Autori izjavljuju kako ne postoji sukob interesa.

LITERATURA

1. Roganović J. Hitna stanja u pedijatrijskoj onkologiji. *Paediatr Croat* 2021;65:15-9.
2. Jain R, Bansal D, Marwaha RK, Singhi S. Superior mediastinal syndrome: emergency management. *Indian J Pediatr* 2013;80:55-9.
3. Nossair F, Schoettler P, Starr J, Chan AKC, Kirov I, Paes B et al. Pediatric superior vena cava syndrome: An evidence-based systematic review of the literature. *Pediatr Blood Cancer* 2018;65:27225.
4. Manappallil RG, Nambiar H, Mampilly N, Harigovind D. Superior vena cava syndrome due to mediastinal Gardner fibroma presenting as syncope. *BMJ Case Rep* 2019; 12:232433.
5. Mallick S, Jain S, Ramteke P. Pediatric mediastinal lymphoma. *Mediastinum* 2020;4:22.
6. Hammer G. Anesthetic management for the child with a mediastinal mass. *Paediatr Anaesth* 2004;14:95-7.
7. Landmann E, Burkhardt B, Zimmermann M, Meyer W, Woessmann W, Klapper W et al. Results and conclusions of the European Intergroup EURO-LB02 trial in children and adolescents with lymphoblastic lymphoma. *Haematologica* [Internet]. 2017;102. [cited 2022 May 31]. Available from: <https://www.haematologica.org/article/view/8287>.