

Wunderlichov sindrom kao prva manifestacija karcinoma bubrega: prikaz slučaja

Radoš, Paula; Markić, Dean

Source / Izvornik: **Medicina Fluminensis, 2023, 59, 200 - 203**

Journal article, Published version

Rad u časopisu, Objavljena verzija rada (izdavačev PDF)

https://doi.org/10.21860/medflum2023_300580

Permanent link / Trajna poveznica: <https://urn.nsk.hr/urn:nbn:hr:184:209442>

Rights / Prava: [Attribution 4.0 International](#)/[Imenovanje 4.0 međunarodna](#)

Download date / Datum preuzimanja: **2024-09-01**



Repository / Repozitorij:

[Repository of the University of Rijeka, Faculty of Medicine - FMRI Repository](#)



Wunderlichov sindrom kao prva manifestacija karcinoma bubrega: prikaz slučaja

Wunderlich Syndrome as the First Manifestation of Kidney Cancer: A Case Report

Paula Radoš*, Dean Markić

Sveučilište u Rijeci, Medicinski fakultet,
Rijeka, Hrvatska

Sažetak. Cilj: Prikazati bolesnika u kojeg je maligna neoplazma bubrega uzrok Wunderlichovog sindroma i ukazati na važnost prepoznavanja Wunderlichovog sindroma u kliničkoj praksi. Wunderlichov sindrom označava pojavu akutnog, netraumatskog, spontanog krvarenja u supkapsularni ili perirenalni prostor. **Prikaz slučaja:** Na hitni bolnički prijam primljen je muškarac s bolovima u lijevom dijelu abdomena, praćenih mučninom i vrtoglavicom te jednom tamnijom stolicom. Fizikalnim pregledom nije pronađen nikakav patološki nalaz, ali ultrazvučnim pregledom ustanovljena je veća perirenalna kolekcija. Daljnjom obradom, uključujući i kompjutoriziranu tomografiju, utvrđena je tvorba na gornjem polu lijevoga bubrega, kao i opsežniji perirenalni hematoma. Pacijentu je učinjena hitna nefrektomija te evakuacija perirealnog hematoma. Patohistološki nalaz potvrdio je kako se radi o karcinomu bubrega (svjetlostanični tip) koji je rupturirao. Dvije godine kasnije, pacijent se ponovno javio u hitni bolnički trakt radi teške parapareze. Magnetska rezonancija pokazala je koštane metastaze u području torakalne kralježnice s širenjem u spinalni kanal. Pacijentu je hitno učinjena laminektomija uz redukciju tumora u spinalnom kanalu. Imunohistokemijskim bojenjima dokazano je da se radi o metastazama karcinoma bubrega. Pacijent je upućen na daljnje onkološko liječenje. **Zaključak:** Wunderlichov sindrom iznimno je rijetka pojava u urološkoj praksi, ali treba biti uključen u diferencijalnu dijagnozu kod pacijenata koji se javljaju s bolovima u lumbalnoj regiji, palpabilnom tvorбом i znakovima šoka. Sindrom je etiološki najčešće vezan uz benigne neoplazme bubrega, ali može biti posljedica malignih novotvorina kao kod našeg bolesnika.

Ključne riječi: angiomiolipom; karcinom; stanice bubrega; šok

Abstract. Aim: To present a case in which a malignant neoplasm of the kidney is the cause of Wunderlich syndrome and point out the importance of recognizing this syndrome in clinical practice. **Case report:** A male patient came to the emergency unit with pain in his left hemiabdomen, nausea, dizziness, and a darker stool. Physical examination did not reveal any pathological findings, but ultrasound examination revealed a more abundant perirenal collection. A detailed examination and CT finding revealed a mass on the upper pole of the left kidney as well as a more extensive perirenal hematoma. The urgent nephrectomy was performed and pathohistological findings confirmed that it was renal cell carcinoma (clear cell subtype). Two years later, the patient reappeared in the emergency department of the hospital due to severe paraparesis. After physical examination, the patient was sent for magnetic resonance imaging, which showed secondary pathological remodeling at several levels of the thoracic spine and the spread of the pathological process in the spinal canal. The patient then underwent laminectomy with reduction of the tumor in the spinal canal and the sample was sent for pathohistological analysis. Immunohistochemical staining confirmed renal cell carcinoma metastases. The patient was then sent for further oncological treatment. **Conclusion:** Wunderlich syndrome has an extremely rare occurrence in urological practice but should be included in the differential diagnosis in patients presenting with lumbar pain, palpable mass and signs of shock. This syndrome is most frequently associated with benign renal neoplasms, but, as in our patient, may be associated with malignant tumors.

Keywords: Angiomyolipoma; Carcinoma, Renal Cell; Shock

*Dopisni autor:

Paula Radoš, dr. med.

Sveučilište u Rijeci, Medicinski fakultet
Braće Branchetta 20, 51000 Rijeka, Hrvatska
E-mail: paula.rados@gmail.com

<http://hrcak.srce.hr/medicina>

UVOD

Wunderlichov sindrom prvi je put opisan 1856. godine. Ovaj sindrom rijetkost je u kliničkoj praksi, a karakteriziran je pojavom spontanog, netraumatskog krvarenja u perirenalni ili supkapsularni prostor. Pacijenti se obično prezentiraju Lenkovom trijadom koja uključuje bol u lumbalnoj regiji, palpabilnu tvorbu u lumbalnoj regiji te makrohaturiju, a ponekada i s hipovolemiskim šokom. U većine bolesnika ipak se javljaju nespecifični simptomi poput mučnine, povraćanja i boli u donjem lijevom ili desnom kvadrantu abdomena¹. Najčešći uzroci nastanka Wunderlichovog sindroma jesu benigne neoplazme bubrega poput angiomiolipoma ili ruptura bubrežne ciste. Rjeđi uzroci nastanka su karcinom bubrega, ruptura renalne arterije ili ruptura intraparenhimne aneurizme, dok u nekim slučajevima uzrok može biti idiopatski¹. Kompjutorizirana tomografija (engl. *computerized tomography*; CT) metoda je izbora prilikom dijagnosticiranja ovog sindroma, iako se sumnja može postaviti već na temelju kliničke slike i ultrazvučnog nalaza. Pacijenti koji su u završnom stadiju renalnog zatajivanja, imaju predispoziciju za krvareću dijatezu (uremična disfunkcija trombocita, anemija, nepravilnosti von Willebrandova faktora) pa se kod ovih pacijenata treba posumnjati na Wunderlichov sindrom pri pojavi abdominalne boli ili iznenadne pojave anemije^{1,2}. Iako je sam Wunderlichov sindrom rijetka pojava, još je rjeđa u sklopu malignih neoplazmi bubrega kao što je slučaj u prikazanog bolesnika. Cilj ovoga članka je ukazati na važnost prepoznavanja ovoga sindroma i njegove povezanosti s malignim neoplazmama.

PRIKAZ SLUČAJA

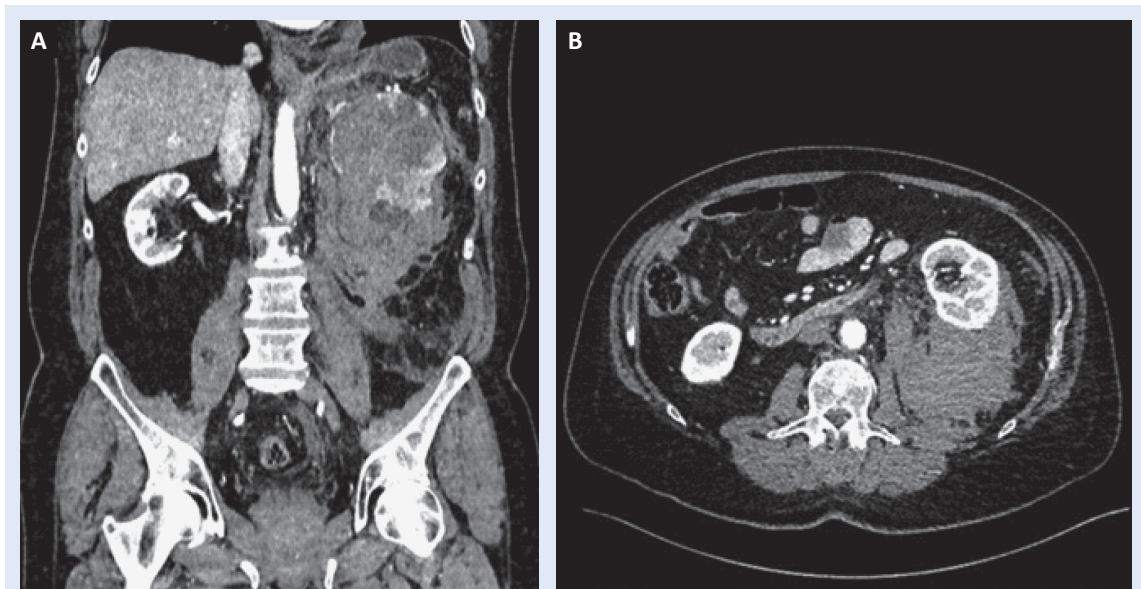
Bolesnik starosti 69 godina primljen je u hitni prijam Kliničkog bolničkog centra u Rijeci radi bolova u lijevom donjem dijelu abdomena. Pacijent se također žalio na mučninu i vrtoglavicu uz jednu tamniju stolicu. Pri dolasku pacijent je imao uredne vitalne parametre. Fizikalnim pregledom nisu ustanovljeni nikakvi patološki nalazi. Pacijentu je učinjeno rendgensko snimanje abdomena na boku na kojem nisu nađeni znakovi pneumoperitoneuma i/ili ileusa. Nakon toga napravljen je ul-

trazvučni pregled koji je pokazao nešto voluminozniji lijevi bubreg s većom perirenalnom kolekcijom. S obzirom na nalaz dobiven ultrazvučnim pregledom, pacijent je poslan na CT. CT je prikazao heterogenu formaciju veličine 80 x 86 x 98 mm na gornjem polu lijevog bubrega uz koju se nastavlja hipoehogena kolekcija prema donjem polu lijevog bubrega uz njegovu posteriornu konturu te ga potiskuje ventralno i lateralno razmičući i renalnu arteriju. U perirenalnom prostoru vidjela se opsežna kolekcija apsorpcijskih

Wunderlichov sindrom karakteriziran je spontanom, netraumatskim krvarenjem u perirenalni prostor. Najčešći je uzrok krvarenja ruptura angiomiolipoma bubrega.

vrijednosti 55-59 HU (krv) koja se protezala od razine nadbubrežne žlijezde koja je uklopljena u kolekciju do razine ilijačne arterije (Slika 1).

Diferencijalno-dijagnostički postavljena je sumnja da se radi o angiomiolipomu koji je rupturirao s posljedičnim opsežnim perirenalnim hematomom. Pacijentu je učinjena hitna lijevostrana nefrektomija. Na patohistološkom nalazu makroskopski se opisuje tumor gornjeg pola lijevog bubrega prožet krvlju, koji se izbočuje u masno tkivo, a veličine je 5 x 4 x 4 cm. Također je uočeno kako tumor kontinuirano infiltrira kapsulu bubrega uz rupturu u perirenalno masno tkivo. Mikroskopski pregled tkiva pokazao je kako se radi o adenokarcinomu bubrega, svjetlostanični podtip, uz nuklearni gradus II po Fuhrmanu. Resekcijski rubovi bili su čisti te nisu nađeni znakovi infiltracije renalne vene tumorskim tkivom. Poslijeoperacijski tijek bio je uredan i bolesnik se redovito kontrolirao uključujući i CT abdomena. Dvije godine nakon operacije, pacijent se javio u hitni prijam zbog slabosti u donjim ekstremitetima. Pregledom pacijenta ustanovljena je teža parapareza nogu. Magnetska rezonancija kralježnice prikazala je koštane metastaze na nivoima Th2, Th3, Th8 i Th10 s kompresijom torakalne kralježnične moždine na nivoima Th3 i Th10, što je posljedica širenja patološkog procesa u spinalni kanal. Pacijentu je učinjena hitna laminektomija uz redukciju tumora u spinalnom kanalu te je uzorak poslan



Slika 1. Kompjutorizirana tomografija u bolesnika s Wunderlichovim sindromom. Na koronalnom presjeku vidljiv je velik perirenalni hematoma oko lijevoga bubrega, a sam bubrež je značajno je promijenjen i destruiran (usporediti s desnim bubregom) (A). Na poprečnom presjeku vidljiv je velik perirenalni hematoma koji bubrež odmiče prema naprijed (B)

Klinička slika i opće stanje pacijenta uvjetuju odabir metode liječenja. U pacijenata koji su nestabilni, imaju veliki perirenalni hematoma i/ili se radi o rupturi tumora bubrega, kirurško je liječenje metoda izbora.

na patohistološku analizu. Imunohistokemijski je dokazano da se radi o metastazama karcinoma bubrega. Budući da se sada radilo o metastatskom tumoru bubrega, provedena je radioterapija koštanih metastaza, a bolesnik je započeo s liječenjem sunitinibom, pazopanibom i nivolumabom. Unatoč provedenome onkološkom liječenju, zbog daljnjeg napredovanja bolesti, bolesnik je preminuo 14 mjeseci nakon druge operacije.

RASPRAVA

Wunderlichov sindrom prvi put spominje Bonet 1679. godine te ga 1856. opisuje Wunderlich po kojemu je i dobio ime. Wunderlichov sindrom rijetka je pojava u urološkoj praksi te se primarno veže uz benigne neoplazme bubrega kao što je angiomiolipom³. Kada promatramo ukupan broj bolesnika s Wunderlichovim sindromom, u 60-65 % bolesnika uzrok su tumori bubrega, od čega 13-100 % čine angiomiolipomi. Karcinom bubrega javlja se rijetko, u 0,3–1,4 % bolesnika³.

Bolesnici se mogu prezentirati Lenkovom trijadom ili kao akutni abdomen. Kompjutorizirana tomografija s kontrastom smatra se zlatnim standardom za dijagnostiku te ona može dati detaljniji uvid u krvarenje i njezin uzrok⁴. Angiografijom se može potvrditi krvarenje te se istodobno može i liječiti (embolizacija).

Angiomiolipom je najčešća benigna neoplazma koja može biti uzrokom ovoga sindroma, pogotovo kada je veći od četiri centimetra. Angiomiolipom se u 80 % bolesnika javlja sporadično, dok kod ostalih 20 % bolesnika može biti povezan s mutacijama u genima TSC1 i TSC2⁵. Kod tumora koji su veći od 4 cm, postoji veća mogućnost stvaranja aneurizama unutar lezije, a time i mogućnost krvarenja što je opisano kod većine pacijenata s Wunderlichovim sindromom⁶.

Karcinomi bubrega se danas ponekada nazivaju i „incidentalomi“ jer se slučajno pronađu na CT-u kod obrade abdominalnih bolova. Najčešće se radi o malim tumorima pa se kod njih rijetko razvija Wunderlichov sindrom. Općenito, spontana ruptura bubrega rijetka je prva klinička manifestacija karcinoma bubrega.

Metaanaliza provedena 2002. godine analizirala je 165 pacijenata koji su se prezentirali razvojem spontanog perirealnog krvarenja između 1985. i 1999. godine. U 70 % ovih pacijenata uzrok krva-

renja bile su benigne novotvorine uključujući vaskularne bolesti, infekcije i neoplazme. U malom postotku (0,4 % bolesnika) etiologija ovog sindroma bila je povezana s karcinomom bubrega kao i kod našeg pacijenta⁶.

Metoda liječenja Wunderlichovog sindroma ovisi o kliničkoj slici i uzroku nastanka krvarenja. Trenutačno ne postoje jasne smjernice kako terapijski pristupiti ovakvim pacijentima. Ukoliko je pacijent hemodinamski stabilan te se radi samo o manjem hematoma, takvoga pacijenta potrebno je samo pratiti. Ukoliko se pacijent prezentira obilnim krvarenjem koje može dovesti do šoka, potrebno je agresivnije liječenje, najčešće operacijsko, a u nekim slučajevima i hitna nefrektomija⁵. Ukoliko pacijent nije hemodinamski stabilan, treba odabrati manje invazivan pristup (embolizacija). Pacijenti koji pokazuju kliničke znakove Wunderlichovog sindroma, poput bolova u lumbalnoj regiji, prijetjećeg hipovolemijskog šoka i palpabilne tvorbe, ubrajaju se u rizične pacijente jer njihovo stanje brzo može prijeći u životno ugrožavajuće te ih je najčešće potrebno kirurški liječiti (najčešće nefrektomija). Odstranjeni bubrež neophodno je poslati na patohistološku analizu kako bi se utvrdila etiologija nastanka sindroma i patohistološki potvrdila sumnja na određeni tip tumora. Nakon patohistološke verifikacije, pacijent se upućuje na daljnje onkološko liječenje ukoliko se radi o bolesniku s karcinomom bubrega.

Wunderlichov sindrom kod našeg se pacijenta prezentirao bolovima u lumbalnoj regiji, mučnicom i povraćanjem, a u bolnicu je došao hemodinamski stabilan. Nakon detaljne obrade učinjena mu je nefrektomija jer se radilo o velikom perirenalnom hematoma, a takvo bi značajno krvarenje potencijalno moglo bolesnika i hemodinamski ugroziti. Njegova posebnost bila je ta što se radilo o malignoj neoplazmi kao uzroku nastanka sindroma te je i zbog toga nefrektomija bila odabir liječenja. U većine ostalih do sada zabilježenih slučajeva uzrok krvarenja bio je angiomiolipom

koji se operativnim zahvatom uklonio te pacijenti nakon toga nisu trebali onkološko liječenje.

Budući da su karcinomi bubrega agresivni tumori, skloni neoangiogenezi i ranom metastaziranju, kod našeg bolesnika došlo je do nastanka koštanih metastaza s neurološkim deficitom. Iako su u terapiji korišteni lijekovi novije generacije, inhibitori tirozin-kinaze i PD-1 inhibitori, došlo je do letalnog ishoda.

ZAKLJUČAK

Wunderlichov sindrom rijetko je stanje u urologiji te ga najčešće uzrokuju benigne neoplazme bubrega, ali mogući su uzrok nastanka sindroma i maligne novotvorine. Najčešće se prezentira kao trijas simptoma koji čine bol u lumbalnoj regiji, palpabilna tvorba i hipovolemijski šok. CT je zlatni standard u dijagnostici ovog stanja. Liječenje ovisi o uzroku nastanka simptoma te ono može biti konzervativno, u vidu praćenja pacijenta ili agresivnije, u slučaju značajnijeg krvarenja i malignih neoplazmi kao uzroka nastanka sindroma.

Izjava o sukobu interesa: Autori izjavljuju kako ne postoji sukob interesa.

LITERATURA

1. Chamarthi G, Koratala A. Wunderlich syndrome. *Clin Case Rep* 2018;6:1901-1902.
2. Katabathina VS, Katre R, Prasad SR, Surabhi VR, Shanbhogue AK, Sunnapwar A. Wunderlich syndrome: cross-sectional imaging review. *J Comput Assist Tomogr* 2011;35:425-33.
3. Wang BH, Pureza V, Wang H. A tale of Wunderlich syndrome. *J Surg Case Rep* 2012;2012:15.
4. Aldughiman AW, Alsunbul A, Al-Gadheeb A, Almuaiqel M, Alzahrani A, Alzahrani T et al. Does spontaneous renal hemorrhage mandate close surveillance for impending renal cell carcinoma? A case report and literature review. *Int J Surg Case Rep* 2020;73:44-47.
5. Altuwayr RM, Almutairi FS, Alkhaibari SH, Alharbi AM, Alramih AA, Alamri RA et al. Spontaneous Rupture of Large Angiomyolipoma of the Kidney: A Rare Case. *Cureus* 2021;13:19908.
6. Medda M, Picozzi SC, Bozzini G, Carmignani L. Wunderlich's syndrome and hemorrhagic shock. *J Emerg Trauma Shock* 2009;2:203-5.