

# Dekstrokruralni blok : elektrovektokardiografska studija

---

**Antonin, Branko**

*Source / Izvornik:* **Medicina, 1978, 15, 5 - 14**

**Journal article, Published version**

**Rad u časopisu, Objavljena verzija rada (izdavačev PDF)**

*Permanent link / Trajna poveznica:* <https://um.nsk.hr/um:nbn:hr:184:404421>

*Rights / Prava:* [Attribution 4.0 International](#)/[Imenovanje 4.0 međunarodna](#)

*Download date / Datum preuzimanja:* **2024-07-11**



*Repository / Repozitorij:*

[Repository of the University of Rijeka, Faculty of Medicine - FMRI Repository](#)

# Dekstrokruralni blok

(ELEKTROVEKTOKARDIOGRAFSKA STUDIJA)

BRANKO ANTONIN

Dekstrokruralni blokovi su kao monofascikularni blokovi relativno zanemareno područje elektrokardiografskih istraživanja posljednjih godina. Vjerojatni razlog tome je veći aktualni interes za fascikularne blokove lijeve grane.

Iz iskustva se zna da su dektopkruralni blokovi veoma česti i da se susreću i u klinički zdravih ljudi. Inkompletni dektopkruralni blok (IDB) nerijetko se shvaća kao beznačajna prirodna anomalija provođenja, po mišljenju nekih kozmetska greška, odnosno fiziološko zakašnjenje depolarizacije baze ili pak uopće kao varijanta normalne krivulje. Međutim, ne treba smetnuti s uma da i ova, u prvi mah bezazlena, anomalija može biti posljedica ozbiljnih anatomskih ili prolaznih funkcionalnih oštećenja vulnerabilne desne grane i njenih ramifikacija kao što se vidi u hipertrofiji desne klijetke zbog volumnog opterećenja, akutnom plućnom srcu, upalnim i aterosklerotičnim lezijama miokarda uključiv infarkt miokarda, traumatskim povredama prsnog koša, operativnim zahvatima na otvorenom srcu, poremećajima elektrolitske ravnoteže, posebno hiperkalemiji, utjecajima medikamenata itd.

I kompletni dektopkruralni blok (KDB) nije rijedak u osoba srednje dobi bez uočljive srčane bolesti. Njih, kao i starije osobe, obrađujemo klinički s ciljem otkrivanja organske bolesti srca oslanjajući se na gledište da se gotovo u dvije trećine njih može otkriti ishemična bolest srca. Međutim, u većine osoba srednje dobi (prosjeck 39 godina) s normalnom funkcionalnom sposobnošću srca, veoma opširnom obradom nije se mogla utvrditi organska bolest<sup>1</sup> pa se u skladu s novijim gledištima govori o primarnim, idiopatskim fibrosklerogenativnim promjenama specifičnog provodnog sustava.

Elektrogeneza KDB i IDB i njihov Ekg obrazac dobro su poznati, ako ne u svim pojednostima, a ono barem u glavnim crtama. Naime, pri pobližoj analizi vidi se da ima otvorenih pitanja i kontroverzija ne samo u samom pojmu ovog

bloka, nego i u kriterijima dijagnoze. Eksperimentalno i kliničko iskustvo pokazuje da postoje mnogi prijelazni oblici, od normalne krivulje do klasične slike dektopkruralnog bloka sa šarolikim morfološkim spektrom, za koje se uvijek ne može naći prikladno elektrofiziološko objašnjenje. Posebice IDB kao intermedijarni oblik pokazuje veliku šarolikost slike koju može biti teško razgraničiti prema tzv. varijanti normalne krivulje. Vektokardiografija, temeljena na korigiranom ortogonalnom sustavu, unosi više jasnoće u problem diferencijacije različitog oblika Ekg krivulje, obogaćuje tipologiju ovog bloka i pridonosi boljoj korelaciji s Ekg, laboratorijskim i kliničkim nalazima.

## ANATOMIJA I ELEKTROFIZIOLOGIJA DESNE GRANE HISOVOG SNOPIĆA

Podaci o građi desne grane, posebice njenih ramifikacija, prilično su oskudni. Zna se da se desna grana odvaja od Hisova snopića pod pravim kutom, rjeđe kao njegov direktni nastavak,<sup>2</sup> te prelazi na prednjem donjem rubu membranoznog dijela na desnu stranu septuma okruženog slojem kolagena od oko 1 mm debljine. Varijacije njenog toka ne mogu se predvidjeti.<sup>3</sup> Grana je uska, uža od 1 mm, nerazgranjena, ali različita oblika na prolazu kroz septum. Teče pola do 1 mm ispod endokarda desnog septuma te skreće prema vršku i naprijed. Srednja trećina teče intramuralno. U tom jedinstvenom snopiću nema kolagenih septa s longitudinalnim rasporedom stanica kao u proksimalnom dijelu lijeve grane pa se zaključuje da nije podesan za longitudinalnu disocijaciju.<sup>4</sup> Budući da je nerazgranjena (uz veoma rijetke iznimke), impuls ne ulazi izravno u muskulaturu septuma.

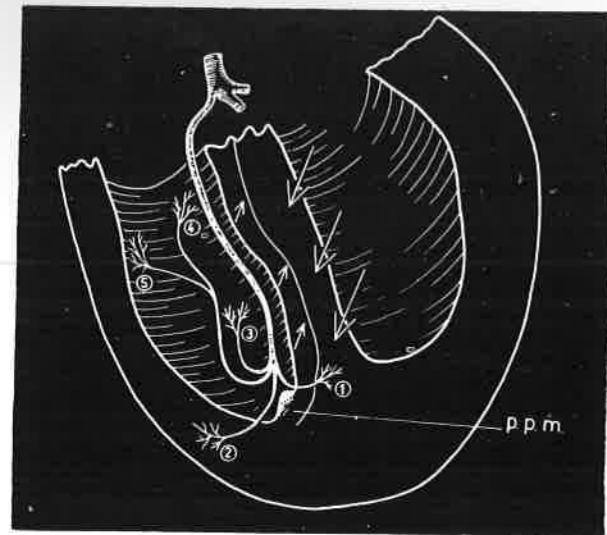
*Kulbertus i Demoulin*<sup>5</sup> dijele desnu granu klasično u tri dijela: prvi dio leži ispod endokarda desne septalne površine, drugi penetrira intramuralno u visini srednje trećine septuma, a treći dio je opet položen subendokardijalno te dopire do prednjeg papilarnog mišića. No česte su varijacije pa prvi dio može nedostajati (u 20% slu-

čajeve). Proksimalni dio dobiva krv ili iz arterije A-V čvora i prvih septalnih ogranaka lijeve descendentne arterije ili samo jedne od njih, rjeđe arterije A-V čvora. Distalni dijelovi su vaskularizirani preko prednjih septalnih arterija.

Prema *Naruli*<sup>6</sup> desni snopić završava na prednjem papilarnom mišiću desne klijetke pa se onda dijeli u tri kraka koji opskrbljuju papilarni mišić, parijetalne dijelove i donji septum. Po njemu nije poznato koliko ogranaka opskrbljuje područje pulmonalnog konusa. *Lev*<sup>7</sup> dijeli na prednju septalnu i dijafragmalnu ramifikaciju.

Iako ima neslaganja u pojedinostima, većina autora razabire tri grupe vlaknaca.

Ultrastruktura desne grane pokazuje da se sastoji od dviju vrsta stanica: Purkinjevih stanica u manjem i stanica sličnih fibrilima radne muskulature u većem broju. Između stanica se nalaze diskovi. Trajanje refrakternog perioda desne grane progresivno raste u distalnim dijelovima Purkinjeve mreže da zatim naglo padne ispred njezinog spajanja s ventrikularnom muskulaturom.



Slika 1  
Ramifikacije desne grane Hisovog snopića i vektori depolarizacije septuma. Prednji papilarni mišić. (PPM).

Prema istraživanjima *Mayerburga*<sup>4</sup> septalna Purkinjeva vlakna odvajaju se od desne grane odmah distalno od papilarnog mišića i idu prema prednjem donjem dijelu septuma (septalni ogranaci). Neka od tih vlaknaca idu prema apikalnom dijelu i impuls praktički istovremeno zahvaća desne klijetke. Jedan dio vlaknaca ide prema izlaznom traktu desne klijetke, a separadni dio prema stražnjem dijelu septuma (sl. 1).

Budući da je desna grana izolirana, anatomski i funkcionalno, impuls, longitudinalno usmjeren,

dolazi u prvi kontakt sa septalnom muskulaturom tek u predjelu anterolateralnog papilarnog mišića gdje se desna grana počinje granati. Desni septum se počinje aktivirati u jednoj točki (ili regiji) koja leži u njegovom prednjem donjem dijelu i impuls praktički istovremeno zahvaća apikalni subendokardijalni dio desne klijetke. Iz ove apikoseptodekstroventrikularne regije impuls se za nekoliko milisekunda širi prema donjem septumu i slobodnoj stijenci desne klijetke. Bazalni dijelovi desnog septuma (u blizini trikuspidalne valvule) i klijetke depolariziraju se nešto kasnije i sporije jer oskudijevaju na specifičnom provodnom tkivu. Dakle, impuls se širi provodnim sustavom desne grane u smjeru proksimalno-distalno, ali se muskulatura desnog septuma i klijetke aktivira u obrnutom smjeru, apikobazalno i relativno sporije. Valja zaključiti da postoje znatne razlike u građi i rasporedu između desne i lijeve grane Hisovog snopića i posljedično tome u načinu depolarizacije. Desni septum se počinje depolarizirati unicentrično u svome prednjem donjem dijelu dok se lijevi depolarizira multicentrično i simultano u dvjema ili trima regijama (bifascikularna ili trifascikularna lijeva grana?). Budući da desna grana kasno odvađa svoje septalne ogranke, depolarizacija desnog septuma i desne klijetke zakašnjava za onom lijeve za 5–10 msek. Ranija aktivacija i nadmoćni potencijali lijevog septuma, intenzitetom i ekstenzitetom, razlogom su prevladavanja lijevih snaga koje determiniraju globalni smjer depolarizacije cijelog septuma prema naprijed, desno i nešto dolje (ili gore). Ove snage ujedno suprimiraju relativno slabe potencijale desnog septuma koji se uglavnom suprotstavljaju onim lijevog u smjeru od desno, dolje i naprijed prema lijevo, gore i natrag. Ako se u didaktičke svrhe uzme da su inicijalni apikoseptodekstroventrikularni vektori simultani s onima lijevog septuma (kako npr. tvrdi *Narula*<sup>8</sup>), onda je mali udio snaga desnog septuma u oblikovanju i usmjeravanju globalnog vektora septalne depolarizacije prema naprijed, desno i dolje. Odmah iza toga val depolarizacije napreduje u smjeru prema lijevo, dolje i natrag očitujući dominantne potencijale lijeve klijetke koji se sada suprotstavljaju lijevoj septalnoj depolarizaciji. Na kraju slijedi posterobazalna depolarizacija (od 60 do 90 msek.) stražnjih, gornjih dijelova desnog i lijevog septuma i obiju klijetki koji svi zajedno imaju udjela u oblikovanju i usmjeravanju terminalnih vektora.

#### ELEKTROGENEZA BLOKA DESNE STRANE

Razmotrimo tri osnovne mogućnosti nastanka bloka desne strane:

1. Anatomska i funkcionalna lezija zahvaća desnu granu (ili njezine separirane ogranke u Hisovom snopiću) i potpuno prekida provodnju. Impuls se širi lijevom granom. Blokirana desna

klijetka aktivira se kasnije usporeno transseptalno iz lijevog septuma i paraseptalnih regija. To je paradigma kompletnog dektopkruralnog bloka.

2. Lezija uzrokuje samo usporenje provodnje kroz granu. Može biti oštećen jedan njezin dio ili dio ramifikacija. Pri tome se jedan dio septuma desne klijetke aktivira normalno putem neoštećenog dijela desne grane, a drugi kontralateralnim impulsima iz lijeve grane. To odgovara inkompletnom dektopkruralnom bloku iako prigodice i kompletni može nastati na taj način.

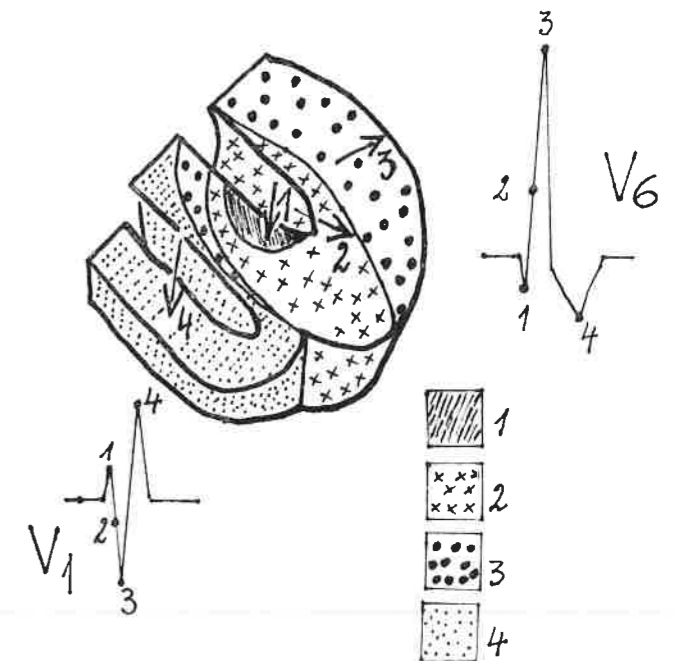
3. Lezija zahvaća najperifernije ramifikacije, odnosno Purkinjevu mrežu, njezine sinapse s miofibrilima ili pak same fibrile. Impuls dostiže odgovarajuće regije tekući intraparijetalno, usporeno i nepravilno. Ova mogućnost može odgovarati nazivu parijetalnog (muralnog ili fokalnog) bloka.

U lezijama perifernih ramifikacija i intraparijetalnim može se pretpostaviti da je glavna desna grana intaktna. Prema tome, lezije mogu nastati na nekoliko nivoa: u separiranim ogranacima Hisovog snopića, glavnoj grani, perifernim ramifikacijama ili njihovim sinapsama s miofibrilima. Lezija glavne grane prvenstveno je eksperimentalna i pretpostavlja sačuvane ostale ramifikacije. U klinici su lezije perifernih ramifikacija najčešće i obično difuzne, kako su pokazala istraživanja *Narule*<sup>8</sup>. Nadalje, valja razlikovati intenzitet i ekstenzitet lezije. Intenzitet lezije znači postotak uništenih ogranaka (totalan 90–100%, suptotalan 70–90% i parcijalan 50–75%). Ekstenzitet se odnosi na veličinu prostiranja lezije. Na kraju, horizontalna lokalizacija lezije se odnosi na gornju, srednju i donju trećinu provodnog sustava.

Relativno je mali broj histoloških korelativnih studija u bloku desne grane. Istraživanja *Izokana*<sup>9</sup> su pokazala da su najvulnerabilnije srednja i donja trećina grane. Zanimljivo je da su u kompletnom i inkompletnom bloku bile jednako zastupljene teške i difuzne lezije, s tom razlikom što su u kompletnom većinom zahvaćene tri trećine (18 primjera), s totalnom (10 primjera), suptotalnom (8 primjera) i parcijalnom destrukcijom (16 primjera). U inkompletnom (6 primjera) većinom je zahvaćena jedna trećina s totalnom destrukcijom u 4, suptotalnom 2 i parcijalnom u 1 primjeru. Slične rezultate ima *Rossi*<sup>10</sup>. Od 71 primjera kompletnog bloka 51 je imao totalnu interrupciju, 16 samo parcijalnu, a 4 su bila bez histoloških alteracija. Očigledan je nedostatak korelacija s patoanatomijom.

Valja imati na umu da obrazac dektopkruralnog bloka ne znači nužno abnormalnu kondukciju u desnoj grani, kako su pokazale eksperimentalne studije u atrijalnom defektu septuma, nego može biti posljedica hipertrofije i dilatacije desne klijetke zbog volumnog opterećenja. To je razlog da neki autori izbjegavaju naziv IDB i zamjenjuju ga nazivom »right ventricular conducti-

on delay.<sup>11</sup> Činjenica, da dektopkruralni blok može nestati nakon operativne korekcije ove kongenitalne greške, upućuje na zaključak da se radi više o usporenoj aktivizaciji hipertrofične desne klijetke (supraventrikularne kriste) nego o pravom bloku. Dva različita oblika evolucije vektorkardiograma u IDB koje prikazuje *Cabrera*<sup>12</sup> upućuju na sličan zaključak da se pri volumnom opterećenju desne klijetke ne mora raditi o pravom inkompletnom bloku.



Slika 2  
Četiri faze depolarizacije u dektopkruralnom bloku (v. tekst).

Može se predvidjeti tok depolarizacije u klasičnom kompletnom dektopkruralnom bloku. Lijevo septum se depolarizira nesmetano od lijevo prema desno i naprijed kroz intaktnu lijevu granu. Tako nastaje mali r u desnim prekordijalnim odvodima, septalni q u lijevim i u prvom standardnom odvodu (vektor 1 sl. 2). Ovaj septalni q može biti prominentniji zbog izostanka oponentnih snaga blokirane desne grane i dugog trajanja transseptalne lijeve-desne depolarizacije. No, to će se rijetko izraziti zbog toga što već nakon pet ili deset milisekunda počinje depolarizacija endokardnog dijela lijeve klijetke (vektor 2 sl. 2) koja se nastavlja transmuralno generirajući snažne vektore usmjerene prema lijevo, natrag i dolje kao normalno.<sup>13</sup> Pri tom se depolarizacija njezinih posterobazalnih dijelova dovršava u 90-oj msek. (vektor 3 sl. 2). To su razlozi da se Q i R vektori bitno ne mijenjaju u ovom bloku iako bi valjalo teorijski očekivati da će ispali potencijali

desne klijetke unekoliko utjecati na tok depolarizacije prednjih dijelova lijeve klijetke. To se ne vidi jer je mali udio desne klijetke u ukupnom potencijalu. Sve to upućuje na opće prihvaćeni zaključak podržavan kliničkim i eksperimentalnim iskustvom da prvi 40 msek. vektori praktički odgovaraju isključivo potencijalima lijeve klijetke. Kada je gotovo sasvim dovršena aktivacija slobodne stijenke lijeve klijetke (u 80-oj milisekundi), nastavlja se još nedovršena lijevo-desna transseptalna depolarizacija desnog septuma koja počinje u 60-oj msek., a zatim desne klijetke sve do 120-te msek. kada završava usporena aktivacija desnog septuma i desne klijetke. Ove terminalne snage reprezentira četvrti vektor (vektor 4 sli. 2) upravljen prema desno i naprijed jer nema kompenzacijskih snaga već depolarizirane lijeve klijetke završene posterobazalno u 90-oj msek. Ove se snage projiciraju na pozitivni pol desnih prekordijalnih odvoda, a negativni lijevih uvjetujući sekundarni R u  $V_1$  i  $V_2$  i široki zdepasti S u  $V_5$  i  $V_6$ . Prema tome, sekundarni R je rezultat dviju snaga: depolarizacije desnog septuma i na kraju desne klijetke. Ako su terminalne snage u cjelini dislocirane prema naprijed, zubaca nema u desnim prekordijalnim odvodima. Jasno je da će veličina sekundarnog R-a zavisiti od veličine maksimalnog vektora terminalnih snaga i njegovog odnosa prema odvodnoj osi  $V_1$ .

Eksperimentalno je utvrđeno (Durrer i Penaloza) da se desni septum počinje aktivirati u 50. ili 60. msek. (normalno u 10. msek. od početka aktivacije lijevog septuma) što znači da zakašnjava za oko 40 msek. Zakašnjenja depolarizacija desne klijetke, abnormalnog toka, produžava se za oko 20 msek. (normalno traje oko 70 msek.), što znači da aktivnost u njoj traje oko 90 msek. Budući da je totalno trajanje ventrikularne depolarizacije zavisno od sume transseptalne i dekstroventrikularne depolarizacije, trajanje QRS-a ne bi trebalo porasti za više od 60 msek. (40 + 20). Ako se ovo produženje doda gornjoj granici normale od 110 msek., onda bi se trajanje QRS-a moglo približiti 170. msek., što je za oko 20 msek. duže u VKG-u nego u standardnim Ekg odvodima zbog dijelom perpendikularne projekcije terminalnih snaga na frontalnu ravninu.

Postoje dva alternativna tumačenja elektrogeneze kruralnog bloka. Jedno potječe od Sodi-Pallaresa, a temelji se na shvaćanju o tzv. električnoj barijeri na granici između obaju septuma. Tu bi se val depolarizacije zaustavio za oko 2—7 stotinki sekunde. Budući da je desni septum sada u fazi mirovanja, polariziran, a lijevi se depolarizira, nastaje patološki vektor bloka upravljen prema blokiranom regiji. Pošto se savlada barijera, impuls ide u dva smjera, distalno od blokiranog mjesta prema slobodnoj stijenci desne klijetke i proksimalno prema gornjim dijelovima septuma ali normalnim putovima. Drugi autori (Erickson) nisu mogli potvrditi barijeru nego kontinuirani tok

septalne depolarizacije. Ujedno ističu da se desna klijetka depolarizira abnormalnim putovima, što je, za razliku od eksperimenta, bliže kliničkoj stvarnosti jer su periferne ramifikacije u pravilu zahvaćene.

Iako usporenje provođenja ili nepotpuni prekid u nekom dijelu desne grane teorijski može uzrokovati IDB, ovaj blok praktički pretpostavlja intaktnost glavne grane s interrupcijama u distalnim ramifikacijama. Ovdje impuls prolazi kroz intaktnu glavnu granu i normalno stimulira desnu klijetku putem septuma ili mimo njega, ali depolarizacija nešto kasni u područjima desnog septuma i klijetke koje opskrbljuju prekinute ramifikacije. Trajanje depolarizacije produžava se za 10 ili 20 msek. ne prelazeći totalno trajanje od 0,12 sek. To zakašnjenje se očituje u pomaku terminalnih snaga prema natrag, desno i zatim nešto naprijed, prema pozitivnom polu odvodne osi  $V_1$  kao u potpunom bloku, ali mnogo slabije izraženo tako da se prigodice ne može razlikovati od normalnog posterobazalnog zakašnjenja. Ekvivalent mu je sekundarni R u  $V_1$  i zdepasti S u I,  $V_5$  i  $V_6$ . Ako su ledirane druge ramifikacije, ne septalne, onda se septum depolarizira normalno obostrano ako je glavna grana sačuvana. Samo usporenje kroz inače intaktnu granu će dovesti do normalne depolarizacije septuma ali će desna klijetka više kasniti nego normalno. Radi se o laganom pomicanju u fazi aktivacije klijetke. Ako su ledirane samo ili pretežno septalne ramifikacije, impuls direktno stimulira desnu klijetku, ali tada postoji mogućnost zakašnjenja transseptalne depolarizacije za oko 40 msek. što može uvjetovati sliku KDB-a iako se o tome anatomske ne radi. S druge strane ventrikulotomija, koja pošteduje septum s posljedičnom interrupcijom perifernih ramifikacija, također može izazvati sliku potpunog bloka.<sup>14</sup> Vjerojatno je da u određenim uvjetima i mali broj preostalih sačuvanih vlaknaca može provoditi impuls čime bi se moglo tumačiti diskrepancija između opsežnosti lezije i manjeg stupnja intraventrikularnog bloka.<sup>10</sup>

U elektrokardiografiji se razlika između potpunog i inkompletnog bloka temelji isključivo na vremenskom trajanju QRS-a. KDB traje 0,12 i više sek., a u IDB manje od 0,12 sek. Znači da se trajanje QRS-a od 0,11 sek. označava kao IDB, a 0,12 kao KDB. Razlika je u ovom primjeru samo u jednoj milisekundi. Naravno, osjeća se da ovaj Ekg kriterij ima isključivo opisno značenje i da se ne temelji na čvrstim elektrofiziološkim i patoanatomskim osnovama. Teško je iznaći jasne i točno definirane elektrofiziološke i anatomske okvire koji bi opravdali ovo razlikovanje. Witham<sup>13</sup> ima pravo kada tvrdi da se ne može nikada biti posve siguran koja vrijednost QRS-a odgovara anatomskom potpunom bloku. Ako u vezi s ovim konstatacijama slijedimo naše misli, postavlja se pitanje postoji li uopće inkom-

pletni blok. Pitanje je opravdano kada se zna da se izlazni trakt desne klijetke u gornji stražnji dijelovi septuma kasno depolariziraju u smjeru prema gore, desno pa naprijed uvjetujući prigodice sekundarni R u  $V_1$  što formalno može odgovarati IDB-u. To je, međutim, normalni elektrofiziološki fenomen i trebalo bi ga označiti kao terminalno zakašnjenje depolarizacije baze.


Pa ipak, na pitanje postoji li inkompletni blok treba odgovoriti potvrdno, jer klasična eksperimentalna istraživanja Sodi-Pallaresa<sup>15</sup> nesumnjivo su pokazala da postoje mnogobrojni prijelazni oblici između normalne krivulje i inkompletnog bloka koji se identificiraju na temelju karakteristične morfologije rSr, rsR, RsR, u  $V_1$  i  $V_2$  sa zdepastim S u  $V_5$  i  $V_6$  ili forme fruste s embrionalnim R u silaznom kraku S-a. Pri tome je trajanje QRS-a manje od 0,12 sek. a intrinsikoidna defleksija veća od 0,03 sek. Već sada treba navesti za naša kasnija razmatranja važnu konstataciju Sodi-Pallaresa da postoji dobra korelacija između stupnja eksperimentalnoga bloka i veličine i trajanja sekundarnog R-a koji odgovara usporenoj depolarizaciji desnog septuma i klijetke a da ne postoji korelacija s primarnim R-om koji ostaje nepromijenjene amplitude i trajanja.

Očividno je da elektrogeneza dekstrokruralnog bloka nije u svim pojedinostima jasna. Teško ga je staviti u točno definirane elektrofiziološke i patoanatomske okvire jer nisu poznati detaljni putovi i načini kojima se impuls širi kroz periferne ramifikacije, Prukijevu mrežu i spojne točke s miofibrilima. Nije poznat ni broj očuvanih vlaknaca dovoljan za nesmetano širenje impulsa.

#### VEKTOKARDIOGRAM DEKSTROKRURALNOG BLOKA

Vektokardiografija prikazuje promijenjeni redosljed aktivacije klijetke na zoran i precizan način. Naravno, ne može se očekivati potpuna korelacija između konvencionalnog elektrokardiograma i ortogonalnog vektokardiograma zbog različitih teorijskih (fizikalnih) principa na kojima se obje metode temelje. Upravo se zbog toga ne može uvijek predvijeti iz  $V_1$  i  $V_2$  odvoda kakav će biti vektokardiogram. U osnovi se u vektokardiografiji zanemaruje klasična Ekg dioba na kompletni i inkompletni blok, a vrednuje se izgled vektorske petlje, njezina rotacija, oblik i trajanje terminalnog privjeska.

Karakteristična je dvostrukost vektorske petlje QRS-a najbolje vidljiva na H i S planu. Prvi dio, eferentni krak, odgovara nesmetanoj depolarizaciji lijevog septuma i klijetke a u 60. msek. počinje usporena depolarizacija desnog septuma i klijetke što se očituje u drugom dijelu petlje terminalnim privjeskom usporene brzine rotacije



Slika 3  
Tri tipa VKG-a u potpunom bloku desne grane:  
tip I, II, III. Terminalni privjesak  
(dvostruka strelica).

(zgnusnuti segmenti) i nepravilnostima toka (sl. 3). Ovaj je dio smješten desno, više ili manje naprijed (gore ili dolje). Ovaj bitni dio odgovara isključivo potencijalima desnog septuma i klijetke. Njegovo je trajanje u pravilu duže od 30 msek. (30—80 msek. sr. vr. 60 msek.), a mora se vidjeti barem u dva plana. U potpunom bloku je smješten izrazitije prema naprijed, u prednjem desnom kvadrantu, različitog smjera rotacije dok se u inkompletnom nalazi u stražnjem desnom kvadrantu većinom negativne rotacije.

Uvriježena je dioba Vkg-a na tri tipa: tip I, II, i III. Tip I. je karakteriziran negativnom rotacijom petlje na H planu i time što aferentni krak križa medijalnu liniju iza nulte (ili E) točke (sl. 3 gore). Odgovara klasičnom RSR obrascu u  $V_1$ , a pretežno se vidi u inkompletnom bloku. Tip II. također negativno rotira ali se aferentni krak nalazi ispred nulte točke (sl. 3 u sredini). U tipu III. cijela horizontalna petlja leži ispred nulte točke i pokazuje pozitivnu rotaciju (sl. 3 dolje). Iznimno može i inkompletni blok pripadati tipu II. i III. Za kliniku je interesantno da samo 10% bolesnika s tipom I. su kardiopati, 55% s tipom II, a 90% s tipom III.<sup>16</sup>

Terminalno usporenje (vektor S) je važan dijagnostički kriterij dekstrokruralnog bloka pa o



njemu treba reći nešto više. Očituje se kao zgusnuti segmenti terminalnog privjeska u pravilu smješteni u prednjem ili stražnjem desnom kvadrantu od 60. do 100. msek. U osnovi terminalno usporenje, individualnog trajanja od 0—30 msek. je normalni elektrofiziološki fenomen uvjetovan kasnom i nešto usporenom depolarizacijom postero bazalnih regija septuma i obiju klijetki vjerojatno zbog oskudijevanja ovih regija na provodnom tkivu. U Ekg-u mogu biti ekvivalenti zdepasti S u  $V_5$  i  $V_6$  i sekundarni R u  $V_1$ . Njihova izraženost nije uvijek jasna što zavisi od dužine trajanja i projekcije ovog dijela na osima skalarnih odvoda. U 10% zdrave djece i odraslih istaknuti terminalni vektori su usmjereni prema gore i desno, ponekad lijevo. Odgovaraju depolarizaciji supraventrikularne kriste (ekvivalent  $S_1$ ,  $S_2$ ,  $S_3$  ili RSR u  $V_1$ ) i vjerojatno predstavljaju normalnu varijantu krivulje. U nekih njezinu fiziološku hipertrofiju. Gornja granica njihove veličine je 0,60 milivolta. Lichten<sup>17</sup> ih smatra posljedicom varijante u razvoju stražnjeg dijela lijevog kursa, Schaefer<sup>18</sup> fiziološkim zakašnjenjem depolarizacije baze, a Burch<sup>19</sup> ih naziva »kristalnim« vektorima. Witham<sup>13</sup> misli da u odraslih mogu biti odraz ožiljkastih promjena ili pak kongenitalni nedostatak provodnog tkiva u ovim regijama.

U dektopkruralnim blokovima je ovo produženo trajanje u pravilu duže od 30 msek. (sl. 3). Taj fenomen je poznat u kruralnim blokovima i periinfarktним blokovima. Naravno, neće biti lako utvrditi kojoj grupi dominantnih vektora postero bazalnih regija pripada, no iz iskustva se zna da je terminalno usporenje u perinfarktним blokovima obično smješteno u stražnjem lijevom kvadrantu za razliku od dektopkruralnog bloka gdje leži u prednjem ili stražnjem desnom kvadrantu.

#### ZAPAŽANJA O INKOMPLETNOM DEKSTOKRURALNOM BLOKU

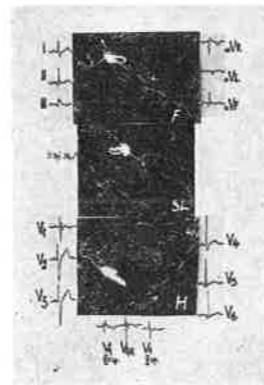
IDB posebno je zanimljiv zbog kontroverznih mišljenja o njegovoj opstojnosti što se ponajviše očituje u dilemi »varijanta normalne krivulje« ili inkompletni blok. Zasluhuje pažnju velika šarolikost njegovih Ekg i Vkg oblika, posebno u  $V_1$  do  $V_3$ , njegov terminalni privjesak i različita prostorna pozicija vektorske petlje QRS-a.

Valja reći da je šarolikost oblika krivulje prvenstveno u vezi s različitim aberatnim putovima širenja impulsa kroz periferne ramifikacije (postdivizionalni blok) pa se može očekivati da će usporenje provodnje limitirano na manji broj ograna u uvjetovati manji stupanj alteracije krivulje.

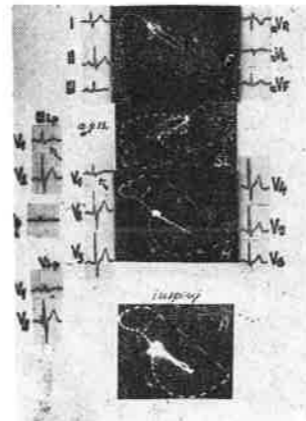
Obratili smo posebnu pozornost dvjema pojavama: terminalnom privjesku i prostornoj poziciji vektorske petlje QRS-a. Ni u jednog boles-

nika nismo utvrdili kliničke znakove organske bolesti srca.

Terminalni privjesak, najvažnija oznaka dektopkruralnog bloka, većinom ne pokazuje potpuno razvijenu sliku kao u kompletnom bloku. Nalazi se u desnom stražnjem kvadrantu, gornjem ili donjem, u pravilu negativne rotacije i nerijetko nepravilna toka. Njegovo trajanje samo malo prelazi 30 msek. (sl. 4 i 5).



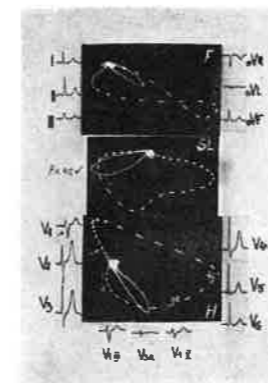
Slika 4  
Inkompletni dektopkruralni blok. Terminalni privjesak u desnom stražnjem kvadrantu (dvostruka strelica).



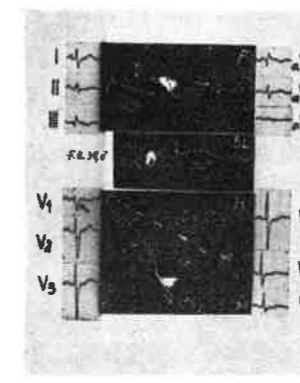
Slika 5  
Inkompletni dektopkruralni blok. Zdepasti, rascijepljeni S u  $V_1$ . Visoki R u  $V_1$  (III, IV i V interkostalni prostor). 40 msek. vektor ispred nulte točke (v. tekst).

Skalarna morfologija IDB-a u  $V_1$  zavisi prvenstveno od stupnja prednje razvijenosti privjeska. Ako se na električnu os odvoda  $V_1$  povuče okomica koja prolazi kroz nultu točku, ishodišnu točku svih vektora, onda nastaju dva sektora protivnog polariteta: pozitivni ispred i negativni iza okomice (sl. 10). Kada terminalni privjesak u svome prednjem razvoju prelazi ovu okomicu, nastaje sekundarni R u  $V_1$ , odnosno rSr ili rSR iako se privjesak još uvijek nalazi u stražnjem desnom kvadrantu (sl. 4). U KDB-u, kojeg se skalarna morfologija u  $V_1$  bitno ne razlikuje osim u trajanju, terminalni privjesak je obično smješten u prednjem desnom kvadrantu i dužeg je trajanja uvjetujući znatno veći sekundarni R u  $V_1$  (sl. 3). Međutim, ako terminalni privjesak ne prelazi okomicu, onda umjesto sekundarnog R-a može postojati zdepasti S u  $V_1$  jer se privjesak projicira na negativni pol odvoda  $V_1$  a pokazuje nepravilnosti. Tako nastaju Rs ili rS kompleksi u  $V_1$  pri čemu je S zdepast, bizaran (sl. 5).

Pri istoj ili sličnoj morfologiji i poziciji terminalnog privjeska može nastati embrionalni r u silaznom ili uzlaznom kraku S-a (sl. 6 i 7). Primarni R u  $V_1$  ima čestu veću amplitudu od normalne, a trajanja je 0,04 sek. u vezi s dužim tra-



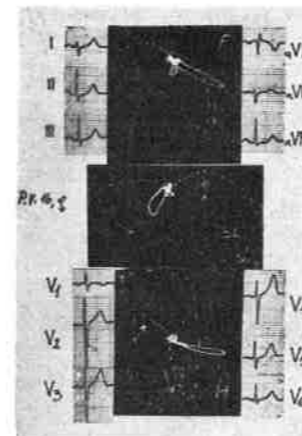
Slika 6  
Manji stupanj inkompletnog dektopkruralnog bloka. Terminalni privjesak (dvostruka strelica) trajanja na gornjoj granici normale. Embionalni r u S-u u  $V_1$ , rSr u  $V_1$ . 40 msek. vektor ispred nulte točke (v. tekst).



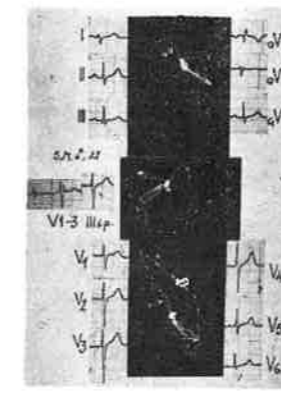
Slika 7  
Inkompletni dektopkruralni blok. Tortuotični terminalni privjesak u stražnjem desnom kvadrantu (dvostruka strelica). Zdepasti S u  $V_1$ .

janjem i izrazitijom prednjom razvijenosti, o čemu će kasnije biti još riječi (sl. 5).

Druga pojava koja zasluhuje pažnju, a može biti uzrok dilema, jest činjenica da terminalni privjesak može biti posve normalnog trajanja ili na gornjoj granici normale (sl. 6). To je zapažanje u skladu s eksperimentalnim rezultatima Penaloze i kliničkim zapažanjima Scherlisa<sup>20</sup>, koji tvrdi da »iako postoji alteracija terminalnog di-



Slika 8  
Istaknuti terminalni dio petlje QRS-a usmjeren udesno, gore i natrag (dvostruka strelica), ali normalnog trajanja. Ekg ekvivalenti: sekundarni R u uzlaznom kraku S-a u  $V_1$ , duboki S u  $V_5$ . Nisu ispunjeni kriteriji dijagnoze IDB-a.



Slika 9  
Visoki prekordijalni  $V_1$  do  $V_3$  sa RSR formacijom. Terminalni privjesak samo malo više od 30 msek. (dvostruka strelica). Gornji fokalni dektopkruralni blok?

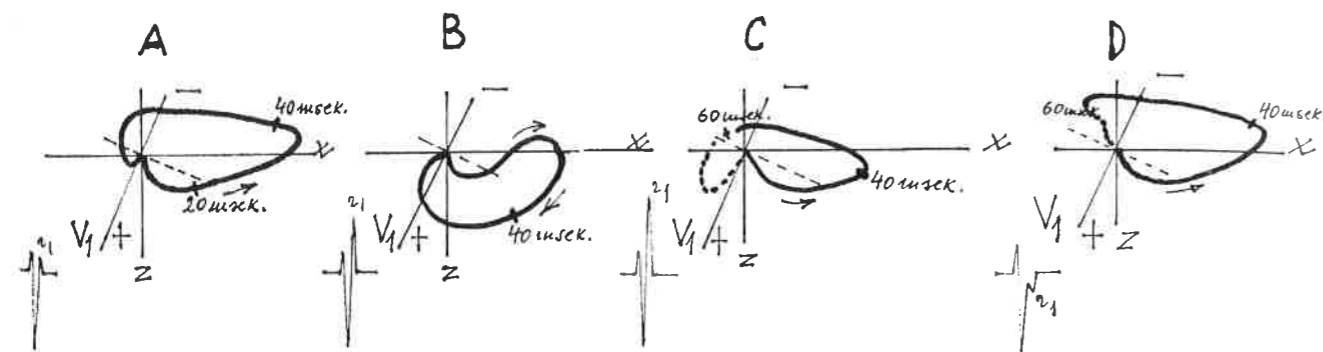
jela QRS-a, terminalno usporenje je odsutno ako je lagani stupanj smetnje provođenja. Tada nastaje pitanje radi li se o »fiziološkom zakašnjenju depolarizacije baze«, dakle, normalnoj varijanti krivulje ili o inkompletnom bloku (sl. 8). Iako je ovo razlikovanje nerijetko teško, u ovakvim primjerima je korisno snimanje komplementarnih prekordijalnih odvoda  $V_3R$ ,  $V_1$  do  $V_3$  u II. i V. interkostalnom prostoru.

Razrađeni su brojni, ali ne i ujednačeni, diferencijalno dijagnostički Ekg kriteriji.<sup>21 22</sup> Najvažniji su: RSR u  $V_1$  je vjerojatno normalna varijanta ako traje manje od 0,08 sek., ako sekundarnog R-a nema u  $V_3R$  i nižim desnim prekordijalnim odvodima. Vjerojatno je abnormalan ako je primarni R veći od 8 mm, ako je  $R^1$  veći od 6 mm, ako je  $R^1/S$  odnos veći od 1 u bilo kojem desnom prekordijalnom odvodu ili ako je prisutan u  $V_3R$  ili nižem  $V_1$ . Trajanje  $R^1$ -a u  $V_1$  duže od 0,04 sek. ide u prilog dijagnozi IDB-a. Ako je  $R^1$  u  $V_2$  za 1 mm viši od  $R^1$ -a u  $V_3R$ , to je normalna varijanta.

Na slici 10 prikazano je kako može vektokardiografija pomoći u razrješavanju ove dileme. Nedostatak terminalnog privjeska ili njegovo normalno trajanje ne ide u prilog dijagnozi IDB-a (sl. 10a). Zaista je malo vjerojatno da rSr morfolologija u  $V_1$  bez dodatnih znakova odgovara pravom inkompletnom bloku. Na sl. 10d prikazana je varijanta IDB-a s terminalnim privjeskom (točkasti dio) u stražnjem desnom kvadrantu.

Ponekad se dilema odnosi na pitanje radi li se o fokalnom, muralnom bloku. Bolju eksploraciju prednje stijenke omogućavaju cirkumferencijalni torakalni unipolarni odvodi u nekoliko nivoa uključiv proc. ensiformis. Lepechkin<sup>7</sup> je mogao dokazati snimanjem ovih dopunskih odvoda prisutnost gornjeg ili donjeg dektopkruralnog bloka (vidi naš primjer — sl. 9).

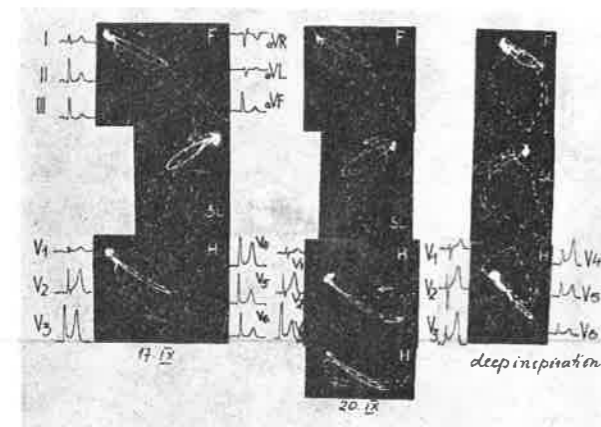
Da postoje primjeri koji mogu u određenom trenutku naličiti i podsjećati na IDB, iako to nisu, pokazuje zanimljiv primjer na slici 11. Radi se o 46 godina starom muškarcu s neurotskom simpatologijom srca ali normalnim kliničkim, rendgenskim i humoralnim nalazima. Pacijenta pratimo četiri godine i ovaj Ekg-Vkg obrazac pri običnoj respiraciji ostaje neprimijenjen. Izrazita dislokacija hirizontalne petlje QRS-a prema naprijed s pozitivnom rotacijom podsjeća na tip III. inkompletnog bloka (17. IX). Postoji rsr formula u  $V_1$  s upadljivo visokim R zupcima u  $V_2$  i  $V_3$ , ali bez S zubaca u prekordijalnim odvodima što je izraz potpune 100%-tne anteriorizacije petlje. Rdg snimke prsnog koša nisu dale osnovu za posebnu anatomsku poziciju srca. Terminalnog privjeska nema pa se očito ne radi o IDB-u. Trenutko obrazac pokazuje labilnost pa se registrira osmica bez uočljivih razloga (20. IX). Pri dubokom inspiriranju petlja se upravlja više prema natrag (H i S plan) i obrazac nestaje i petlja poprima normalan izgled i rotaciju. Dobro je vid-



Slika 10

Horizontalni VKG.

- A) varijanta normale  
 B) vjerojatno hipertrofija desne klijetke (pozitivna rotacija)  
 C) Kompletan deokstrokruralni blok. Terminalni privjesak u prednjem desnom kvadrantu.  
 D) Varijanta inkompletnog deokstrokruralnog bloka, em bicinalni r u S-u. Terminalni privjesak u stražnjem desnom kvadrantu.



Slika 11

Neobičan primjer anteriorizirane petlje QRS-a. Terminalnog privjeska nema. Nije deokstrokruralni blok. Nestanak obrasca pri dubokom inspiriju (v. tekst).

ljiva na F planu rotacija srca oko sagitalne osi u smjeru kretanja kazaljke na satu (vertikalizirana petlja s pozitivnom rotacijom) uobičajena pri inspiriju. Poznato je da su elektrokardiogrami uvjetovani strukturalnim promjenama respiratorno stabilni (sl. 5). Za ovu krivulju nema pouzdanog objašnjenja. Očividno, iako ponešto slična IDB-u, ona nije izraz lezije desne grane, još manje hipertrofije desne klijetke, posterobazalnog infarkta ili neobične anatomske pozicije srca. Rotacija srca izazvana dubokim inspirijem stvorila je nove uvjete projekcije i tako zbrisala ovaj obrazac. Može se pretpostaviti da je u pitanju posebna anomalna distribucija specifičnog provodnog sustava koja zbog rotacije srca izazvane respiracijom sada daje drukčiju projekciju. Ili je pak duboki inspirij promijenio smjer depolarizacije.

#### PROSTORNA POZICIJA PETLJE QRS-a

Ako se obrati pažnja na prostornu poziciju petlje QRS-a i skalarnu morfologiju u desnim prekordijalnim odvodima, relativno često se primijeti prednja dislokacija za više od 50% površine ispred transverzalne osi X (sl. 5 i 6). Tome odgovara izmijenjeni odnos  $R/S \geq 1$  u ( $V_1$ ) do  $V_3$  (sl. 5). Ova anteriorizacija se primjećuje i u potpunom bloku tipa II. i III. (sl. 3), a poznata je i u prednjem bifascikularnom bloku (DB + PLH). Pri tome postoji većinom dobra sukladnost između ove prostorne pozicije i visoke amplitude R zubaca u desnim prekordijalnim odvodima. U seriji krivulja IDB-a (tip I) može se uočiti postupna tendencija pomicanja 40 msek. vektora (i maksimalnog vektora) prema naprijed, bliže osi X do potpuno izražene prednje dislokacije.

Ustaljeno je mišljenje da izolirani deokstrokruralni blok, kako smo vidjeli, ne mijenja ili bitno ne mijenja veličinu, smjer prve polovine petlje QRS-a, odnosno prvih 40 msek. vektora.<sup>13 15 21 23 24</sup> Na taj način prva polovica petlje QRS-a, uključiv prvih 40 msek. vektore, predstavlja čisti potencijal lijevog septuma i lijeve klijetke. Ovo shvaćanje je osnovano i razumljivo. Naime, desna i lijeva klijetka normalno se depolariziraju praktički simultano. Udio desne klijetke bi se mogao očitovati tendencijom skretanja ranih vektora prema naprijed i udesno odgovarajući parcijalnom vektoru desne klijetke koja je položena prema naprijed. Međutim, ovaj utjecaj u normalnoj krivulji nije vidljiv zbog dominacije snažnih anterolateralnih potencijala lijeve klijetke. Dakle, normalni R u  $V_1$ ,  $V_2$  i  $V_3$  je rezultat slabog udjela potencijala desne klijetke, a jačeg lijevog septuma i lijeve klijetke. U deokstrokruralnom bloku će

taj slabi utjecaj posve izostati pa valja očekivati čisti potencijal lijeve klijetke, što znači normalno skretanje ranih vektora (eferentnog kraka) prema naprijed, lijevo, dolje i natrag s normalnom veličinom i brzinom inskripcije i negativnom rotacijom. Dakle, tendencija skretanja prvih 20 do 40 msek. vektora prema naprijed veličinom i trajanjem bit će prije smanjena nego povećana. Uostalom, na toj nepromijenjenosti centrifugalnog dijela petlje temelji se iskustvena činjenica da se u deokstrokruralnom bloku može lako prepoznati infarkt prednje stijenke. Nepromijenjenost eferentnog kraka potvrđuju već spomenuti eksperimentalni rezultati Sodi-Pallaresa o korelaciji veličine i trajanja sekundarnog R sa stupnjem bloka. I Sherlisovo je kliničko zapažanje<sup>20</sup> u sedam primjera intermitentnog bloka da centrifugalni krak ostaje jednak onom prije pojave bloka veličinom i usmjerenošću.

Iz ovog se nameće logički zaključak da anteriorizacija petlje QRS-a u bloku desne grane, tj. porast veličine i trajanja prema naprijed dislociranog eferentnog kraka (primarni  $R \geq 0,04$  u  $V_1$ ) ne pripada izoliranom deokstrokruralnom bloku nego njegovoj kombinaciji s nekim drugim uzrokom ili patološkim obrascem. Prema raširenom shvaćanju i iskustvu to je hipertrofija desne klijetke većinom s pozitivnom rotacijom i posterobazalni (ili posteroseptalni) infarkt većinom s negativnom rotacijom na H planu, kao i neki tipovi krivulje sindroma preeksitacije. Primarni R u  $V_1$  povećane amplitude i trajanja 0,04 i više je jedini deformitet krivulje koji može uzrokovati dilemu između deokstrokruralnog bloka i posterobazalnog infarkta. Za ilustraciju navodimo mišljenje Benchimola<sup>23</sup> da postoji tip DB s pozitivnom rotacijom i anteriorizacijom u osoba bez uočljive srčane bolesti, ali da se u većine radi o hipertrofiji desne klijetke ili infarktu stražnje stijenke. Primjeri Scherlisa,<sup>20</sup> osobito Case 4, pokazuju anteriorizaciju s pozitivnom rotacijom i visokim R od  $V_1$  do  $V_3$  u pozitivnom deokstrokruralnom bloku što upućuje na zaključak da visoki R zupci ne mogu biti pouzdan kriterij hipertrofije desne klijetke i posterobazalnog infarkta.

Naša zapažanja u IDB-u s negativnom rotacijom na H planu (tip I) ukazuju na to da ova anteriorizacija nije nužno vezana za neki od spomenutih patoloških obrazaca. Ni u jednom od selekcioniranih primjera nije bilo kliničkih razloga za pretpostavku o hipertrofiji desne klijetke ili infarktu miokarda. Radilo se mahom o juvenilnom bloku. U nekih smo vršili rendgenska snimanja prsnog koša u dvije projekcije i nismo našli razloga za promjenu pozicije srca niti utvrdili plitki prsni koš? iako bi točnija antropometrijska ispitivanja bila poželjna.

Analogna zapažanja ima De Padua<sup>25</sup> u prednjem bifascikularnom bloku (DB + PLH). Anteriorizacija se nije mogla tumačiti hemiblokom, hipertrofijom desne klijetke ili stražnjim infark-

tom, nego samim deokstrokruralnim blokom. Pri tome je zanimljivo da je maksimalni vektor na H planu imao gotovo identičan smjer u izoliranom KDB-u (7,1 stupnjeva) i prednjem bifascikularnom bloku (7,6 stupnjeva). Kasnije je postavio novu hipotezu o medioseptalnom bloku kao uzroku anteriorizacije potlje.<sup>26</sup>

Čini se, dakle, da prvobitna formulacija prema kojoj izolirani DB ne mijenja veličinu, smjer prvih 40 msek. vektora, iako dobro osnovana, nije u ovom uopćenom obliku točna. Ona zahtijeva korekciju ili točnije nadopunu u konstataciji da u IDB-u tipa I (kao i u KDB-u tipa II. i III) može biti izražena anteriorizacija bez hipertrofije desne klijetke i infarkta. Vjerojatno je, dakle, da postoje dva oblika inkompletnog bloka s negativnom rotacijom (tip I). Jedan s nepromijenjenim tokom eferentnog kraka, odnosno normalnim položajem i veličinom 40 msek. vektora (prema natrag) i drugi s više ili manje anterioriziranim eferentnim krakom pri čemu 40 msek. vektor (i maksimalni vektor) leže ispred transverzalne osi X. Dok se u prvom primjeru radi o čistim potencijalima lijevog septuma i lijeve klijetke, u drugim se primjerima anteriorizacija ne može u cjelini pripisati potencijalima lijevog septuma i klijetke.

Naravno, ova dopunska konstatacija zahtijeva i dopunsko objašnjenje koje neće osporiti prvobitnu formulaciju, ali će je nešto izmijeniti. Ovdje se, naime, nameće postulat o jednom dodatnom činiocu, najvjerojatnije imanentnom samom deokstrokruralnom bloku. Valja pretpostaviti da različiti prostorni položaj 40 msek. vektora zavisi prvenstveno od različitih aberantnih putova odnosno od lokalizacije i stupnja prekida u perifernim ramifikacijama. Tako je Dodge<sup>27</sup> ranije došao do zaključka da nepromijenjeni tok i položaj 40 msek. vektora odgovara prekidu u perifernim ramifikacijama u kliničkom deokstrokruralnom bloku.

Obilne višestruke ramifikacije osiguravaju jednako mjereno širenje impulsa u području desne grane. Prekid provodnje u stražnjim, dijafragmalnim ili bazalnim ramifikacijama uz sačuvanu provodnju u samoj desnoj grani i prednjem dijelu septuma i klijetki, mogao bi uvjetovati asimetriju u širenju impulsa s prevladavanjem normalne provodnje u prednjim, apikalnim i deokstroventrikularnim ramifikacijama. Potencijal je koncentriran na jednom užem području, jednosmjernan, više ili manje usmjeren prema naprijed, povećana intenziteta uz nepromijenjeni otpor. Sinhroni parcijalni vektor ovih snaga mogao bi adicijom s ranim snagama septuma i lijeve klijetke oblikovati jedan integralni (sumacioni) vektor usmjeren prema naprijed. Obrnuto, prekid provodnje u prednjim distalnim dijelovima desne grane ne bi remetio veličinu i smjer 40 msek. vektora, odnosno eferentnog kraka petlje. Naravno, u inkompletnom bloku je ova pretpostavka o adiciji osnovana

zbog praktički simultane depolarizacije lijeve klijetke i jednog dijela desne klijetke. U potpunom bloku s totalnim prekidom glavne grane postoji znatni asinhronizam u aktivaciji obiju klijetki pa se adicijom simultanih vektora ne može tumačiti anteriorizacija petlje. No, ne čini li se da upravo sama činjenica da i u kliničkom KDB-u mogu biti prekinute periferne ramifikacije u dvije ili tri trećine,<sup>6,9</sup> dopušta tumačenje o adiciji na isti način? Prema tome anteriorizacija bi odražavala jednu varijantu dektopruralnog bloka uvjetovanog specifičnom lokalizacijom lezije (hipoteza o postdivizionom desnom stražnjem »hemibloku«?). Drugo bi alternativno tumačenje bilo da se radi o združenoj prirođenoj anomaliji, tj. o IDB-u s anteriorizacijom kao varijantom normalne krivulje, uvjetovanom jačom razvijenosti prednjih ramifikacija lijeve grane Hisovog snopića.

## SUMMARY

RIGHT BUNDLE BRANCH BLOK  
(Electro-Vectorcardiographic study)

B. Antonin

From Clinic of Internal Medicine,  
Clinical Hospital Center,  
Medical Faculty, Univ. Rijeka

After description of anatomy and electrophysiology of the right bundle branch, the elektrogenesis of the right bundle branch block is presented in detail. Special attention is paid to the form, duration and spatial position of the terminal forces of the QRS respectively of the late stadium of the depolarisation of the right septum and right ventricle. The spatial position of the terminal portion of the QRS loop (terminal conduction delay) is correlated with the scalar morphology in derivations  $V_1-V_3$  in incomplete right bundle-branch block. The diagnostic dilemma between incomplete right bundle-branch block and normal variant can be resolved by using multiple precordial leads and orthogonal vectorcardiogram.

The anterior displacement of the QRS loop is relatively frequently seen in incomplete (and complete) right bundle-branch block (40 msec. vector in front the transversal axis x). These Ecg-Vcg patterns ( $R \geq 1$  in  $V_1-V_3$ ) can not be explained in some cases with coexisting right ventricular hypertrophy or posterior myocardial infarction. A hypothesis is advanced that this anteriorization is probably immanent to the right-branch block itself and caused by specific localisation respectively interruption in peripheral ramifications of posterior, diaphragmatic or basal portion of the right ventricular or septum.

## LITERATURA

- Whimery, M. J., Froelicher, F., Longo, M., Triebwasser, H.: The electrocardiographic response to maximal Exercise of asymptomatic men with R.B.B.B., *Chest*, 71:335, 1977.
- Massing, G., James, Th.: Anatomical Configuration of the His bundle and Bundle Branches in the Human Heart, *Circulation*, 53:609, 1976.
- Baissus, C., Latour, H., Grolleau, R., Puech, P.: Branche droite du faisceau de His, *Arch. Mal. Coeur*, 69:1123, 1976.
- Mayerburg, B. i sur.: Electrophysiology of Intraventricular specialized Conducting System, u *Advances in Electrocardiology*, Vol. 2, Grune Stratton, New York, 1976.
- Kulbertus, H. E., Demoulin, J. C.: The conduction System: anatomical and pathological aspects (Chapter 2).
- Narula, D. S.: His Bundle Electrocardiography and Clinical Electrophysiology: F. A. Davis comp., Philadelphia, 1975.
- Lepeschkin, E.: Multiple precordial Leads in the Diagnosis of Intraventricular Conduction Disturbances, *Adv. Cardiol.*, 10:284, 1974.
- Narula, D. S., Samet, P.: RBBB with normal left or right axis deviation, *Am. Jour. Med.*, 51:433, 1971.
- Isokane, N., Fernandez, F., Iris, L., Gerbaux, A.: Les lesions de la branche droite du faisceau de His, *Arch. Mal. Coeur*, 70:9, 1977.
- Rossi, L.: Histopathology of the Conducting System, *Giornale italiano di Cardiologia*, 2:484, 1972.
- Ellison, R., Restieaux, N.: Vectorcardiography in Congenital Heart disease, W. B. Sanders comp., Philadelphia, London, 1972.
- Cabrera, E.: Electrocardiographie clinique, Masson edit., Paris, 1959.
- Witham, A. C.: A system of vectorcardiographia interpretation, Year Book Medical Publisheres, Chicago, 1975.
- Ziady, G., Hallidie-Smith, K., Goodwin, J.: Conduction disturbances after surgical closure of ventricular septal defect, *Brit. H. Jour.*, 34:1199, 1972.
- Sodi-Pallares, D., Colder, R.: New Bases of electrocardiography, Mosby comp., St. Louis, 1959.
- Fedor, J., Waltson, A., Wagner, G., Starr, J.: The vectorcardiogram in Right Bundle Branch Block, *Circulation*, 53:926, 1976.
- Lichtlen, P.: Klinische Vektor-Electrocardiographie, Springer Verlag, Berlin, Heidelberg, New York, 1969.
- Schefer, H.: Das Elektrokardiogram, Springer Verlag, Berlin, 1951.
- Burch, G., De Pasjuale, N.: Electrocardiography in the Diagnosis of Congenital Heart Disease, Lea Fehiger, Philadelphia, 1967.
- Scherlis, L., Lee, Y-Ch.: Transient right bundle branch block, *Am. Jour. Cardiol.*, 11:173, 1963.
- Friedman, H.: Diagnostic electrocardiography and vectorcardiography, McGraw-Hill Book comp., New York, 1971.
- Mendenez, M., Marriot, G.: Differential diagnosis of QRS and dominant R waves in right chest leads, *JAMA*, 198:843, 1966.
- Benchimol, A.: Vectorcardiography, The Williams-Wilkins comp., Baltimore, 1973.
- Te-Chuan-Chou, Helm, R., Kaplan, S.: Clinical Vectorcardiography, II ed., Grune Stratton, New York, London, 1974.
- Miguel, J., Dos Reis, D., Lopes, V., Pereira, C., De Padua, F.: Vectorcardiographic Study of right bundle branch block and its association with the Left Hemiblocks, *Adv. Cardiol.*, 16:451, 1976.
- De Padua, F.: Hemiblocks, *Adv. Cardiol.*, 19:105, 1977.
- Dodge, H., Grant, R.: Mechanism of QRS complex prolongation in man, *Am. Jour. Med.*, 21:534, 1956.

Medicina, suppl. 2 (Acta Fac. Med. Fluminensis), 15, 5, 1978.