

# Aspiracija stranog tijela u djece

---

**Banac, Srđan; Višnić, Danijela; Verbić, Arijan**

*Source / Izvornik:* **Liječnički vjesnik, 2023, 145, 11 - 15**

**Journal article, Published version**

**Rad u časopisu, Objavljena verzija rada (izdavačev PDF)**

<https://doi.org/10.26800/LV-145-supl1-2>

*Permanent link / Trajna poveznica:* <https://um.nsk.hr/um:nbn:hr:184:482630>

*Rights / Prava:* [Attribution-NonCommercial-NoDerivatives 4.0 International/Imenovanje-Nekomercijalno-Bez prerada 4.0 međunarodna](#)

*Download date / Datum preuzimanja:* **2025-03-12**



*Repository / Repozitorij:*

[Repository of the University of Rijeka, Faculty of Medicine - FMRI Repository](#)





# Aspiracija stranog tijela u djece

## Foreign body aspiration in children

Srđan Banac<sup>1,2</sup> , Danijela Višnić<sup>1,3</sup>, Arijan Verbić<sup>1</sup>

<sup>1</sup> Klinika za pedijatriju, KBC Rijeka

<sup>2</sup> Katedra za pedijatriju, Medicinski fakultet Sveučilišta u Rijeci

<sup>3</sup> Fakultet zdravstvenih studija Sveučilišta u Rijeci

### Ključne riječi

ASPIRACIJA; STRANO TIJELO; PEDIJARIJA;  
BRONHOSKOPIJA

### Keywords

ASPIRATION; FOREIGN BODY; PEDIATRIC;  
BRONCHOSCOPY

**SAŽETAK.** Aspiracija stranog tijela čak se 3 – 4 puta češće javlja u djece, poglavito u one mlađe od tri godine, nego u odraslih. Orašasti plodovi i razne vrste sjemenki najčešća su strana tijela koja aspiriraju manja djeca. Starija djeca češće aspiriraju sitne kućanske predmete ili sitne dijelove igračka. Aspiracija stranog tijela može ugroziti život. U djeteta koje se zbog aspiracije guši i ne može kašljati niti govoriti treba odmah primijeniti Heimlichov manevar koji se ne smije koristiti u djece mlađe od godinu dana. U najvećem broju slučajeva nakon dramatične faze gušenja strano tijelo dospije u jedan od bronha kada nastupa prividno mirna faza. Ista se ne smije protumačiti tako da je s djetetom sve u redu, jer neprepoznato strano tijelo u donjim dišnim putovima može dovesti do teških komplikacija na plućima. Anamnestički podatak o naglom nastupu simptoma aspiracije ključan je element dijagnostičkog postupka. Nalaz fizikalnog pregleda i nalaz rendgenske snimke grudnih organa mogu biti normalni tako da je anamneza dovoljna za indiciranje bronhoskopskog pregleda kojim se definitivno postavlja dijagnoza stranog tijela u dišnom putu. Uklanjanje stranog tijela primarni je i obavezan cilj liječenja. Za bronhoskopsku evakuaciju stranog tijela iz dišnih putova djece definitivno se preporučuje koristiti kruta bronhoskopija. Mjere prevencije aspiracije stranih tijela u djece obuhvaćaju zakonodavstvo, provođenje stalnog nadzora sigurnosti proizvoda i edukaciju roditelja. Roditelje, odgovajatelje i školske nastavnike treba poticati da pohađaju tečajeve osnovnog održavanja života i pružanja prve pomoći u slučaju nastupa gušenja.

**SUMMARY.** Foreign body aspiration occurs 3–4 times more often in children, especially in those younger than three years, than in adults. Nuts and seeds are the most common food items aspirated by infants and toddlers whereas nonfood items like small objects or toys are more commonly aspirated by older children. Foreign body aspiration can be life-threatening. In a child who is choking due to aspiration and is unable to speak or cough, the Heimlich maneuver should be attempted. This maneuver should not be used on children younger than one year. In the majority of cases dramatic acute phase of choking may be followed by a symptom-free period when a foreign body enters one of the bronchi. This must not be misinterpreted as a sign of resolution, since an unrecognized foreign body in lower airways can lead to serious lung complications. History of choking is the key element of the diagnostic procedure. Physical examination and chest x-ray may be normal. Thus, the history is sufficient to indicate a bronchoscopic examination which definitively establishes the diagnosis of airway foreign body. Removal of the foreign body is the primary objective of treatment. Rigid bronchoscopy is strongly recommended for evacuation of a foreign body from the airways of children. Preventive measures for foreign body aspiration in children include legislation, continued product safety vigilance and caregiver education. Parents, child care providers and teachers should be encouraged to take a course in basic life support and choking first aid.

Aspiracija stranog tijela u dišne putove djeteta dobro je poznat i uvijek aktualan problem u našoj svakodnevnoj pedijatrijskoj praksi. Dostupan nam je niz izvrsno napisanih i publiciranih preglednih članaka i stručnih tekstova koji obrađuju tu temu, uključujući i popratne tekstove na prethodnim seminarima Hrvatske proljetne pedijatrijske škole (HPPŠ) u Splitu.<sup>1–4</sup> Stoga ovaj tekst koji prati odgovarajuće predavanje na ovogodišnjoj HPPŠ nije ponovni pokušaj detaljnog preglednog prikaza teme, nego mu je cilj skrenuti pozornost na neka važna i praktična pitanja koja se postavljaju kada pred sobom imamo dijete za koje sumnjamo da je slučajno aspiriralo strano tijelo.

### Tko najčešće aspirira strano tijelo?

Iako se može dogoditi u bilo kojoj životnoj dobi čovjeka, slučajna aspiracija stranog tijela neugodan je događaj koji se čak 3 – 4 puta češće javlja u djece nego u odraslih. Poglavito su pod rizikom djeca u dobi do treće godine života.<sup>5</sup> Strana tijela češće aspiriraju djeca. Odrasle osobe kojima se desi slučajna aspiracija stranog tijela češće su starije dobi. Obično su to osobe

#### Adresa za dopisivanje:

Prof. dr. sc. Srđan Banac, dr. med., <https://orcid.org/0000-0002-2855-4609>,  
Klinika za pedijatriju, KBC Rijeka, Istarska 43, 51000 Rijeka,  
e-pošta: [srdan.banac@medri.uniri.hr](mailto:srdan.banac@medri.uniri.hr)

u alkoholiziranom stanju ili su to bolesnici koji pate od kakve podliježuće neurološke ili psihijatrijske bolesti.<sup>6</sup> U usporedbi s odraslima grkljan je u djece u relativno višem položaju pa je i epiglotis bliži korijenu jezika. Osim s navedenim topografskim anatomskim osobitostima, povećani rizik aspiracije kod male djece povezan je i s mogućim kašnjenjem u razvoju refleksa kašlja i refleksa zatvaranja glotisa, kao i gutanja. Rizik aspiracije stranog tijela u male djece povezan je i s njihovom nepotpunom denticijom.

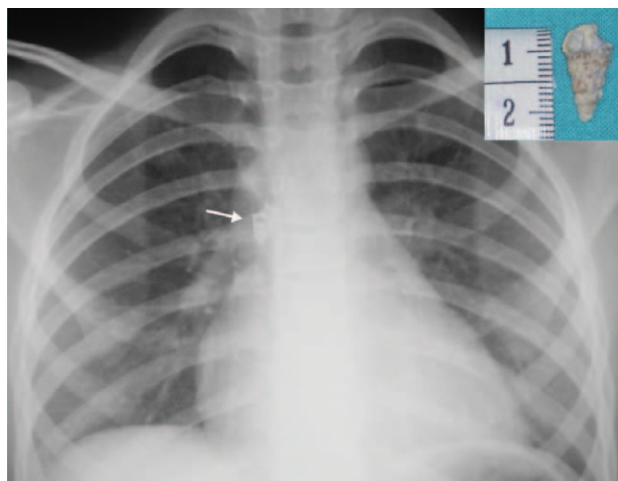
### Što djeca najčešće aspiriraju?

Djeca najčešće aspiriraju hranu. Rizik aspiracije hrane raste u trenucima kada roditelji ili drugi članovi obitelji forsirano unose hranu u djetetovu usnu šupljinu ili kada je djetetu za vrijeme akta hranjenja pozornost usmjerena na nešto drugo. Obično su to situacije kada dijete žvače, govori, smije se i trčkara oko stola – sve u isto vrijeme. Rizična su i razdoblja kada je dijete prehladeno. Zbog slabije prohodnosti nosnih šupljina u tim mu je trenucima teško uskladiti gutanje hrane i disanje na usta. Orašasti plodovi (kikiriki, badem, orah, lješnjak, pistacija) i razne vrste sjemenki najčešća su strana tijela koja aspiriraju manja djeca. Tvrdi glatki bomboni, „kokice“, oble bobice voća i sitne kosti u neprocijedenoj pilećoj juhi također su rizični. Starija djeca češće aspiriraju sitne kućanske predmete ili sitne dijelove igračaka.<sup>7</sup> Aspirirana strana tijela ponekad su vrlo neuobičajena (slika 1).

### Kada posumnjati na aspiraciju stranog tijela?

Pozitivan anamnestički podatak o jasno zamijećenoj epizodi naglog nastupa zagrcavanja, kašljanja, gušenja, zaduhe, sipnje, stridora i/ili cijanoze ima visoku senzitivnost u postavljanju dijagnoze aspiracije stranog tijela. Radi se o tzv. prvoj manifestnoj fazi aspiracije stranog tijela, kada se ono obično nalazi u području ždrijela i grkljana ili dušnika. Već se samo na temelju ovakvog tipičnog anamnestičkog podatka može postaviti indikacija za bronhoskopski pregled kojim će se definitivno postaviti ili odbaciti dijagnoza stranog tijela u dišnom putu. Svakako treba voditi računa da ova prva manifestna faza aspiracije stranog tijela, koja može trajati od nekoliko sekundi do nekoliko minuta, ne mora uvijek biti zamijećena od strane roditelja ili drugih osoba u blizini djeteta. Dijete mlađe od tri godine teško da može dati autoanamnestičke podatke o mogućoj epizodi aspiracije. U veće djece zna se dogoditi da takvu epizodu od straha prešute roditeljima.

U najvećem broju slučajeva, nakon dramatične prve manifestne faze strano tijelo doprije u jedan od bronha. Tada nastupa prividno mirna, asimptomatska faza ili tzv. prva latentna faza aspiracije. Ipak, nakon nekog vremena počinju se javljati respiratorni simptomi druge manifestne faze kao posljedica iritacije koju



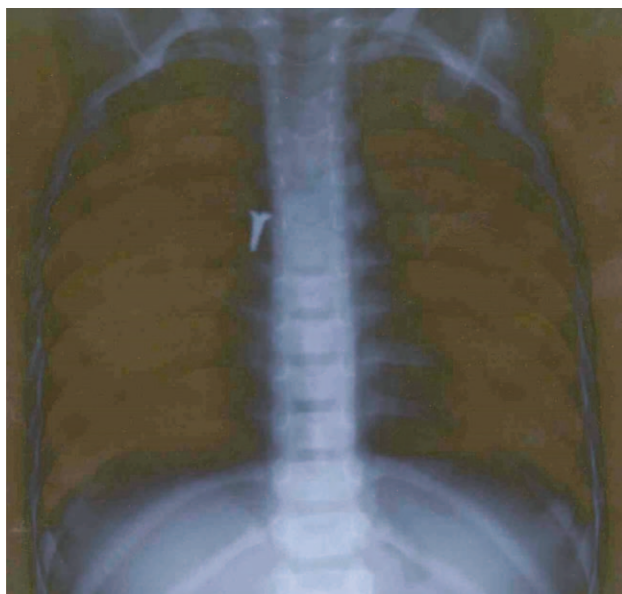
SLIKA 1. PREGLEDNA RENDGENSKA SNIMKA GRUDNIH ORGANA DJEVOJČICE ŠKOLSKE DOBI NA KOJOJ SE U PROJEKCIJI DESNOGA GLAVNOG BRONHA ZAMJEĆUJE PRISUTNOST STRANOG TIJELA. TO JE BILA VAPNENA KUĆICA MORSKOG PUŽA.

FIGURE 1. CHEST X-RAY OF A SCHOOL-AGE GIRL SHOWING THE PRESENCE OF A FOREIGN BODY IN THE PROJECTION OF THE RIGHT MAIN BRONCHUS. IT WAS A LIMESTONE HOUSE OF A SEA SNAIL.

strano tijelo vrši na dišni put. Treba istaknuti da se nastup prve latentne faze ne smije pogrešno protumačiti kao nastup spontanog izlječenja. Roditelji obično smatraju da je prestanak simptoma znak da je dijete strano tijelo vjerojatno iskašljalo ili progutalo i da je time riješen problem moguće aspiracije. Takav pogrešan zaključak roditelja stvara mogućnost previda aspiracije i prelaska kliničke slike u fazu kroničnoga neprepoznatog stranog tijela. Takva djeca pate od kroničnih i ponavljajućih respiratornih simptoma i vode se pod nizom različitih pogrešnih dijagnoza. U konačnici, neprepoznato strano tijelo u donjim dišnim putovima može dovesti do komplikacija u vidu ponavljajućih monotopnih upala pluća i razvoja plućnih apscesa, ali i teških sekvela od ireverzibilnih strukturalnih promjena dišnog puta u vidu bronhiektazija do gubitka plućnog reznja.

### Pomažu li fizikalni pregled i rendgenska snimka grudnih organa u postavljanju dijagnoze aspiracije stranog tijela?

Fizikalni pregled i rendgenska snimka grudnih organa, koja je indicirana kod svakog djeteta s postavljenom sumnjom na aspiraciju stranog tijela, svakako su od značajne dijagnostičke pomoći. Međutim, važno je znati da normalan nalaz, kako fizikalnog pregleda pluća tako i rendgenske snimke grudnih organa, ne isključuje mogućnost da je došlo do aspiracije stranog tijela. Takva situacija izglednija je u djece u koje je vremenski razmak od trenutka aspiracije do kliničke evaluacije bio kratak. Rendgenska snimka grudnih organa normalnog je nalaza u 30 – 50% slučajeva aspiracije stranog tijela.<sup>8</sup>



SLIKA 2. PREGLEDNA RENDGENSKA SNIMKA GRUDNIH ORGANA DJEČAKA ŠKOLSKE DOBI NA KOJOJ SE U PROJEKCIJI DESNOGA GLAVNOG BRONHA ZAMJEĆUJE PRISUTNOST STRANOG TIJELA. TO JE BIO METALNI VIJAK.

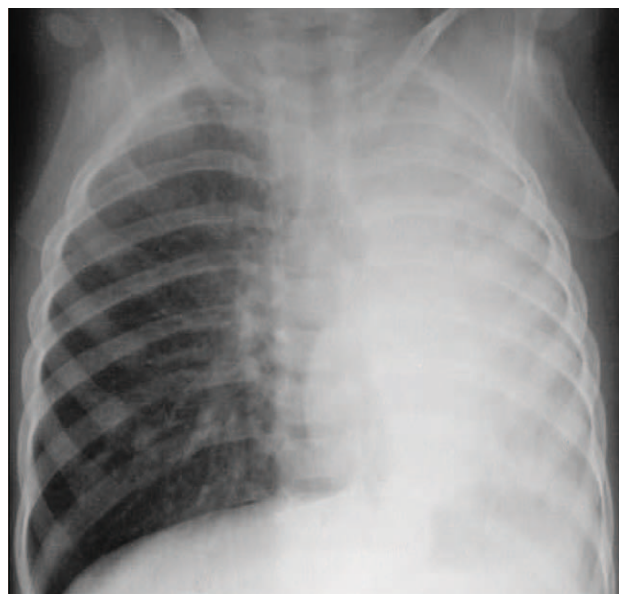FIGURE 2. CHEST X-RAY OF A SCHOOL-AGE BOY SHOWING THE PRESENCE OF A FOREIGN BODY IN THE PROJECTION OF THE RIGHT MAIN BRONCHUS. IT WAS A METAL SCREW.

Kod fizikalnog pregleda djeteta kojemu strano tijelo samo djelomično opstruira dišni put može biti čujan uporni podražajni kašalj uz zamjetnu tahipneju i uz prisutnost nekih od oblika čujnog disanja – ekspiratorna sipnja ili inspiratorni stridor. Auskultacijski nalaz na plućima obično je obilježen ekspiratornim zvižducima i lokaliziranim promjenama kvalitete šuma disanja. Regionalne varijacije u kvaliteti disajnog šuma često je auskultacijski nemoguće utvrditi u nemirnog, plačljivog i nesuradljivoga malog djeteta.

Direktna vizualizacija stranog tijela na rendgenskim snimkama grudnih organa, kao što je to slučaj na slikama 1 i 2, zapravo je rijetka situacija. Nažalost, većina aspiriranih stranih tijela nije vidljiva na standardnim rendgenskim snimkama grudnih organa. U takvim slučajevima, ovisno o stupnju opstrukcije i vremenu proteklom od aspiracije do trenutka rendgenskog snimanja, mogu se zamijetiti indirektni radiološki znakovi prisutnosti stranog tijela u donjim dišnim putovima kao što su atelektaza (slika 3) ili hiperinflacija pluća (slika 4) s odgovarajućim pomacima sjene mediastinuma.

### *Može li aspiracija stranog tijela dovesti do gušenja i smrtnog ishoda?*

Nažalost, aspiracija stranog tijela može završiti smrtnim ishodom ukoliko se strano tijelo zaglavi i potpuno opstruira dišni put u području donjeg dijela

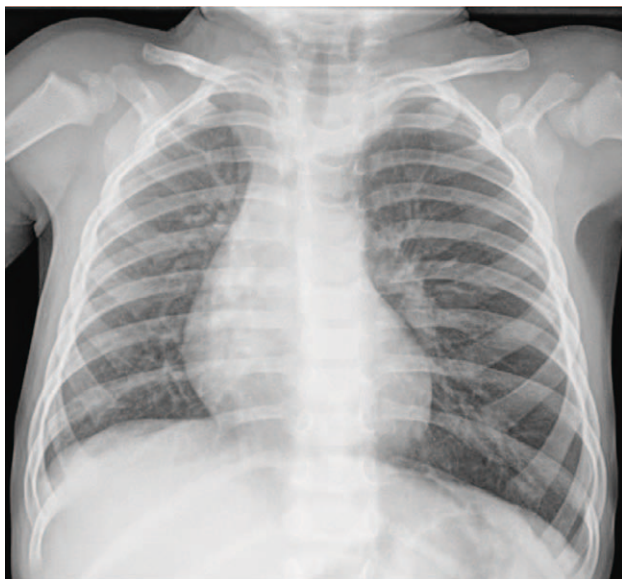

SLIKA 3. ATELEKTAZA LIJEVOG PLUĆA U DVANAESTOMJESEČNOG DJEČAKA ZBOG POTPUNE OPSTRUKCIJE UŠČA LIJEVOGA GLAVNOG BRONHA ZRNOM KIKIRIKIJA. ZAMJETAN JE POMAK SJENE MEDIJASTINUMA ULIJEVO.

FIGURE 3. ATELECTASIS OF THE LEFT LUNG IN A 12-MONTH-OLD BOY DUE TO COMPLETE OBSTRUCTION OF THE OPENING OF THE LEFT MAIN BRONCHUS BY A PEANUT. THERE IS A MEDIASTINAL SHIFT TO THE LEFT.

ždrijela i grkljana ili dušnika. Aspiracija stranog tijela u SAD-u spada među vodeće uzroke smrtnosti u djece mlađe od četiri godine.<sup>4</sup> Rezultati studije provedene u toj istoj državi na izuzetno velikom uzorku ispitanika koji su aspirirali strano tijelo (n=2973; dob 0 – 20 god.) pokazali su da je smrtni ishod zabilježen u 3,7% ispitanika.<sup>7</sup> U Hrvatskoj ne raspolažemo s točnim podacima o smrtnosti djece kao posljedici aspiracije stranog tijela. U susjednoj nam Sloveniji postoji podatak prema kojem je u dvanaestogodišnjem razdoblju (1997. – 2009.) zbog aspiracije stranog tijela umrlo 11 djece.<sup>3</sup>

Dijete koje se zbog aspiracije guši i ne može kašljati niti govoriti ima potpunu opstrukciju dišnog puta. U tom slučaju u veće djece treba odmah primijeniti Heimlichov manevar. Isti se ne smije koristiti u djece mlađe od godinu dana. Dojenče se stoga prsima položi na dominantnu ruku, a drugom se rukom izvede pet uzastopnih udaraca po leđima, između lopatica. Nakon toga se dojenče okrene i izvede se još pet uzastopnih pritisaka prsnoga koša.<sup>9</sup> Ovakvi postupci ne izvode se u djece koja mogu govoriti i kašljati jer bi se parcijalna opstrukcija dišnog puta mogla pretvoriti u potpunu. Iz istoga razloga treba izbjegavati guranje prstiju u usta djeteta „naslijepo“. Ukoliko je prva manifestna faza aspiracije stranog tijela prošla i dijete je ušlo u prvu latentnu fazu, u tom slučaju Heimlichov i slični manevri ne smiju se primijenjivati. Oni bi u tom



SLIKA 4. HIPERINFLACIJA LIJEVOG PLUĆA U TROGODIŠNJEG DJEČAKA ZBOG DJELOMIČNE OPSTRUKCIJE LIJEVOGA GLAVNOG BRONHA BUČINOM SJEMENKOM S POSLJEDIČNIM ZAROBLJAVANJEM ZRAKA. ZAMJETAN JE POMAK SJENE MEDIJASTINUMA UDESNO.

FIGURE 4. HYPERINFLATION OF THE LEFT LUNG IN A 3-YEAR-OLD BOY DUE TO PARTIAL OBSTRUCTION OF THE LEFT MAIN BRONCHUS WITH A PUMPKIN SEED WITH CONSEQUENT AIR TRAPPING. THERE IS A MEDIASTINAL SHIFT TO THE RIGHT.

slučaju mogli vratiti strano tijelo iz bronha u dušnik ili grkljan i ponovno izazvati gušenje.

### Bronhoskopija – fleksibilna ili kruta?

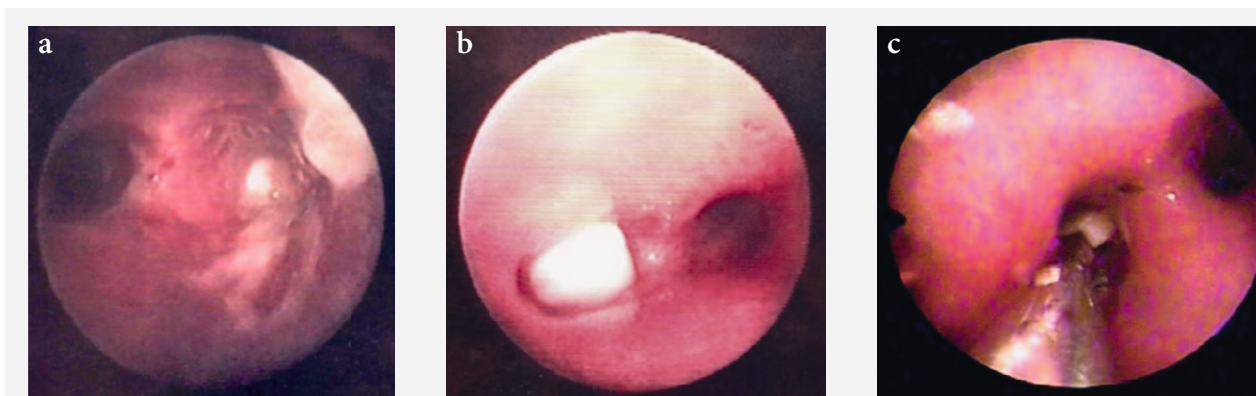
Bronhoskopska vizualizacija stranog tijela definitivna je dijagnostička potvrda aspiracije stranog tijela u dišne putove djeteta (slika 5). Već je samo anamnestič-

ki podatak o naglom nastupu tipičnih simptoma prve manifestne faze aspiracije stranog tijela dovoljan za postavljanje indikacije za bronhoskopski pregled.<sup>10</sup> Manja je šteta učiniti i više bronhoskopskih pregleda uzalud nego propustiti i jedno strano tijelo u donjem dišnom putu djeteta. Na Klinici za pedijatriju KBC-a Rijeka na uzorku od 368 slučajeva kod kojih je postavljena indikacija za bronhoskopiju zbog sumnje na aspiraciju stranog tijela, u njih 217 (59%) potvrđena je njegova prisutnost u dišnom putu.<sup>11</sup> Obično se endoskopska dijagnoza stranog tijela postavlja upotrebom fleksibilne bronhoskopije, jer pedijatrijski pulmolozi uglavnom vladaju tom tehnikom. Nakon postavljene dijagnoze u većini centara djeteta se upućuje otorinolaringologima koji zatim strano tijelo evakuiraju koristeći kruti bronhoskop. Na pedijatrijskoj pulmologiji riječke pedijatrijske klinike vladamo objema tehnikama tako da u slučaju opravdane sumnje na aspiraciju stranog tijela odmah posežemo za krutom bronhoskopijom koja se po potrebi iz dijagnostičkog u istom aktu pretvara u terapijski postupak.

Uklanjanje stranog tijela primarni je i obavezan cilj liječenja. Za bronhoskopsku evakuaciju stranog tijela iz dišnih putova djece definitivno se preporučuje koristiti krutu bronhoskopiju. U usporedbi s fleksibilnom, kruta bronhoskopija omogućuje puno bolju kontrolu dišnog puta, bolju vizualizaciju stranog tijela i pruža veći izbor različitih tipova hvataljki. U slučaju pojave sluzničkog krvarenja omogućuje njegovu bolju kontrolu.<sup>12</sup>

### Može li se aspiracija stranog tijela prevenirati?

Mjere prevencije aspiracije stranih tijela u djece obuhvaćaju zakonodavstvo, provođenje stalnog nad-



SLIKA 5. BRONHOSKOPSKA VIZUALIZACIJA ASPIRIRANIH STRANIH TIJELA U PODRUČJU BIFURKACIJE TRAHEJE; (A) METALNI VIJAK U POČETNOM DIJELU DESNOGA GLAVNOG BRONHA U SLUČAJU PRIKAZANOM NA SLICI 2, (B) ZRNO KIKIRIKIJA NA UŠĆU LIJEVOGA GLAVNOG BRONHA U SLUČAJU PRIKAZANOM NA SLICI 3, (C) EVAKUACIJA HVATALJKOM BUČINE SJEMENKE U LIJEVOM GLAVNOM BRONHU U SLUČAJU PRIKAZANOM NA SLICI 4.

FIGURE 5. BRONCHOSCOPIC VISUALIZATION OF ASPIRATED FOREIGN BODIES AT TRACHEAL BIFURCATION; (A) METAL SCREW IN THE INITIAL PART OF THE RIGHT MAIN BRONCHUS IN THE CASE SHOWN IN FIGURE 2, (B) PEANUT AT THE OPENING OF THE LEFT MAIN BRONCHUS IN THE CASE SHOWN IN FIGURE 3, (C) PUMPKIN SEED IN THE LEFT MAIN BRONCHUS EVACUATED BY FORCEPS IN THE CASE SHOWN IN FIGURE 4.

zora sigurnosti proizvoda i edukaciju roditelja. Pokazalo se da od navedenih mjera najveći učinak ima uvođenje zakonodavnih odredbi prema kojima su proizvođači dužni isticati odgovarajuća upozorenja na svojim proizvodima uz zabranu njihovog korištenja ovisno o dobi, poglavito ukoliko se radi o sitnim dijelovima dječjih igračaka (sferični oblici promjera <4,5 cm ili linearni oblici <7 cm).<sup>4</sup> Vrlo je važna i edukacija roditelja iako za sada nema direktnih dokaza o njenoj učinkovitosti. Roditelje treba upozoriti da poštuju preporuke proizvođača na ambalaži dječjih igračaka. Treba im skrenuti pozornost na rizičnost malih gumenih ili staklenih kuglica (špikule, franje...) i gumenih balona kao najčešćih aspiriranih stranih tijela sa smrtnim ishodom. Hranjenje dojenčadi i male djece krutom hranom trebaju provoditi njihovi roditelji, u smirenoj atmosferi, i to u što uspravnijem položaju djeteta. Djeci mlađoj od pet godina ne smiju se nuditi namirnice kao što su: orašasti plodovi i sjemenke, tvrdi bomboni, „kokice“, oble bobice voća, „hot-dog“, sirova mrkva i slično. Roditelje, odgajatelje i školske nastavnike treba poticati da pohađaju tečajeve osnovnog održavanja života i pružanja prve pomoći u slučaju nastupa gušenja.

### Zaključak

Djeca mlađa od tri godine pod najvećim su rizikom za slučajnu aspiraciju stranog tijela. Komadići krute hrane najčešća su aspirirana strana tijela u dojenčadi i male djece, a sitni predmeti u veće djece. Anamnestički podatci o zamijećenoj prvoj manifestnoj fazi aspiracije stranog tijela ključni su u postavljanju indikacije za bronhoskopski pregled. Aspiracija stranog tijela u djece može proći i nezamijećeno. Normalan fizikalni nalaz na plućima i normalan nalaz rendgenske snimke grudnih organa ne isključuju mogućnost aspiracije stranog tijela. Evakuacija stranog tijela iz donjih dišnih putova obavezan je cilj liječenja. U tu svrhu metoda izbora je kruta bronhoskopija. Zakašnjelo postavljanje dijagnoze povećava rizik razvoja teških komplikacija

neprepoznatog stranog tijela u dišnim putovima. Zakonodavstvo i edukacija glavne su mjere prevencije aspiracije stranog tijela u djece.

### LITERATURA

1. Ahel V, Čaće N, Zubović I, Palčevski G, Rožmanić V. Strana tijela donjih dišnih putova u djece – naše iskustvo. *Paediatr Croat.* 1996;40:131–4.
2. Ahel V, Buljević D, Šegulja S. Strana tijela donjih dišnih putova djece. *Paediatr Croat.* 2014;58Supl 1:13–6.
3. Krivec U, Štupnik T. Strana tijela u dišnim putovima djece. U: Pavlov N, Čulić S, Miše K, ur. *Akutna stanja u pulmologiji.* Split: KBC Split; 2011, str. 173–80.
4. Ruiz FE. Airway foreign bodies in children. UpToDate 2023. (Pristupljeno 13.01.2023). Dostupno na: <https://www.uptodate.com/contents/airway-foreign-bodies-in-children>
5. Cramer N, Jabbour N, Tavarez MM, Taylor RS. Foreign body aspiration. U: StatPearls. Treasure Island (FL): StatPearls Publishing; 2022, Jan. (Pristupljeno 05.01.2023). Dostupno na: <https://www.ncbi.nlm.nih.gov/books/NBK531480/>
6. Vučković M, Miše K. Strana tijela u traheobronhialnom sustavu odraslih. U: Pavlov N, Čulić S, Miše K, ur. *Akutna stanja u pulmologiji.* Split: KBC Split; 2011, str. 181–5.
7. Wanstreet T, Ramadan J. Airway foreign bodies in pediatric patients: An analysis of composition and age via HCUP KID. *Int J Pediatr Otorhinolaryngol.* 2021;142:1–6.
8. Laya BF, Restrepo R, Lee EY. Practical imaging evaluation of foreign bodies in children: an update. *Radiol Clin North Am.* 2017;55:845–67.
9. Duckett SA, Bartman M, Roten RA. Choking. U: StatPearls. Treasure Island (FL): StatPearls Publishing; 2022, Jan. (Pristupljeno 05.01.2023). Dostupno na: <https://www.ncbi.nlm.nih.gov/books/NBK499941/>
10. Banac S, Roganović J. Indikacije za endoskopski pregled dišnih putova u djece. U: Pavlov N, Čulić S, Miše K, ur. *Dijagnostičke metode u pulmologiji.* Split: KBC Split; 2015, str. 104–11.
11. Višnić D. Bronhoskopija u djece. Diplomski rad. Rijeka: Sveučilište u Rijeci – Fakultet zdravstvenih studija; 2018, str. 61.
12. Simons JP, Choi S. Tracheoscopy, bronchoscopy and airway foreign bodies. U: Myers E, Snyderman C, ur. *Operative otolaryngology head and neck surgery*, 3. izd. Elsevier Ltd; 2018, str. 1393–400.