

# Anatomske biljezi u endoskopskoj ventrikulostomiji treće moždane komore

---

Šimić, Hrvoje; Kolbah, Barbara; Gavranić, Ana; Blaić Mrđenović, Boris; Vidak, Ozren; Bajek, Goran; Ledić, Darko

Source / Izvornik: **Medicina Fluminensis : Medicina Fluminensis, 2015, 51, 526 - 529**

Journal article, Published version

Rad u časopisu, Objavljena verzija rada (izdavačev PDF)

Permanent link / Trajna poveznica: <https://um.nsk.hr/um:nbn:hr:184:921930>

Rights / Prava: [In copyright](#)/[Zaštićeno autorskim pravom](#).

Download date / Datum preuzimanja: **2024-11-09**



Repository / Repozitorij:

[Repository of the University of Rijeka, Faculty of Medicine - FMRI Repository](#)



# Anatomski biljezi u endoskopskoj ventrikulostomiji treće moždane komore

## Anatomic landmarks in endoscopic third ventriculostomy

Hrvoje Šimić\*, Barbara Kolbah, Ana Gavranić, Boris Blaić Mrđenović, Ozren Vidak, Goran Bajek, Darko Ledić

Klinika za neurokirurgiju, KBC Rijeka, Rijeka

**Sažetak.** Cilj ovog preglednog članka prikaz je važnosti anatomskih biljega u endoskopskoj kirurgiji komornog sustava, s posebnim naglaskom na važnost biljega pri deformacijama komornog sustava uslijed dugotrajnog hidrocefalusa. U modernoj neurokirurgiji neuroendoskopija ima važnu ulogu. S porastom popularnosti minimalno invazivnih kirurških metoda, neuroendoskopija se ustalila ne samo kao dodatak mikrokirurškim tehnikama već i kao samostalan modalitet liječenja različitih neuroloških poremećaja. Načela neuroendoskopije razlikuju se od tradicionalne kirurgije, te je razumijevanje specifičnosti rada i tehničkih ograničenja potrebno kako bi se u potpunosti iskoristile njene mogućnosti. Uz očite prednosti, endoskopska neurokirurgija povezana je i sa specifičnim preprekama koje moraju biti uvijek uzete u obzir kako bi se spriječile komplikacije. Neuronavigacija, koja je od velike pomoći kod većine neurokirurških slučajeva, kod neuroendoskopije je ograničene korisnosti. Poznavanje anatomskih biljega obavezno je kako bi se uspješno izvela endoskopska treća ventrikulostomija (ETV), koja je danas zlatni standard u liječenju opstruktivnog hidrocefalusa. Za ETV biljezi su *plexus choroideus*, te vene *v. thalamostriata* i *v. septi pellucidi* pomoću kojih se sa sigurnošću identificira *foramen Monroe*. Po ulasku u treću moždanu komoru navigacija se oslanja na parna mamilarna tjelešca i *recessus infundibularis*. U prostoru između mamilarnih tjelešaca i *recessus infundibularis* je plosnat i često stanjen pod treće moždane komore. Ventrikulocisternostomija se provodi tupom perforacijom dna treće komore i širenjem ventrikulocisternostome pomoću Fogartijevog katetera širine 3 Fr.

**Cljučne riječi:** anatomski biljezi; endoskopska ventrikulostomija; hidrocefalus; liječenje; neurokirurgija

**Abstract.** The aim of this review is to recapitulate anatomic landmarks with special attention to the cases with deformed ventricles caused by chronic hydrocephalus. In the modern era, neuroendoscopy has had an increasingly prominent role in neurosurgery. As attention has focused the development of minimally invasive surgical methods, neuroendoscopy has advanced both as an independent treatment modality for various neurologic disorders and as an adjunct to microneurosurgery. In addition to its advantages, neuroendoscopy is associated with unique obstacles that must be anticipated and accounted to prevent complications. Use of neuronavigation which is of immense help in most of neurosurgical cases is of limited use in neuroendoscopy. Knowledge of anatomical landmarks is obligatory to successfully perform endoscopic third ventriculostomy (ETV), a golden standard in treatment for obstructive hydrocephalus. For ETV, the landmarks are choroid plexus in choroid fissure, septal and thalamostriate veins to identify Foramen of Monroe. Once when foramen is traversed, navigation through third ventricle is based on paired mammillary bodies from which the surgeon can discern the midline and anterior retrochiasmatic space. In the space between retrochiasmatic recess and mammillary bodies is the flat and often thinned floor of the third ventricle. Ventriculocisternostomy is performed by blunt perforation and dilatation with Fogarty 3Fr catheter.

**Key words:** anatomic landmarks; endoscopic ventriculostomy; hydrocephalus; neurosurgery; treatment

**\*Dopisni autor:**

Hrvoje Šimić, dr. med.  
Klinika za neurokirurgiju, KBC Rijeka  
Vukovarska 77, 51 000 Rijeka  
e-mail: hrvoje.simic@uniri.hr

<http://hrcak.srce.hr/medicina>

## UVOD

Napredak u slikovnim tehnologijama šezdesetih godina prošlog stoljeća u značajnoj mjeri je pomogao vraćanju endoskopskih metoda u armamentarij neurokirurških tehnika<sup>1,2</sup>. Prednosti endoskopske neurokirurgije najviše su izražene u zahvatima koji uključuju moždane komore, tako da je svoj najveći doprinos neuroendoskopija ostvarila u kirurgiji poremećaja likvorskog optičaja – hidrocefalusa. Hidrocefalus označava poremećaj cirkulacije i/ili nerazmjer između proizvodnje i apsorpcije cerebrospinalnog likvora<sup>3</sup>. Fenestracija dna treće komore potpomaže uspostavi alternativnog puta cirkulacije cerebrospinalnog likvora zaobilazanjem mjesta zapreke, tj. povezuje komorni sustav s izvanjskim subarahnoidalnim prostorom<sup>2,3</sup>.

## POVIJESNI RAZVOJ

Rani razvoj neuroendoskopije seže u početak dvadesetog stoljeća, kada je u Chicagu dr. Lespinnasse 1910. izveo prvi endoskopski zahvat – redukciju koroidnog pleksusa radi liječenja hipertenzivnog hidrocefalusa kod dvoje djece. Uspjeh liječenja bio je polovičan: jedno dijete je umrlo po zahvatu, a drugo poživjelo idućih pet godina<sup>4</sup>. Dvanaest godina kasnije Walter Dandy je endoskopskim zahvatom uklonio koroidni pleksus, također u svrhu liječenja hidrocefalusa. Rezultati nisu bili zadovoljavajući, no to nije obeshrabilo kirurge. Dandy je skovao i termin ventrikuloskop koji danas označava endoskop za intraventrikularnu uporabu<sup>5</sup>. Prvu ventrikulostomiju učinio je Jason Mixter 1923. koristeći cistoskop s izvrsnim postoperativnim rezultatom, no njegov rad prošao je nezapaženo<sup>1</sup>. Tehničke poteškoće s kojima su se susretali pioniri neuroendoskopije bile su slabo osvjetljenje i nedovoljno povećanje operacijskog polja, što je uvelike ograničavalo širu primjenu endoskopa te svodilo neuroendoskopiju na nekoliko razvijenih neurokirurških centara<sup>6</sup>.

Daljnji interes za razvoj endoskopskih tehnika, koja je u to vrijeme bila usmjerena prvenstveno na liječenje hidrocefalusa, umanjen je razvojem jednosmjernih valvula s mogućnošću drenaže suviška likvora u druge tjelesne šupljine, kasnije poznate po imenu jednog od izumitelja, Pudenzu<sup>4</sup>. Početni izvrsni rezultati, te jednostavnost ugradnje Pudenzove valvule potisnuli su endoskopsko liječe-

nje hidrocefalusa. Razvoj mikrokirurgije tijekom druge polovice dvadesetog stoljeća dodatno je u drugi plan potisnuo endoskopske metode<sup>6</sup>.

Unatoč ovim činjenicama neuroendoskopija nije potpuno nestala iz neurokirurgije. Godine 1966. Hopkins i Storz razvili su napredniju vrstu endoskopa koja je omogućila njegovu širu uporabu<sup>7</sup>, podržanu novom CCD kamerom (engl. *charge-coupled device*) koja je omogućila prijenos kvalitetne slike na monitor<sup>8</sup>. Skupa s razvojem fiberoptičkog sustava, kojim je izvor svjetla odvojen od

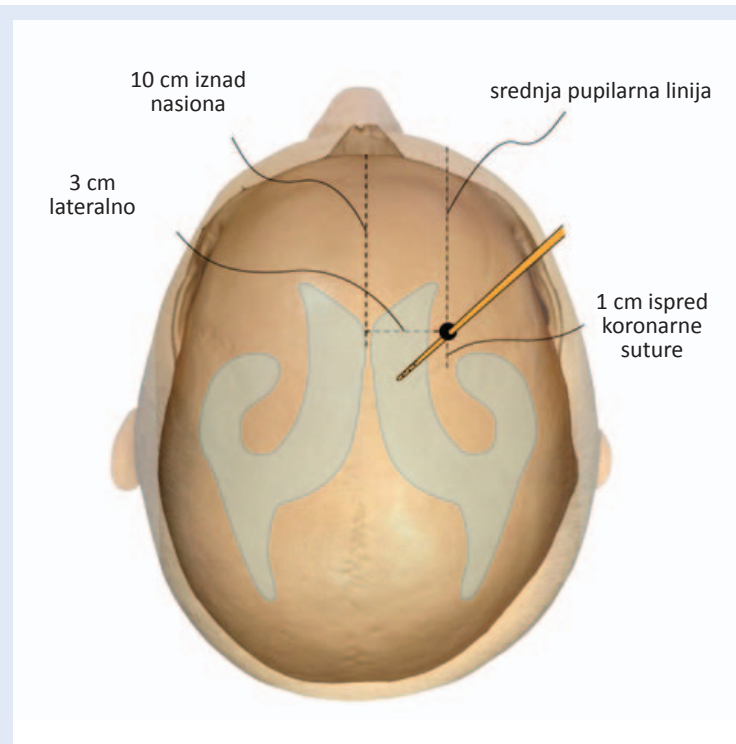
Iako zbog degenerativnih procesa kod kroničnog hidrocefalusa dolazi do promjena u izgledu i položaju anatomske struktura unutar komornog sustava, one uvijek postoje i označavaju ista anatomska mjesta te su pouzdan putokaz za uspješan i siguran operacijski zahvat.

endoskopa<sup>9</sup>, ostvareni su tehnički uvjeti za povratak neuroendoskopije u neurokirurgiju.

Iako je korištenje ventrikulo-peritonealne anastomoze (VPA) revolucioniralo liječenje hidrocefalusa, mehaničke i biološke komplikacije vezane uz implantaciju silikonskog materijala događaju se relativno često<sup>4,10</sup>. Potraga za boljim načinima liječenja hidrocefalusa nagnala je neurokirurge da razviju nove strategije liječenja i revidiraju one koje su izašle iz prakse.

## NEUROENDOSKOPIJA U LIJEČENJU HIDROCEFALUSA

Poremećaj cirkulacije i/ili nerazmjer između proizvodnje i apsorpcije cerebrospinalnog likvora manifestira se opstruktivnim hidrocefalusom ili komunikacijskim (neresorptivnim) hidrocefalusom. Prirodni put cirkulacije likvora uključuje bočne komore, potom treću komoru, mezencefalični akvedukt te četvrtu komoru gdje kroz foramene Lushka i Magendi likvor utječe u subarahnoidalni prostor te se potom resorbira. Opstruktivna forma hidrocefalusa nastaje kod prekida protoka likvora distalno od treće moždane komore. Fenestracija dna treće komore potpomaže uspostavi alternativnog puta cirkulacije cerebrospinalnog likvora zaobilazanjem mjesta zapreke<sup>11</sup>, tj. povezuje unutarnji komorni sustav s izvanjskim subarahnoidalnim prostorom (slika 1). Uloga ventriku-

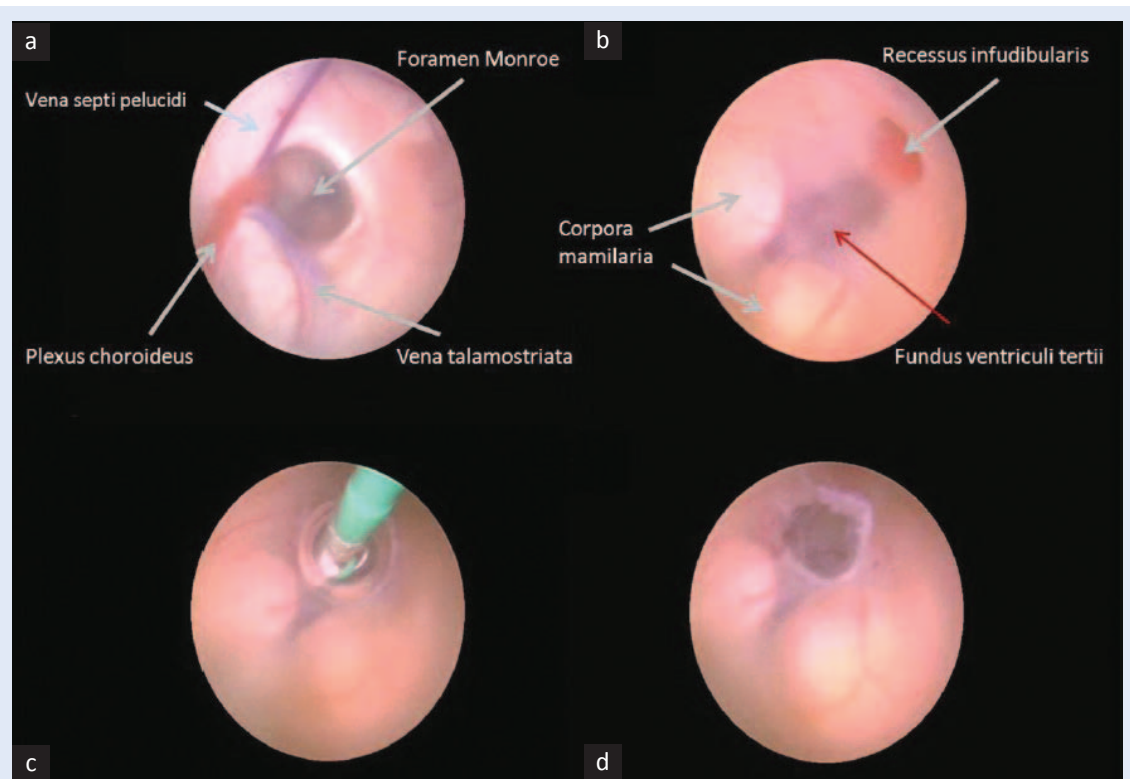


**Slika 1.** Koherova točka – mjesto trepanacije lubanje za pristup u komorni sustav

lostomije u komunikacijskom hidrocefalusu nije potpuno jasna. Unatoč činjenici da nema opstrukcije normalnog protoka vidljivog standardnim slikovnim metodama, Gangemi i sur. opisuju kliničko poboljšanje po učinjenom tretmanu, usporedivo s rezultatima implantacije ventrikuloperitonealne anastomoze<sup>12</sup>. Kako je endoskopska ventrikulostomija stekla popularnost prilikom liječenja opstruktivnog hidrocefalusa, uloga neuroendoskopije proširila se i na liječenje kompliciranijih oblika hidrocefalusa. Endoskopska fenestracija septum pelucidum koristi se kod liječenja izoliranog hidrocefalusa jedne bočne komore<sup>13</sup>, dok se arahnoidalne ciste endoskopski fenestriraju<sup>14</sup>. Akveduktoplastika je također opisana kao metoda liječenja kod sindroma izolirane četvrte komore i stenoze akvedukta<sup>15,16</sup>.

**METODA: ENDOSKOPSKA VENTRIKULOCISTERNOSTOMIJA**

Endoskopska fenestracija dna treće komore standardno se izvodi kroz desnu bočnu moždanu ko-



**Slika 2.** Neuroendoskopska fenestracija dna treće komore. Pogled endoskopom iz desne lateralne komore. Identifikacija anatomskih smjerokaza (a) te potom pregled anatomije dna treće komore (b). Fenestracija dna treće komore Fogartyjevim kateterom veličine 3 Frencha (c). Endoskopski pogled na učinjenu stomu na završetku zahvata (d).

moru. Pristup u komoru je transkortikalna punkcija kroz jedan trepanacijski otvor.

Po anesteziološkoj pripremi pacijenata na operacijskom stolu glava se fiksira u položaj pri kojem je sagitalna sutura okomita prema podu. Rez kože i trepanacijski otvor rade se u Kocherovoj točki (slika 1). Kocherova točka nalazi se otprilike centimetar ispred koronarne suture u liniji sa zjenicom kada je zjenica centralno položena. Najjednostavnije se određuje tako da se po medijalnoj liniji lumbanje izmjeri 10 cm od naziona, te potom okomito na medijalnu liniju lateralno 3 cm. Kocherova točka najčešće se u neurokirurgiji koristi za određivanje mjesta postavljanja vanjske drenaže i proksimalnog dijela drena ventrikuloperitonealne anastomoze, te je samim time dobro poznata i često korištena anatomska lokacija za većinu neurokirurga. Pristup s desne strane također je mjera predostrožnosti, s obzirom na to da se kod većine pacijenata elokventne regije frontalnog režnja nalaze u lijevoj hemisferi.

#### ANATOMSKI BILJEZI VENTRIKULARNOG SUSTAVA

Po uvođenju endoskopa u postraničnu komoru (*ventriculus lateralis*) vidljivi su sljedeći anatomske biljezi (slika 2a):

- *Plexus choroideus ventriculi lateralis*
- *Vena thalamostriata*
- *Vena septi pellucidi*

Na mjestu pripoja ovih anatomske struktura nalazi se *foramen interventriculare (Monroe)*, koji je ujedno i komunikacija postranične s trećom moždanom komorom.

Prolaskom endoskopa u treću moždanu komoru vidljive su sljedeće anatomske strukture (slika 2b):

- *Corpora mamillaria* (parna struktura)
- *Recessus infundibularis* (neparna struktura)

Unutar trokuta koji zatvaraju navedeni biljezi nalazi se avaskularno dno treće moždane komore koje se tupo perforira Fogartyjevim kateterom (slika 2c) i time se uspostavi alternativni put likvorskog protoka (slika 2d).

Zbog degenerativnih procesa posebno izraženih kod kroničnog hidrocefalusa dolazi do promjena

u izgledu i položaju anatomske struktura unutar komornog sustava. No iako su zbog toga navedeni biljezi manje očiti, oni uvijek postoje i označavaju ista anatomska mjesta te su unatoč degenerativnim promjenama pouzdan putokaz za uspješan i siguran operacijski zahvat.

**Izjava o sukobu interesa:** Autori izjavljuju da ne postoji sukob interesa.

#### LITERATURA

1. Abbott R. History of neuroendoscopy. *Neurosurg Clin N Am* 2004;15:1-7.
2. Šimić H, Gavrančić A, Vukas D, Stanković B, Bajek G, Ledić D et al. Neuroendoscopy. *Medicina Fluminensis* 2011; 47:196-9.
3. Gavrančić A, Šimić H, Vukas D, Stanković B, Bajek G, Kolić Z. Neurosurgical procedure in treatment of hydrocephalus. *Medicina Fluminensis* 2011;47:180-4.
4. Walker ML. History of ventriculostomy. *Neurosurg Clin N Am* 2001;12:101-10.
5. Dandy WE. An operative procedure for hydrocephalus. *Johns Hopkins Hosp Bull* 1922;33:189-90.
6. Li KW, Nelson C, Suk I, Jallo GI. Neuroendoscopy: past, present and future. *Neurosurgical Focus* 2005;19:E1.
7. Apuzzo MLJ, Heifetz MD, Weiss MH, Kurze T. Neurosurgical endoscopy using the side-viewing telescope. *J Neurosurg* 1977;46: 398-400.
8. Boyle WS, Smith GE. Inception of charge-coupled devices. *IEEE Transact Elect Dev* 1976;23:661-3.
9. Siomin V, Constantini S. Basic principles and equipment in neuroendoscopy. *Neurosurg Clin N Am* 2004;15: 19-31.
10. Kang JK, Lee IW. Long-term follow-up of shunting therapy. *Childs Nerv Syst* 1999;15:711-7.
11. McNickle HF. The surgical treatment of hydrocephalus. A simple method of performing third ventriculostomy. *Br J Surg* 1947;334:302-7.
12. Gangemi M, Maiuri F, Naddeo M, Godano U, Mascari C, Broggi G et al. Endoscopic third ventriculostomy in idiopathic normal pressure hydrocephalus: an Italian multicenter study. *Neurosurgery* 2008;63:62-7.
13. Hamada H, Hayashi N, Kurimoto M, Umemura K, Hiras-hima Y, Endo S. Neuroendoscopic septostomy for isolated lateral ventricle. *Neurol Med Chir* 2003;43:582-7.
14. Di Rocco F, Yoshio M, Oi S. Neuroendoscopic transventricular ventriculocystostomy in treatment for intracranial cysts. *J Neurosurg* 2005;103(1 Suppl):54-60.
15. Fritsch MJ, Kienke S, Manwaring KH, Mehdorn HM. Endoscopic aqueductoplasty and interventriculostomy for the treatment of isolated fourth ventricle in children. *Neurosurgery* 2004;55:372-9.
16. Schroeder HW, Oertel J, Gaab MR. Endoscopic aqueductoplasty in the treatment of aqueductal stenosis. *Childs Nerv Syst* 2004;20:821-7.