

Vene srca

**Marić, Ivana; Šoić Vranić, Tamara; Nikolić, Marina; Bajek, Snježana;
Smoljan, Ivana; Baričić, Mirjana; Grbas, Harry; Bačić, Giordano; Bobinac,
Dragica**

Source / Izvornik: **Medicina Fluminensis : Medicina Fluminensis, 2015, 51, 448 - 462**

Journal article, Published version

Rad u časopisu, Objavljena verzija rada (izdavačev PDF)

Permanent link / Trajna poveznica: <https://urn.nsk.hr/urn:nbn:hr:184:032191>

Rights / Prava: [In copyright](#)/[Zaštićeno autorskim pravom.](#)

Download date / Datum preuzimanja: **2024-11-24**



Repository / Repozitorij:

[Repository of the University of Rijeka, Faculty of
Medicine - FMRI Repository](#)



Vene srca

Veins of the heart

Ivana Marić^{1*}, Tamara Šoić Vranić¹, Marina Nikolić¹, Snježana Bajek¹, Ivana Smoljan²,
Mirjana Baričić³, Harry Grbas⁴, Giordano Bačić⁴, Dragica Bobinac¹

¹Zavod za anatomiju, Medicinski fakultet Sveučilišta u Rijeci, Rijeka

²Zavod za kardiovaskularne bolesti, Klinika za internu medicinu, KBC Rijeka, Rijeka

³Klinika za ortopediju Lovran, Lovran

⁴Klinika za kirurgiju, KBC Rijeka, Rijeka

Sažetak. Zbog iznimne važnosti koronarnih arterija, osobito u patogenezi srčanih bolesti, istraživanja srčanih vena desetljećima su bila zapostavljena. Napretkom moderne medicine uvođenje inovativnih dijagnostičkih i terapijskih postupaka dovelo je do potrebe za alternativnim putovima pristupa oštećenom srcu, gdje vene srca imaju značajnu ulogu. Dok se ranije za prikaz krvnih žila srca koristila samo sekcija srca, danas su zbog primjene novih metoda prikaza krvnih žila srca prisutne različite podjele srčanih vena. Većina srčanih vena završava u desnom atriju. Istaknutu ulogu u odvođenju krvi iz srca ima koronarni sinus, *sinus coronarius* i njegove pritoke te prednje srčane vene, *vv. cordicae anteriores*. Ove vene pripadaju velikom srčanom sustavu, dok mali srčani sustav čine Thebesijeve žile. One su predmet stalnih istraživanja jer se prilagođavaju različitim potrebama prokrvljenosti miokarda ovisno o životnoj dobi i promjenama u različitim srčanim bolestima. Varijacije srčanih vena su uobičajene. Poznavanje varijacija i anastomoza srčanih vena osobito je važno za razumijevanje i tumačenje slikovnih prikaza srčanih vena prilikom izvođenja dijagnostičkih i terapijskih postupaka.

Ključne riječi: anatomija; čovjek; krvne žile srca; nazivlje; srce; vene

Abstract. The investigation of the cardiac veins have been neglected for decades because of the great importance of the coronary arteries in the pathogenesis of coronary heart disease. Advances in modern medicine and the introduction of innovative diagnostic and therapeutic procedures have led to the alternative routes to the access of the damaged heart, where the cardiac veins play an important role. Before the application of the new imaging methods for cardiac vessels, only dissection of the hearts were used. Now, with the help of these new diagnostic methods, the different classifications of cardiac veins was present.

Most cardiac veins drain into the right atrium. The coronary sinus and its tributaries and the anterior cardiac veins have an important role in collecting and returning blood from the heart has. These veins constitute the greater cardiac venous system, while smaller cardiac venous system consists of the Thebesian vessels. They are the subject of an ongoing research in order to adapt to the different needs of myocardial drainage depending on the age and changes in various heart diseases. Variations of cardiac veins are common. The knowledge of cardiac vein variations and anastomoses have become important for understanding and interpretation of the heart vein images during performing diagnostic and therapeutic procedures.

Key words: anatomy; coronary vessels; heart; humans; terminology; veins

***Dopisni autor:**

Prof. dr. sc. Ivana Marić, dr. med.
Zavod za anatomiju
Medicinski fakultet Sveučilišta u Rijeci
Braće Branchetta 20, 51 000 Rijeka
e-mail: ivana.maric@medri.uniri.hr

<http://hrcak.srce.hr/medicina>

UVOD

Anatomija srčanih vena, *vv. Cordis*, desetljećima je zapostavljena, ponajprije zbog velike kliničke važnosti srčanih arterija, kao i zbog postojanja brojnih varijacija vena u smislu položaja, pritoka i područja iz kojeg odvođe krv. Razvojem novih dijagnostičkih i terapijskih metoda u kardiologiji i kardiokirurgiji kojima se želio zaštititi ishemijski miokard, poznavanje položaja i odnosa srčanih vena dobilo je veliko kliničko značenje. Sukladno tomu, u literaturi se, osim klasičnog prikaza i opisa srčanih vena na kadaveričnim preparatima, opisuju i prikazuju srčane vene i njihove varijacije novijim metodama slikovnog prikaza krvnih žila kao što su angiografija kompjutoriziranom tomografijom (CT) i magnetskom rezonancijom (MR).

U anatomskim udžbenicima vene srca podijeljene su u tri skupine, čije se nazivlje razlikuje u dostupnoj literaturi¹⁻⁶. Prvu skupinu vena čini najveća venska žila srca, *sinus coronarius* i njegovi pritoke, označen i kao „sustav koronarnog sinusa“. Drugu skupinu vena čine prednje srčane vene, *vv. cardiacae anteriores* koje u literaturi imaju naziv i „transmuralni sustav“, a osim prednjih srčanih vena uključuje i vene atrija, *vv. atriales*. Treću skupinu čine najmanje vene srca, *vv. cardiacae minimae (Thebesii)*, a imaju naziv i „endomuralni sustav“. Detaljna istraživanjima venskog sustava srca pokazala su različitu drenažu pojedinih slojeva srčane stijenke. Na osnovi ovih nalaza uslijedi-

la je nova anatomsko, funkcionalna i klinička podjela venskog sustava srca na: veliki srčani venski sustav (engl. *greater/major cardiac venous system*; GCVS), mali srčani venski sustav (engl. *smaller/minor cardiac venous system*; SCVS) i spojni venski sustav (engl. *compound cardiac venous system*; CVS)⁷⁻⁹. Echeverri i sur. treći venski sustav opisuju kao intramiokardijalni sinusoidni sustav⁹. Podjele i grupiranje vena u skupine pokazuju sličnosti u pogledu vena koja su uključene u skupine, stoga ćemo opisati pojedine vene srca, a

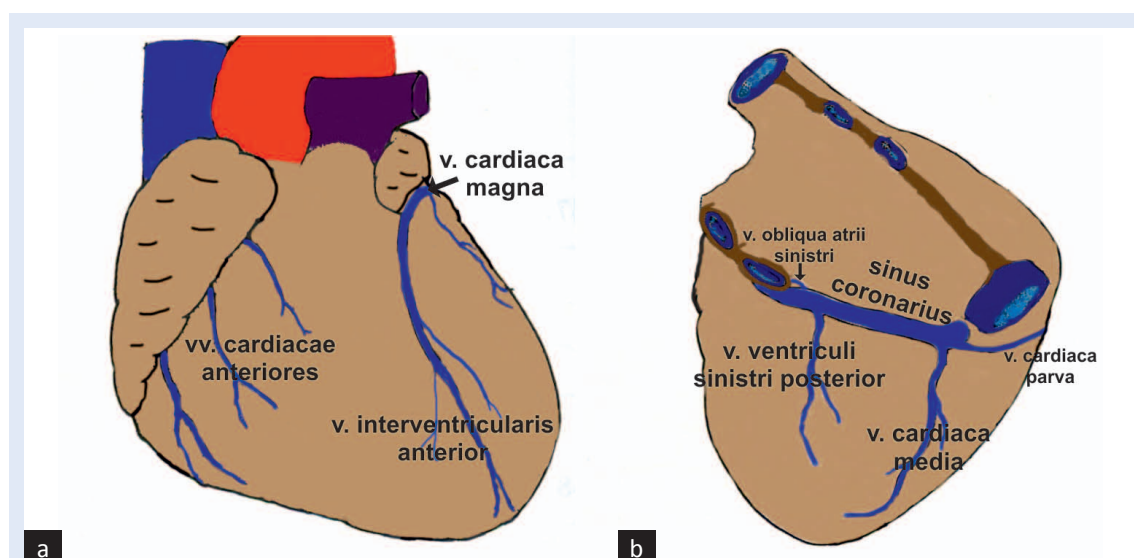
Vene srca dijele se u tri skupine: *sinus coronarius* i njegove pritoke, prednje srčane vene, *vv. cardiacae anteriores* i najmanje vene srca, *vv. cardiacae minimae (Thebesii)*.

potom one koje od njih pripadaju određenoj skupini vena, odnosno venskom sustavu (slika 1).

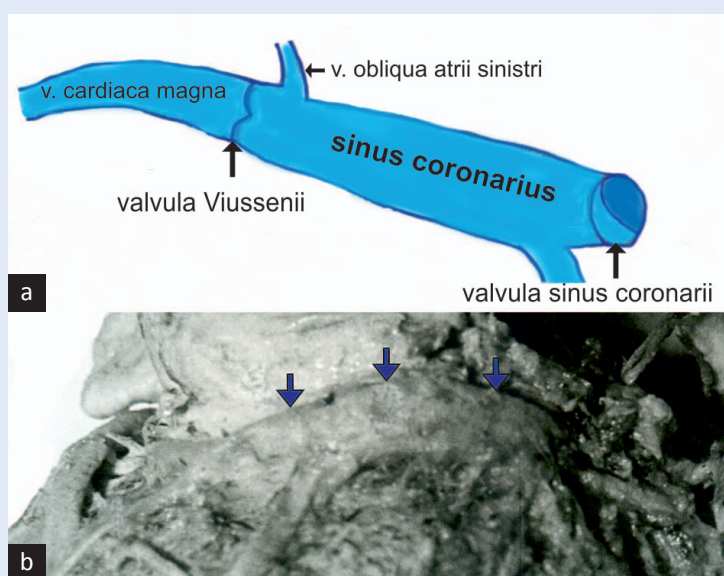
Velike vene srca smještene su u subepikardijalnom masnom tkivu koje se u većoj mjeri nakuplja u brazdama srca te se stoga ove vene nazivaju epikardijalne vene. Vene smještene u miokardu, miokardijalne vene, pružaju se okomito na površinu klijetki, a prazne se u epikardijalne vene.

KORONARNI SINUS, *SINUS CORONARIUS*

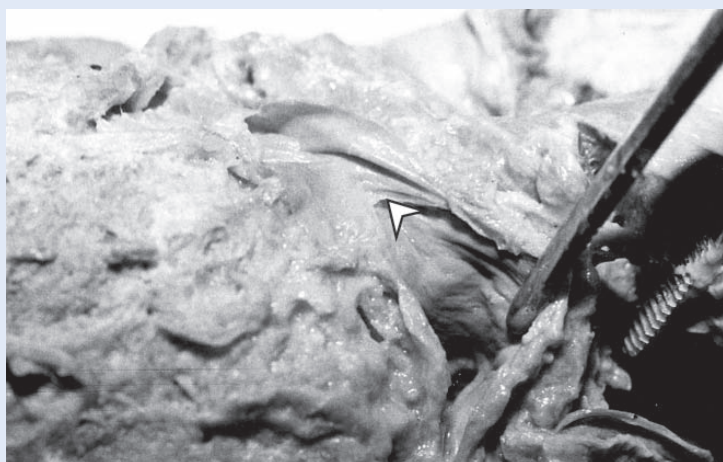Sinus coronarius (CS) je glavni i najveći venski sabirni kanal srca. Najstalnija je sastavnica srčanog venskog sustava, prisutna u 96 – 100 % srca^{8,10-12}.



Slika 1. Prikaz srčanih vena; pogled sprijeda (a) i odozdo (b).



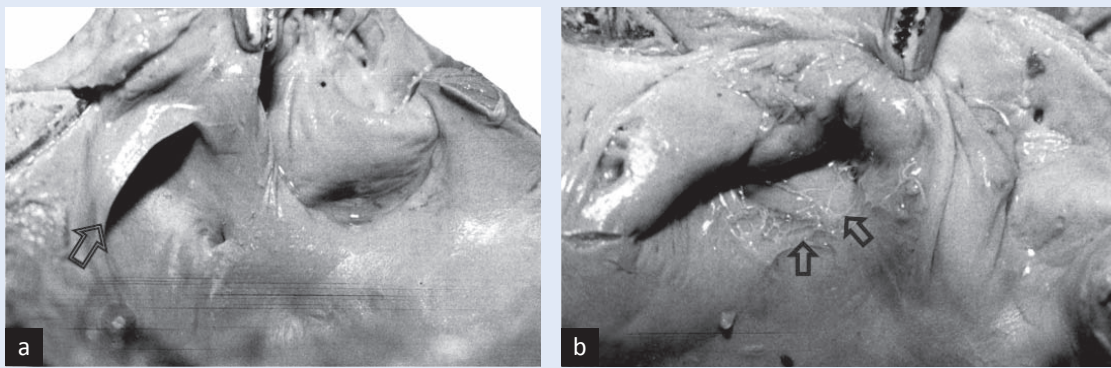
Slika 2. Sinus coronarius. a – shematski prikaz koronarnog sinusa; b – prikaz koronarnog sinusa (strjelice) metodom sekcije.



Slika 3. Zalistas, valvula Vieussenii na prijelazu velike srčane vene, v. cardiaca magna u koronarni sinus, sinus coronarius.

Smješten je na donjoj površini srca, *facies diaphragmatica/facies inferior*, pružajući se slijeva na desno u žlijebu, *sulcus coronarius* između lijeve pretklijetke i lijeve klijetke. Nastavlja se na veliku srčanu venu, v. cardiaca magna nakon što ona zaobiđe lijevi rub srca. Stoga CS definira kao venski kanal od mjesta gdje u venu, v. cardiaca magna ulazi vena atrija, v. obliqua atrii sinistri (Marshalli) do otvora u desni atrij, ostium sinus coronarii (slika 2)¹³. Prema lumenu, na prijelazu v. cardiaca magna u CS smješten je zalistas, valvula Vieussenii (slika 3). Duljina CS-a je 20 – 60 mm, a promjer 6 – 14 mm. Da bi se utvrdila točna dulji-

na CS-a važno je znati njegov početak. Tri anatomske tvorbe koriste se za određivanje početka CS-a, odnosno mjesta gdje v. cardiaca magna prijelazi u CS, a to su: ulaz vene, v. obliqua atrii sinistri, zalistas na prijelazu vene, v. cardiaca magna u CS, valvula Vieussenii i lijevi rub miokardijalne manšete CS-a^{8,7,10,14}. Sve tri navedene tvorbe nisu smještene na istome mjestu nego se nalaze u rasponu od 10 mm. V. obliqua atrii sinistri je najstalnija anatomska struktura te je mjesto njenog utoka najčešći pokazatelj početka CS-a. Valvula Vieussenii prisutna je u 65 – 85 % slučajeva na srcima kadavera^{8,15,16}. Valvula može biti unikuspidalna ili nekompletna, a smještena je neposredno uz ili proksimalno od utoka vene, v. obliqua atrii sinistri. Mjerenja su pokazala da se nalazi 32 ± 5 mm od ušća CS-a^{8,17}. Ovaj zalistas može se prikazati na CT-u u 50 % slučajeva¹⁷. U 20 % slučajeva smještaj valvule Vieussenii može se utvrditi na osnovi kružnog suženja na vanjskoj površini CS-a^{7,10,18}. Ovo suženje čini zadebljanje mišićnih vlakana slično sfinkteru u području miokardijalne manšete CS-a. Pomoću CT uređaja sadašnjih rezolucija nije moguće točno smjestiti rub mišićne manšete CS-a⁸. Stijenka koronarnog sinusa je sličnija srčanim šupljinama nego krvnim žilama, a čine je endokard, miokard i specifični provodni sustav koji se potom nastavlja u desni atrij^{9,19}. U slučajevima kada veličina CS-a odstupa od uobičajenih dimenzija opisuju se mali/kratki CS (20 – 25 mm) i veliki/dugi CS (50 – 60 mm)⁸. Tijekom normalnog srčanog ciklusa CS je duži tijekom sistole ventrikula, a kontrahira se tijekom sistole atrija. CS je najčešće cilindričnog oblika (50 % slučajeva), oblika vjetrulje (40 %) ili, rijetko, poput niti^{7,19}. Veličina CS-a slikovito se opisuje kao srednja falanga malog prsta šake. CS može biti uvećan ili aneurizmatičan nalikujući na kompaktni intraperikardijalni tumor⁹. Promjene veličine CS-a mogu biti posljedica stečenih ili prirodnih bolesti. Kao posljedica stečenih bolesti kratki CS prisutan je kod lipomatoze, maloga srca ili stenozе, a dugi CS kod zatajenja srca, kardiomiopatija, hipertrofije klijetke, fibrilacije atrija i AV nodalne kružne tahikardije (AVNRT)^{7,8,9}. Ušće koronarnog sinusa, ostium sinus coronarii smješteno je u desnom atriju medijalno od ušća donje šuplje vene, ostium venae cavae inferioris.

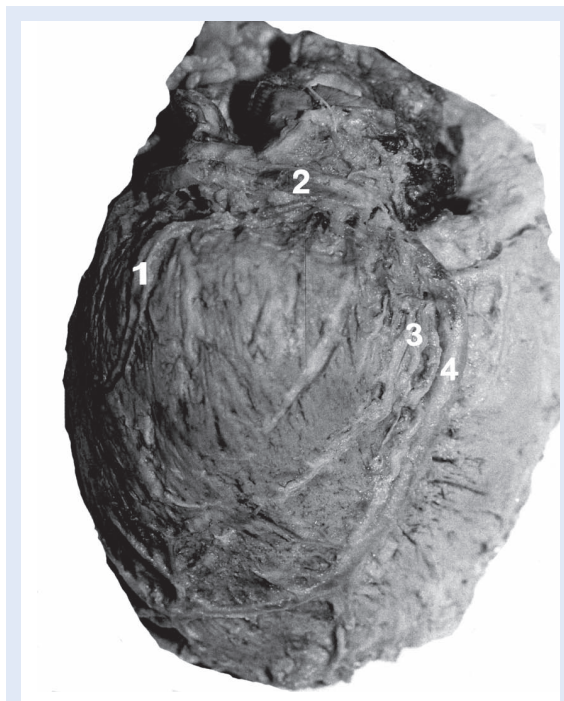

Slika 4. Prikaz zalistka koronarnog sinusa, *valvula sinus coronarii (Thebesii)*, semilunarni oblik (a) i kribriformni oblik (b).

Ovalnog je oblika i opskrbljeno je zalistkom, *valvula sinus coronarii (Thebesii)*. Zalistak je najčešće polumjesečast ali može biti i kružnog (20 – 30 %), septalnog ili kribriformnog oblika (slika 4)^{7,8,20}. U nekim slučajevima ovaj zalistak nedostaje (oko 20 % slučajeva)^{8,9,21,22}. Zalistak CS-a, kao i zalistak donje šuplje vene istog su embrionalnog podrijetla. Nepravilnosti ovih zalistaka prisutne su u urođenim bolestima srca kao što je hipoplastično desno srce gdje su zalistci uvećani²³. CS skuplja vensku krv gotovo iz cijelog srca (uključujući i septa) osim prednje površine desnog ventrikula i malih, ali varijabilnih dijelova obaju atrija i lijevog ventrikula. Glavne pritoke su mu: velika srčana vena, *v. cardiaca magna*, srednja srčana vena, *v. cardiaca media*, mala srčana vena, *v. cardiaca parva*, stražnja vena lijeve klijetke, *v. posterior ventriculi sinistri* i kosa vena lijeve pretklijetke, *v. obliqua atrii sinistri (Marschalli)* (slika 5)¹⁻⁴.

VELIKA SRČANA VENA, *V. CARDIACA MAGNA*

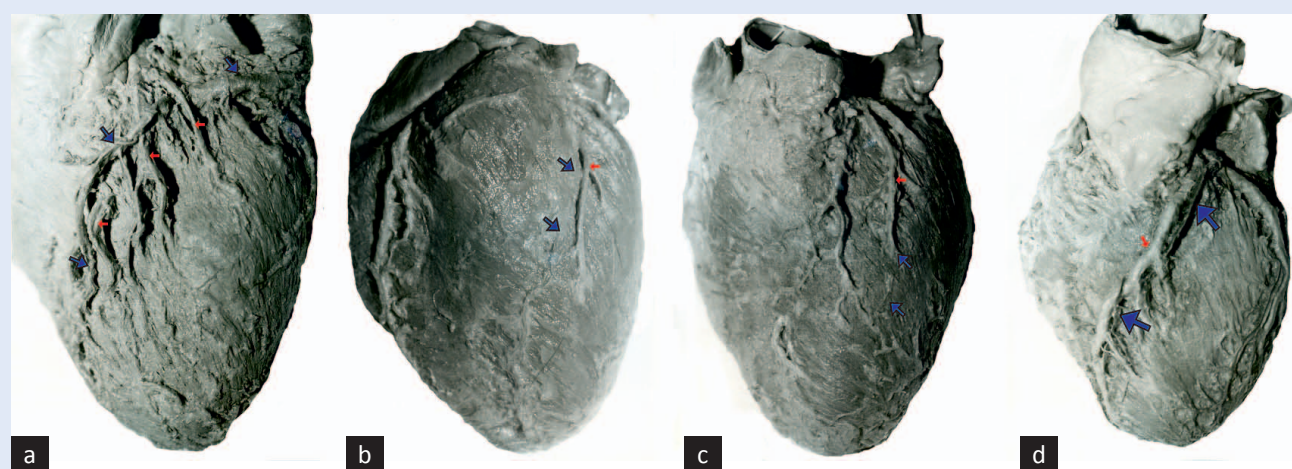
Ovo je najdulja i najkonstantnija vena srca i većinom je prtok CS-a. Počinje na vrhu srca u brazdi, *sulcus interventricularis anterior* te se stoga početni dio vene naziva *v. interventricularis anterior* (slika 6a). Prati je istoimeni ogranak lijeve srčane arterije, *r. interventricularis anterior*. Potom je vena smještena u brazdi, *sulcus coronarius* te *v. interventricularis anterior* postaje *v. cardiaca magna*, zavija prema lateralno/ulijevo i nastavlja tok u ovoj brazdi na donjoj površini srca, *facies diaphragmatica* gdje je prati ogranak lijeve srčane arterije, *r. circumflexus a. coronaria sinistra*. Tijekom svog toka u *sulcus coronarius*, promjer velike



Slika 5. Prikaz vena srca. 1 – *v. marginalis sinistra* (prtok koronarnog sinusa), 2 – *sinus coronarius*, 3 – *vv. ventriculi sinistri posteriores*, 4 – *v. cardiaca media*.

srčane vene se postupno povećava i na mjestu gdje ulazi vena, *v. obliqua atrii sinistri* ulijeva se, odnosno nastavlja se u CS^{1-3,5}.

Početak velike srčane vene je varijabilan, tako može početi na vrhu srca, te u apikalnoj ili srednjoj trećini brazde, *sulcus interventricularis anterior*. Pokazuje varijacije i u svom odnosu s ograncima lijeve srčane arterije, što može uzrokovati poteškoće pri izvođenju prenosnica koronarnih arterija. U svom toku *v. cardiaca magna* je u suodnosu s *r. interventricularis anterior* i *r. circumflexus a. corona-*



Slika 6. Prikaz vene, *v. cardiaca magna*. Uobičajeni tok vene između *r. interventricularis anterior* i njenih ogranaka (a), intramiokardijalni tok vene u gornjem (b) i donjem dijelu brazde, *sulcus interventricularis anterior* (c), zavijeni tok vene, *v. cardiaca magna* oko arterije (d); plava strelica – vena, crvena strelica – arterija.

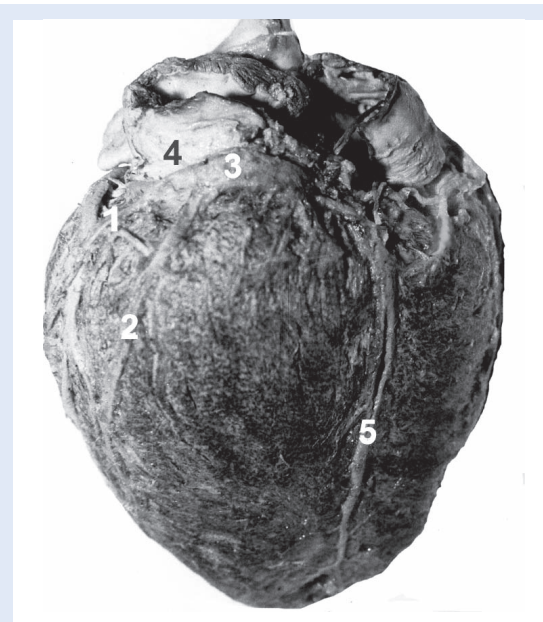riae sinistrae. Ove tri krvne žile na prijelazu *sulcus interventricularis anterior* u *sulcus coronarius* čine trokut u kojemu je vena u 60 – 70 % slučajeva smještena površnije od arterija^{8,24,25}. No, odnos ove vene i arterija vrlo je promjenjiv i u većini slučajeva nije ga moguće predvidjeti.

V. cardiaca magna odvodi vensku krv iz lijevog atrija, prednje stijenke obaju ventrikula, vrha srca, bočne stijenke lijevog ventrikula (*v. marginalis sinistra* koja se uspinje po lijevoj površini srca/tupi rub srca), interventrikularnog septuma te područja desnog ventrikula, *conus arteriosus*. Opisano je samostalno otvaranje ove vene u desni atrij ili u gornju šuplju venu, *v. cava superior*²⁶. Poznavanje odnosa vena izuzetno je važno za retrogradnu perfuziju srca, RCP (engl. *retrograde cardiac perfusion*) koja se koristi pri izvođenju operacija na srcu. Miokardijalni mostići ili premoštavanje (engl. *myocardial bridging*) je postojanje intramiokardijalnog toka srčanih vena. Najčešće su smješteni u području početnog dijela velike srčane vene, *v. interventricularis anterior*, ali opisani su i u gornjem dijelu ove vene, odnosno njenim pritocima (8 % slučajeva)¹⁰. U našem istraživanju na 20 srca čovjeka intramiokardijalni tok ove vene bio je prisutan u dva slučaja^{27,28}. U jednom slučaju bio je duljine 50 mm, a smješten u gornjem dijelu žlijeba, *sulcus interventricularis anterior*, a u drugom slučaju duljine 60 mm, a smješten u donjem dijelu ovoga žlijeba (slika 6b, slika 6c). U jednom slučaju bio je prisutan zavijeni tok vene oko arte-

rije, *r. interventricularis anterior* (slika 6d). Opisane su i aneurizme velike srčane vene koje su najčešće smještene u distalnom dijelu vene (1,5 % pregleda CT-om) i mogu biti smetnja pri izvođenju prenosnica koronarnih arterija²⁹.

SREDNJA SRČANA VENA, *V. CARDIACA MEDIA*

U literaturi se ova vena naziva još i *v. cardiaca posterior* i *v. interventricularis posterior*, a u klinič-

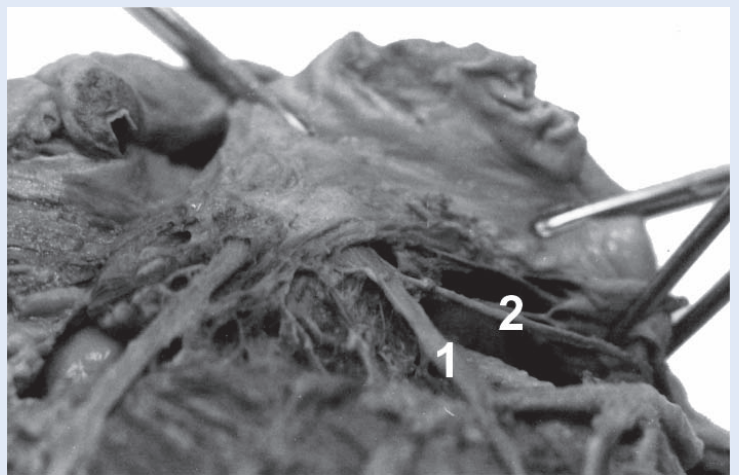


Slika 7. Prikaz vena srca. 1 – *v. marginalis sinistra* (pritok vene, *v. cardiaca magna*), 2 – *v. ventriculi sinistri posterior*, 3 – *sinus coronarius*, 4 – *v. obliqua atrii sinistri*, 5 – *v. cardiaca media*.

kim studijama i *v. interventricularis inferior* jer je smještena na donjoj površini srca, *facies diaphragmatica/facies inferior*^{8,11,30}. Počinje na vrhu srca, a smještena je u brazdi, *sulcus interventricularis posterior*. Cijelim njenim tokom prati je ogranak desne srčane arterije, *r. interventricularis posterior*. Ova vena je također jedna od stalnih pritoka CS-a (96 – 100 % slučajeva), a otvara se u području atrijskog kraja CS-a, približno 1 cm od njegovog ušća (slika 5, slika 7)^{8,11,12,28}. Odvodi vensku krv iz donje stijenke ventrikula, područja vrha srca i stražnje dvije trećine septuma. Završni dio vene pri ulasku u CS zavija pod kutom (35 % slučajeva) ili je gomoljasto proširen (19 % slučajeva)⁷. U nekim slučajevima pri pregledu CT-om može se uočiti neuobičajeno proširenje poput fuziformne aneurizme na spoju vene, *v. cardiaca media* i CS-a, a koje je često povezano s gomoljastim proširenjem ove vene²⁹. Postojanje aneurizmi, osobito divertikularnog oblika, u području CS-a i mjesta ulaska srčanih vena u CS mogu biti udružena sa srčanim aritmijama kao što su ventrikularne preekscitacije³¹. U 2 % slučajeva opisana je dvostruka *v. cardiaca media*^{11,21}.

MALA SRČANA VENA, *V. CARDIACA PARVA*

Ova vena se u kliničkim radovima naziva i *v. coronaria dextra*. *V. cardiaca parva* smještena je u brazdi, *sulcus coronarius* između desnog atrija i desnog ventrikula. Započinje na prednjoj površini srca, a nastavlja svoj tok u ovoj brazdi i na donjoj površini srca, *facies diaphragmatica* srca te se ulijeva u CS u području njegovog ulaska u atrij koji se naziva i atrijski dio CS-a. Cijelim njenim tokom prati je desna koronarna arterija, *a. coronaria dextra*. Vena je prisutna u 20 – 52 %, a dijametar joj je u prosjeku 1 mm^{8,11,28}. Češće je prisutna u muškaraca nego u žena³². U većini slučajeva je pritoka CS-a (85 %), ali može se ulijevati i u venu, *v. cardiaca media* (12 % slučajeva) ili rjeđe u desni atrij (1 % slučajeva)^{8,10,32}. Opisan je spoj vena, *v. cardiaca parva* i *v. cardiaca media* koje se potom zajednički ulijevaju u CS (slika 8)^{27,28}. *V. cardiaca parva* prima krv iz stražnjeg/donjeg dijela desnog atrija i ventrikula. Njena pritoka je *v. marginalis dextra* koja se s istoimenom ogranakom desne koronarne arterije, *r. marginalis dexter* pruža duž oštrog ruba srca⁴⁻⁶. Nastaje u blizini srčanog vrha i



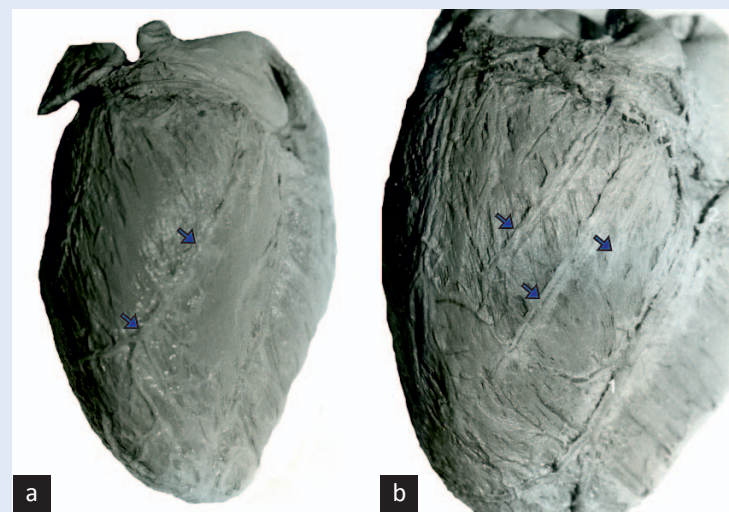
Slika 8. Spoj vena, *v. cardiaca media* (1) i *v. cardiaca parva* (2).

prima vene stražnje i prednje površine desnog ventrikula. Ako *v. marginalis dextra* nije pritoka ove vene, ulazi izravno u CS ili u desni atrij.

STRAŽNJE VENE LIJEVE KLIJETKE, *V.(V.) VENTRICULI SINISTRI POSTERIOR(ES)*

Riječ je o venama koje odvođe krv iz stražnje i lateralne stijenke lijevog ventrikula te se nazivaju i *vv. ventriculi sinistri posterolaterales*. Klinički naziv im je i *v.(v.) ventriculi sinistri inferior(es)* jer su smještene na donjoj površini srca, *facies diaphragmatica/inferior* između dvije vene, *v. cardiaca mediae* na stražnjoj strani i *v. interventricularis anterior* na prednjoj strani srca^{1,2,3,24}. Prisutne su u 60 – 87 % slučajeva^{7,8,12}. U 60 % slučajeva prisutna je jedna vena, a može ih biti do tri (slika 9). Njihov promjer na ušću je oko 2,5 mm i pritoke su CS-a, bilo kao izravne pritoke CS-a (75 % slučajeva) ili pritoke vene, *v. cardiaca magna*^{7,16,28}. Ako je dijametar vene manji od 2 mm ili ulazi u CS pod oštrim kutom, mogu se javiti problemi pri izvođenju srčane resinkronizacijske terapije (engl. *cardiac resynchronization therapy, CRT*)¹⁷.

V. marginalis sinistra pripada ovoj skupini vena. Prati lijevi rub srca površno od arterije, *r. marginalis sinister* koja je ogranak *r. circumflexus* lijeve koronarne arterije. Vena je prisutna u 70 – 95 % slučajeva i češće je pritoka velike srčane vene (70 – 80 % slučajeva) nego CS-a (slika 5, slika 7)^{11,19,21,33}. Odvodi krv iz velikog dijela miokarda lijevog ventrikula. Njen dijametar varira, kao i kod ostalih srčanih vena, a povećan je u pacijenata sa srčanim za-



Slika 9. Vv. ventriculi sinistri posteriores. Prikaz jednostruke vene (a) ili tri usporedne vene na facies diaphragmatica cordis (b).

stojem. *V. marginalis sinistra* u slučajevima kada nedostaje *v. ventriculi sinistri posterior* (5 % slučajeva) odvodi krv iz posterolateralne stijenke lijevog ventrikula³⁴. Venska drenaža stražnje i lateralne stijenke lijevog ventrikula osobito su važne u stimulaciji ventrikula pri izvođenju CRT-a.

KOSA VENA LIJEVOG ATRIIJA, *V. OBLIQUA ATRII SINISTRI (MARSHALLI)*

Ova mala žila duljine 2 – 3 cm spušta se koso duž lateralne i stražnje/donje stijenke lijevog atrija između lijeve uške i vena, *vv. pulmonales sinistrae*. Gornji dio vene nastavlja se u *lig. venae cavae sinistrae*, koji je embrionalni ostatak vene, *v. cavae superior sinistrae*. Ove strukture nastaju obliteracijom distalnog dijela lijevog roga sinusa, *sinus venosus* i vene, *v. cardinalis communis sinistrae*³⁵. Ako ne dođe do obliteracije ovih struktura nastaje urođeni poremećaj postojanja vene, *v. cava superior sinistra* koja se ulijeva u desni atrij kao pritoka CS-a³⁶. *V. obliqua atrii sinistri* se otvara na prijelazu velike srčane vene u CS na udaljenosti od oko 3 cm od ušća CS-a. Vena je prisutna u 85 – 95 % slučajeva, prosječnog je dijametra 1 mm, a zatvara kut s CS-om od 25° do 50°³⁶. U kliničkim istraživanjima ova vena se teže prikazuje, ali došlo je do znatnog pomaka zbog primjene novijih metode u prikazu srčanih vena. Primjenom venografije CS-a, *v. obliqua atrii sinistri* prikazuje se u 73 % slučajeva, a CT-angiografijom u 35 – 40 % slučajeva,

pri čemu treba obratiti posebnu pozornost na kvalitetu snimke^{17,19,37}. Vena se najbolje prikazuje tijekom sistole ventrikula zbog povećanja srčanih vena¹⁷. Njezina je važnost u kliničkoj praksi u tome što može biti aktivacijsko mjesto pri liječenju atrijskih tahiaritmija^{37,38}. Razlog je vjerojatno u prisutnosti mišićne manšete oko vene, tzv. Marshallov snop, a koja je povezana s mišićnim vlaknima oko CS-a ili vene, *v. pulmonalis sinistra*. Osim toga, ova vena vrlo je važna u slučajevima kada je u potpunosti prisutna vena *v. cava superior sinistra*, što se događa u 0,3 – 0,5 % normalnih srca i u 5 % slučajeva prirodnih malformacija srca^{39,40}.

PREDNJE SRČANE VENE, *VV. CARDIACAE ANTERIORES; V(V.) VENTRICULI DEXTRI ANTERIOR(ES)*

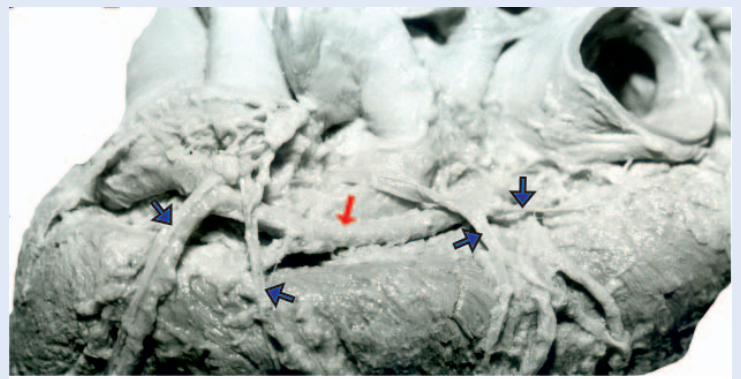
Čine zaseban sustav vena smještenih duž prednje površine srca, *facies anterior/sternocostalis* i desnog ruba srca, *margo dexter*. Prisutne su u 90 % slučajeva^{7,33}. U ovu skupinu vena ubrajaju se sljedeće vene: *v. marginalis dextra*, vene prednje stijenke desnog ventrikula, *vv. ventriculi dextri anteriores*, vena arterijskog konusa, *v. coni (infundibularis)* i Zuckerkandlova vena³³. Obično su prisutne dvije ili tri, ponekad i do pet vena koje se smještene duž prednje površine srca u subepikardijanom masnom tkivu, križaju desni dio brazde, *sulcus coronarius* između desnog atrija i ventrikula, pri čemu prolaze duboko ili površno preko desne koronarne arterije, *a. coronaria dextra* (slika 10). Vene se otvaraju u desni atrij u blizini *sulcus coronarius* kao samostalne vene ili se spajaju u zajedničko deblo (5 – 27 % slučajeva)^{7,8,33,41}. Odvode krv iz dvije trećine desnog ventrikula iz područja prednje i bočne stijenke ventrikula te iz prednje stijenke atrija. Uz desni, oštri rub srca, često se izdvaja *v. marginalis dextra* ili Galenova vena koja prati ogranak desne koronarne arterije, *r. marginalis dexter*. Odvodi krv iz susjednih dijelova desnog ventrikula i često se zasebno otvara u desni atrij. U nekim slučajevima je pritoka male srčane vene, *v. cardiaca parva*. Opisan je spoj CS-a i prednjih srčanih vena preko vene, *v. cardiaca parva* (slika 11)^{27,28}. Zajedničko deblo vena, *vv. cardiacae anteriores* dobro se prikazuje na koronarnoj CT-angiografiji⁸.

Ovoj skupini vena pridružuje se i mala, poprečno smještena vena na prednjoj površini arterijskog konusa (infundibuluma), *v. conus arteriosus (infundibularis)*. Ako je uvećana ili varikozna može uzrokovati poteškoće tijekom dijagnostičkih pretraga ili opsežno krvariti tijekom izvođenja operacija na srcu. Zuckerkandlova vena naziva se i *v. intraaortopulmonalis* jer nastaje između uzlaznog dijela aorte i trunkusa pulmonalisa. Zajedno s Cruveilhervom venom odvodi krv iz područja infundibuluma^{33,41}.

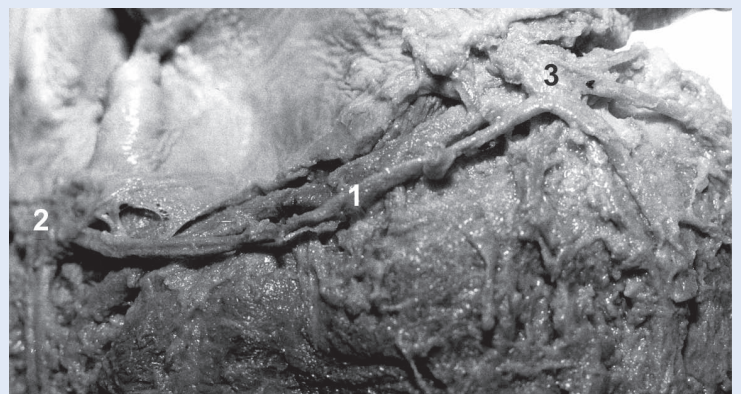
Vv. cardiaca anterior mogu se izravno ili neizravno ulijevati u desni atrij. Vene prednje stijenke desnog ventrikula se često udružuju čineći zajedničko ili sabirno deblo koje se potom otvara u desni atrij. Ortale i Marquez sukladno anatomskom pojmovniku *Nomina Anatomica* sugeriraju da se za spoj vena izbjegava pojam zajedničko deblo jer se taj pojam više odnosi na spoj arterija te preporučuju naziv sabirna vena³³. Ove vene mogu se drenirati preko intramuralnih venskih sinusa ili preko sabirne vene u desni atrij (slika 12). Sabirne vene su smještene na prednjoj stijenci desnog atrija i otvaraju se u intramuralni sinus ili desni atrij. Intramuralni sinusi su dilatirani kanali duljine 0,4 – 14 cm, a širine 1 – 10 mm, a smješteni su u anterolateralnoj stijenci desnog atrija, ponekad u stražnjoj. Djelomično ili u potpunosti su obavijeni snopovima miokarda te se prazne u šupljinu desnog atrija s jednim do nekoliko otvora. Ovi otvori su natkriveni trabekulama miokarda koje štite otvore poput zalistaka, vjerojatno sprječavajući refluks krvi tijekom sistole. Vene koje su pri-toke ovih sinusa pokazuju varijacije.

NAJMANJE VENE SRCA, *VV. CARDICAE MINIMAE (THEBESII)*

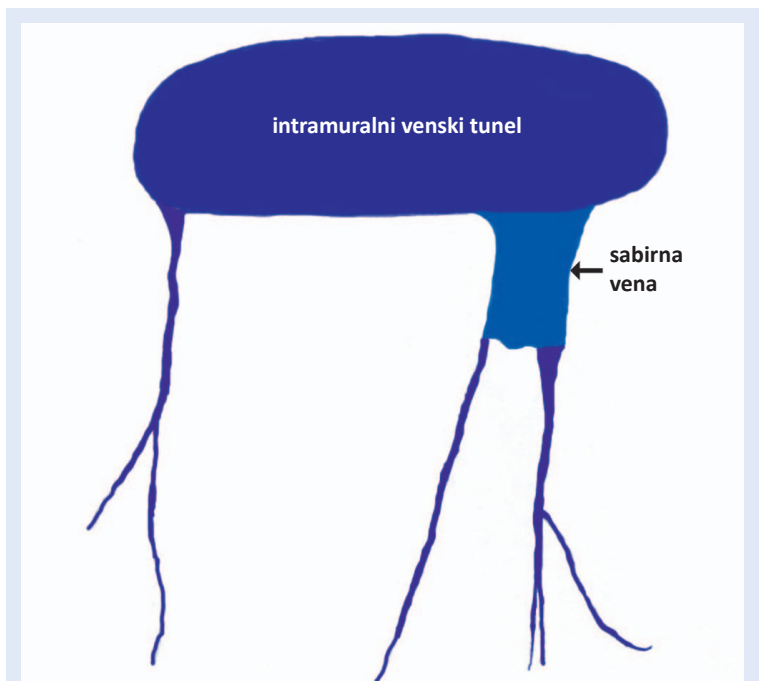
To su male vene srčanih stijenki, osobito brojne u pretklijetkama i srčanoj pregradi. Ove vene se teško mogu prikazati. Njihov broj i veličina promjenjivi su, a njihov promjer je 2 mm za one koji se otvaraju u desni atrij i 0,5 mm za one koje se otvaraju u desni ventrikul⁴. Otvori ovih vena nazivaju se *foramina venarum minimarum* ili po autorima koji su ih opisali *foramina Vieusseni/Thebesii*. Ove male vene brojnije su u desnom atriju i desnom ventrikulu nego u lijevom atriju i lijevom ventrikulu. Otkrili su ih Vieussens (1706.) i Thebesius (1708.)



Slika 10. Prikaz vena, *vv. cardiaca anterior* (plave streljice) koje križaju arteriju, *a. coronaria dextra* (crvena streljica) na putu prema desnom atriju.



Slika 11. *V. cardiaca parva* (1) koja se s jedne strane ulijeva u CS (2), a s druge strane u *vv. cardiaca anterior* (3).



Slika 12. Shema intramuralnih venskih tunela i sabirnih vena desnog atrija³².

tako što su injicirali boju u koronarne arterije i ustanovili nakupljanje boje u srčanim šupljinama, a ne samo u koronarnom sinus. Neovisno jedan o drugome, opisali su ove male srčane žile kao žile koje vode krv iz srčane stijenke u šupljine srca. Dodatna istraživanja ovih žila na zdravom i patološki promijenjenom srcu proveli su Wearn i Grant⁴²⁻⁴⁴. Pratt je nakon provedenih istraživanja sličnih Thebesiusu definirao Thebesijeve žile kao mrežu nježnih žila koje se otvaraju u ventrikul i aurikulu⁴⁵. Ustanovio je da su povezane s koronarnim arterijama

Nova anatomska, funkcionalna i klinička podjela venskog sustava srca dijeli vene srca na vene velikog venskog sustava srca (engl. *greater/major cardiac venous system*), vene malog venskog sustava srca (engl. *smaller/minor cardiac venous system*) i spojni venski sustav srca (engl. *compound cardiac venous system*).

ma i venama putem kapilara, a pomoću većih kanala s venama, ali ne s arterijama. U novije vrijeme predloženi su eponimi za ove žile. Naziv Wearnove žile (engl. *vessels of Wearn*) preporučuje se za jednostavne i mnogostruke spojeve između koronarnih arterija i srčanih šupljina, a Thebesijeve žile (engl. *vessels of Thebesius*) za venske poveznice sa srčanim šupljinama⁴⁶.

VE NE ATR IJA, VV. ATRIALES DEXTRAE ET SINISTRAE

Ovo su male vene koje se teško prikazuju uobičajenim pretragama, ali se ipak mogu uočiti pažljivim pregledom CT snimaka srca. Najraniju podjelu ovih vena uveo je von Lüdinghausen^{7,47}. Vene lijevog atrija, vv. *atriales sinistralae* su većinom pritoke velikog srčanog sustava (GCVS). U anatomskom nazivlju nisu navedeni latinski nazivi pojedinih atrijskih vena. Vene stražnje i lateralne stijenke lijevog atrija su većinom pritoke CS-a. Vene interatrijske pregrade, odnosno septalne vene lijevog atrija prolaze kroz septum i ulaze u desni atrij. CT-angiografijom osobito se dobro prikazuju vene smještene ispred i iznad udubine, *fossa ovalis* koje prolaze kroz interatrijski žlijeb i otvaraju se u desni atrij na mjestu gdje u njega ulazi vena, v. *cava superior*. Vene smještene iza i ispod udubine *fossa ovalis* manje su česte. Vene

stražnje i gornje stijenke lijevog atrija u blizini lijeve aurikule otvaraju se u šupljinu lijevog atrija, medijastinalne vene ili u v. *pulmonalis superior*. Povezanost s medijastinalnim venama je važna kao mogući put toka venske krvi u atrije u slučajevima okluzije vena, v. *pulmonalis*, v. *brachiocephalica* ili v. *cava superior*. U slučajevima kongenitalne atrezije CS venska krv iz miokarda može otjecati putem difuzno dilatiranih atrijskih vena (ektazija vena)⁴⁸.

Većina vena desnog atrija smještena je intramuralno i otvara se u njegovu šupljinu. Opisuje se nekoliko skupina ovih vena. Prvu skupinu čine mali intramuralni venski tuneli duljine nekoliko mm, a promjera 1 mm. Otvaraju se izravno u desni atrij. Sljedeću skupinu čine venski tuneli desnog atrija koji se skupno nazivaju *sinus coronarius atrii dexteri* ili desni venski polukrug. Oni su većih dimenzija od intramuralnih venskih tunela (duljina 1 – 12 cm, promjer 1 – 4 mm)⁷. Vene koje odvođaju krv iz uške nisu povezane s epikardijalnim venama. Krv iz područja sinuatrijskog čvora odvođaju male vene i sinusoide izravno u desni atrij, a iz područja atrioventrikularnog čvora u venske tunele koji se otvaraju u desni atrij u blizini otvora CS-a ili izravno u CS^{8,49}. Ovi tuneli mogu se vidjeti na bazi interatrijskog septuma u blizini atrioventrikularnog čvora i Hisovog snopa. Venski tuneli prikazuju se na CT-angiogramima i ne smiju se zamijeniti s anomalijama krvnih žila ili perzistirajućim otvorom, *foramen ovalis*. Područje obaja čvorova je bogato sinusoidama, što je važno za uspostavljenje retrogradnog protoka krvi u slučajevima kompromitirane arterijske opskrbe.

VELIKI I MALI VENSKI SUSTAV SRCA

Prema novijoj anatomskoj klasifikaciji srčanih vena, vene srca dijele se u sljedeće tri skupine: vene velikog venskog sustava srca (GCVS), vene malog venskog sustava srca (SCVS) i spojni venski sustav srca (engl. *compound cardiac venous system*) (tablica 1)⁷⁻⁹. GCVS odvodi 70 % venske krvi iz srca, a obuhvaća dvije skupine vena, pritoke CS-a (odvođaju 50 % venske krvi) i vene koje nisu pritoke CS-a (odvođaju 20 % venske krvi). SCVS odvodi 30 % krvi iz srca i uključuje vv. *cardiacae mininae* (*Thebesii*). Iako ovi venski sustavi funkcioniraju zasebno, oni nisu u potpunosti odvojeni i

njihove vene mogu biti povezane. GCVS odvodi krv iz vanjske dvije trećine, a SCVS odvodi krv iz unutarnje trećine miokarda ventrikula. Vene trećeg sustava odvođe vensku krv iz miokarda, a čine ga intramiokardijalne sinusoidne te intramiokardijalni sinusi i tuneli koji pokazuju morfološke osobitosti i GCVS-a i SCVS-a.

Ova podjela zasnovana je na prisutnim vaskularizacijskim područjima srčane stijenke, odnosno miokarda^{7,9}. Na presjeku kroz lijevi ventrikul i interventrikularnu pregradu opisuju se 3 venska odvodna područja, a to su: (1) vanjsko epikardijalno područje koja uključuje tanki, vanjski sloj stijenke lijevog ventrikula debljine oko 1 mm; (2) srednje subepikardijalno područje koja zajedno s vanjskim područjem čini oko dvije trećine ili 70 % debljine stijenke lijevog ventrikula, uključujući i pripadajuće dijelove interventrikularnog septuma; i (3) unutarnje subendokardijalno područje koje čini preostali dio stijenke ventrikula i interventrikularnog septuma. U desnom ventrikulu opisuju se dva područja venske vaskularizacije: (1) vanjsko epikardijalno područje koje uključuje vanjski dio stijenke debljine 1 mm i (2) unutarnje područje koje obuhvaća gotovo cijelu debljinu stijenke desne klijetke i predstavlja spoj srednjeg subepikardijalnog i unutarnjeg subendokardijalnog područja. Venska prokrvljenost pojedinih područja stijenke klijetki ovisi o perfuzijskom

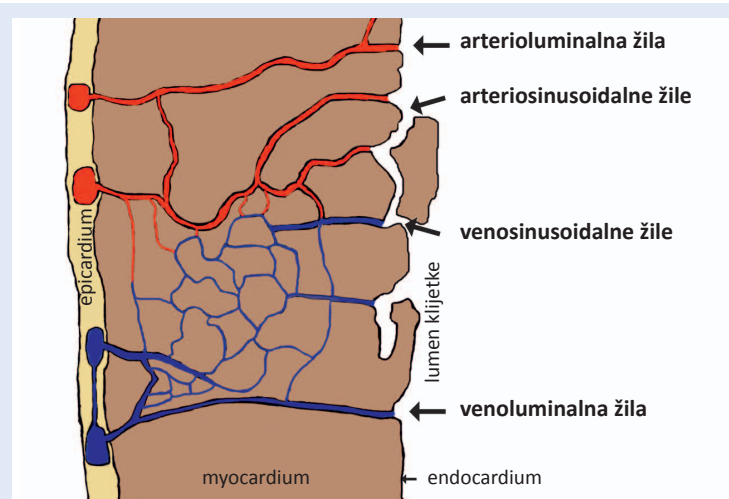
tlaku. Pri tlaku manjem od 50 mm Hg puni se vanjsko i srednje područje, a tlak veći od 80 mm Hg pune vene svih područja miokarda klijetke^{7,50,51}.

Vene GCVS-a koje su pritoke CS-a jesu *sinus coronarius*, *v. cardiaca magna*, *v. cardiaca media*, *v. obliqua atrii sinistri (Marshalli)*, *v. cardiaca parva*, *vv. atriales* i *vv. septi*. Vene koje nisu pritoke CS-a, a pripadaju ovom sustavu su: *v. ventriculi dextri anterior*, *vv. atriales sinistralae*, *vv. atriales dextrae* i *vv. interventriculares septi superiores*. Pritoke CS-a odvođe krv iz lijevog ventrikula, dijelova desnog ventrikula i lijevog atrija, a krv iz većeg dijela desnog ventrikula kao i oba atrija odlazi putem vena koje nisu pritoke CS-a. U konačnici sve vene GCVS-a završavaju u desnom atriju^{7,8}.

Vene SCVS-a ili Thebesijeve žile pokazuju veliku raznolikost u svom izgledu, broju, veličini kao i duljini (prosječno 15 mm)^{3,7-9,52}. Nemaju srednjeg, mišićnog sloja te njihovu stijenku čini sloj endotelne stanice koje se nastavljaju u endotel srčanih šupljina. Ova mreža žila smještena je subendokardijalno i intramiokardijalno. U njima krv teče u svim smjerovima tako da čine vaskularne spojnice između epikardijalno smještenih koronarnih žila i srčanih šupljina, s ciljem osiguravanja prehrane miokarda. Brojni otvori ovih malih žila nalaze se u srčanim šupljinama, desnom atriju i ventrikulu (septalna i lateralna stijenka), lijevom atriju te na bazalnim dijelovima papilarnih miši-

Tablica 1. Podjela srčanih vena

Srčani sustav		Pritoke
Veliki srčani sustav engl. <i>great/major cardiac venous system</i> (GCVS)	<i>Sinus coronarius</i> i pritoke	<i>Sinus coronarius</i> <i>V. cardiaca magna</i> <i>V. cardiaca media</i> <i>V. cardiaca parva</i> <i>V. ventriculi sinistri posterior</i> <i>V. obliqua atrii sinistri</i>
	Ostale vene	<i>Vv. cardiaca anteriorae</i> <i>Vv. atriales dextrae</i> <i>Vv. atriales sinistralae</i> <i>Vene septuma (vv. septales superiores)</i>
Mali srčani sustav engl. <i>smaller/minor cardiac venous system</i> (SCVS)	Thebesijeve žile	Venoluminalne žile Arterioluminalne žile Venosinusoidalne žile Arteriosinusoidalne žile
Spojni srčani sustav engl. <i>compound cardiac venous system</i> (CCVS)		Venski tuneli desnog atrija Vene sinuatrijskog i atrioventrikularnog čvora Male vene desnog atrija Vene interventrikularnog septuma



Slika 13. Shema vena malog srčanog venskog sustava ili Thebesijeve žile^{3,9}.

ća. Žile ovog sustava dijele se u četiri skupine: venosinusoidalne, venoluminalne, arteriosinusoidne i arterioluminalne žile. Najbrojnije su venoluminalne žile (slika 13)^{52,53}. Venoluminalne i arterioluminalne žile izravno spajaju srčane vene/arterije sa šupljinom atrija ili ventrikula te se na taj način zaobilazi kapilarna mreža miokarda. Venosinusoidne i arteriosinusoidne žile koje se zajedničkim imenom nazivaju miokardijalne sinusoidne povezuju intramuralne vene/arteriole sa sinusoidnim prostorima unutarnjeg sloja atrija i ventrikula. Srčane sinusoidne su strukture koje po građi stijenke nalikuju kapilarama, ali su za razliku od njih promjenjivog lumena i izgleda⁷. Ovi vaskularni prostori u pojedinim područjima miokarda mogu imati nekoliko puta veći promjer nego kapilare ili pak mogu biti nepravilno kontrahirane, tako da se zamjećuje protruzija endotelne stanice u lumen. U sinusoidne ulaze intramiokardijalne arteriole, kapilarno korito i venule, a otvaraju se prolazeći kroz intertrabekularne prostore izravno u šupljine srca. Miokardijalne sinusoidne su ostatak primitivne srčane cirkulacije, a rezultat su prilagodbe srca na različite uvjete prokrvljenosti miokarda tijekom različite životne dobi i patoloških stanja. Važnost ovoga sustava se ogleda u mogućnosti da prime veću količinu venske krvi (mogu spremati 30 % krvi srčanog venskog protoka)^{9,54}. Na taj način dostavljaju miokardu dovoljno hranljivih tvari iz srčanih šupljina, što je neophodno za održavanje ritmične kontrakcije miokarda kroz dulji vremenski period.

Potrebno je istaknuti da se odvođenje krvi iz miokarda zbiva tijekom sistole, a najvećim dijelom preko CS-a i njegovih pritoka. Krv iz desne polovice srca najvećim dijelom odlazi putem malog CVS-a, odnosno Thebesijevih žila. Njihov promjer povećava se kod kroničnog infarkta miokarda i kongenitalnih bolesti srca kod kojih su prisutni poremećaji otjecanja krvi u CS^{8,55,56}. Potrebno je istaknuti da u pacijenata s kongestivnim zatajenjem srca zastoj prisutan u velikim venama, a ne u Thebesijevim venama.

Spojni venski sustav srca čine sinusi i tuneli različite dužine (3 – 70 mm) i širine (2 – 5 mm), smješteni subendokardijalno i intramuralno. Žile ovog sustava pokazuju osobitosti žila GCVS-a i SCVS-a^{7,8}. Čine ga završni dijelovi vena koji pripadaju GCVS-u, a smještene su intramuralno ili su veliki prostori SCVS-a. Najčešće su smještene u stijenci desnog atrija ili su povezana sa stijenkom, a mogu biti smješteni i u interatrijskoj pregradi⁷. Primaju i odvođuju krv iz vena lijevog atrija ili prednjih srčanih vena.

ISTAKNUTE OSOBE VEZANE UZ ISTRAŽIVANJA SRČANIH VENA

U nazivima srčanih vena imena su istraživača koji su dali velik doprinos u izučavanju anatomije i fiziologije krvnih žila srca. Ime Adam Christian Thebesius (1686. – 1732.) povezuje se s najmanjim venama srca, vv. *cardiacae minimae* ili Thebesijeve vene⁵⁷. Bio je anatom iz Njemačke koji je osim ovih najmanjih srčanih vena opisao i zalistak na ušću koronarnog sinusa u desni atrij koji se naziva *valvula sinus coronarii (Thebesii)*, kao i otvore najmanjih srčanih vena, *foramina venarum minimalium*, pa se oni nazivaju *foramina Thebesii*. U isto vrijeme francuski anatom Raymond Vieussens (1635. – 1715.) također je opisao ove otvore, pa se oni nazivaju i *foramina Vieussenii*⁵⁸.

Vieussens se intenzivno bavio izučavanjem anatomije srca, kao i bolesti srca. Po njemu je nazvan zalistak koji je smješten na prijelazu velike srčane vene, v. *cardiaca magna* u CS – *valvula Vieussenii*. Engleski kirurg i anatom John Marshall (1818. – 1891.) prvi je opisao kosu venu lijevog atrija, v. *obliqua atrii sinistri Marshalli*⁵⁹. V. *marginalis dextra Galeni* nazvana po Galenu (AD 129 – c. 200/c. 216), grčkom liječniku i filozofu koji je dao

velik doprinos u razumijevanju krvožilnog sustava. Izučavao je krvne žile sekcijom životinja jer je to jedino bilo moguće u njegovo doba⁵⁹. Emil Zuckerkandl (1849. – 1910.), austrijski anatom i patolog nastojao je svoja anatomska istraživanja primijeniti u liječenju pacijenata te je jedan od pionira kliničke anatomije. Opisao je brojne anatomske strukture, a među njima je vena koja pripada sustavu prednjih srčanih vena. Njegovi brojni radovi (164 rada) i anatomske opise čine osnovu za današnje razumijevanje morfologije ljudskog tijela⁶⁰. Venu koja pripada ovom sustavu opisao je i Jean Cruveilhier (1791. – 1874.), francuski anatom i patolog koji se intenzivno bavio istraživanjem krvožilnog sustava⁵⁹. Istaknuti američki liječnici, Frederick H. Pratt (1873. – 1958.), fiziolog i Joseph T. Wearn (1893. – 1984.), uz svoj predani rad s pacijentima i studentima, intenzivno su istraživali srce i srčani optok⁴⁶.

VARIJACIJE SRČANIH VENA

Srčane vene pokazuju brojne varijacije u usporedbi s arterijama, kako u pojavnosti pojedinih vena, tako i smjeru odvođenja krvi, odnosno mjesta gdje završavaju. Pokušaji da se ove varijacije klasificiraju u „tipove“ nisu se pokazali učinkovitim. Uobičajena podjela na tri sustava i njihove pritoke prisutna je u 39 % slučajeva i takav uzorak naziva se „normalni tip“⁴. CS može primiti sve srčane vene, uključujući i *vv. cardiace anteriores* s izuzetkom najmanjih vena srca, *v. cardiaca minima* (33 %) ili u nekim slučajevima dio vena završava u veni, *v. cardiaca parva*, pa potom u CS-u (28 %). Točnu klasifikaciju vena otežavaju i različite metode prikaza pojedinih vena, a time je otežana i usporedba pojedinih istraživanja.

Varijacije srčanih vena prisutne su tijekom pojedinih faza srčanog ciklusa i različitih bolesti srca^{8,29}. Promjer srčanih vena veći je tijekom kasne sistole nego tijekom sredine diastole, ali razlika nije statistički značajna²⁹. Srčane vene su većeg promjera u osoba sa zastojem srca ili kroničnom fibrilacijom atrijske⁶¹. Također, CS se normalno kontrahira tijekom sistole atrijske, ali ne u pacijenata s aktivnom fibrilacijom atrijske. Izgled CS-a poput vjetrovne (engl. *windsock*) uobičajen je u pacijenata s nodalnom (atrioventrikularnom) tahikardijom⁶². Zbog prisutnih fazičkih varijacija srčanih vena tije-

kom srčanog ciklusa potrebno je napraviti detaljnu procjenu dobivenih slikovnih prikaza srčanih vena prije izvođenja operativnih zahvata na srcu¹⁷.

ANASTOMOZE SRČANIH VENA

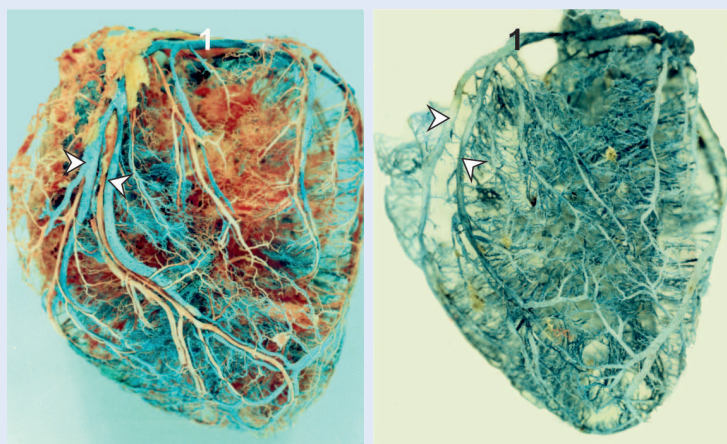
Anastomoze srčanih vena uobičajene su⁴. Najčešće su između vena lijevog ventrikula kao što su anastomoze velike srčane vene, *v. cardiaca magna* i vene, *v. ventriculi sinistri posterior*

U literaturi susrećemo različite nazive srčanih vena. U bazičnim istraživanjima koristi se latinsko nazivlje srčanih vena, a u kliničkim istraživanjima nazivlje vena bližnje kliničkoj praksi.

(*v. posterolaterales*) te između *v. cardiaca media* (*v. interventricularis inferior*) i *v. ventriculi sinistri posterior* (*v. posterolaterales*) ili *v. marginalis*⁶³. Nisu samo susjedne vene povezane, također su opisane anastomoze između pritoka koronarnog sinusa i prednjih srčanih vena, *vv. cardiaca anteriores*⁴. Brojne anastomoze prisutne su na prednjoj i stražnjoj strani vrha srca. Osim toga, srčane vene su kao i arterije povezane s krvnim žilama izvan srca preko vasa vasorum velikih krvnih žila⁴.

ZALISTCI SRČANIH VENA

Uloga venskih zalistaka je sprječavanje retrogradnog vraćanja krvi. Ovakvi zalistci su prisutni u srcu na ušću koronarnog sinusa u desni atrij kao i na mjestima ulaska većih srčanih vena u CS. Zalistci smješteni na ušćima su obično nepotpuni i unikuspidalni⁷. Osim na ušćima, zalistci su prisutni na mjestima utoka malih vena u veću srčanu venu. Venski zalistci su opisani u *v. marginalis sinistra*, *v. posterior ventriculi sinistri* i *v. cardiaca media*. Velike vene kao što su *v. cardiaca magna*, *v. cardiaca media* i *v. posterior ventriculi sinistri* imaju u prosjeku 2,5 – 3 zalistka po veni, dok *v. marginalis sinistra* ima 0,8 zalistaka po veni⁶⁴. *Valvula Vieussenii* prisutna je na prijelazu vene *v. cardiaca magna* u CS. Zalistci mogu otežavati izvođenje dijagnostičkih i terapijskih zahvata kao što su kateterizacije vena, CRT ili RCP^{18,65}.



Slika 14. Prikaz srčanih vena u psa. 1 – *v. cardiaca magna*, strjelice – parna vena, *v. interventricularis paraconalis* koja odgovara u čovjeka veni *v. interventricularis anterior*. Preparat srca urađen injekcijsko-korozivnom metodom.

NAZIVLJE SRČANIH VENA

Nazivlje u medicini veže podrijetlo iz mnogih jezika, ali najveći broj anatomske nazivlja podrijetlom je iz grčkog i latinskog jezika. Nazivlje koje se koristi u kliničkoj medicini je većinom grčkog podrijetla, kao npr. kardiologija, dok se latinsko nazivlje koristi u anatomske terminologiji, kao npr. srce ili *cor*. Stoga su u nazivlju krvnih žila srca uobičajeni naziv *v. cardiaca magna* ili *v. cordis magna*³⁰. U razdoblju translacijske medicine, u kojemu se nastoji povezati pretklinika s kliničkom praksom, sve se češće u anatomiji rabi nazivlje za krvne žile bliskije kliničkoj medicini, kao što su *v. cardiaca magna*, *v. cardiaca parva* itd. Osim toga, u kliničkim istraživanjima često se koriste nazivi koji nisu u skladu s preporučenom anatomske terminologijom „Nomina anatomica“, ali su u uporabi u kliničkoj praksi. Tako *v. cardiaca media* ima naziv *v. interventricularis inferior/posterior*.

Srce je jedini organ koji se u topografskom opisu „slučajnim“ prevodom promatra kao izdvojen organ s vrhom srca usmjerenim prema dolje te prednjom i stražnjom površinom, *facies anterior* i *facies posterior*. Srce je potrebno opisivati kao organ smješten unutar prsnog koša s vrhom srca usmjerenim nadole i naprijed, sukladno čemu srce ima prednju i donju površinu, *facies anterior* i *facies inferior*, a vena *v. cardiaca media* i odgovarajuća arterija se ne uspinju niti spuštaju duž

stražnje površine srca, nego se nalaze u brazdi, *sulcus interventricularis posterior*⁶⁵.

Uobičajeno je u anatomske nazivlju da prateće vene imaju ujednačene nazive kao arterije. Nazivlje kao i razmještaj srčanih vena drugačiji je nego u koronarnih arterija. Sličnu pojavu u odstupanju nazivlja i položaja između arterija i vena pokazuju i vene mozga. Osim toga, vene srca u čovjeka su jednostruke za razliku od drugih vrsta gdje u paru prate srčane arterije (slika 14). Također treba obratiti pozornost na nazivlje srčanih vena na engleskom jeziku. Mala srčana vena, *v. cardiaca parva* ima engleski naziv *small cardiac vein*, a najmanje srčane vene, *vv. cardiaca minima* imaju naziv *small cardiac veins*.

ZAKLJUČAK

Vene srca, za razliku od arterija, pokazuju značajne varijacije u položaju i mjestu ulijevanja. Važno je poznavanje učestalijih varijacija vena koje se sukladno tomu uvode u uobičajeno anatomske nazivlje i doprinose pravilnijoj anatomske podjeli venskog sustava srca, kao i za razumijevanje patoloških promjena na srčanim venama. Poznavanje položaja i mogućih varijacija srčanih vena pružaju mogućnost za točan opis, tumačenje prikaza i primjenu u dijagnostičkim i terapijskim postupcima, kao što su retrogradna venografija, MR i CT krvnih žila srca, kateter-ablacija i elektrostimulacija.

Zahvala

Zahvaljujemo prof. dr. sc. Vedranu Kataviću, dr. med. sa Zavoda za anatomiju Medicinskog fakulteta Sveučilišta u Zagrebu na kritičnom čitanju ovoga rada te stručnim i korisnim primjedbama.

Izjava o sukobu interesa: Autori izjavljuju da ne postoji sukob interesa.

LITERATURA

1. Križan Z. Kompendij anatomije čovjeka III dio, Pregled građe grudi, trbuha, zdjelice, noge i ruke. 2. izdanje. Zagreb: Školska knjiga, 1997;38-55.
2. Krmpotić Nemančić J, Marušić A. Anatomija čovjeka. 2. izdanje. Zagreb: Medicinska naklada, 2002;197-210.
3. Drenckhahn D. Benninghoff-Drenckhahn Anatomie, Macroscopische Anatomie, Histologie, Embryologie, Zellbiologie, Band 2. 16. Auflage. München: Elsevier GmbH, 2004;1-70.
4. Standring S. Gray's anatomy. 39th Edition. New York: Churchill Livingstone Elsevier, 2005;996-1019.

5. Gilroy AM, MacPherson BR, Ross LM. Anatomski atlas s latinskim nazivljem. Zagreb: Medicinska naklada, 2011; 82-9.
6. Paulsen F, Waschke J. Sobotta, atlas anatomije čovjeka, unutrašnji organi, Svezak 2. 3. hrvatsko izdanje. Zagreb: Naklada Slap, 2013;2-27.
7. von Lüdinghausen M. The venous drainage of the human myocardium. *Adv Anat Embryol Cell Biol* 2003;168: 1-104.
8. Saremi F, Muresian H, Sánchez-Quintana D. Coronary veins: comprehensive CT-anatomic classification and review of variants and clinical implications. *Radiographics* 2012;32:E1-32.
9. Echeverri D, Cabrales J, Jimenez A. Myocardial venous drainage: from anatomy to clinical use. *J Invasive Cardiol* 2013;25:98-105.
10. Ortale JR, Gabriel EA, Iost C, Márquez CQ. The anatomy of the coronary sinus and its tributaries. *Surg Radiol Anat* 2001;23:15-21.
11. Genc B, Solak A, Sahin N, Gur S, Kalaycioglu S, Ozturk V. Assessment of the coronary venous system by using cardiac CT. *Diagn Interv Radiol* 2013;19:286-93.
12. Noheria A, DeSimone CV, Lachman N, Edwards WD, Gami AS, Maleszewski JJ et al. Anatomy of the coronary sinus and epicardial coronary venous system in 620 hearts: an electrophysiology perspective. *J Cardiovasc Electrophysiol* 2013;24:1-6.
13. Habib A, Lachman N, Christensen KN, Asirvatham SJ. The anatomy of the coronary sinus venous system for the cardiac electrophysiologist. *Europace* 2009;11:v15-21.
14. von Lüdinghausen M, Ohmachi N, Boot C. Myocardial coverage of the coronary sinus and related veins. *Clin Anat* 1992;5:1-15.
15. Maros TN, Rácz L, Plugor S, Maros TG. Contributions to the morphology of the human coronary sinus. *Anat Anz* 1983;154:133-44.
16. Duda B, Grzybiak M. About variability of Vieussens valve in the adult human heart. *Folia Morphol (Warsz)* 2000;59:43-5.
17. Saremi F, Thonar B, Sarlaty T, Shmayevich I, Malik S, Smith CW et al. Posterior interatrial muscular connection between the coronary sinus and left atrium: anatomic and functional study of the coronary sinus with multidetector CT. *Radiology* 2011;260:671-9.
18. Corcoran SJ, Lawrence C, McGuire MA. The valve of Vieussens: an important cause of difficulty in advancing catheters into the cardiac veins. *J Cardiovasc Electrophysiol* 1999;10:804-8.
19. Jongbloed MR, Lamb HJ, Bax JJ, Schuijff JD, de Roos A, van der Wall EE et al. Noninvasive visualization of the cardiac venous system using multislice computed tomography. *J Am Coll Cardiol* 2005;45:749-53.
20. Silver MA, Rowley NE. The functional anatomy of the human coronary sinus. *Am Heart J* 1988;115:1080-4.
21. Malagò R, Sala G, Pezzato A, Barbiani C, Alfonsi U, Mucelli RP. Normal anatomy and variants of the venous cardiac system in MDCT coronary angiography. *Radiol Med* 2013;118:1149-56.
22. Malagò R, Pezzato A, Barbiani C, Sala G, Zamboni GA, Tavella D et al. Non invasive cardiac vein mapping: role of multislice CT coronary angiography. *Eur J Radiol* 2012; 81:3262-9.
23. Schutte DA, Rowland DG, Allen HD, Bharati S. Prominent venous valves in hypoplastic right hearts. *Am Heart J* 1997;134:527-31.
24. von Lüdinghausen M. Abberatnt course of the anterior interventricular part of great cardiac vein in the human heart. *Gegenbaurs Morphol Jahrb* 1989;135:475-8.
25. Bales GS. Great cardiac vein variations. *Clin Anat* 2004;17:436-43.
26. Lee HM, Sung YM, Lee JI. Anomalous great cardiac vein draining into the superior vena cava. *Ann Thorac Surg* 2011;92:360.
27. Marić I. Sinus coronarius i njegove pritoke u čovjeka i psa. Rijeka: Medicinski fakultet, 1994. MS thesis.
28. Marić I, Bobinac D, Ostojić L, Petković M, Dujmović M. Tributaries of the human and canine coronary sinus. *Acta Anat (Basel)* 1996;156:61-9.
29. Saremi F, Channual S, Sarlaty T, Tafti MA, Milliken JC, Narula J. Coronary venous aneurysm in patients without cardiac arrhythmia as detected by MDCT: an anatomic variant or a pathologic entity. *JACC Cardiovasc Imaging* 2010;3:257-65.
30. Terminologia Anatomica. 2nd Edition. Stuttgart-New 2nd Edition. Stuttgart-New York: Georg Thieme Verlag, 2011; 75-91.
31. Sun Y, Arruda M, Otomo K, Beckman K, Nakagawa H, Calame J et al. Coronary sinus-ventricular accessory connections producing posteroseptal and left posterior accessory pathways: incidence and electrophysiological identification. *Circulation* 2002;106:1362-7.
32. Cendrowska-Pinkosz M. The variability of the small cardiac vein in the adult human heart. *Folia Morphol (Warsz)* 2004;63:159-62.
33. Ortale JR, Marquez CQ. Anatomy of the intramural venous sinuses of the right atrium and their tributaries. *Surg Radiol Anat* 1998;20:23-9.
34. von Lüdinghausen M. Clinical anatomy of cardiac veins, Vv. cardiaca. *Surg Radiol Anat* 1987;9:159-68.
35. Sadler TW. Langmanova medicinska embriologija. Zagreb: Školska knjiga, 2008;182-91.
36. de Oliveira IM, Scanavacca MI, Correia AT, Sosa EA, Aiello VD. Anatomic relations of the Marshall vein: importance for catheterization of the coronary sinus in ablation procedures. *Europace* 2007;9:915-9.
37. Kurotobi T, Ito H, Inoue K, Iwakura K, Kawano S, Okamura A et al. Marshall vein as arrhythmogenic source in patients with atrial fibrillation: correlation between its anatomy and electrophysiological findings. *J Cardiovasc Electrophysiol* 2006;17:1062-7.
38. Tan AY, Chou CC, Zhou S, Nihei M, Hwang C, Peter CT et al. Electrical connections between left superior pulmonary vein, left atrium, and ligament of Marshall: implications for mechanisms of atrial fibrillation. *Am J Physiol Heart Circ Physiol* 2006;290:H312-22.
39. Miraldi F, di Gioia CR, Proietti P, De Santis M, d'Amati G, Gallo P. Cardinal vein isomerism: an embryological hypothesis to explain a persistent left superior vena cava draining into the roof of the left atrium in the absence of coronary sinus and atrial septal defect. *Cardiovasc Pathol* 2002;11:149-52.
40. Gonzalez-Juanatey C, Testa A, Vidan J, Izquierdo R, Garcia-Castelo A, Daniel C et al. Persistent left superior vena cava draining into the coronary sinus: report of 10 cases and literature review. *Clin Cardiol* 2004;27:515-8.

41. Pina JA. Morphological study on the human anterior cardiac veins, *venae cordis anteriores*. *Acta Anat (Basel)* 1975;92:145-59.
42. Grant RT. An usual anomaly of the coronary vessels in the malformed heart of a child. *Heart* 1926;13:273-84.
43. Wearn JT. The role of the Thebesian vessels in the circulation of the heart. *J Exp Med* 1928;47:293-315.
44. Wearn JT, Mettier SR, Klumpp TG, Zachiesche LJ. The nature of the vascular communications between the coronary arteries and the chambers of the heart. *Am Heart J* 1933;9:143-63.
45. Pratt FH. The circulation through the veins of Thebesius. *J Boston Soc Med Sci* 1897;1:29-34.
46. Snodgrass BT. Vessels described by Thebesius and Pratt are distinct from those described by Vieussens and Wearn. *Am J Cardiol* 2012;10:160.
47. von Lüdinghausen M, Ohmachi N, Besch S, Mettenleiter A. Atrial veins of the human heart. *Clin Anat* 1995;8:169-89.
48. von Lüdinghausen M, Lechleuthner A. Atresia of the right atrial ostium of the coronary sinus. *Acta Anat (Basel)* 1988;131:81-3.
49. Taylor JR, Taylor AJ. Thebesian sinusoids: forgotten collaterals to papillary muscles. *Can J Cardiol* 2000;16:1391-7.
50. Pakalska E, Golab B. Coronary circulation on the venous side in the human heart with the special references to the *venae cordis minimae*. In: Reinis Z, Pokorny J, Linhart J, Hild R, Schirger A (eds). *Adaptability of vascular wall*. Berlin, Heidelberg, New York: Springer, 1980; 679-81.
51. Lametschwandtner A, Lametschwandtner U, Weiger T. Scanning electron microscopy of vascular corrosion casts – technique and applications: updated review. *Scanning Microscopy* 1990;4:889-941.
52. Ansari A. Anatomy and clinical significance of ventricular Thebesian veins. *Clin Anat* 2001;14:102-10.
53. Quizlet. com [Internet]. San Francisco: Quizlet Inc. [cited 2015 May 27]. Available from: <https://quizlet.com/>.
54. Hochberg MS, Austen WG. Selective retrograde coronary venous perfusion. *Ann Thorac Surg* 1980;29:578-88.
55. Bottega NA, Kapa S, Edwards WD, Connolly HM, Munger TM, Warnes CA et al. The cardiac veins in congenitally corrected transposition of the great arteries: delivery options for cardiac devices. *Heart Rhythm* 2009;6:1450-6.
56. Ratajczyk-Pakalska E, Błoch P, Kulig A. Angioarchitectonics of the venous vessels in the normal human myocardium. *Folia Morphol (Warsz)* 1990;49:25-33.
57. Loukas M, Clarke P, Tubbs RS, Kolbinger W. Adam Christian Thebesius, a historical perspective. *Int J Cardiol* 2008;129:138-40.
58. Wearn JT. The role of the Thebesian vessels in the circulation of the heart. *J Exper Med* 1928;47:293-316.
59. En.wikipedia.org [Internet]. Wikimedia Foundation Inc. [cited 2015 May 15]. Available from: <http://en.wikipedia.org/wiki/>.
60. Shoja MM, Tubbs RS, Loukas M, Shokouhi G, Jerry Oakes W. Emil Zuckerkandl (1849-1910): anatomist and pathologist. *Ann Anat* 2008;190:33-6.
61. D'Cruz IA, Johns C, Shala MB. Dynamic cyclic changes in coronary sinus caliber in patients with and without congestive heart failure. *Am J Cardiol* 1999;83:275-7, A6.
62. Ong MG, Lee PC, Tai CT, Lin YJ, Lee KT, Tsao HM et al. Coronary sinus morphology in different types of supra-ventricular tachycardias. *J Interv Card Electrophysiol* 2006;15:21-6.
63. Randhawa A, Saini A, Aggarwal A, Rohit MK, Sahni D. Variance in coronary venous anatomy: a critical determinant in optimal candidate selection for cardiac resynchronization therapy. *Pacing Clin Electrophysiol* 2013;36:94-102.
64. Anderson SE, Quill JL, Iaizzo PA. Venous valves within left ventricular coronary veins. *J Interv Card Electrophysiol* 2008;23:95-9.
65. Spencer JH, Anderson SE, Iaizzo PA. Human coronary venous anatomy: implications for interventions. *J Cardiovasc Transl Res* 2013;6:208-17.