

Kirurško liječenje opekline

Javor, Patrik

Master's thesis / Diplomski rad

2023

Degree Grantor / Ustanova koja je dodijelila akademski / stručni stupanj: **University of Rijeka, Faculty of Medicine / Sveučilište u Rijeci, Medicinski fakultet**

Permanent link / Trajna poveznica: <https://um.nsk.hr/um:nbn:hr:184:773969>

Rights / Prava: [Attribution 4.0 International](#)/[Imenovanje 4.0 međunarodna](#)

Download date / Datum preuzimanja: **2024-12-18**



Repository / Repozitorij:

[Repository of the University of Rijeka, Faculty of Medicine - FMRI Repository](#)



SVEUČILIŠTE U RIJECI

MEDICINSKI FAKULTET

INTEGRIRANI PREDDIPLOMSKI I DIPLOMSKI

SVEUČILIŠNI STUDIJ MEDICINE

Patrik Javor

KIRURŠKO LIJEČENJE OPEKLINA

Diplomski rad

Rijeka, 2023.

SVEUČILIŠTE U RIJECI

MEDICINSKI FAKULTET

INTEGRIRANI PREDDIPLOMSKI I DIPLOMSKI

SVEUČILIŠNI STUDIJ MEDICINE

Patrik Javor

KIRURŠKO LIJEČENJE OPEKLINA

Diplomski rad

Rijeka, 2023.

Mentor rada: izv. prof. dr. sc. Aleksandra Pirjavec Mahić, dr. med.

Diplomski rad ocjenjen je dana 15. ožujka 2023. na Katedri za kirurgiju Medicinskog fakulteta

Sveučilišta u Rijeci, pred povjerenstvom u sastavu:

1. izv. prof. dr. sc. Damir Grebić, dr. med. (predsjednik Povjerenstva)
2. izv. prof. dr. sc. Harry Grbas, dr. med.
3. prof. dr. sc. Ines Mrakovčić – Šutić, dr. med.

Rad sadrži 46 stranica, 11 slika, 0 tablica, 35 literaturnih navoda.

SADRŽAJ

1. UVOD	1
1.1. POVIJEST	1
2. SVRHA RADA.....	4
3. PREGLED LITERATURE NA ZADANU TEMU.....	5
3.1. EPIDEMIOLOGIJA.....	5
3.2. ETIOLOGIJA	6
3.3. PATOGENEZA	7
3.3.1. Opekline nastale u požarima	7
3.3.2. Opekline urokovane vrelim tekućinama	7
3.3.3. Kemijske opekline	8
3.3.4. Opekline nastale električnom strujom.....	9
3.4. PATOFIZIOLOGIJA OPEKLINSKE RANE	9
3.5. PATOFIZIOLOGIJA OPEKLINSKE OZLJEDE	10
3.5.1. Hemodinamski poremećaji.....	10
3.5.2. Metabolički poremećaji.....	11
3.6. KLINIČKA SLIKA OPEKLINA.....	12
3.7. KIRURŠKO LIJEČENJE	18
3.7.1. Eskarotomija	20
3.7.2. Enzimski debridman	20
3.7.3. Kožni transplantati	21
3.7.4. Zamjene za kožu.....	23
3.7.5. Lokalni i slobodni režnjevi	26

3.7.6. Kritične opekline ozljede	28
3.7.7. Operacijsko liječenje opekline na šakama.....	30
4. RASPRAVA	34
5. ZAKLJUČAK	38
6. SAŽETAK	40
7. SUMMARY	41
8. LITERATURA.....	42
9. ŽIVOTOPIS	46

POPIS SKRAĆENICA I AKRONIMA

WHO (eng. World Health Organization) – Svjetska zdravstvena organizacija

SAD- Sjedinjene Američke Države

°C- Celzij

V- Volt.

TBSA (engl. total body surface area) –ukupna tjelesna površina

SIRS (engl. Systemic inflammatory response syndrome)- sindrom sistemskog upalnog odgovora

UV (engl.ultraviolet)-ultraljubičasto zračenje

SKT-slobodni kožni transplantat

BMC (engl. basal membrane complex)- bazični membranski kompleks

CEA (engl. cultured epithelial autograft)- kultivirani epitelijalni autograft

LTF (engl. lateral thigh flap)- postranični natkoljениčni režanj

VAC (engl. vacuum-assisted closure)- vakuumski sistem za poboljšano cijeljenje

MCP –metakarpofalangealni zglob

IP-interfalangealni zglob

1. UVOD

Prema definiciji Svjetske zdravstvene organizacije (WHO), opekline su ozljede kože ili drugih organskih tkiva uzrokovane toplinom , radijacijom, električnom strujom, trenjem, ili kontaktom s kemikalijama. (1) Udisanjem vrućeg zraka nastaju opekline dišnih puteva koje se također ubrajaju u opeklinske ozljede. (2) Opekline su globalni javnozdravstveni problem. Procjenjuje se da oko 180 tisuća ljudi godišnje umre zbog opeklina, a većinom se to dešava u slabo i srednje razvijenim zemljama. Opeklinske ozljede najčešće nastaju u kući i na poslu. Žene su podložne malo većem riziku od smrtnosti od opeklina za razliku od muškaraca, a djeca su izrazito osjetljiva. (1) Liječnici različitih specijalnosti u svom radu se neminovno susreću s opeklinama. (3)

1.1. POVIJEST

Prvi crteži u špiljama koji prikazuju liječenje opeklina datiraju još iz neandertalskog doba. Prije više od 1500 godina na egipatskim papirusima spominjali su se učinci meda i smole u zbrinjavanju opeklina. Kinezi su 600 godina prije Krista koristili tinkture. Galen je uveo octenu otopinu u liječenju otvorenih rana. Ambroise Pare' primjenjivao je otopinu luka i rano odstranjivanje nekrotičnog tkiva u opeklinskim ozljedama. Njemački kirurg Guilihelmus Fabricius Hildanus je 1607. godine publicirao prvu knjigu o opeklinama pod nazivom "De Combustionibus" u kojoj je zapisao razmišljanja o patofiziologiji opeklina. Guillaume Dupuytren je otkrio duodenalne i želučane vrijedove kod težih opeklina. 1832. godine uveo je klasifikaciju na temelju dubine zahvaćene kože opeklinom, a koja vrijedi i do danas. Frank P. Underhilla, profesor na Sveučilištu Yale prvi je primjetio da visoka smrtnost kod opeklina rezultat je gubitka tekućine.

Proširenost opekline prema tjelesnoj površini definirali su Knaysi i suradnici predlažući sustav devetki. Baxter je otkrio u svojim istraživanjima da koloidna nadoknada nije toliko važna, a posljedično tome omogućio je da dođe do razvitka Parklandove formule koja se i do danas najčešće primjenjuje. Formula određuje nadoknadu tekućine u prva 24 sata nakon opekline ozljede uz dodavanje 4 ml Ringer laktata po kilogramu tjelesne težine i po postotku zahvaćene tjelesne površine. Prva polovica se daje u prvih 8 sati, a druga polovica kontinuirano u sljedećih 16 sati nakon opekline ozljede. Nakon toga treba nadoknaditi hipotoničnim otopinama. Gubitak tekućine nakon opekline ozljeda, bez adekvatne nadoknade tekućine može dovesti do hipovolemijskog šoka što na kraju može rezultirati povećanoj smrtnosti. Dokazano je da maksimalan učinak se postiže nadoknadom tekućine unutar 2 sata nakon opekline ozljede. Douglas Wilmore i suradnici definirali su katekolamine kao glavne uzročnike metaboličkog sindroma nakon opekline, 1974. godine. Navedeni sindrom prije toga smatrao se uzrokom negativnog balansa nitrata, povišenog metabolizma i intolerancije na glukozu. Wolf i suradnici objasnili su kako kod pacijenata nakon opekline dolazi do intolerancije na glukozu s posljedičnim povećanjem glukoze u perifernoj krvi, ali sa smanjenom opskrbbom stanica te neosjetljivosti na inzulin. Wilmore 1971. godine predlaže visoko kaloričnu prehranu kod pacijenata s opeklinama. Počela se preporučivati enteralna umjesto uobičajne parenteralne prehrane. Rana kirurška ekscizija opečenog tkiva i transplantacija kože jedna je od učinkovitijih metoda liječenja teških opekline. 1954. godine to su primjenivali Jackson i kolege. Definitivni napredak ostvaren je 1936. godine s uporabom Humby noža. Prof.dr. Zora Janžekovič iz Maribora (slika 1), 1968. godine predstavila je koncept rane tangencijalne ekscizije opekline drugog stupnja. 2615 pacijenata liječila je navedenom ekscizijom uz pokrivanje rana autolognim kožnim transplantatima. Takvim

načinom liječenja omogućila je pacijentima povratak u svakodnevne životne aktivnosti već nakon dva tjedna. Tanner sa suradnicima koristio je prvi put mrežasti kožni transplantat što je bilo revolucionarno. 1981. godine Jack Burke razvio je umjetnu kožu, a danas je ista pod nazivom Integra. Starija dob i velika površina opekline značajno povećava mortalitet kod dimne inhalacijske opeklina s pneumonijom, a Shirani, Pruitt i Mason to su i dokazali. (3,4)



Slika 1. Prof.dr. Zora Janžekovič (3)

2. SVRHA RADA

Jedan od velikih globalnih javnozdravstvenih problema su teške opekline koje su i nerijetko udružene sa životno opasnim sistemskim upalnim odgovorom. Klasičnim načinom liječenja izrazito je produženo vrijeme hospitalizacije, a bolesnici često imaju komplikacije poput kontraktura, hipertrofičnih ožiljaka pa sve do postopeklinskih infekcija. Opekline se nažalost još uvijek liječe na svim razinama zdravstva, od previjanja u kući pa do obrade u primarnoj ili specijalističkoj ambulanti što ne garantira uvijek adekvatno liječenje. Liječnici različitih specijalnosti pa sve do liječnika primarne zdravstvene zaštite te psihologa susreću se u radu s opeklinskim ozljedama. Klasičan udžbenik iz kirurgije koji je temeljno štivo za učenje kirurgije na hrvatskom jeziku, nema sveobuhvatni tekst iz područja opeklina, a također na našem jeziku nema veliki broj sveobuhvatnih knjiga iz istog područja. Iz navedenih razloga proizašla je ideja za ovaj pregledni diplomski rad. Svrha preglednog rada je opisati ključne dijelove iz širokog područja opeklina. Najprije je obrađena epidemiologija, etiologija, patogeneza, patofiziologija opeklinske rane i ozljede. Zatim je objašnjena klinička slika, a na kraju i kirurško liječenje opeklina.

3. PREGLED LITERATURE NA ZADANU TEMU

3.1. EPIDEMIOLOGIJA

Opekline uzrokovane toplinom (vatrom) uzrok su 300.000 smrtnih ishoda godišnje (u 2004. godini 11 milijuna ljudi na globalnoj razini trebalo je medicinsku skrb zbog opekline). Prema tome, nakon prometnih nesreća, nasilja i padova opekline su četvrte po redu uzrok traumatskih ozljeda u svijetu. Najveća učestalost opekline je u zemljama u razvoju, preko 90%. (5) Indija spada u te zemlje gdje je i najveća incidencija opekline kod žena u dobi od 16 do 35 godina. Kuhanje u nesigurnim kuhinjama te široka i tradicionalna odjeća koja dolazi u dodir s otvorenim plamenom vrlo vjerojatno su razlog tomu. (6) Smrtnost kod djece od opekline je deset puta veća u zemljama u razvoju nego u razvijenim. Muškarci u razvijenim zemljama imaju dvostruko veću incidenciju i mortalitet od opekline nego žene. Razlog tome su zanimanja s povećanim rizikom i češće stupanje u visokorizične aktivnosti. (5) Geografija, stil gradnje, način grijanja i ekonomski status populacije igraju bitnu ulogu u povećanju mortaliteta prilikom požara u kućama. U SAD-u bolničko liječenje jednog pacijenta s teškim opeklinama iznosi oko 100.000 dolara. Najveća incidencija opeklinskih ozljeda tijekom hladnih zima u SAD-u tijekom petogodišnjeg ispitivanja bila je prilikom nepravilne uporabe grijaćih tijela, a ljeti je incidencija opekline bila niža. Djeca starosti oko 4 godine pripadaju rizičnoj skupini, a češće stradaju dječaci od djevojčica. Ozljede vrućim tekućinama najčešće su u kućnim uvjetima gdje i djeca dolaze u kontakt. Opeklinske ozljede kod osoba starije životne dobi većinom se dešavaju u spavaćoj ili dnevnoj sobi, a inhalacijske ozljede dimom su im povećane za 30%. U populaciji sa smanjenim psiho-fizičkim sposobnostima visoka je incidencija opekline, najčešće u kućnom okruženju. U razvijenim državama puno se uradilo na prevenciji opeklinskih ozljeda. (4)

3.2. ETIOLOGIJA

Uzroci opekline su višestruki, a često su povezani s navikama populacije i podnebljem. Ozljede kože izazvane vrelim tekućinama su učestale u svakodnevnom životu, npr. vruće ulje, kipuća voda, vrući napici, juha i slično. Na taj način najviše stradavaju djeca mlađa od tri godine. (7) Prema etiološkoj podjeli postoje opekline nastale u požarima, opekline dodirnom, uzrokovane vrelim tvarima, opekline nastale električnom strujom i kemijske opekline. Napretkom tehnologije dolazi do sve učestalijeg zapaljenja sintetičke odjeće i krevetnine koje su od sintetičkog materijala. Pirjavec i suradnici proveli su devetogodišnju retrospektivnu studiju na Odjelu za plastičnu i rekonstruktivnu kirurgiju Kliničkog bolničkog centra Rijeka sa 132 ispitanika među kojima je plamen bio najčešći uzrok opekline, a na drugom mjestu vrela tekućina. (8) Užarena cigareta ili pad svijeće na sintetičke materijale dovodi do otvorene vatre i uzrokuje teške opekline. Teške su ozljede uzrokovane vrelim katranom kod radnika, koji se lijepi na kožu, a teško se odstranjuje. Visokovoltažne opekline uvijek su letalnog ishoda zbog srčanog zastoja dok niskovoltažne opekline su manjeg opsega i dubine. Adolescenti spadaju u skupinu koja najčešće strada od udara munje. U slučaju preživljavanja, udari munje ostavljaju teške opekline. Uporabom pirotehničkih sredstava prilikom novogodišnjih proslava najugroženija su djeca mlađa od tri godine jer je kod njih koža osjetljiva, a sukladno tome velika je mogućnost trajnog invaliditeta. Posebnoj skupini opekline pripadaju zlostavljana djeca. Tu nalazimo ozljede od užarenih cigareta pa sve do stavljanja dijelova ruku na užarene peći. Radnici su uglavnom dobro zaštićeni od opekline povreda, ali pri umoru ili u noćnoj smjeni ne koristi se na adekvatan način zaštitna oprema na radnom mjestu. (4)

3.3. PATOGENEZA

Najveći napredak u zbrinjavanju bolesnika nakon opekline je postignut korištenjem kirurške ekscizije i ranim zatvaranjem opeklinskih rana. Površinske opeklinae zacjeljuju za 2 tjedna, a duboke mjesecima uz izostanak infekcije. Odsustvo funkcionalnog ispada i ružnih ožiljaka je kod opekline koje zacjeljuju u roku do tri tjedna, a kod dužeg vremenskog perioda su karakteristični hipertrofični ožiljci i često funkcionalne smetnje. Opeklinae koje obuhvaćaju epidermis ne ostavljaju ožiljak nakon kompletnog zacjeljenja. Ozljeđeni melanociti kod opekline sporije se oporavljaju što dovodi do hiperpigmentacije na povredama. Dermis je produkt mezoderma i nije sposoban za regeneraciju već zarasta fibroznim ožiljkom. Kožni adneksi u parcijalnoj ozljedi dermisa se mogu oporaviti, ali ne mogu pri dubokim opeklinama. (4)

3.3.1. Opeklinae nastale u požarima

Polovica svih opekline nastale u požarima zahtijevaju bolničko liječenje. Eksplozivne opeklinske rane nastale eksplozijom prirodnog plina ili butanskih boca često zarastaju bez uporabe kožnih transplantata za razliku od požarnih opekline koje prodiru u sve slojeve kože. Teške opeklinske ozljede nastaju kod etiličara koji ne mogu procijeniti težinu situacije niti se orijentirati prilikom evakuacije. (4)

3.3.2. Opeklinae urokovane vrelim tekućinama

U razvijenim zemljama opeklinae nastale kipućom vodom druge su po učestalosti. Dubina opeklinae određena je temperaturom vode, debljinom kože i duljinom ekspozicije. Temperatura vode od 69°C uzrokuje duboku opeklinau za samo jednu sekundu. Karakteristična mozaična opeklinska ozljeda gdje se vide nejednako raspoređene površne i duboke dermalne ozljede je rezultat prosipanja vruće tekućine po odjeći. Izloženost im je duža te posljedično tome opeklinae

su i teže. Tipično ih nalazimo kod djece na natkoljenicama i trbušnom stjenkom. Opekline nastale od vrućeg ulja ili drugih tvari čije je vrelište iznad 200°C uvijek su dublje i teže. (9) Vreli materijali poput katrana i asfalta često stvaraju opsežne duboke ozljede radi otežanog odstranjivanja i posljedične duge ekspozicije. Kod takvih ozljeda preporuka je kirurška ekscizija te pokrivanje autolognim kožnim transplantatima. Užarene tvari kao što je plastika ili staklo, gotovo uvijek uzrokuju teške duboke opekline iako je površina manja. Najčešće je to u kućnom okruženju, a opekline su na volarnoj strani šake i prstiju. Primjena kožnih transplantata na tim područjima se ne preporučuje, a izbor liječenja su fizikalna terapija i agresivno zbrinjavanje rane. (4,8)

3.3.3. Kemijske opekline

Uzrok kemijskih opekline većinom su jake kiseline i lužine koje su najčešće prisutne u industriji, ali mogu se pronaći i u domaćinstvima. Kiseline su praćene intenzivnim pečenjem i stvaraju površinske opekline, a proces nekroze tkiva se zaustavlja stvaranjem barijere koja sprječava prodiranje u dermis. Alkalične otopine za razliku od kiselina ne izazivaju pečenje. U dodiru s kožnim lipidima stvara se gel koji postepeno macerira kožu i uzrokuje duboke opekline. Nakon ozljede kemikalijama najbolje je povredu isprati vodom, a često kirurška intervencija nije potrebna. (4,8) Vrlo destruktivna je klorovodična kiselina koja se često koristi kod čišćenja, a pri ekspoziciji dolazi do koagulacijskih promjena kože jer ioni klora penetriraju u kožu i izazivaju teške opekline. Nerijetko kod takvih opekline mogu nastati oštećenja ekstremiteta s posljedičnom amputacijom. (10)

3.3.4. Opekline nastale električnom strujom

Opekline uzrokovane električnom strujom najčešće su teške toplinske ozljede. Niskovoltazne struje (manje od 440 V) uzrokuju manje površinske opekline. Visokovoltazne opekline (veće od 1000 V) stvaraju isključivo teške destrukcije tkiva na područjima strujnih udara. Vlažni dijelovi kože pružaju manje otpora pa su posljedične ozljede daleko dublje i teže. Opekline izazvane električnim udarima su duboke i nekrotične pa je nerijetko potrebna fasciotomija i opsežan debridman. Posebnu skupinu čine opekline povrede pri kirurškim zahvatima u kojima se koriste elektrokauteri visoke frekvencije niske voltaže tada se mogu stvoriti dodatni strujni krugovi i kroz tkiva uzrokovati teže i dublje povrede. (4,8)

3.4. PATOFIZIOLOGIJA OPEKLINSKE RANE

1947. godine Jackson je opeklinsku ranu podijelio na tri zone:

- **zona koagulacije ili nekroze** nalazi se u sredini rane koja obuhvaća ireverzibilno nekrotizirano tkivo rezoreno u trenu nastanka traume od opeklinske ozljede.
- **zona staze** koja se nalazi neposredno izvan zone koagulacije odnosno dio opeklinske rane s hipoperfuzijom. Upalni medijatori koji uzrokuju vazokonstrikciju i edem uzrokovan upalom rezultat su smanjene perfuzije u ovoj zoni. Ovo vitalno područje je podložno mikrotrombozama i smrti stanice uzokovane ishemijom, upalom i slobodnim kisikovim radikalima. Dodatni rizični faktori poput edema, infekcije i hipotenzije mogu progredirati gubitkom tkiva u ovoj zoni.

- **zona hiperemije** je periferni dio opekline s hiperperfuzijom. Ukoliko ne dođe do sepse ili sistemskih komplikacija neće doći ni do devitalizacije tkiva tog područja. (11,12)

Akutne patofiziološke promjene u rani uzrokovane opeklinom su rezultat djelovanja topline i posljedične upalne reakcije. Održavanje zone staze ovisi o regeneraciji endotela i uspostava venskoga odljeva. Progresivna dermalna ishemija može nastupiti ukoliko se nakon 48 sati ne poboljša cirkulacija pa se nekroza proširi. Produbljivanje opekline nekroze je dinamički proces. Opekline na organizam djeluje izravno (lokalni nastanak nekroze) i neizravno kao poremećaj organskih sustava. (2)

3.5. PATOFIZIOLOGIJA OPEKLINSKE OZLJEDE

3.5.1. Hemodinamski poremećaji

Teške opekline povrede zahvaćaju skoro svaki organski sustav. Prvo nastupa hemodinamski poremećaj koji traje otprilike u prva 24 do 72 sata. Karakteristično za ovaj period je povećanje vaskularne permeabilnosti gdje dolazi do pomaka tekućine bogate proteinima iz intravaskularnog prema međustaničnom prostoru i formiranje edema. Primarni cilj ove faze je održavanje tkivne perfuzije kako bi se izbjegao hemodinamski šok. Hipoproteinemija se javlja zbog gubitka proteina u intersticijskoj tekućini i preko ozljeđene površine kože. Više od pola od ukupne plazme može se izgubiti u prva 2 do 3 sata nakon opečene 40% TBSA od opekline. (13) Pomak tjelesnih tekućina prema međustaničnom prostoru dominantan je u prvih 48 sati zato je nadoknada tekućine ključna u pravilnom liječenju opekline. Hipovolemični šok koji je rezultat velikog gubitka tekućine u ekstravaskularni prostor, a pritom može doći do smanjenja srčane

funkcije i hipoperfuzije bubrega. Smanjena diureza koja nastaje zbog slabe prokrvljenosti bubrega i drugih vitalnih organa je udružena s hipovolemijom, a može progredirati do multiorganskog zatajenja i smrti. Prolazak proteina i tekućine u ekstravaskularni prostor povećava limfni protok u tom smjeru. Cirkulacijski sustav je prazan, a paradoksalno tijelo je puno vode pa nastaje hipoperfuzija svih organskih sustava. Hemodinamsku kontrolu možemo postići konstantnim praćenjem plućnog arterijskog tlaka pomoću Swan–Ganzova katetera. Poslije početnog šoka dolazi do jake upalne reakcije nazvane SIRS, a karakteristike tog sindroma su tahikardija, hipotenzija, smanjen periferni otpor i povećani srčani izbačaj. Iznimno je važno u početnom razdoblju pacijentima nadoknaditi tekućinu za što se često koristi Parklandova formula. (4)

3.5.2. Metabolički poremećaji

Otprilike nakon 24 do 72 sata od opekline nastupa hipermetabolička faza. Karakteristika ove faze je smanjena vaskularna permeabilnost, povećana frekvencija srca, smanjen periferni otpor koji rezultira sa povećanim srčanim izbačajem. Mikrovaskularni integritet počinje se obnavljati i periferni protok povećavati zbog smanjenog perifernog otpora, a također dolazi do redistribucije krvi prema području opeklinih rana. Bazalni metabolizam povećava se za otprilike tri puta u hipermetaboličkom stanju. (13) U opeklinama dolazi do povećanja serumskih koncentracija katekolamina, glukokortikoida, dopamina i glukagona, a isti dovode do hipermetaboličkog stanja. Ubrzana lipoliza i povećana koncentracija lipida uzrokuje inzulinsku rezistenciju s posljedičnom hiperglikemijom. (14) Preporuča se kontinuirana kontrola glukoze u krvi i korekciju hiperglikemije i hipoglikemije. Metaboličke potrebe se proporcionalno povećavaju s površinom opečene tjelesne površine i to kod opekline do 30 do 70%, a to je ujedno i vrhunac povećanja metaboličkih potreba. Daljnje povećanje je minimalno. Razvoj sepse također pridonosi

hipermetabolizmu. Peroralni ili enteralni načini prehrane su najadekvatniji. Prednost enteralne prehrane je što održava vitalitet crijeva za razliku od parenteralnog pristupa. (4)

3.6. KLINIČKA SLIKA OPEKLINA

Opekline možemo podijeliti prema:

- veličini opečene površine
- dubini nekroze izazvane opeklinom
- mjestu
- općem stanju. (2)

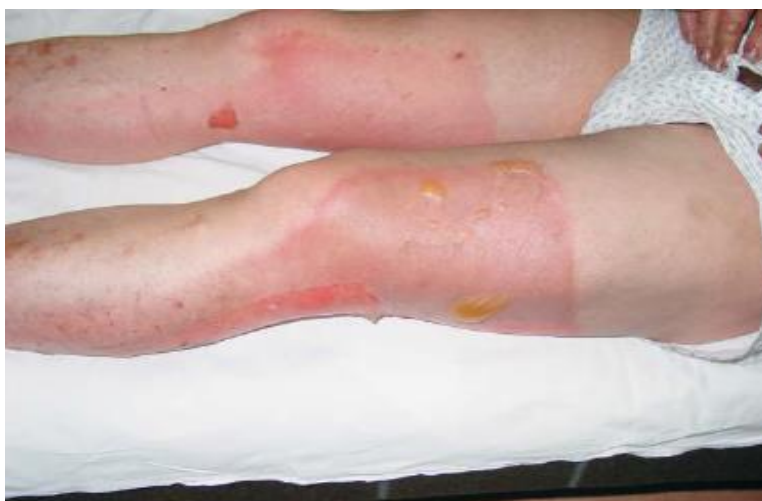Iz navedenoga vidi se da postoje mnoge podjele, ali klinički pregled i iskustvo su i dalje od velikog značaja za prepoznavanje težine opekline, pretpostavke o tijeku bolesti i načinu liječenja. Opekline ozljede na početku bile su klasificirane kao ozljede prvog, drugog, trećeg i četvrtog stupnja. Na temelju novih saznanja, klasifikacija je promijenjena uzimajući u obzir anatomske dubine. Dubina opekline bitan je faktor pri odlučivanju o načinu liječenja. Prema dubini opekline postoji više podjela, ali najčešće se klasificira u 4 stupnja pri čemu se II° dodatno dijeli na IIA° i IIB°. (2,4,15)

Opekline prvog stupnja su površinske i epidermalne opekline. Karakterizira ih bolna eritemija i djelomično uništen epidermis dok bazalna membrana ostaje neoštećena. Obzirom na postotak tjelesne površine koje ove opekline zahvaćaju često ne zahtijevaju egzaktne kalkulacije nadoknade tekućine. Uglavnom nastaju prekomjernim izlaganjem suncu ili drugim izvorima UV-zraka. Kliničke značajke sunčanih opekline kao što su osjećaj boli i suho crvenilo kože koje može biti udruženo s malim mjehurićima. Kod ovih opekline bolovi su prisutni samo na palpaciju, a kod

osjetljivijih osoba može, ali rijetko dolazi do slabijeg edema. Opekline zacjeljuju nakon par dana deskvamacijom bez rezidualnih ožiljaka. Liječenje se sastoji od uzimanja tekućine peroralno, lokalnim hlađenjem i vlaženjem opekline te analgetici po potrebi. (2,4,15)

Opekline drugog stupnja dijele se u dvije skupine.

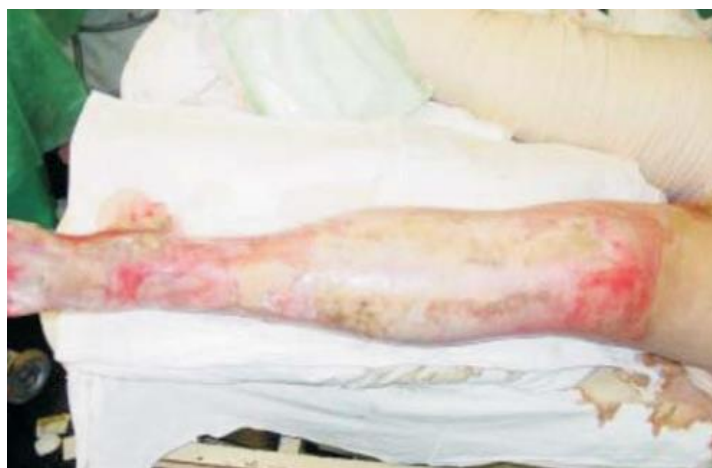Površinske dermalne opekline IIA°. Karakterizira ih oštećenje epidermisa u cijelosti i papilarnog dermisa. Koža je neravnomjerno žarko crvena, vlažna i bolna s mnogobrojnim mjehurićima koji su puni tekućine plazminog eksudata bogatog proteinima. Opekline mogu bit bolne, a na pritisak anemiziraju što je znak da kapilarna mreža nije oštećena. Radi perifernog oštećenja živčanog tkiva, značajna je osjetljivost na palpaciju. Edem je često prisutan zbog destrukcije vaskularne mreže. Opekline zarastaju spontano unutar 3 tjedna i bez rezidualnih ožiljaka, ali javljaju se promjene u pigmentaciji kože koje s vremenom nestaju (slika 2).



Slika 2. II A stupanj opekline (8)

Duboke dermalne opekline IIB°. Koža im je edematozna i ružičasta s bijelim zonama, a potkožno tkivo ne anemizira na pritisak. Opekline obuhvaćaju epidermis i dermis u cijelosti. Mjehurići se

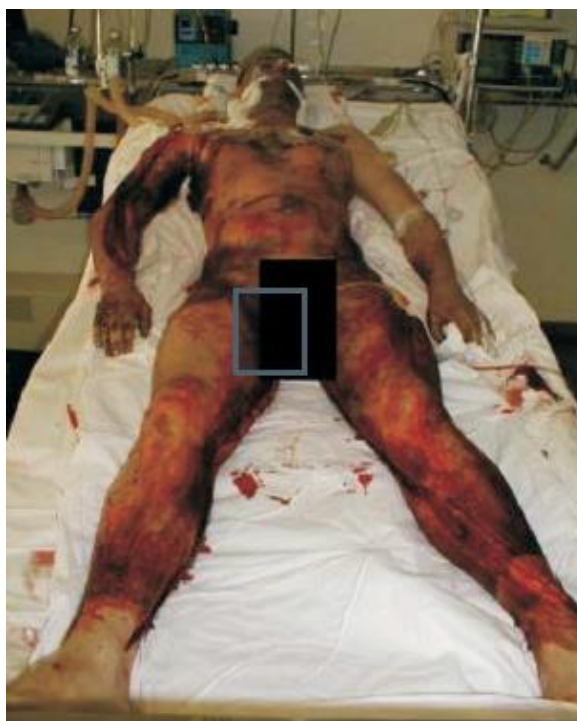obično javljaju nekoliko sati nakon ozljede, ali u rijetkim slučajevima. Zahvaćena površina je pretežito suha i manje bolna jer su oštećeni nervni završetci. Koža se može obnoviti od epitelnih stanica folikula dlaka i kanala žlijezda znojnice. Proces cijeljenja je dulji od 3 tjedna, a često ostaju promjene u pigmentaciji kože i hipertrofični ožiljci. Preporuča se rana ekscizija nekrotičnog sloja i transplantacija kože za optimalan estetski rezultat (slika 3). (2,4,8,15)



Slika 3. II B stupanj opekline (8)

Opekline trećeg stupnja kod koji je zahvaćena puna debljina kože, odnosno epidermis i dermis sa svim dermalnim komponentama, a dosežu veći ili manji dio subdermisa. Koža je blijeda, voštanog izgleda, prošarana smeđim ili tamno crvenim nijansama i bezbolna. Sama površina kože je suha i neelastična, a potkožno tkivo ne anemizira na pritisak. Ne dolazi do formacija bula. Karakteristično je formiranje eshara (*lat. eschara*), odnosno nekrotičnih krasta koje mogu imati oblik suhe ili vlažne gangrene. Suha gangrena ukoliko se radi o plamenu kao uzroku opekline, a vlažna gangrena ako se radi o kemijskim opeklinama. Edem kao posljedica pomaka tekućine iz kapilarne mreže u intersticijski prostor se javlja samo par sati nakon ozljede. Stvara se koagulacijska nekroza, a na tom mjestu se razvija ulkus koji kroz nekoliko mjeseci cijeli ožiljkom.

Budući da je kožna barijera oštećena, nekrotično tkivo je odlična podloga za razvoj infekcije i sepse u opeklinama ovog stupnja. Ovako stanje uzrokuje pojačane metaboličke potrebe zbog toga u liječenju ovih opeklina iznimno je važna agresivna i rana nadoknada tekućine te pojačana enteralna ili parenteralna prehrana. Rane cijele samo po rubovima stoga rana kirurška ekscizija i presađivanje kože je neminovno. Opekline koje zahvaćaju preko 40 % TBSA kirurško liječenje treba planirati u više navrata (slika 4). (2,4,8,15)



Slika 4. III stupanj opeklina izazvan plamenom (8)

Opekline četvrtog stupnja jesu subdermalne opekline koje zahvaćaju punu debljinu kože i duboke strukture: potkožno tkivo, mišići i kosti. Tkivo je čvrsto, suho, prošarano, uglavnom crne boje, a ponekad i mumificirano. Obzirom na dubinsko oštećenje tkiva, nema osjećaja boli niti

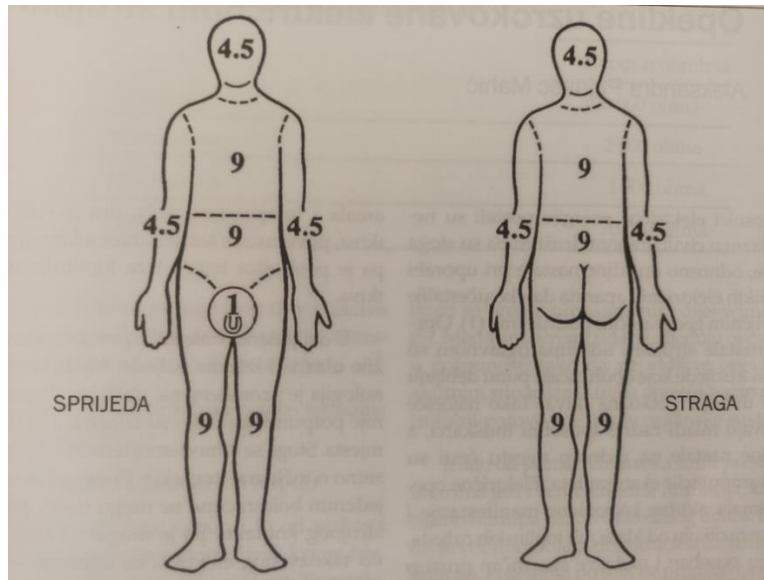
motorike. Nerijetko je indicirana primarna amputacija ili se učini debridman, a defekt se pokrije režnjem. (4,8,15)

Prema retrospektivnoj studiji Pirjavec i suradnika na Odjelu za plastičnu i rekonstruktivnu kirurgiju Kliničkog bolničkog centra Rijeka od 132 ispitana bolesnika, 59 (44.7 %) bolesnika imalo je opekline drugog površnog stupnja, 47 (35.6 %) bolesnika opekline drugog dubokog stupnja, a 26 (19.7 %) opekline trećeg stupnja . (8)

Liječenje opeklinske ozljede određeno je klasifikacijom opekline koja se temelji na površini i dubini ozljede tako da se neki pacijenti zbrinjavaju ambulantno, neki u općim bolnicama, a najteži u centru za opekline. (4) Težina opekline ovisi o: dubini, postotku opečene površine, mjestu, istodobnom postojanju opeklina dišnih puteva i ranijem zdravstvenom stanju bolesnika. Opekline prema kojima je opečeno 10% površine tijela TBSA nazivamo **lakim, umjerenima** kad je zahvaćeno 20 % TBSA, **teškima** 20 do 60% TBSA i **kritičnima** više od 60% TBSA. (2) Nadoknada tekućine i drugi oblici liječenja počinju se primjenjivati u skladu s određivanjem postotka opečene tjelesne površine. Pravilo devetke (slika 5) najčešće se koristi za brzo procjenu površine opekline. U slučaju malih neravnomjernih opeklina, opečena tjelesna površina može se izračunati uzevši dlan bolesnika s prstima kao mjeru od 1% površine tijela. (4,8,15) Pri korištenju sistema devetki zbrajaju se površine opečenih dijelova tijela koje se procjenjuju na sljedeći način:

- Glava obuhvaća 9% TBSA
- Svaka ruka obuhvaća 9% TBSA
- Svaka noga obuhvaća 18% TBSA
- Prednja i stražnja strana trupa obuhvaćaju 18% TBSA

- Spolovilo obuhvaća 1% TBSA. (8,15,16)



Slika 5. Pravilo devetke (4)

Pacijenti koji zahtjevaju bolničko liječenje :

- sve dobne skupine s drugim i trećim stupnjem opekline koje obuhvaćaju po TBSA $\geq 20\%$
- sve dobne skupine s trećim stupnjem opekline koje obuhvaćaju po TBSA $\geq 5-10\%$
- mlađi od 10 godina i stariji od 50 godina s drugim i trećim stupnjem opekline koje obuhvaćaju po TBSA $\geq 10\%$
- opekline koje obuhvaćaju visokorizične dijelova tijela, kao što su lice, veliki zglobovi i perineum
- kemijske opekline i opekline nastale električnom strujom ili udarom munja
- inhalacijske ozljede
- politraume

- kronični komorbiditeti i trudnoća
- sumnja ili potvrđene opekline nastale od nasilja nad djecom. (17)

3.7. KIRURŠKO LIJEČENJE

Opekline su ozljede sa značajnim morbiditetom i smrtnošću. Rano odstranjivanje nekrotičnog ili djelomično devitaliziranog tkiva povećava izgleda za preživljavanje. Već od sredine 70-ih godina puno studija je pokazalo da je ekscizija unutar 24-48 sati nakon ozljede povezana sa smanjenim gubitkom krvi, infekcijama, duljinom boravka u bolnici i smrtnošću. (18)

Kirurški zahvat počinje s odstranjivanjem nekrotičnog tkiva, a brisevi rana moraju se poslati na mikrobiološku analizu. Kako bi se osigurala adekvatna homeostaza koriste se dva elektrokautilera. Fascijalna ili tangencijalna ekscizija prvo se radi na ramenima, vratu, leđima i glutealnim područjima. Nakon završetka ekscizije i homeostaze rane se pokrivaju autolognim kožnim transplantatima ili zamjenama za kožu. Ukoliko donorska mjesta nisu dovoljna da osiguraju potpunu pokrivenost rane treba koristiti biološke zavoje (po mogućnosti kadaverični donorski alograft) za pokrivanje preostalih rana. Pokrivanje rana zamjenama za kožu izvodi se samo na prednjoj strani tijela jer nerijetko na dorsalnoj strani dolazi do infekcija. Ekscizija opeklinskih rana zahtijeva velike količine krvi za transfuziju. Čimbenici koji dovode do gubitka krvi kod pacijenata s opeklinama su starija dob, muški spol i velika opečena površina tijela (TBSA). Gubitak krvi može se minimizirati upotrebom lokalnih adrenalinskih gaza, kompresivnim zavojima, elektrokautilerom, a kod dubokih opeklini preporuča se fascijalna ekscizija (odstranjuje se kompletno masno tkivo do fascije). Prednosti ove ekscizije su bolje pokrivanje rane, manje krvarenje, smanjena infekcija masnog tkiva (koje je podložnije nekrozi radi slabe vaskularizacije).

Nedostatak fascijalne ekscizije je lošiji estetski rezultat i stvaranje limfnog edema. Duboke dermalne opekline su tipične ozljede otvorenim plamenom i često lokalizirane na ekstremitetima. Ekscizija na udovima provodi se u bližjoj stazi radi kontrole krvarenja. Kod konzervativnog liječenja ovih opekline cijeljenje traje jako dugo uz konstantne bolove, a kao posljedica se javljaju loši funkcionalni rezultati i hipertrofični ožiljci. Tangencijalna ekscizija je kirurško odstranjivanje površinskog nekrotičnog tkiva u dubinu sve do vidljivog zdravog tkiva. Kod pacijenata s manjim opeklinama ovo je metoda izbora. Prednost ove ekscizije su bolji estetski rezultati, a nedostatak je više krvarenja. (4,18) Najpopularnija metoda je tangencijalna ekscizija koju je razvila slovenska kirurginja Zora Janžekovič, u Mariboru 1960-ih godina. Ranije su se opekline ozljeđivale liječenjem ekscizijom do fascije. Glavne prednosti ove tehnike su akutni debridman i istovremeno zatvaranje autolognim kožnim transplantatima. Nakon kliničke analize 2000 pacijenata koji su se liječili ovom tehnikom slovenska kirurginja je dokazala manju potrebu za kasnijim rekonstruktivnim zahvatima, manju konzumaciju analgetika i kraću hospitalizaciju. (19) Za navedeni operacijski zahvat ušao je u primjenu i hidrokirurški sistem Versajet. Uređaj koji može istovremeno rezati i aspirirati, a koristi se u liječenju opekline djelomične debljine te naročito za debridman teško tretiranih područja kao što su lice, vrat, usne, prsti i interdigitalni prostori. Ekscizija tkiva je precizna, a pomaže u izbjegavanju oštećenja vitalnog tkiva i njegove vaskularne opskrbe. (18) Ekscizija se mora napraviti do petog dana od ozljede da bi se izbjegla dublja nekroza dermisa i promjene na krvnim žilama, a pogotovo kod dubokih dermalnih opekline gdje se pokušavaju sačuvati najdublji slojevi dermisa. Promijenjene krvne žile mogu izazvati duže krvarenje za vrijeme kirurškog zahvata. (20) Tradicionalna preporuka je da se kod velikih opekline ekscizija i postupci presađivanja ne izvode

više od 20% TBSA u jednom aktu. Ova forma smanjuje kirurški stres i ograničava potrebe za transfuzijom na razinu koju pacijenti dobro toleriraju. (21)

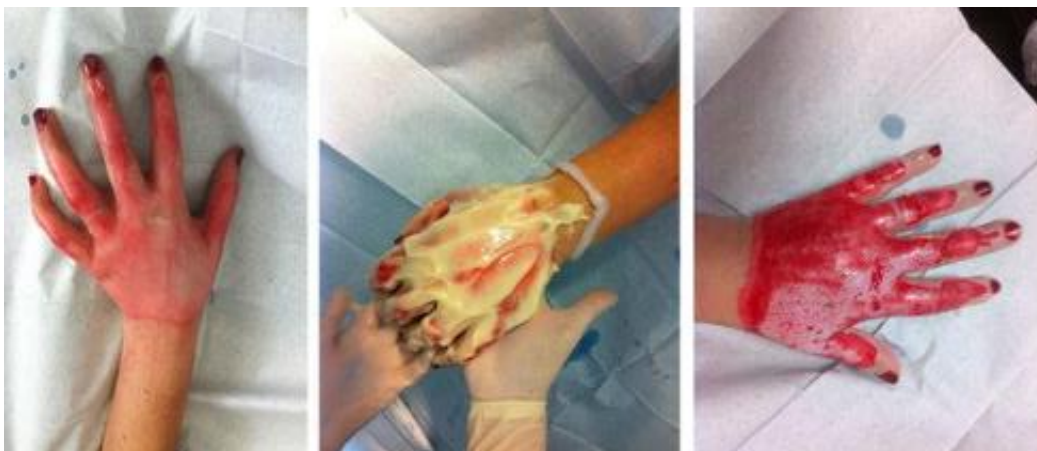3.7.1. Eskarotomija

Kada opekline okružuje bilo koju tjelesnu strukturu osobito prste, ekstremitete, abdomen, prsa ili vrat (cirkumferentne opekline), unutarnja tkiva podložna su rastućim intersticijskim tlakom i edemom tkiva koji se razvio tijekom opekline u prvih 48 sati nakon ozljede. (18) Izrazito su ozbiljne cirkumferentne opekline *II* i *III* stupnja na udovima. (2) Kako intersticijski tlak raste, u početku dolazi do pogoršanja venskog odljeva nakon čega slijedi smanjenje arterijskog priljeva. Ovo stanje će uzrokovati disfunkciju, ishemiju ili nekrozu unutar ili distalno od te tjelesne strukture, često unutar nekoliko sati. U ekstremitetima može doći do smrti živaca i mišića što uzrokuje trajno funkcionalno oštećenje ili čak potrebu za amputacijom. (18) Eskarotomija je osnovna metoda dekompresije. Izvodi se elektrokauterom ili skalpelom u operacijskoj dvorani, a ako edem ispod fascije raste treba napraviti i fasciotomiju. (2) Navedenim zahvatom omogućuje se tjelesnim tkivima i organima da zadrže svoju normalnu perfuziju i funkciju. Kod većine slučajeva jedan rez nije dovoljan za oslobađanje stežućeg opeklinskog eshara. Ekscizije eshara rutinski se izvode na obje strane torza ili medijalne i lateralne strane svakog zahvaćenog uda. Kod abdomena i prsa često su potrebne i transversalne incizije kako bi se omogućili adekvatni respiratorni pokreti. (18)

3.7.2. Enzimski debridman

Enzimski debridman smatra se jednom obećavajućom alternativom kirurškoj eksciziji i motivirao je kliničare i istraživače pola stoljeća da istražuju potencijal različitih nekirurških sredstava i enzimskih sredstava za debridman za opekline. (22) Opekline ruku zauzimaju posebno

mjesto u području zbrinjavanja opekline, zahtijevaju posebnu pažnju i liječenje. Ruke su zahvaćene u 30-60% svih pacijenata s opeklinama. Zbog anatomije šake (važne i delikatne strukture nagomilane u malom ograničenom prostoru bez subdermalnog mekog tkiva), kirurški debridman opečenog tkiva tehnički je težak i može uzrokovati značajne komplikacije. (23) Objavljena su istraživanja enzimskog debridmana s obećavajućim rezultatima. Primjena je moguća izvan operacijske sale sve dok je osigurana analgezija tijekom ovog inače bolnog postupka debridmana. Ovaj postupak u opeklinama ruku ima koristi budući da su ti pacijenti pokazali ranije vrijeme do zarastanja rana i bolje dugoročne rezultate (slika 6). (18)



Slika 6. Opekline lijeve ruke. Korišten enzimski debridman. (18)

3.7.3. Kožni transplantati

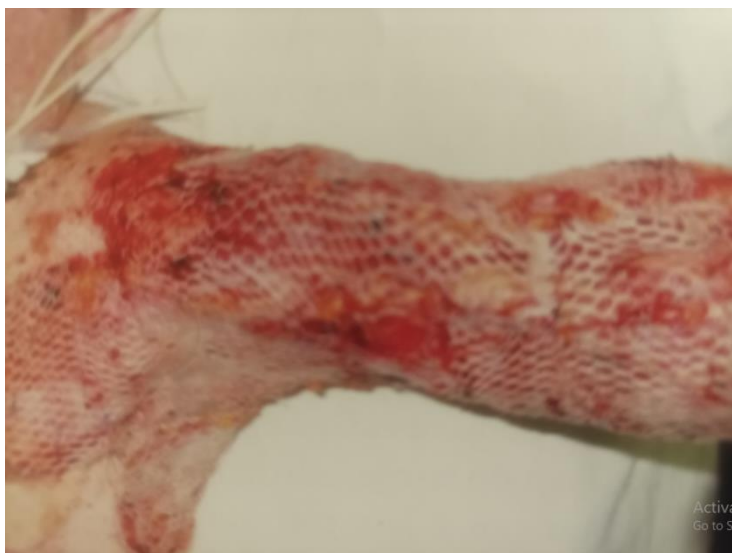Slobodni kožni transplantat (SKT) može biti djelomične debljine kože (Thiersch). Sadrži epidermis i dio dermisa, a primjenjuje se za pokrivanje velikih defekata kože poslije ozljeda ili dubokih opekline. Ako je riječ o velikoj površini može se koristiti transplantat u obliku mrežice (mrežasti transplantat). Karakteristično je kod transplantata djelomične debljine da dolazi do sekundarne kontrakcije i promjene boje kože. Slobodni kožni transplantat (SKT) pune debljine

sadrži epidermis, dermis i adneксе kože. Često se uzima s mjesta iza uha i iznad ključne kosti, a mjesto uzimanja se mora ušiti. Omogućava dobre rezultate rekonstrukcije i slabiju sekundarnu kontrakciju, a također zadržava istu boje kože. Koristi se za rekonstrukciju lica i šake. (2)

SKT se neće primiti ako je rana inficirana, ima hematoma ili nekrotično tkivo. Standard u kirurškom liječenju za brzo i trajno zatvaranje opekline pune debljine kože je SKT djelomične debljine kože takozvani Thierscherovi transplantati. Ovakav autologni kožni autotransplantat se koristi kada postotak oštećenja tjelesne površine kože nakon duboke opekline ozljede nije velik i kad postoji dovoljno područja neoštećene kože (davajuće regije). Veličina kože davajuće regije otprilike je jednaka veličini rane od opekline. Kod opsežnih opeklinских ozljeda Thierscherovi transplantati obično se čuvaju za lice, vrat, dojke i šake. Navedena najvidljivija mjesta tako sveukupno ostavljaju bolji vizualni dojam. Prednosti ovakvih kožnih autolognih transplantata su bolji kozmetički rezultat i izdržljivost, a nedostaci su im povećana incidencija postoperativnog hematoma i veća površina davajuće regije nego kod mrežastih kožnih transplantata. (4,18) Thierscherovi transplantati se učvršćuju metalnim kopčama (staplerima). (24) Najčešća davajuća mjesta kod SKT djelomične debljine su anterolateralni dio bedra i nadlaktica. Donorsko mjesto ne treba zatvoriti kirurškim šavovima, nego ostaviti da spontano zacijeli za 10 do 14 dana. (25)

Kada se veličina opekline površine poveća sve je manje davajuće regije za autotransplantaciju kože. Zbog toga posebnu važnost u opeklinama ima mrežasti kožni transplantat kod kojeg se odabrani dio kože pažljivo preuzme dermatomom te se u proporciji od 1:1.5, 1:3, 1:4, 1:6 ili 1:9 rastegne (mešira) i postavi na opeklinски defekt (slika 7). Drenaža hematoma i seroma iz rane sama će uslijediti preko mrežastog kožnog transplantata i tako spriječiti njegovo odbacivanje. Što je proporcija veća od 1:4 mrežastog kožnog transplantata

manje je zapravo pokrivena opeklinška rana i tijekom sporog procesa epitelizacije dolazi do veće mogućnosti stvaranja hipertrofičnih ožiljaka, a također su lošiji kozmetički i funkcionalni rezultati (4,18)



Slika 7. Mrežasti kožni transplantat (4)

3.7.4. Zamjene za kožu

Pacijenti s opsežnijim opeklinama često zahtijevaju privremenu pokrivenost kadaveričnim homograftom, ksenograftom i privremenim ili trajnim zamjenama za kožu zbog nedostatnih ili nedostupni davajućih regija. Svi oni potiču epitelizaciju i pripremaju ranu za autotransplantaciju. Zamjene za kožu koriste se kada opće stanje pacijenta ne dopušta stvaranje novih rana na donorskim regijama ili kada postoji mogućnost komplikacija od teških infekcija. (18)

Ksenograft prvobitno se koristio za pokrivanje opeklinških defekata, a najpogodniji u primjeni je bio svinjski ksenotransplantat kože. Spada u grupu privremenih bioloških transplantata

i prigodan je za opekline kod kojih nije oštećena puna debljine kože. Prednosti nad homograftom su niža cijena, lagana nabava i manja mogućnost prenošenja bolesti. Nedostaci su neophodna zamjena i izostanak revaskularizacije. (4)

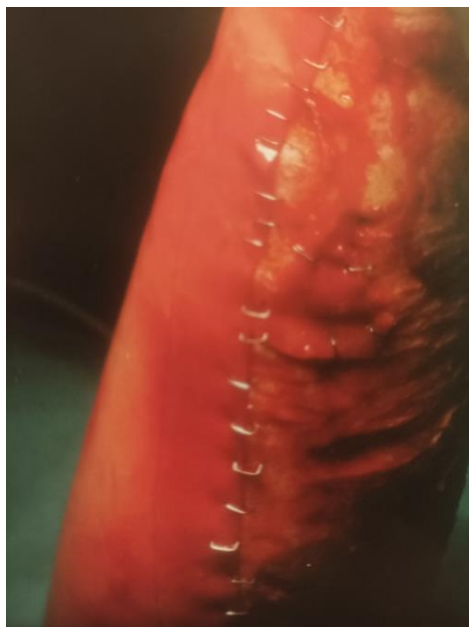Kadaverični homograft kod većine opeklinskih centara je zlatni standard za privremeno pokrivanje velikih defekata nakon teških opeklinskih ozljeda. Može tjednima štiti opeklinu, sve do trajnog rješenja. On sprječava gubitak topline, tekućine i bjelančevine iz opeklinske rane, smanjuje bol te predstavlja mehaničku barijeru. Moguće ga je dobiti u svježem obliku, krioprezerviran, pohranjen u tekućem dušiku i smrznut na -80°C . Nedostatak homografta je visoki financijski trošak, potencijalna mogućnost prijenosa smrtonosnih virusa i nije trajno rješenje. (4)

Nerijetko se koristi se tijekom cijeljenja opeklinskih rana kao zaštita koja prekriva mrežasti kožni autotransplantat u *sandwich*-tehnicima kod opekline velike površine. U nekim zemljama zbog vjerskih razloga ova vrsta grafta nije prihvatljiva. (18)

Aloderm je privremena acelularna zamjena za kožu odnosno bezstanični dermis s intaktnim BMC i kolagenom. Oslobođen tretmanom od antigena predstavlja veliki napredak u pokrivanju opeklinskih ozljeda. Klinička prednost mu je njegova deblja dermalna struktura koja ograničava kontrakture i pogodan za primjenu kod neravnih gubljenih površina (aksila, vrat, šaka, perineum i koljeno). Nedostaci su veliki financijski trošak i mogućnost prijenosa zaraznih bolesti. (4)

Integra je sintetička trajna zamjena za kožu s privremenim epidermalnim dijelom i trajnim dermalnim slojem (slika 8). (26) Sadrži prozirni goveđi kolagen i glikozaminoglikan kondroitin-6-sulfat u dermalnom sloju te epidermalni sloj sastavljen od silikona. Dermalni sloj omogućuje

migraciju fibrobasta, endotelnih stanica i limfocita. Dermalna strana se postavlja na opeklinu ranu dolje, a vanjski sloj predstavlja mehaničku barijeru. Nakon 3 do 4 tjedna stvara se neodermis i onda se skida sintetski sloj, a rana se prekriva tankim slobodnim kožnim transplantatom. Davajuća regija brzo zarasta i ne ostavlja ožiljke. Kod primjene integre funkcionalnost zglobova je izvrsna, niža je učestalost infekcije, a posljedično tome kraća hospitalizacija. Brza regeneracija kože i fiziološko zatvaranje rane su također prednosti integre. Nedostaci su visoka cijena i dodatne kirurške intervencije nakon 3- 4 tjedna. (4) U nerazvijenim zemljama koje imaju najveću učestalost opeklina zbog visoke cijene je često nedostupna. (18)



Slika 8. Integra (4)

Biobrane spada u skupinu dvoslojnih privremenih sintetičkih materijala. Dermalni sloj građen je od svinjskog kolagena, a gornji sloj od silikonske membrane. Indicirana je u pacijenata s parcijalnim dubokim opeklinama, a nakon desetak dana može se odstraniti. Prednost je

prozirnost tako da se može pratiti stanje opekline rane. Mogu se pokriti i davajuće regije. Kontraindicirana je kod dubokih opeklinih rana s nekrotičnim krastama, za pokrivanje kemijskih opekline i opekline izazvanih električnom strujom. Pripada skupini jeftinijih zamjena za kožu, a često se koriste kod djece zbog dobrog prijanjanja na kožu i smanjenja boli. (4)

Epitel TM-Kultivirani epitelijalni autograft (CEA) pripada jednoslojnim prirodnim trajnim zamjenama za kožu. Dobiva se uzgojem keratinocita i koristi se za pokrivanje većih opeklinih ozljeda kada je limitirana mogućnost korištenja autotransplantata. Uzimaju se male biopsije kože pacijenta, a zatim se dobiveni keratinociti kultiviraju 2 do 3 tjedna. U kliničkim se istraživanjima pokazalo da je CEA nježna i krhka te da ne stvara dovoljno dobro dermo-epidermalno povezivanje. Cijena uzgoja je izrazito visoka i česti su ožiljci. Rezultati liječenja u kombinaciji CEA i alodermu su daleko bolji. Navedena kombinacija se koristi za pokrivanje velikih površina, osim u predjelu zglobova. Klinički je utvrđena niža smrtnost teško nastradalih pacijenata nakon opeklinih ozljeda pri CEA primjeni. Kirurška ekscizija se ne smije odgađati dok se čeka kultivirani autograft, već nastali defekt treba privremeno zatvoriti. (4,18)

3.7.5. Lokalni i slobodni režnjevi

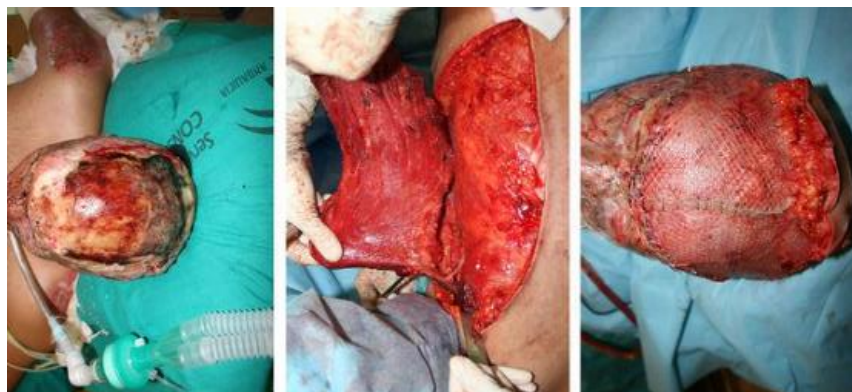
Lokalni režanj prema prokrvljenosti je nasumice odabran režanj. Sve vrste tkiva mogu se koristiti kao lokalni režanj. Neki od lokalnih režnjeva su rotacijski, klizajući, transpozicijski (tipičan primjer za to je postupak "Z" plastike) i interpozicijski režnjevi.

Režanj iz udaljenog dijela tijela može se prenositi slobodnim načinom na vaskularnoj peteljci i spajanjem mikrovaskularne anastomoze pa govorimo o slobodnom režnju. Neki od najčešćih slobodnih režnjeva su:

- podlaktični režanj je septofasciokutani režanj prokrvljen preko arterije radialis ili ulnaris i prateće vene. Može sadržavati kosti i tetive.
- latissimus dorsi je mišično ili mišično-kožni režanj, a prokrvluje se preko arterije torakodorsalis i prateće vene.
- fibularni režanj je mišićni ili koštano-mišićni–kožni režanj koji sadrži dio lisne kosti, sa ili bez kože potkoljenice. Obskrbljuje se krvlju preko arterije fibularis i pratećih vena.
- skapularni režanj je koštano-kožni te može sadržavati rub skapule i dio kože iznad. Može se koristiti i s režnjem latissimus dorsi. Prokrvljen je od arterije subskapularis i pratećih vena.
- Postranični natkoljениčni režanj (LTF-lateral thigh flap). Fascio-kutani režanj koji se opskrbljuje krvlju preko lateralnih perforata natkoljenice. (2)

Rana ekscizija opekline i zatvaranje defekta slobodnim kožnim transplantatima djelomične debljine su temelj kirurške intervencije kod teških opekline. Međutim kod presađenih slobodnih kožnih autotransplantata djelomične debljine na pokretnim područjima tijela (zglobovi, vrat i područje pazuha) nerijetko dolazi do kontrakcije, a posljedično tome i do sekundarnih kontraktura. Lokalni režnjevi ako su dostupni su dobar izbor za navedena područja tijela, a također smanjuju kontrakture zglobova. Ovi režnjevi ne zahtjevaju rigoroznu postoperativnu fizioterapiju.

(18) Kada je kod opeklinskih ozljeda izložena kost, tetiva ili hrskavica često lokalni ili regionalni režnjevi nisu adekvatni. Kod takvih opekline slobodni režnjevi su izbor u kirurškom liječenju, a kako bi se smanjio morbiditet na davajućoj regiji često se koriste perforatorni režnjevi kao što su postranični natkoljениčni režnjevi ili konvencionalni režnjevi kao što su skapularni i latissimus dorsi režnjevi (slika 9). (27)



Slika 9. Primjena Latissimus dorsi slobodnog reznja kod opekline izazavnih plamenom (vidi se izloženost kosti) (18)

3.7.6. Kritične opekline ozljede

Za opeklina s kožnim oštećenjem preko 40% tjelesne površine često se u kirurškom liječenju koristi *sandwich* tehnika. Nakon rane adekvatne ekscizije opekline u navedenoj tehnici mali dijelovi autotransplantata kože se prekrivaju alograftom. Otoci kožnih autotransplantata mogu adekvatno rasti dok su zaštićeni alograftom od infekcije, gubitka topline i gubitka plazme. Postavljeni svjež ili smrznut alograft može se više puta zamjeniti, a na kraju se otkloni i pokrije mrežastim autolognim kožnim transplantatom. Kvalitetnije ishode u kirurškoj intervenciji kod opsežnih opekline daje mrežasti kožni autotransplantat prekriven alograftom. (24) Kod kritičnih opekline ozljeda *sandwich* tehnika se koristila u kliničkom istraživanju Alexandera gdje su se kožne mrežaste autotransplantate djelomične debljine prekrivalo kožnim alograftovima, ali u istim mrežastim formama. (28) Nerijetko kod osoba koje su nastradale u požarima dolazi do kritičnih opekline povreda. Potreban je adekvatan način liječenja jer nastradali imaju kožna oštećenja od 50 do 70% tjelesne površine (slika 10). (4)



Slika 10. Kritična opekлина (4)

Često uz ove opekline su pridružene i inhalacijske ozljede. Pretežito kod ovih bolesnika se radi ekscizija do fascije, a do petog dana nakon opekline povrede mora se napraviti čitava ekscizija. Rane se zatvaraju mrežastim autograftovima ili svježim alograftom, ali pritom davajuće regije moraju biti nepovrijeđene. Najbolji odabir ako koristimo zamjene za kože je dvoslojna Integra. Ona pokriva skoro sve dijelove tijela osim područja zglobova gdje se koristi dodatna mrežasta forma. Prije pokrivanja Integrom, osim debridmana, mora se učiniti kvalitetna homeostaza. Preporuke su također na ovaj način pokrivenu opeklinu ranu koristiti i negativni tlak VAC sistemom. Neodermis nastaje u periodu od 2 do 3 tjedna, a ako nastane hematoma i infekcija Integru treba skinuti i opeklinu povredu ponovno pokriti. Nakon stvaranja adekvatnog neodermisa koji bude ružičaste ili narančaste boje, sintetski gornji sloj se precizno skine, a rana prekrije mrežastim autolognim kožnim transplantatom. (4) Neki kliničari savjetuju za konačno rješenje pokrivanjem sa CEA. (29) Povećana učestalost pojave infekcije je kod pacijenata s kožnim oštećenjima većim od 70% tjelesne površine i dubokim opeklinama. Kod takvih bolesnika defekt

se pokriva sa CEA ili autolognim kožnim transplantatom. Kada zarastu donorska područja uz dobro opće stanje pacijenta, onda se tek kritične opekline mogu sanirati u nekoliko puta. (4) Korištenjem testosterona u djece kod opsežnih opekline klinički je dokazano da tako dolazi do bržeg cijeljenja rana. (30)

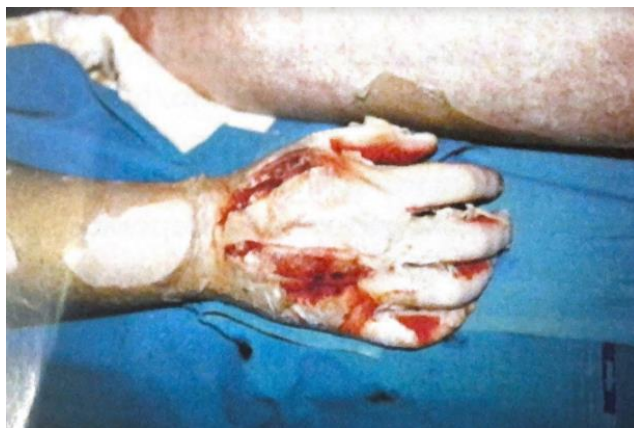3.7.7. Operacijsko liječenje opekline na šakama

Incidencija opekline ozljede šake je otprilike oko 36% svih opekline koje se moraju liječiti u centru za opekline, a šake kao dio teških i opsežnih opekline povreda su uključene skoro u 91% slučajeva. Zbog naravi posla najčešće ovakve ozljede imaju radnici. (31) Ozljede plamenom su najčešće. Kako osoba automatski zaštiti lice rukama, pa tako i strada dorzum šake. Opekline na volarnoj strani su česte kod djece i kod osoba koje imaju smanjenu osjetljivost na prstima. Često nastaju uslijed primanja vrućih predmeta. (4)

Površinska opekline šake se liječi konzervativno ako ima vlažnu i ružičastu kožu s neoštećenom neurovaskularnom mrežom. Hidroterapija na dnevnoj razini uz odstranjivanje mjehurića i oštećenog tkiva je sastvni dio navedneog liječenja. Opekline se svakako mora premazati antibakterijskim sredstvima koja u sebi sadrže srebro. Potpuno zacjeljivanje rane može se očekivati kroz tri tjedna. Ograničena funkcionalnost šake nije česta u ovim primjerima. (4)

Duboke opekline ozljede ovih područja su bezbolne, suhe i blijede, a uz to imaju trombozirane vene subdermalnog pleksusa. Prema kliničkim iskustvima, kod teških i dubokih opekline trebalo bi napraviti eskarotomiju. Šake kao distalni dio ekstremiteta nerijetko imaju cirkumferencijalne opekline, a to je apsolutna indikacija za hitnu eskarotomiju (slika 11). Tim zahvatom incidencija gubitka prstiju je svakako manja. Neminovno je imobilizirati i elevirati

ekstremitet poslije navednog zahvata. Područja gdje se napravila eskarotomije kasnije se pokrivaju kožnim transplantatima, a kozmetički učinci nisu najbolji. Prsti zarastaju fiziološki uz blaga ograničenja funkcionalnosti. Obično u opeklina šake je zahvaćen dorzum, a kako bi se spriječio razvoj kontraktura, stavlja se posebna udlaga u karakterističan položaj. Na palmarnoj strani stoji udlaga, a šaka je u umjerenom fleksiji s abduciranim palcem. Ponekad kod dubokih i opsežnih opeklina ruku koriste se i Kirschnerove žice. Tim žicama se MCP zglob fiksira u fleksiji, a IP zglob u ekstenziji. Alenteza se izvadi kroz dva do tri tjedna, odnosno nakon što se završilo pokrivanje opeklina. (4)



Slika 11. Dorzalna eskarotomija (4)

Kada se radi tangencijalna ekscizija Goulianovim nožem, skida se postepeno i slojevito sve do zdravog tkiva (do točkastog krvarenja). Elektrokauterom činimo homeostazu, a veće vene možemo ligirati. Nakon ekscizije rane treba prekriti kožnim transplantatom, ali može se i upotrijebiti i mrežasta forma u omjeru 1:1,5 ili 1:3. Mrežasti transplantat ima lošiji kozmetički rezultat. Smanjiti stvaranje kontraktura od ožiljaka moguće je držanjem prstiju u abdukciji. Pri opeklinskim ozljedama kod opeklina koje obuhvaćaju punu debljinu kože u istom aktu se radi

kirurška ekscizija rane i defekt pokriva zamjenom za kožu ili kožnim transplantatom, ali dosta autora savjetuje nakon ekscizije rane postaviti Integru uz negativan tlak VAC sistemom. Drugi izbor nakon ekscizije je pokrivanje slobodnim režnjem. Za manje defekte može se primijeniti temporoparijetalni fascijalni slobodan režanj, a pri opsežnijim defektima koristi se slobodni režanj lateralne strane nadlaktice ili mišićni režanj serratus anterior. (4) Neki autori kod dubokih opekline dorzuma šake koriste Integru kod kojih se kasnije neodermis pokrije tankim kožnim transplantatom. (32) Mikroanastomoze rade se uz pomoć arterije radialis i ulnaris. Lokalni režnjevi nisu adekvatni već se rabe vezani režnjevi s prepone ili abdomena. Prvi izbor za volarnu stranu ruke je ingvinalni režanj koji omogućuje dobru mobilizaciju ruke i zglobova, a pritom je duža vaskularna peteljka funkcionalna. Bitno je da donorsko područje s prepone se može lako primarno zatvoriti direktno šavovima. Ingvinalni režanj se nakon 2-3 tjedna kompletno odvoji, a poslije se režanj može stanjiti direktnom ekscizijom ili liposukcijom radi kozmetičkih razloga. U teškim opeklinama u kojima su zahvaćene volarna i dorzalna regija ruke, koristi se dva režnja. Vezani režanj s prepone i abdominalni režanj sa superficijalnom donjom epigastričnom arterijom. Kod navedenih opekline nerijetko su zahvaćeni i prsti, a za njihovo prekrivanje se primjenjuje vezano abdominalni kožni režnjevi u obliku stepenica (step ladder). Negdje krajem trećeg tjedna režnjevi se prerežu, prsti se oslobode, a zatim se kreće s mobilizacijom. Nažalost, kod teških opeklinskih ozljeda vrhova prstiju ishodi nisu najbolji jer često dolazi do amputacije prsta neposredno ispod nokta. U slučaju oštećenja ekstenzornih tetiva radi se kombinirani zahvat s rekonstrukcijom tetiva uz prekrivanje defekta koristeći tetivnokutani režanj dorzalis pedis. Ako duboke opeklinske ozljede šake su manje od 1 cm može se liječiti previjanjima bez kirurškog

zahvata. Poslije po potrebi defekt se može pokriti kožnim transplantatom ili Integrom uz potporu VAC-om. (4)

Različita klinička stajališta su kod opekline šake koje zahvaćuju parcijalnu dubinu kože. Kod takvih opekline kada rana sporo zarasta onda neki autori rade kasniju eksciziju. U slučaju prognoze da za dva tjedna rana neće zacijeliti, izvodi se ekscizija i prekrivanje rane transplantatom pune debljine kože. (33) U protivnom može doći do nastanka hipertrofičkih ožiljaka. Bržu rehabilitaciju i zacjeljivanje rana donosi nam ekscizija opekline rane i njezino prekrivanje kožnim transplantatima. (34) Opekline ozljede parcijalne dubine mogu se također liječiti i korištenjem Biobrana rukavica, a drže se na ruci do zacjeljenja rane. (4)

Opeklina električnog konduktivnog tipa su jako destruktivne i duboke. Nerijetko uz to nastaju frakture od pada ili od iznenadne mišićne tetanije. Preko kontaktnih točaka (ulazna i izlazna točka) može se odrediti volataža, srčano oštećenje s rabdomiolizom i mišićnom nekrozom. Oštećenja vizualno mogu djelovati mala, ali opeklina idu u dubinu stvarajući ozljede u mišićima i tetivama, neurovaskularnom sustavu i kostima. Bitno je napraviti hitnu fasciotomiju i debridman. Nerijetko je potrebna i amputacija kao i kod opekline četvrtog stupnja. Kada su oba ekstremiteta zahvaćena teškim opekline ozljedama, napomena je sačuvati dominantnu ruku. U ranim fazama nije lako prepoznati cijelo oštećeno tkivo, a dok se ne utvrdi vitalno tkivo debridman treba raditi svakih 48 sati. (4)

4. RASPRAVA

Opekline ozljede rezultiraju trajnim ožiljcima i dugoročnim posljedicama kod osoba koje su nastradale od opekline. (35) Zbog opekline godišnje u svijetu umre otprilike oko 180 tisuća ljudi. Kako bi se globalno promovirala prevencija od opekline, WHO je objavio nekoliko uspješnih strategija za zemlje s visokim, srednjim i niskim dohotkom. Navedene strategije zbog kojih se smanjila incidencija opekline na globalnoj razini obuhvaćaju promjene stila života i zakona. Najveća incidencija opekline je u slabo razvijenim zemljama, a većina tih zemalja nema resurse za toliko kvalitetnu strategiju prevencije od opekline. (1) Kirurško i konzervativno liječenje opekline je dugotrajno, zahtjevno i skupo. (15) Opekline su najčešće uzrokovane plamenom, a ako su nastale visokovoltaznom strujom često dolazi do smrtnog ishoda. (8) Duboke dermalne opekline su tipične ozljede otvorenim plamenom i često lokalizirane na ekstremitetima. (18) Šake su čak u 91% slučajeva uključene kao dio teških i opsežnih opeklinških povreda koje se moraju liječiti u centru za opekline. Navedene ozljede imaju najčešće radnici. (31) Danas postoje mnoge podjele opekline, ali su klinički pregled i iskustvo i dalje najbitniji za prepoznavanje težine opekline, pretpostavke o tijeku bolesti i načinu liječenja. Na temelju postotka opečene tjelesne površine određujemo nadoknadu tekućine i oblike liječenja, a pravilo devetke je i do danas najčešće korištena metoda procjene tog postotka. Opekline ozljede imaju veliki morbiditet i smrtnost, a ekscizija unutar 24-48 sati nakon ozljede dovodi do smanjenja gubitka krvi, infekcija, vremena boravka u bolnici i smrtnošću. Kako su troškovi liječenja opekline i rehabilitacije veliki, tako rana adekvatna ekscizija ima ulogu u smanjenju istih. Prednosti fascijalne ekscizije koja se radi kod dubokih dermalnih opekline su bolje pokrivanje rane, slabija krvarenja i smanjena infekcija masnog tkiva, a lošiji kozmetički rezultati i stvaranje limfnog edema su nedostaci. Metoda izbora

za manje dublje opekline je tangencijalna ekscizija koja se radi sve do zdravog tkiva (točkastog krvarenja). Ova ekscizija za razliku od fascijalne daje bolje estetske rezultate, ali krvarenje je veće. Treba napomenuti da prije ovog modernijeg kirurškog pristupa kod ovakvih opekline kirurzi su eksciziju radili do fascije pa su bili lošiji kozmetički rezultati. Tangencijalna ekscizija i zatvaranje autolognim kožnim transplantatima u istom aktu tehnika je koju je utemeljila Zora Janžeković.

Ona je dokazala manju potrebu za kasnijim rekonstruktivnim zahvatima, manju konzumaciju analgetika i kraću hospitalizaciju. (19) Ova metoda moglo bi se reći je isto doprinjela u smanjenju troškova liječenja opekline. Cirkumferencijalna opekline koja se poglavito nalazi na udovima je indikacija za hitnu eskarotomiju jer može doći do smrti živaca i mišića što uzrokuje trajno funkcionalno oštećenje ili čak potrebu za amputacijom. Eskarotomija je osnovna metoda dekompresije, a ako edem ispod fascije raste, treba napraviti i fasciotomiju. SKT se neće primiti ako rana ima hematoma ili je inficirana pa treba voditi brigu o tome kako bi se izbjegao duži boravak u bolnici, dodatni kirurški zahvati i težu rehabilitaciju bolesnika, a posljedično tome i veće troškove liječenja. Kod dubokih opekline, ali u slučaju kada postoji dovoljno veliko područje neoštećene kože (davajuće regije) za trajno pokrivanje koriste se Thierscherovi transplantati. Ti transplantati daju bolji kozmetički rezultat i otporniji su, ali zato im je povećana incidencija postoperativnog hematoma te je površina davajuće regije veća nego kod mrežastih kožnih transplantata. Kod opsežnih opeklinskih ozljeda navedeni kožni transplantati obično se čuvaju za lice, vrat, dojke i šake. Kada se opeklinska površina poveća kod dubokih opekline tada se koristi mrežasti kožni transplantati, a ako mu je omjer veći od 1:4 veća je mogućnost stvaranja hipertrofičnih ožiljaka te su lošiji kozmetički i funkcionalni rezultati. Kao privremenu zaštitu mrežastog autotransplantata možemo prekriti kadaveričnim homograftom. Taj homograft kod većine

opeklinskih centara je zlatni standard za privremeno pokrivanje velikih defekata nakon teških opeklinskih ozljeda, a nedostatak mu je visoki financijski trošak i potencijalna mogućnost prijenosa smrtonosnih virusa. U nekim zemljama nažalost zbog vjerskih razloga ova vrsta grafta nije prihvatljiva, a također opet u nerazvijenim zemljama koje imaju najveću incidenciju opeklina zbog visoke cijene je teže dostupan. Bitno je spomenuti i Integru kao sintetičku trajnu zamjena za kožu s privremenim epidermalnim i trajnim dermalnim slojem (prozirni goveđi kolagen). Dermalna strana se postavlja na opeklinsku ranu dolje, a vanjski sloj predstavlja mehaničku barijeru. Nakon 3 do 4 tjedna stvara se neodermis i onda se skida sintetski sloj, a rana se prekriva tankim slobodnim kožnim transplantatom. Kod primjene Integre funkcionalnost zglobova je izvrsna i niža je učestalost infekcije, a posljedično tome kraća hospitalizacija. Nedostaci su joj nažalost opet visoka cijena pa je najmanje dostupna u nerazvijenim zemljama. CEA pripada jednoslojnim prirodnim trajnim zamjenama za kožu i cijena uzgoja je visoka pa također nije baš dostupna zemljama sa najvećom incidencijom opeklina. Autologni keratinociti se koriste za pokrivanje većih opeklinskih ozljeda kada je limitirana mogućnost korištenja autotransplantata. Uzimaju se male biopsije kože pacijenta, a zatim se dobiveni keratinociti kultiviraju 2 do 3 tjedna. CEA je krhka te ne stvara dovoljno dobro dermo-epidermalno povezivanje i zato su česti ožiljci. Rezultati liječenja u kombinaciji CEA i aloderma su daleko bolji. Treba napomenuti da se defekt mora privremeno zatvoriti dok se čekaju kultivirani autologni keratinociti. Često nastradale osobe od požara imaju oštećenje kože preko 50% tjelesne površine (kritične opekline) i također nerijetko i pridružene inhalacijske ozljede. Kod ovih pacijenata uglavnom se radi ekscizija do fascije i mora se napraviti do petog dana, a rane se zatvaraju mrežastim autograftovima ili svježim alograftom. Integra je izbor ako koristimo zamjene za kožu. Nakon što se stvori neodermis, gornji sloj Integre

se precizno skine, a rana prekrije mrežastim autolognim kožnim transplantatom. Neki kliničari savjetuju za konačno rješenje pokrivanjem sa CEA ili autolognim kožnim transplantatom.

Kod kritičnih opeklinskih ozljeda *sandwich* tehnika se koristila u kliničkom istraživanju Alexandera gdje se kožne mrežaste autotransplantate djelomične debljine pokrivalo kožnim mrežastim alograftovima. (28) Pirjavec i suradnici dobili su podatke koji odgovaraju onima i u svjetskoj literaturi i to da uglavnom prevladavaju opeklina drugog stupnja, a one se većinom uspješno liječe konzervativno. (8) Smjernice nisu rigidne u svim dijelovima kirurškog liječenja opeklina, a značajnu ulogu toj varijabilnosti sigurno doprinosi visoka cijena kirurških metoda liječenja i skupe zamjene za kožu.

5. ZAKLJUČAK

Troškovi liječenja i rehabilitacije opeklinških ozljeda su izrazito velike, a pogotovo kirurškog liječenja. Opekline traže veliko iskustvo i trud liječnik zajedno s cijelim medicinskim osobljem, ali također se dugo liječe i nerijetko ostavljaju dugoročne posljedice bilo fizičke (trajni invaliditet) ili psihosocijalne naravi, pojedinačne ili zajedne. Nažalost, većina nastradalih od opeklinških ozljeda pripada dobnoj skupini koja je radno sposobna. U razvijenim zemljama najčešće stradaju muškarci i to radi prirode posla, a kod zemalja u razvoju su to žene koje rade u kućanstvu. Iz navednog je jasno zašto su opekline globalni javnozdravstveni problem koji predstavlja znatan zdravstveni, ekonomski i društveni teret. Globalne strategije prevencije od strane WHO su dale dobre rezultate u razvijenim zemljama, ali još uvijek treba i može se raditi na strategijama prevencije, a pogotovo u mnogim zemljama u razvoju. Kod prevencije u budućnosti kod ciljane grupe (poput radnika ili vatrogasaca) se mogu raditi noviteti za sigurniju zaštitnu opremu i manje rada u noćnim smjenama, a kod djece se mogu uvesti strožiji zakoni o primjeni pirotehničkih sredstava. Rana tangencijalna ekscizija tjelesnih površina zahvaćenih opeklinom i individualni način pokrivanja defekata autolognim kožnim transplantatima ili novijim zamjenama za kožu je suvremeni način kirurškog liječenja. Ovim modernim kirurškim pristupom smanjujemo potrebu za kasnijim rekonstruktivnim zahvatima i duljinu hospitalizacije, a posljedično tome i troškove liječenja. Integra je odlična zamjena za kožu, a pogotovo kod zemalja koje imaju religijska ograničenja za primjenu kadaveričnog homografta. Kadaverični homograft je zlatni standard za pokrivanje u mnogim opeklinškim centrima nakon teških opeklinških ozljeda. Zbog visokih cijena Integra i kadaverični homograft teško su dostupni u nerazvijenim zemljama. Rane kod kritičnih opeklinša se zatvaraju mrežastim autograftom ili alograftom, ali i Integrom koja se kasnije nakon

što skinemo gornji sloj pokrije mrežastim autolognim kožnim transplantatom. Neki kod završnog pokrivanja koriste autologni kožni autotransplantat ili sa CEA. Pacijenti u Republici Hrvatskoj imaju kožnu banku i mogućnost autologne primjene u Zavodu za opekline Klinike za traumatologiju Kliničkog bolničkog centra Sestre milosrdnice u Zagrebu. Autologni keratinociti su izrazito skupi i svakako manje dostupni zemljama u razvoju koje imaju najveću incidenciju opeklina. Kod opeklina prevencija je od ključne važnosti, a pogotovo u zemljama u razvoju. Razvojem bioinženjeringa i tehnologije možemo očekivati biološke kultivirane zamjene za kožu, koje će svakako moći zauzeti vodeću ulogu u kirurškom liječenju opeklinskih ozljeda. Možda će u budućnosti biti jeftinije u proizvodnji, a time i više dostupne nerazvijenim zemljama. Bitno je da se opeklina liječi što više bezbolnije, jednostavnije i učinkovitije za pacijenta, a financijski prihvatljivo za zdravstveni sustav i ustanove. Kod nas i u svijetu najviše prevladavaju opekline drugog stupnja koje se većinom uspiju izliječiti konzervativnim putem. Za zdravstvene ustanove je to manje financijski zahtjevno, nego u slučaju da se radi o većini težih dubokih opeklina koje se liječe kirurškim putem.

6. SAŽETAK

Opekline su globalni javnozdravstveni problem koji predstavlja znatan zdravstveni, ekonomski i društveni teret. Procjenjuje se da više od 180 tisuća ljudi godišnje umre zbog opekline, a većinom se to dešava u slabo i srednje razvijenim zemljama. Opeklinske ozljede su najčešće uzrokovane plamenom, a ako su nastale visokovoltažnom strujom često dolazi do smrtnog ishoda. Postoje mnogobrojni načini klasifikacije opekline. Najčešća podjela je po dubini u 4 stupnja, pri čemu se II° dodatno dijeli na IIA° i IIB°. Najviše prevladavaju opekline II° koje se većinom uspješno liječe konzervativno. Liječenje je skupo (naročito kirurško), dugotrajno i zahtjevno, a nerijetko ostavlja dugoročne posljedice. Šake su u čak 91% slučajeva uključene kao dio teških i opsežnih opeklinskih povreda koje se moraju liječiti u centru za opekline. Na temelju postotka opečene tjelesne površine određujemo nadoknadu tekućine i oblike liječenja, a pravilo devetke je najviše korištena metoda procjene tog postotka. Rana tangencijalna ekscizija tjelesnih površina zahvaćenih opeklinom i individualni način pokrivanja defekata autolognim kožnim transplantatima ili novijim zamjenama za kožu je suvremeni način kirurškog liječenja koji smanjuje potrebu za kasnijem rekonstruktivnom zahvatu i duljinu hospitalizacije. Cirkumferencijalna opekline koja se većinom nalazi na ekstremitetima je indikacija za hitnu eskarotomiju. Kadaverični homograft kod većine opeklinskih centara je zlatni standard za privremeno pokrivanje velikih defekata nakon teških opeklinskih ozljeda dok je Integra sintetska trajna zamjena za kožu s privremenim epidermalnim i trajnim dermalnim slojem. Oba grafta su skupa, a pogotovo CEA koja se koristi za pokrivanje većih opeklinskih ozljeda kada je limitirana mogućnost korištenja autotransplantata.

Ključne riječi: opekline, tangencijalna ekscizija, kadaverični homograft

7. SUMMARY

Burns are a global public health problem that represents a significant health, economic and social burden. It is estimated that more than 180,000 people die each year from burns and most of them are occurring in low and medium developed countries. Burn injuries are most often caused by flames and if they are caused by high-voltage current they are often fatal. Burns can be classified in several ways. The most common approach is classification by depth into 4 degrees, whereby II° is further subdivided into IIA° and IIB°. Treatment is expensive (especially surgical), long and demanding, and often leaves long-term consequences. Hands are involved in 91% of cases as part of severe and extensive burn injuries that must be treated in a burn center. Based on the percentage of burned body surface, we determine fluid replacement and forms of treatment, and the rule of nine is the most used method for the estimate. Early tangential excision of body surfaces affected by a burn and the individual method of covering defects with autologous skin grafts or newer skin substitutes are modern methods of surgical treatment, which reduces the need for later reconstructive surgery and the length of hospitalization. Circumferential burns, mostly on the extremities, are an indication for urgent escharotomy. Cadaveric homograft is the gold standard in most burn centers for temporary coverage of large defects after severe burn injuries, while Integra is a synthetic permanent skin substitute with a temporary epidermal and permanent dermal layer. Both approaches are expensive, especially CEA, which is used to cover larger burn injuries, when the possibility of using autografts is limited.

Keywords: burns, tangential excision, cadaveric homograft

8. LITERATURA

1. Who.int [Internet]. World Health Organization; [ažurirano 6.3.2018.; citirano 12.3.2023.]. Dostupno na: <https://www.who.int/news-room/fact-sheets/detail/burns>
2. Tomislav Šoša i suradnici. Kirurgija. Zagreb: Naklada Ljevak; 2007.
3. Pirjavec A, Laginja S, Stanić-Žgombić Z. Opeklinška bolest: što smo naučili iz povijesti. Acta Medico-Historica Adriatica. 2011; 9(1): 113-124.
4. Pirjavec Mahić A. i suradnici Opeklina. 2. prošireno izd. Rijeka: Libertin naklada; 2020.
5. Peck M.D. Epidemiology of burns throughout the world. Part I: Distribution and risk factors. Burns : journal of the International Society for Burn Injuries. 2011; 37(7): 1087-1100.
6. Ahuja R.B ,Bhattacharya S. Burns in the developing world and burn disasters. BMJ (Clinical research ed.). 2004; 329 (7463): 447-449.
7. Hankins C.L, Tang X.Q, Phipps A. Hot beverage burns: An 11-year experience of the Yorkshire Regional Burns Centre. Burns 2006; 26(1): 87-91.
8. Pirjavec A, Stanić Žgombić Z, Laginja S. Opeklina – devetogodišnja retrospektivna studija Odjela za plastičnu i rekonstruktivnu kirurgiju Kliničkog bolničkog centra Rijeka. Medicina Fluminensis. 2010; 46(2): 197-201.
9. Klein M.B, Gibran N.S, Emerson D, Sullivan S.R, Honari S, et. al. Patterns of grease burn injury: development of classification system. Burns 2005; 31(6): 765-767.

10. Chick L.R, Borach G. Calcium carbonate gel therapy for hydrofluoric acid burns of the hand. *Plast Reconstr Surg.* 1990; 86(5): 935-940.
11. Hettiaratchy S, Dziewulski P. ABC of burns: pathophysiology and types of burns. *BMJ.* 2004; 328(7453): 1427-9.
12. Kaddoura I, Abu-Sittah G, Ibrahim A, Karamanoukian R, Papazian N. Burn injury: review of pathophysiology and therapeutic modalities in major burns. *Ann Burns Fire Disasters.* 2017; 30(2): 95-102.
13. Nielson C.B, Duethman N.C, Howard J.M, Moncure M, Wood J.G. Burns: Pathophysiology of Systemic Complications and Current Management. *J Burn Care Res.* 2017; 38(1): 469- 481.
14. Jeschke MG, Herndon DN. Burns in children: standard and new treatments. *Lancet.* 2014; 383(9923): 1168-78.
15. Glavan N, Bosak A, Jonjić N. Opekline kod djece i njihovo liječenje. *Med Flum.* 2015; 51(2):254-260.
16. Moore R.A, Waheed A, Burns B. Rule of Nine. In: StatPearls [Internet]. Treasure Island (FL): StatPearls Publishing; 2022 - [ažurirano 30.6.2022.; citirano 12.3.2023.] Dostupno na : <https://www.ncbi.nlm.nih.gov/books/NBK513287/>
17. Yasti A.C ,Senel E, Saydam M, Özok G, Coruh A, Yorganci K. Guideline and treatment algorithm for burn injuries. *Ulus Travma Acil Cerrahi Derg [internet].* 2015- [citirano 12.3.2023.]; 2015; 21(2): 79-89. Dostupno na: <https://jag.journalagent.com/travma/pdfs/UTD-88261-REVIEW-YASTI.pdf>

18. Gacto-Sanchez P. Surgical treatment and management of the severely burn patient: Review and update. *Medicina intensiva*. 2017; 41(6): 356-364.
19. Janžekovič Z. The burn wound from surgical point of view. *J Trauma* 1975; 15(1): 42-62.
20. Desai MH, Herndon DN, Broemeling L, Barrow R.E, Nichols Jr. R.J, Rutan R.L. Early burn wound excision significantly reduces blood loss. *Ann Surg*. 1990; 211(6):753-759.
21. Chicarilli Z.N, Cuono C.B, Heinrich J.J, Fichandler B.C, Barese S. Selective aggressive burn excision for high mortality subgroups. *J Trauma*. 1986; 26(1): 18-25.
22. Klasen H.J. A review on the nonoperative removal of necrotic tissue from burn wounds. *Burns*. 2006; 26(3): 207-222.
23. Van Zuijlen P.P, Kreis R.W, Vloemans A.F, Groenevelt F, Mackie. D.P. The prognostic factors regarding long-term functional outcome of full-thickness hand burns. *Burns*. 1999; 25(8): 709-714.
24. Neven Olivari. *Praktična plastična kirurgija*. Zagreb: Medicinska naklada; 2006.
25. Hussain A. Surgical treatment of acute burns. *Wounds UK*. 2013; 9(4): 54-59.
26. Heimbach D.M, Warden G.D, Luterman A. et al. Multicenter postapproval clinical trial fo Integra dermal regeneration template for burn treatment. *J Burn Care Rehabil*. 2003; 24(1):42-48.
27. Gacto P, Barrera F, Sicilia-Castro D, Miralles F, Collell M, Leal S, *et al*. A three dimensional virtual reality model for limb reconstruction in burned patients. *Burns*, 2009; 35(7): 1042-1046.

28. Alexander J.W, MacMillan B.G, Law E, Kittur D.S. Treatment of severe burns with widely meshed skin autograft and meshed skin allograft overlay. *J Trauma*. 1981; 21(6): 433-438.
29. Boyce S.T, Kagan R.J, Meyer N.A, Yakuboff K.P, Warden G.D. Cultured skin substitutes combined with Integra artificial skin to replace native skin autograft and allograft for the closure of excised full-thickness burns. *J Burn Care Rehabil*. 1999; 20(6): 453-461.
30. Demling R.H, Orgill D.P, The anticatabolic and wound healing effects of the testosterone analog oxandrolone after sever burn injury. *J Critt Care*. 2000; 15(1): 12-17.
31. Ng D, Anastakis D, Douglas L.G, et al. Work related burns: a 6- year prospective study. *Burns*. 1991; 17(2): 151-154.
32. Hergrueter C.A, O`Connor N.E. Skin substitutes in upper extremity burns. *Hand Clin*. 1990; 6(2): 239-242.
33. Levine B.A, Sirinek K.R, Peterson H.D, Pruitt B.A. Jr. Efficacy of tangential excision and immediate autografting in deep second degree burns of the hand. *J Trauma*. 1970; 19(9):670-673.
34. Brcić A. Primary tangential excisionfor hand burns. *Hand Clin*, 1990; 6(2): 211-219.
35. Stone J, Gawaziuk J.P, Khan S, Chateau D, et al. Outcomes in adult survivors of childhood burn injuries as compared with matched controls. *J. Burn Care Res*. 2016; 37(2): 166-173.

9. ŽIVOTOPIS

Patrik Javor rođen je 22.09.1988. u Osijeku. Srednju školu za medicinske sestre Vrapče u Zagrebu upisuje 2003. godine koju završava 2007. godine. 2008. godine upisuje stručni studij fizioterapije na Zdravstvenom veleučilištu u Zagrebu koji završava 2012. godine. Pohađao je 6 godina osnovne muzičke škole Ivan Zajc u Zagrebu te i danas svakodnevno svira klavir što mu daje izrazito dobru motoričku spretnost u rukama. Od 2010. godine pa do danas radi privatno sa sportašima i pacijentima kao manualni terapeut. Trenirao je u mladosti kickboks, a kako je i bio dobar u tome dvije godine je radio kao trener kickboksa. Kada je završio studij fizioterapije postao je fizioterapeut u hrvatskoj reprezentaciji u ženskom hokeju na travi i u ženskom hokejskom klubu (Zrinjevac) u Zagrebu, a te funkcije je obavljao do 2014. godine. Iste godine pa do polovice 2015. godine radio je kao fizioterapeut u KB Sveti Duh u Zagrebu. Zatim odlazi u Njemačkoj gdje se zapošljava kao fizioterapeut u institut für rehabilitation und prävention u Wuppertalu . Početkom 2016. godine se vraća u Hrvatsku i dolazi na novo radno mjesto kao stručni suradnik u Otto Bock Adria d.o.o. u Svetoj Nedelji. Taj posao je radio sve do upisa Medicinskog fakulteta u Rijeci.