

Uloga kompjutorizirane tomografi je u dijagnostici akutnog abdomena

Nadarević, Tin; Grubešić, Tiana; Matana Kaštelan, Zrinka; Valković
Zujić, Petra; Zelić, Marko; Miletić, Damir

Source / Izvornik: **Medicina Fluminensis : Medicina Fluminensis, 2016, 52, 116 - 124**

Journal article, Published version

Rad u časopisu, Objavljena verzija rada (izdavačev PDF)

Permanent link / Trajna poveznica: <https://um.nsk.hr/um:nbn:hr:184:560142>

Rights / Prava: [In copyright](#)/[Zaštićeno autorskim pravom.](#)

Download date / Datum preuzimanja: **2024-07-26**



Repository / Repozitorij:

[Repository of the University of Rijeka, Faculty of
Medicine - FMRI Repository](#)



Uloga kompjutorizirane tomografije u dijagnostici akutnog abdomena

The role of computerized tomography in the diagnosis of acute abdomen

Tin Nadarević¹, Tiana Grubešić¹, Zrinka Matana Kaštelan², Petra Valković Zujčić², Marko Zelić³, Damir Miletić^{2*}

¹Klinički zavod za radiologiju, KBC Rijeka, Rijeka

²Katedra za radiologiju, Medicinski fakultet Sveučilišta u Rijeci, Rijeka

³Katedra za kirurgiju, Medicinski fakultet Sveučilišta u Rijeci, Rijeka

Sažetak. Cilj: Cilj ovog retrospektivnog istraživanja bio je ispitati dijagnostičku vrijednost kompjutorizirane tomografije (CT) kod neoperiranih pacijenata koji su se prezentirali kliničkom slikom akutnog abdomena u procjeni potrebe kirurškog liječenja te u detekciji uzroka nastanka kliničke slike. **Ispitanici i metode:** Retrospektivno istraživanje obuhvatilo je neoperirane pacijente starije od 18 godina koji su upućeni na CT pretragu s kliničkom slikom i uputnom dijagnozom akutnog abdomena u razdoblju od 31. 10. 2014. do 31. 10. 2015. godine. Isključeni su pacijenti s laparotomijom ili laparoskopijom učinjenom unutar 30 dana prije CT pretrage te pacijenti koji su preminuli tijekom hospitalizacije bez učinjenog kirurškog zahvata. Osim operacijskog nalaza, referentna metoda je bila kliničko praćenje tijekom 30 dana nakon CT-a u neoperiranih pacijenata. CT nalaze neovisno su analizirala dva radiologa s više od 5 godina iskustva s abdominalnim CT pretragama, a nesuglasja su rješavana konsenzusom. **Rezultati:** Od ukupno 81 pacijenta (dobni raspon od 19 do 91 god., medijan 69 godina, omjer muškaraca i žena 45/36), 51 pacijent podvrgnut je hitnom kirurškom liječenju. Perforacija duodenalnog/želučanog ulkusa, divertikulitis i apendicitis s komplikacijama, perforacija crijeva i komplikacija akutne upale žučnog mjehura bile su najčešće indikacije za operaciju. Osjetljivost i specifičnost CT pretrage u ispitivanoj skupini iznosila je 94,6 % i 84,0 %, dok su pozitivna i negativna prediktivna vrijednost bile 93,0 % i 87,5 %. U stvarno pozitivnih nalaza CT-om smo uspješno procijenili uzrok nastanka kliničke slike u 83 % pacijenata. **Zaključak:** CT pretraga abdomena i zdjelice u pacijenata s kliničkom slikom akutnog abdomena pouzdana je dijagnostička metoda u procjeni indikacije za kirurško liječenje i detekciji uzroka nastanka kliničke slike.

Cljučne riječi: akutni abdomen; kompjutorizirana tomografija; osjetljivost i specifičnost

Abstract. Aim: The aim of this retrospective study was to determine the diagnostic value of computerized tomography (CT) in patients without prior surgery who presented with clinical signs and symptoms of acute abdomen with the goal of assessment of the need for surgery and the detection of causes of acute abdomen. **Patients and methods:** This retrospective study included all adult patients without prior surgery who were referred to perform abdominal CT scan with the diagnosis of acute abdomen in the period from October 31st 2014 till October 31st 2015. Patients who had laparotomy or laparoscopy performed within 30 days prior to CT examination and those who died during hospitalization after the CT examination and without surgery were excluded. Reference standards in this study were surgery report and hospital observation during 30 days after CT exam in patients who had no surgery. CT exams were independently analysed by two radiology specialists with more than 5 years of experience in abdominal CT imaging and all disagreements were settled with consensus. **Results:** Out of 81 patients (age 19-91, median 69 years, male/female ratio 45/36) 51 had emergency surgery. Duodenal/gastric ulcer perforation, diverticulitis and appendicitis with complications, bowel perforation and complications of acute cholecystitis were the most common causes for surgery. Sensitivity and specificity of abdominal CT were 94.6% and 84.6%, while positive and negative predictive values were 93.0% and 87.5%, respectively. In patients with true positive results, CT successfully assessed the localization of the cause of acute abdomen in 83% of patients. **Conclusion:** Abdominal CT examination in patients with signs and symptoms of acute abdomen is a reliable diagnostic method in the assessment of indication for surgery and the detection of causes of acute abdomen.

Key words: acute abdomen; computerized tomography; sensitivity and specificity

***Dopisni autor:**

Prof. dr. sc. Damir Miletić, dr. med.
Katedra za radiologiju
Medicinski fakultet Sveučilišta u Rijeci
Braće Branchetta 20, 51 000 Rijeka
e-mail: damir.miletic@medri.uniri.hr

<http://hrcak.srce.hr/medicina>

UVOD

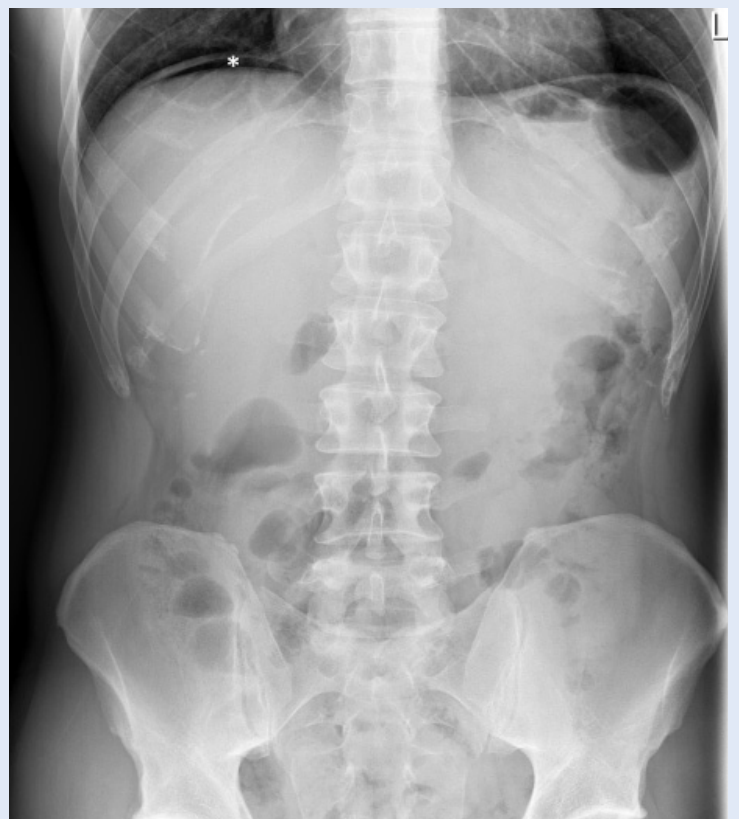Akutni bol u trbuhu jedan je od najčešćih razloga javljanja pacijenata u hitnu medicinsku službu. Velik broj pacijenata ne zahtijeva specifičnu medicinsku intervenciju, dok je nekim pacijentima potrebno hitno kirurško liječenje. Tipična klinička slika uz osnovne laboratorijske nalaze može biti dovoljna za odluku o kirurškom liječenju. Nalaz nakupljanja slobodnog plina ispod dijafragme na nativnom radiogramu abdomena u stojećem stavu ili ležećem položaju na lijevome boku potvrdit će suspektnu perforaciju (slika 1). Prikaz aerolikvidnih nivoa uz crijevnu distenziju ukazuje na razvoj ileusa. Akutni abdomen karakterizira nagli nastup simptoma i znakova koji upućuju na razvoj životno ugrožavajuće intraabdominalne patologije. Diferencijalna dijagnoza akutnog abdomena je široka i uključuje spektar uzroka od benignih, kod kojih operativni zahvat nije indiciran, do životno ugrožavajućih s visokom stopom mortaliteta. Mnogi uzroci akutnog abdomena imaju slične kliničke karakteristike te je radiološka dijagnostika neophodna u otkrivanju uzroka i ranijoj detekciji onih koji zahtijevaju hitno kirurško liječenje. Dijagnostička točnost kliničke procjene je varijabilna (47 – 76 %), ovisna o kliničkom iskustvu liječnika i dostupnosti laboratorijskih podataka^{1,2}.

Upravo zbog navedenog, kompjutorizirana tomografija (CT) postaje važan čimbenik u kliničkoj obradi pacijenata zbog koje je poboljšana brzina i točnost postavljanja dijagnoze te smanjena stopa mortaliteta i morbiditeta^{3,4}. CT je dostupan u svim hrvatskim bolnicama, pretraga traje kratko i može odgovoriti na većinu kliničkih pitanja u pacijenata s kliničkom slikom akutnog abdomena. No postoje i ograničenja CT pregleda, posebno u dijagnosticiranju ranih upalnih promjena kod upalnih bolesti crijeva, mezenterijalne ishemije i blagog akutnog pankreatitisa. CT pretragu potrebno je opravdati kliničkom indikacijom zbog izbjegavanja nepotrebnog izlaganja pacijenata ionizirajućem zračenju. Cilj ovog rada jest ispitati dijagnostičku vrijednost CT pregleda u pacijenata koji se prezentiraju kliničkom slikom akutnog abdomena s obzirom na indikaciju za kirurški zahvat te s obzirom na određivanje uzroka nastanka navedene kliničke slike.

MATERIJALI I METODE

U retrospektivno istraživanje smo uključili neoperirane pacijente starije od 18 godina koji su u razdoblju od 31. 10. 2014. do 31. 10. 2015. godine upućeni na hitni CT pregled abdomena s kliničkom slikom i uputnom dijagnozom akutnog abdomena. Isključili smo pacijente u kojih je unutar mjesec dana učinjena laparotomija ili laparoskopija te pacijente bez dokumentirane referentne metode s kojom bismo usporedili re-

Diferencijalna dijagnoza akutnog abdomena široka je i uključuje spektar uzroka od benignih, kod kojih operativni zahvat nije indiciran, do životno ugrožavajućih s visokom stopom mortaliteta. Mnogi uzroci akutnog abdomena imaju slične kliničke karakteristike te je radiološka dijagnostika neophodna u otkrivanju uzroka i ranijoj detekciji onih koji zahtijevaju hitno kirurško liječenje.



Slika 1. Nativni radiogram abdomena u stojećem stavu pokazuje slobodni plin između desne hemidijafragme i jetre (* srp slobodnog zraka ispod desne hemidijafragme)

zultate slikovne dijagnostike. Referentnu metodu predstavljao je kirurški zahvat ili praćenje konzervativno liječenih pacijenata do otpusta iz bolnice te unutar mjesec dana nakon otpusta. CT pretrage abdomena i zdjelice učinjene su na uređajima Shimadzu SCT 7800 TX uz kolimaciju snopa 7 mm, Siemens Somatom Sensation 16 s kolimacijom 1,5 mm i Siemens Somatom Definition Flash s kolimacijom 0,625 mm. Pacijenti su skenirani nakon intravenske aplikacije vodotopljivog jednog kontrasta koncentracije

Do danas niti jedno istraživanje nije sustavno obradilo problematiku razlikovanja kirurškog od nekirurškog pneumoperitoneuma, stoga u navedenoj problematici postoji prostor za provođenje daljnjeg istraživanja koje bi moglo pomoći u smanjenju nepotrebnih kirurških zahvata uz smanjenje mortaliteta i uštedu bolničkih finansijskih sredstva.

350 ili 370 mg/mL u prosječnoj dozi 1 ml/kg tjelesne težine. Rekonstruirani aksijalni presjeci debljine 7 mm (Shimadzu) i 5 mm (Siemensovi uređaji) pohranjeni su u bolničkoj arhivi slikovnih zapisa (PACS sustav). Dva radiologa s najmanje 5 godina iskustva u abdominalnoj CT dijagnostici neovisno su analizirala slikovne zapise bez dostupnih podataka o ishodu liječenja ili konačnoj dijagnozi. Zadatak je bio odrediti postojanje nakupina plina u peritonealnim recesusima te procijeniti vjerojatni uzrok nastanka perforacije šupljeg organa i/ili razvoja ileusa, a sve nesuglasice između radiologa rješavane su konsenzusom. Usporedbom CT nalaza i ishoda liječenja prema dva navedena kriterija odredili smo parametre dijagnostičke vrijednosti kompjutorizirane tomografije u pacijenata s kliničkom sumnjom na akutni abdomen.

Statistička obrada podataka

Za statističku obradu podataka koristili smo računalne programe Statistica 12 (StatSoft, Tulsa, SAD) i Microsoft Excel (Microsoft Office 2010, SAD), pomoću kojih smo izračunali osjetljivost, specifičnost te pozitivnu i negativnu prediktivnu vrijednost CT pregleda u postavljanju uzroka akutnog abdomena.

REZULTATI

Od ukupno 99 pacijenata koji su bili upućeni na CT pregled zbog kliničke slike akutnog abdomena, 11 ih je isključeno zbog laparotomije učinjene unutar mjesec dana prije CT pregleda, a 7 pacijenata je bez učinjenog operacijskog zahvata preminulo tijekom hospitalizacije ili u sklopu obrade u Centru za hitnu medicinu. U istraživanoj skupini bio je ukupno 81 pacijent. Srednja dob uključenih pacijenata izražena medijanom iznosila je 69 godina, s većim udjelom muškaraca (45 muškaraca i 36 žena) uz dobni raspon od 19 do 91 godine. Od ukupno 81 pacijenta, 51 (62,9 %) je podvrgnut kirurškom zahvatu, a 30 (37,1 %) je liječeno konzervativnim pristupom. Kliničke dijagnoze i njihova učestalost navedene su u tablici 1. Najčešće kliničke dijagnoze zbog kojih su pacijenti upućivani na hitnu CT pretragu bile su perforacija duodenalnog ili želučanog ulkusa, divertikulitis s komplikacijama te akutna upala crvuljka i komplikacije. U 4 pacijenta CT je pokazao patološki nalaz koji referentnom metodom nije potvrđen. U dva pacijenta radilo se o manjim nakupinama plina (mjehurići ili uske pločaste nakupine) u peritonealnim recesusima sa sumnjom na perforaciju duodenalnog ulkusa, odnosno divertikulitisa koje nisu operativno potvrđene, kao ni mjesto eventualne perforacije. U jednog pacijenta hitni CT pregled pokazao je visoku jejunalnu stenozu sa zadebljanjem stijenke i pojačanom postkontrastnom opacifikacijom uz prestenotičnu distenziju. Laparotomija nije potvrdila signifikantnu stenozu niti ishemijske promjene crijeva, opisan je nespecifični edem crijevne stijenke, a pacijent se nakon laparotomije u potpunosti oporavio. U jednog pacijenta CT je pokazao suspektanu gangrenu ilealnog segmenta tankog crijeva, a laparoskopski je nađena unutarnja hernija s vitalnim crijevnim vijugama unutar kilne vreće. U 3 pacijenta CT nije detektirao patologiju koja je operativno utvrđena. U pacijenata s kliničkom sumnjom na akutnu upalu crvuljka CT nalaz je bio nespecifičan i primijenjeno je konzervativno liječenje. Nakon 12 sati nativni radiogram abdomena pokazuje srpastu nakupinu plina u subfreniju. Operativno se utvrdio divertikulitis s perforacijom uz razvoj sterokalnog peritonitisa. U drugog pacijenta CT-om je

Tablica 1. Uzroci akutnog abdomena u ispitivanoj skupini

Patologija	N	Postotak (%)
Perforacija duodenalnog/želučanog ulkusa	21	25,9
Divertikulitis i komplikacije	14	17,4
Akutna upala crvuljka i komplikacije	8	9,9
Ileus tankog/debelog crijeva	7	8,6
Perforacija tankog/debelog crijeva	6	7,4
Akutna upala žučnog mjehura i komplikacije	5	6,2
Tumori gastrointestinalnog sustava	5	6,2
Gangrena crijeva	5	6,2
Upalne bolesti crijeva	4	4,9
Akutni pankreatitis	4	4,9
Hernija	1	1,2
Invaginacija	1	1,2
Ukupno	81	100

Tablica 2. Korelacija radiološkog nalaza s referentnim standardom (operacija/konzervativno liječenje)

	Referentna metoda pozitivna	Referentna metoda negativna
CT dijagnoza pozitivna	N = 53	N = 4
CT dijagnoza negativna	N = 3	N = 21
Osjetljivost		94,6 %
Specifičnost		84,0 %
Pozitivna prediktivna vrijednost		93,0 %
Negativna prediktivna vrijednost		87,5 %

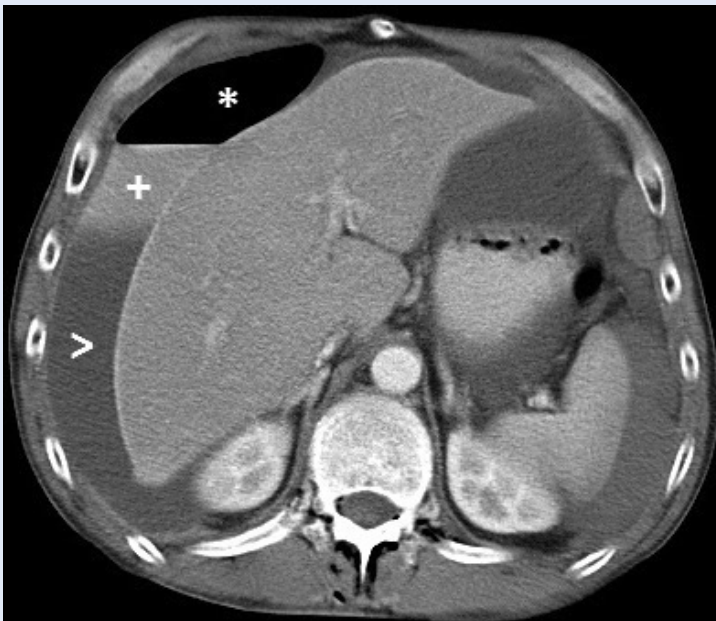utvrđen blagi edem stijenke ileuma uz početnu distenziju te uredan prikaz mezenterija. Operativno je nađeno ishemijski promijenjeno tanko crijevo i učinjena je resekcija odgovarajućeg segmenta. Treći pacijent je na CT-u imao perihepatalnu slobodnu tekućinu i hipodenzitete u parenhimu desnog bubrega sa sumnjom na renalni infarkt. Idućega dana je zbog pogoršanja kliničke slike podvrgnut laparotomiji i nađena je upala retrocekalno smještenog crvuljka. U 21 pacijenta CT-a s kliničkom slikom akutnog abdomena pretragom smo utvrdili odsustvo patološkog procesa, što je potvrđeno uspješnim konzervativnim liječenjem. S obzirom na indikaciju za kirurško liječenje osjetljivost i specifičnost CT pretrage u ispitivanoj skupini iznosila je 94,6 % i 84,0 %, dok su pozitivna i negativna prediktivna vrijednost bile 93,0 % i 87,5 % (tablica 2).

U 44 od 53 (83,0 %) stvarno pozitivnih CT nalaza s ispravnom indikacijom za kirurško liječenje uspješno je određeno mjesto i vjerojatni uzrok

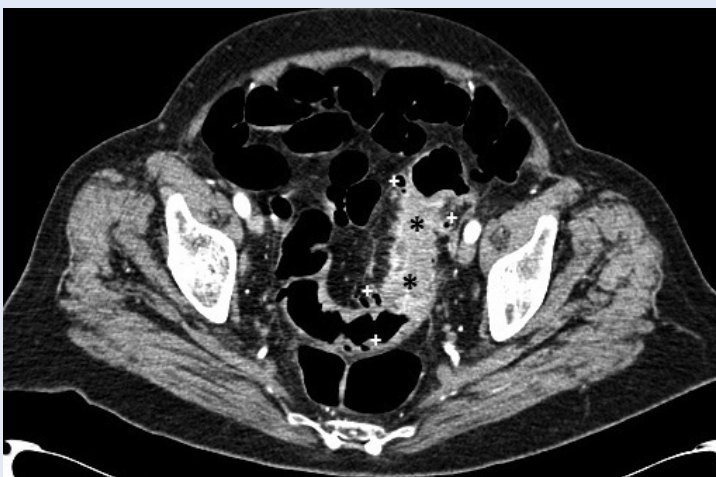nastanka akutnog abdomena. U preostalih stvarno pozitivnih CT nalaza prikazan je slobodni plin u peritonealnoj šupljini ili crijevna distenzija s aerolikvidnim nivoima bez jasne vizualizacije uzroka perforacije ili opstrukcije. Najčešći razlog nemogućnosti određivanja mjesta ili uzroka perforacije bila je velika količina slobodnog plina, bez specifičnog nakupljanja uz pojedini organ. U pacijenata kod kojih CT-om nije pronađen uzrok nastanka opstukijskog ileusa najčešće se radilo u priraslicama, manjim peritonealnim metastatskim depozitima ili manjim primarnim crijevnim tumorima. U jednog pacijenta kod CT pretrage postavljena je sumnja na strangulaciju terminalnog ileuma, no postoperativno je utvrđena dijagnoza akutnog apendicitisa s perforacijom. U 5 od ukupno 9 pacijenata kod kojih nismo utvrdili mjesto i razlog perforacije ili opstrukcije nismo mogli aplicirati intravensko kontrastno sredstvo zbog nedostatne renalne funkcije u trenutku pretrage.

RASPRAVA

Pacijent s kliničkom slikom akutnog abdomena i alteriranim laboratorijskim nalazima često pobuđuje sumnju na perforaciju šupljeg organa, koja u većini slučajeva bude potvrđena nalazom CT-a (slika 2). No dokaz pneumoperitoneuma na CT-u abdomena ne mora nužno značiti da je potreban kirurški zahvat. U literaturi se takav pne-



Slika 2. Aksijalni CT presjek pokazuje u desnom subfreniju uslojavanje sadržaja zbog perforacije duodenalnog ulkusa (* slobodni zrak, + ekstravazat kontrasta, > ascites)



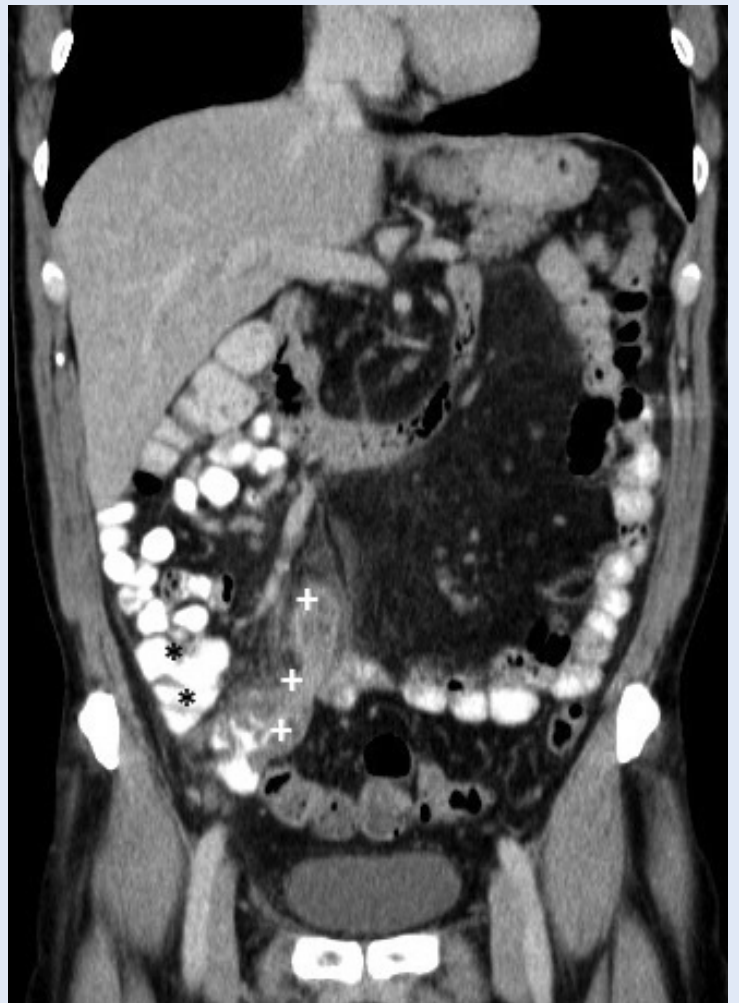Slika 3. Aksijalni CT presjek kroz zdjelicu pokazuje zadebljanje stijenke sigmoidnog kolona s intenzivnom postkontrastnom opacifikacijom (* zadebljanje stijenke, + divertikli)

umoperitoneum naziva nekirurški ili spontani i može se javiti u značajnog broja pacijenata, prema nekim autorima do 10 %⁵⁻⁷. Budući da je nekirurški pneumoperitoneum relativno rijedak nalaz, trenutno znanje o navedenoj patologiji ograničeno na nekoliko prikaza slučaja i preglednih članaka. Do danas niti jedno istraživanje nije sustavno obradilo problematiku razlikovanja kirurškog od nekirurškog pneumoperitoneuma, stoga u navedenoj problematici postoji prostor za provođenje daljnjeg istraživanja koje bi moglo pomoći u smanjenju nepotrebnih kirurških zahvata uz smanjenje mortaliteta i uštedu bolničkih financijskih sredstva. S druge strane, kod prevelike količine slobodnog plina u peritonealnoj šupljini izostaje specifično nakupljanje uz određeni organ te se, stoga, ne može odrediti točno mjesto perforacije. Poseban oprez je potreban u pacijenata s nedavno učinjenom laparotomijom ili laparoskopijom kod kojih slobodni plin u peritonealnim recessusima ne predstavlja patološki nalaz.

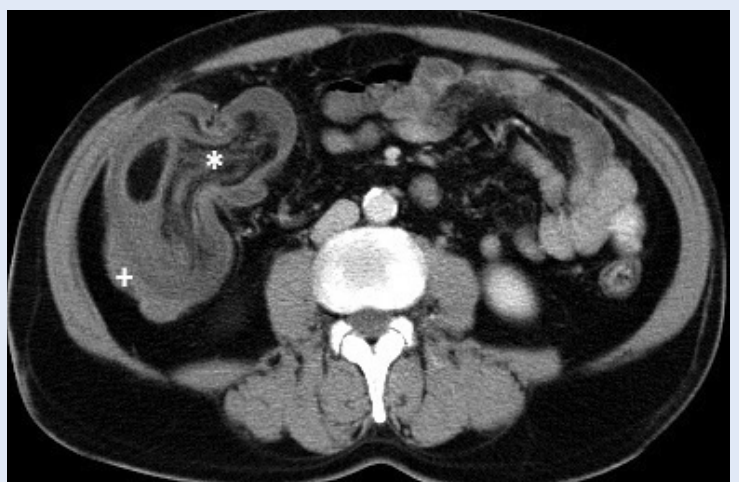
Važno je naglasiti da je CT pregled abdomena metoda izbora u dijagnostici suspektog divertikulitisa^{8,9}. Osim u postavljanju dijagnoze, CT je važan u procjeni proširenosti i težine upalnog procesa, za planiranje terapije, u procjeni komplikacija te u prikazu moguće ekstraintestinalne patologije (slika 3). Prednosti ove metode u odnosu na druge su visoka osjetljivost u rasponu od 79 do 94 % i specifičnost u rasponu od 83 do 99 %^{9,10}. Osjetljivost i specifičnost ove pretrage je u posljednjih 10 godina narasla, prvenstveno zbog tehnološkog napretka, odnosno uporabe MSCT uređaja pomoću kojih se generiraju visokokvalitetne sagitalne i koronalne rekonstrukcije. Nedostatak pretrage svakako je izlaganje ionizirajućem zračenju koje se zahvaljujući suvremenim detektorima postupno smanjuje. Najosjetljiviji CT znakovi divertikulitisa su zadebljanje crijevne stijenke više od 4 mm i zamućenje masnog tkiva, a najspecifičniji su upalno promijenjeni divertikul, slobodna tekućina te slobodni i/ili intramuralni zrak¹¹. No, unatoč visokoj osjetljivosti i specifičnosti pretrage, CT pregledom mogu promaknuti rani, blaži stadiji divertikulitisa, što dovodi do lažno negativnih rezultata¹². Osim navedenog, CT pregledom može se pogrešno dijagnosticirati di-

vertikulitis u pacijenata s tumorom tankog ili debelog crijeva, što je relativno česta pojava, prema nekim autorima u oko 5 % slučajeva¹³, stoga se u dodatnoj dijagnostičkoj obradi može primijeniti kolonoskopija ili barijeva klizma, što se pak nerijetko izbjegava zbog opasnosti od perforacije i/ili egzacerbacije bolesti. U našoj seriji imali smo pacijenta u kojem je CT pregledom utvrđena prisutnost mjehurića plina lokalizirana izvan crijevnog lumena uz prisutan divertikulitis, ali je klinička procjena usmjerila liječenje prema neoperativnom praćenju do potpunog izlječenja. Za očekivati je da će razvoj CT tehnologije i učestalija CT dijagnostika u akutnim stanjima češće prikazivati mikroperforacije probavne cijevi koje neće završavati na kirurškom stolu. U jednog pacijenta nismo prepoznali divertikulitis te je započeto konzervativno liječenje i nepotrebno je odgođena operacija. Pretraga je učinjena na uređaju starije generacije uz limit rezolucije i brojne artefakte kod pretelih pacijenata, što je najvjerojatniji uzrok slabijeg prikaza navedene patologije.

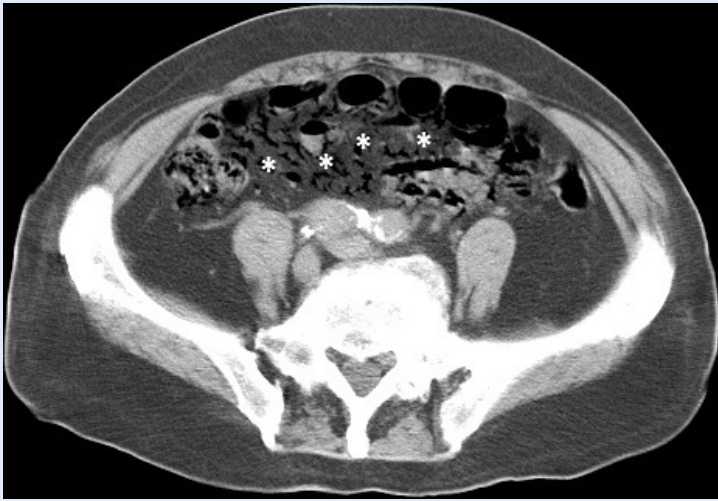Prvi znanstveni rezultati o primjeni pretrage CT-om kod suspektnog akutnog apendicitisa pojavili su se početkom 1990-ih. Svrha ovih istraživanja je bila ispitati dijagnostičku točnost CT-a u postavljanju dijagnoze akutnog apendicitisa u cilju smanjenja stope negativnih apendektomija, što bi u konačnici dovelo do smanjenja mortaliteta, operativnog rizika i bolničkih troškova. Do početka istraživanja uloge CT-a stopa negativne apendektomije varirala je između 15 i 25 %, dok najnovija istraživanja objavljuju stopu od 4,3 %¹⁴⁻¹⁶. CT pretraga pouzdano detektira patologiju akutnog apendicitisa, osobito u slučajevima kada je klinička slika nespecifična, a ultrazvukom se ne mogu dobiti dodatne dijagnostičke informacije. Osjetljivost CT pregleda u dijagnozi akutnog apendicitisa kreće se u rasponu od 90 do 98 %, dok je specifičnost od 91 do 98 %^{17,18}. Najvažniji CT znakovi akutnog apendicitisa obuhvaćaju zadebljanje crvuljka s promjerom većim od 6 mm, proširenje lumena, upalne promjene okolnog masnog tkiva i ekstraluminalnu tekućinu¹⁹. U našoj ustanovi ultrazvučni pregled u tih pacijenata daje zadovoljavajuće rezultate i predstavlja prvu dijagnostičku metodu, osim kod atipične lokalizacije crvuljka (slika 4). U jednog pacijenta s retrocekalnim apendicitisom CT je pogrešno ukazao na realni infarkt.



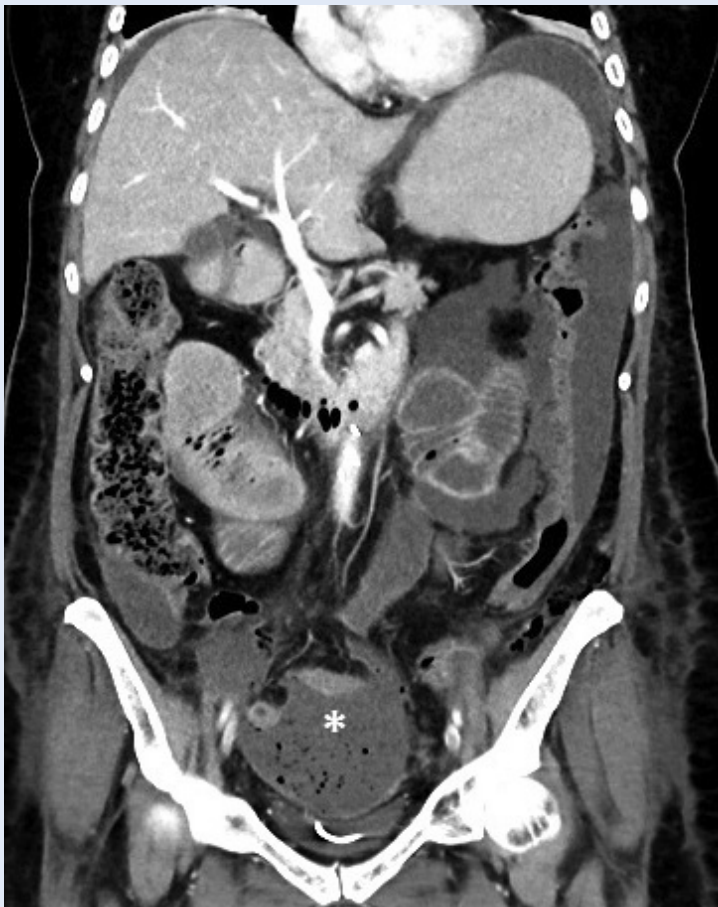Slika 4. CT rekonstrukcija u koronalnoj ravnini pokazuje upalno zadebljan i kranijalno usmjereni crvuljak sa zamućenjem okolnog masnog tkiva (* cekum, + crvuljak)



Slika 5. Aksijalni CT presjek kroz donji abdomen pokazuje invaginat terminalnog ileuma u lumenu cekuma. Vidljiv je mezenterij tankog crijeva uvučen u lumen cekuma (* mezenterij tankog crijeva, + stijenka cekuma)



Slika 6. Aksijalni CT presjek kroz donji abdomen pokazuje crijevnu gangrenu s nakupljanjem plina u mezenterijalnim venama (* zrak u mezenterijalnim venama)



Slika 7. CT rekonstrukcija u koronalnoj ravnini pokazuje nakupljanje tekućeg sadržaja s mjehurićima plina u zdjeličnim reesusima i u oba parakolična žlijeba – sterokoralni peritonitis (* mjehurići plina u zdjeličnoj kolekciji)

CT je pouzdana metoda dijagnostike abdominalnih hernija, no u našoj seriji to je bila relativno rijetka uputna dijagnoza^{20,21}. Kirurzi su se najčešće oslonili na klinički nalaz kada su u pitanju vanjske hernije. Kod unutarnjih hernija CT dijagnostika također je zahtjevna. U našeg pacijenta bila je prisutna unutarnja hernija koju smo procijenili kao gangrenu tankog crijeva, no operacijski nalaz ukazivao je na vijabilnu vijugu koja nije resecirana nego samo dezvaginirana. Invaginacija je najčešće ileocekalna, a CT jasno prikazuje teleskopsko uvlačenje crijeva (slika 5).

Jedan od važnih uzroka akutnog bola u abdomenu jest akutna mezenterijalna ishemija uzrokovana trombozom mezenterijalne arterije ili vene. Senzitivnost i specifičnost CT pregleda u detekciji okluzije mezenterijalne krvne žile iznose čak 93,3 % i 95,9 %²². Pojava plina u mezenterijalnim venama predstavlja patognomoničan znak crijevne gangrene (slika 6). U našoj skupini ispitanika problem u dijagnostici mezenterijalne ishemije predstavljala je renalna insuficijencija bez mogućnosti intravenske aplikacije kontrastnog sredstva kojim bi se mogla dokazati eventualna vaskularna okluzija ili procijenila perfuzija crijeva. Također je na uređaju starije generacije upravo prikaz mezenterijalnih krvnih žila bio nesiguran. Uređaji novije generacije s više redova detektora preduvjet su adekvatnog prikaza zbog brzine skeniranja, rezolucije i mogućnosti rekonstrukcije u svim ravninama (slika 7).

U našem istraživanju nismo naišli na velik broj akutnih kolecistitisa kao uzroka akutnog abdomena, najvjerojatnije zbog toga što je metoda prvog izbora bila ultrazvuk, a često je ta metoda bila dostatna za odabir načina liječenja zbog svoje visoke senzitivnosti i specifičnosti²³. CT ima važnu ulogu kod komplikacija akutne upale žučnog mjehura s razvojem gangrenoznog kolecistitisa, perforacijom i stvaranjem fistula jer je izrazito osjetljiva za prikaz nakupljanja plina u fistuloznom kanalu ili intramuralnog plina (slika 8). CT je izvrsna metoda u detekciji ileusa uzrokovanog žučnim kamencem koji predstavlja vitalno ugrožavajuću komplikaciju akutne upale žučnog mjehura (slika 9).

Manji peritonealni depoziti u sklopu peritonealne diseminacije maligne bolesti teško su uočljivi bilo kojom slikovnom tehnikom, posebice kada nisu

praćeni ascitesom. Pomoću CT-a u tih pacijenata ipak se može procijeniti mjesto opstrukcije i stupanj distenzije crijevnih vijuga, odnosno postojanje aerolikvidnih nivoa kao znak ileusa.

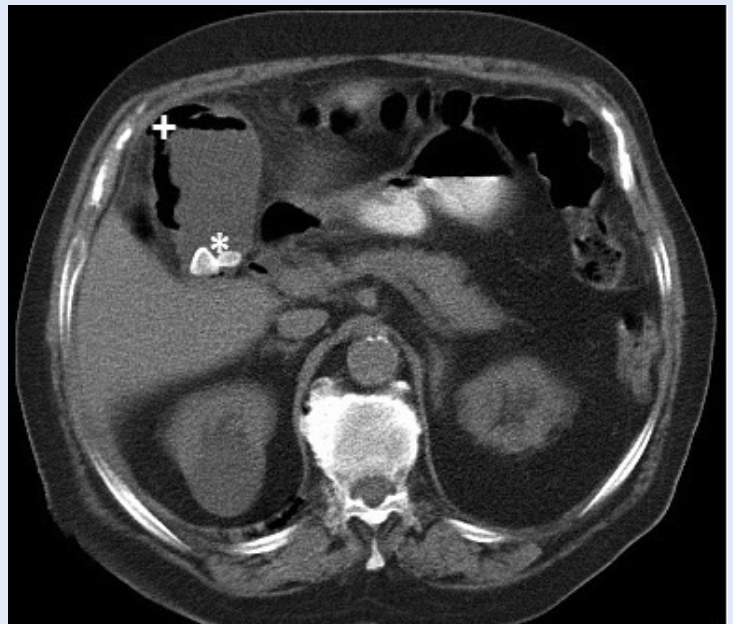
Upotreba CT pregleda u evaluaciji akutnog abdomena bilježi stalni trend rasta. Primjerice, u SAD-u broj CT pregleda koji su zatraženi s uputnom dijagnozom akutnog abdomena povećao se za 141 % u razdoblju između 1996. i 2005. godine²⁴. To pred radiologe postavlja izazov procjene diskretnih znakova akutnog abdomena tijekom 24 sata.

Istraživanjem nismo obuhvatili pacijente u kojih je učinjena laparotomija ili laparoskopija unutar 30 dana od kliničke prezentacije, odnosno hitne CT pretrage. Iako su poslijeoperacijske komplikacije čest razlog javljanja pacijenata u hitnu službu i mogu uzrokovati sliku akutnog abdomena, slikovna dijagnostika je specifična, s različitim radiološkim znacima u odnosu na neoperirane pacijente koji su činili istraživanu skupinu. Vrijednost CT pretrage u poslijeoperacijskih komplikacija može biti tema zasebnog istraživanja. Pedijatrijsku populaciju nismo uključili u istraživanje zbog specifičnosti patologije, posebice u djece predškolske dobi, te zbog izbjegavanja CT pretrage u toj populaciji s obzirom na obrnutu proporcionalnost dobi i osjetljivosti tkiva na ionizirajuće zračenje.

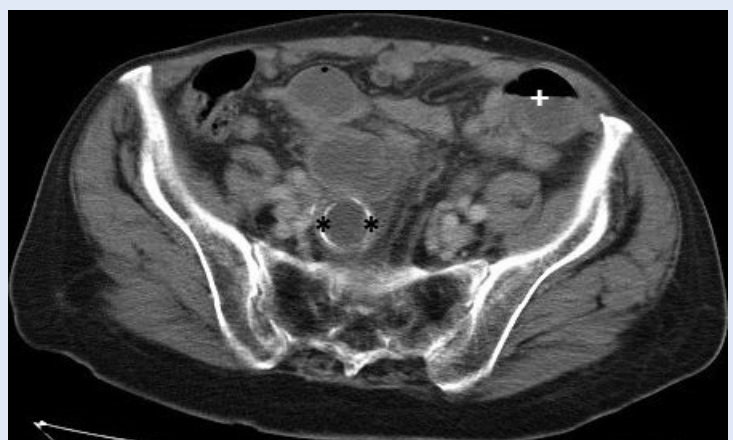ZAKLJUČAK

CT pretraga abdomena i zdjelice u pacijenata s kliničkom slikom akutnog abdomena pokazala je visoku dijagnostičku točnost u procjeni indikacije za kirurško liječenje. CT-om je moguće prikazati diskretne mjehuriće plina, što pretragu čini najosjetljivijom slikovnom tehnikom ranog otkrivanja perforacije gastrointestinalnog trakta, ali i mikroperforacije koja ne mora završiti na kirurškom stolu. U više od četiri petine pacijenata koji su liječeni kirurškim pristupom CT-om je točno utvrđen uzrok nastanka kliničke slike. Zbog izlaganja ionizirajućem zračenju indikaciju za CT pretragu potrebno je klinički opravdati, odnosno koristiti ovu metodu kada klinička procjena nije zaključna, tj. kada procijenimo da bi rezultat pretrage mogao utjecati na odabir načina liječenja.

Izjava o sukobu interesa: Autori izjavljuju da ne postoji sukob interesa.



Slika 8. Aksijalni CT presjek kroz žučni mjehur pokazuje intraluminalne konkremete i plin u stijenci žučnog mjehura – gangrenozni kolecistitis (* konkremeti u žučnom mjehuru, + plin u stijenci)



Slika 9. Aksijalni CT presjek kroz zdjelicu pokazuje rubno kalcificirani konkrement žučnog mjehura u lumenu tankog crijeva uz aerolikvidni nivo koji ukazuje na razvoj ileusa (* žučni kamenac, + aerolikvidni nivo)

LITERATURA

1. Ng CS, Watson CJ, Palmer CR, See TC, Beharry NA, Housden BA et al. Evaluation of early abdominopelvic computed tomography in patients with acute abdominal pain of unknown cause: prospective randomised study. *BMJ* 2002;325:1387-91.
2. Rosen MP, Sands DZ, Longmaid HE 3rd, Reynolds KF, Wagner M, Raptopoulos V. Impact of abdominal CT on the management of patients presenting to the emergency department with acute abdominal pain. *AJR Am J Roentgenol* 2000;174:1391-6.

3. Rosen MP, Siewert B, Sands DZ, Bromberg R, Edlow J, Raptopoulos V. Value of abdominal CT in the emergency department for patients with abdominal pain. *Eur Radiol* 2003;13:418-24.
4. Stoker J, Van Randen A, Lameris W, Boermeester MA. Imaging patients with acute abdominal pain. *Radiology* 2009;253:31-46.
5. McGlone FB, Vivion CG Jr, Meir L. Spontaneous pneumoperitoneum. *Gastroenterology* 1966;51:393-8.
6. Williams NM, Watkin DF. Spontaneous pneumoperitoneum and other nonsurgical causes of intraperitoneal free gas. *Postgrad Med J* 1997;73:531-37.
7. Čečka F, Sotona O, Šubrt Z. How to distinguish between surgical and non-surgical pneumoperitoneum? *Signa Vitae* 2014;9:9-15.
8. Kircher MF, Rhea JT, Kihiczak D, Novelline RA. Frequency, sensitivity, and specificity of individual signs of diverticulitis on thin-section helical CT with colonic contrast material: experience with 312 cases. *AJR Am J Roentgenol* 2002;178:1313-18.
9. Lameris W, van Randen A, Bipat S, Bossuyt PM, Boermeester MA, Stoker J. Graded compression ultrasonography and computed tomography in acute colonic diverticulitis: meta-analysis of test accuracy. *Eur Radiol* 2008;18:2498-511.
10. van Randen A, Lameris W, van Es HW, van Heeswijk HP, van Ramshorst B, Ten Hove W et al. A comparison of the accuracy of ultrasound and computed tomography in common diagnoses causing acute abdominal pain. *Eur Radiol* 2011;21:1535-45.
11. Wilkins T, Embry K, George R. Diagnosis and management of acute diverticulitis. *Am Fam Physician* 2013;87:612-20.
12. DeStigter KK, Keating DP. Imaging update: Acute colonic diverticulitis. *Clin Colon Rectal Surg* 2009;22:147-55.
13. Biondo S, Lopez Borao J, Millan M, Kreisler E, Jaurrieta E. Current status of the treatment of acute colonic diverticulitis: a systematic review. *Colorectal Dis* [Internet]. 2012;14. [cited 2015 Nov 3]. Available from: <http://onlinelibrary.wiley.com/doi/10.1111/j.1463-1318.2011.02766.x/pdf>
14. Rao PM, Rhea JT, Rattner DW, Venus LG, Novelline RA. Introduction of appendiceal CT: impact on negative appendectomy and appendiceal perforation rates. *Ann Surg* 1999;229:344-9.
15. Webb EM, Nguyen A, Wang ZJ, Stengel JW, Westphalen AC, Coakley FV. The negative appendectomy rate: who benefits from preoperative CT? *AJR Am J Roentgenol* 2011;197:861-6.
16. Drake FT, Florence MG, Johnson MG, Jurkovich GJ, Kwon S, Schmidt Z et al. Progress in the diagnosis of appendicitis: a report from Washington State's Surgical Care and Outcomes Assessment Program. *Ann Surg* 2012;256:586-94.
17. Poortman P, Oostvogel HJ, Bosma E, Lohle PN, Cuesta MA, de Lange-de Klerk ES et al. Improving diagnosis of acute appendicitis: results of a diagnostic pathway with standard use of ultrasonography followed by selective use of CT. *J Am Coll Surg* 2009;208:434-41.
18. Hlibczuk V, Dattaro JA, Jin Z, Falzon L, Brown MD. Diagnostic accuracy of noncontrast computed tomography for appendicitis in adults: a systematic review. *Ann Emerg Med* 2010;55:51-9.
19. Chalazonitis AN, Tzovara I, Sammouti E, Ptohis N, Sotiropoulou E, Protopappa E et al. CT in appendicitis. *Diagn Interv Radiol* 2008;14:19-25.
20. Emby DJ, Aoun G. CT technique for suspected anterior abdominal wall hernia. *AJR Am J Roentgenol* 2003;181:431-3.
21. Aguirre DA, Casola B, Sirlin C. Abdominal wall hernias: MDCT findings. *AJR Am J Roentgenol* 2004;183:681-90.
22. Menke J. Diagnostic accuracy of multidetector CT in acute mesenteric ischemia: systematic review and meta-analysis. *Radiology* 2010;256:93-101.
23. Kiewiet JJ, Leeuwenburgh MM, Bipat S, Bossuyt PM, Stoker J, Boermeester MA. A systematic review and meta-analysis of diagnostic performance of imaging in acute cholecystitis. *Radiology* 2012;264:708-20.
24. Levin DC, Rao VM, Parker L, Frangos AJ, Sunshine JH. Ownership or leasing of CT scanners by nonradiologist physicians: a rapidly growing trend that raises concern about self-referral. *J Am Coll Radiol* 2008;5:1206-9.