

DRESS/DIHS: teška multisistemska reakcijapreosjetljivosti na lijek

Spinčić, Andrea; Kaštelan, Marija; Peternel, Sandra

Source / Izvornik: **Medicina Fluminensis : Medicina Fluminensis, 2016, 52, 55 - 61**

Journal article, Published version

Rad u časopisu, Objavljena verzija rada (izdavačev PDF)

Permanent link / Trajna poveznica: <https://um.nsk.hr/um:nbn:hr:184:174466>

Rights / Prava: [In copyright](#)/[Zaštićeno autorskim pravom.](#)

Download date / Datum preuzimanja: **2024-11-29**



Repository / Repozitorij:

[Repository of the University of Rijeka, Faculty of Medicine - FMRI Repository](#)



DRESS/DIHS: teška multisistemska reakcija preosjetljivosti na lijek

DRESS/DIHS: a severe multisystem adverse drug reaction

Andrea Spinčić, Marija Kaštelan, Sandra Peternel*

Klinika za dermatovenerologiju,
KBC Rijeka, Rijeka

Sažetak. Reakcija na lijek s eozinofilijom i sistemskim simptomima (DRESS, od engl. *Drug Reaction with Eosinophilia and Systemic Symptoms*) ili jednostavnije sindrom preosjetljivosti uzrokovan lijekom (DIHS, od engl. *Drug-Induced Hypersensitivity Syndrome*) jedna je od teških, po život opasnih reakcija preosjetljivosti. DRESS/DIHS obilježava nagli nastup osipa s vrućicom, limfadenopatijom, eozinofilijom i atipičnom limfocitozom, hepatitisom te mogućim zahvaćanjem bubrega, pluća, srca, gušterače ili drugih organa. Zbog odgođenog nastupa nakon početka primjene uzročnog lijeka, kao i zbog raznolikosti u kliničkoj simptomatologiji, ovaj je sindrom često neprepoznat ili je njegova dijagnoza odgođena. DRESS/DIHS je najčešće uzrokovan antiepilepticima, ali se povezuje i s brojnim drugim lijekovima. U podlozi bolesti najvjerojatnije se nalazi složena interakcija između samog lijeka, reaktivacije herpes virusa i neadekvatnog imunološkog odgovora. Ishod ovog akutnog oboljenja varira od potpunog oporavka do trajnih sistemskih posljedica, uključujući i pojavu autoimunih bolesti.

Ključne riječi: hepatitis; humani herpes virus 6; infekcije uzrokovane Epstein-Barrovim virusom; medikamentozni egzantem; reakcija na lijek s eozinofilijom i sistemskim simptomima; sindrom preosjetljivosti uzrokovan lijekom

Abstract. The syndrome termed Drug Reaction with Eosinophilia and Systemic Symptoms (DRESS), also known as Drug-Induced Hypersensitivity Syndrome (DIHS) is a severe, life-threatening, multiorgan adverse drug reaction. It is characterized by an abrupt onset of fever and rash, lymphadenopathy, eosinophilia, atypical lymphocytes, liver damage as well as possible involvement of kidney, lungs, heart, pancreas or other organs. Due to the delayed onset after the introduction of the culprit drug and a variety of clinical manifestations, DRESS/DIHS is frequently unrecognized or its diagnosis is delayed. It is most commonly caused by anticonvulsants, but various other drugs have been implicated in its onset. The pathogenesis includes a complex interplay between drugs, reactivation of herpes viruses and altered immune response. Outcome of the disease varies from complete recovery to permanent systemic complications including development of autoimmune diseases.

Key words: drug-induced hypersensitivity syndrome; drug reaction with eosinophilia and systemic symptoms; Epstein Barr Virus Infections; exanthema; hepatitis; Human herpes virus 6

***Dopisni autor:**

Doc. dr. sc. Sandra Peternel, dr. med.
Klinika za dermatovenerologiju
KBC Rijeka, Krešimirova 42, 51 000 Rijeka
e-mail: speternel@yahoo.com

<http://hrcak.srce.hr/medicina>

UVOD

Kada je riječ o nepoželjnim reakcijama na lijekove koža je jedan od najčešće pogođenih organa, a s obzirom na veliku količinu lijekova koja se svakodnevno primjenjuje, liječnici se u svojoj praksi sve više suočavaju s problemom medikamentoznih egzantema. Smatra se da je približno 2 % medikamentoznih egzantema teško¹. To su rijetke, vjerojatno imunološkim mehanizmima posredovane reakcije, često nepredvidljivog tijeka, praćene

DRESS/DIHS je rijedak, težak, po život opasan oblik preosjetljivosti na lijek obilježen vrućicom, osipom, limfadenopatijom, hepatitisom, hematološkim abnormalnostima te potencijalnim zahvaćanjem više organskih sustava. Zbog odgođenog nastupa (2 do 8 tjedana) od početka primjene lijeka, kao i složene kliničke slike koja imitira različita druga oboljenja, DRESS/DIHS se vjerojatno često ne prepoznaje i ne dijagnosticira.

značajnim morbiditetom i mortalitetom te obično zahtijevaju hospitalno liječenje. S obzirom na mogućnost ozbiljnih posljedica vrlo je važno poznavati kliničku sliku teških medikamentoznih egzantema kako bi ih se pravovremeno prepoznalo i na njih reagiralo, prvenstveno isključivanjem inkriminiranog lijeka iz pacijentove terapije. U teške oblike medikamentoznih egzantema ubrajaju se Stevens-Johnsonov sindrom, toksična epidermalna nekroliza (TEN), akutna generalizirana egzantematska pustuloza i reakcija na lijek s eozinofilijom i sistemskim simptomima (engl. *Drug Reaction with Eosinophilia and Systemic Symptoms*; DRESS)¹. Potonji je entitet u literaturi podjednako zastupljen pod akronimom DIHS (engl. *Drug-Induced Hypersensitivity Syndrome*) ili DRESS/DIHS.

Iako DRESS/DIHS možda nije poznat poput Stevens-Johnsonova sindroma i TEN-a, može biti podjednako ozbiljan. Radi se o teškoj, po život opasnoj, idiosinkratičnoj reakciji, klasično uzrokovanoj antikonvulzivima, ali i lijekovima iz drugih farmakoterapijskih skupina^{2,3}. Za razliku od ostalih medikamentoznih osipa, DRESS/DIHS obilježava dugi period latencije od početka primjene lijeka, čitav niz srednje teških do teških kliničkih manifestacija, za-

hvaćanje unutarnjih organa, kao i produljeni tijek nakon prekida primjene uzročnog lijeka³⁻⁵.

EPIDEMIOLOGIJA

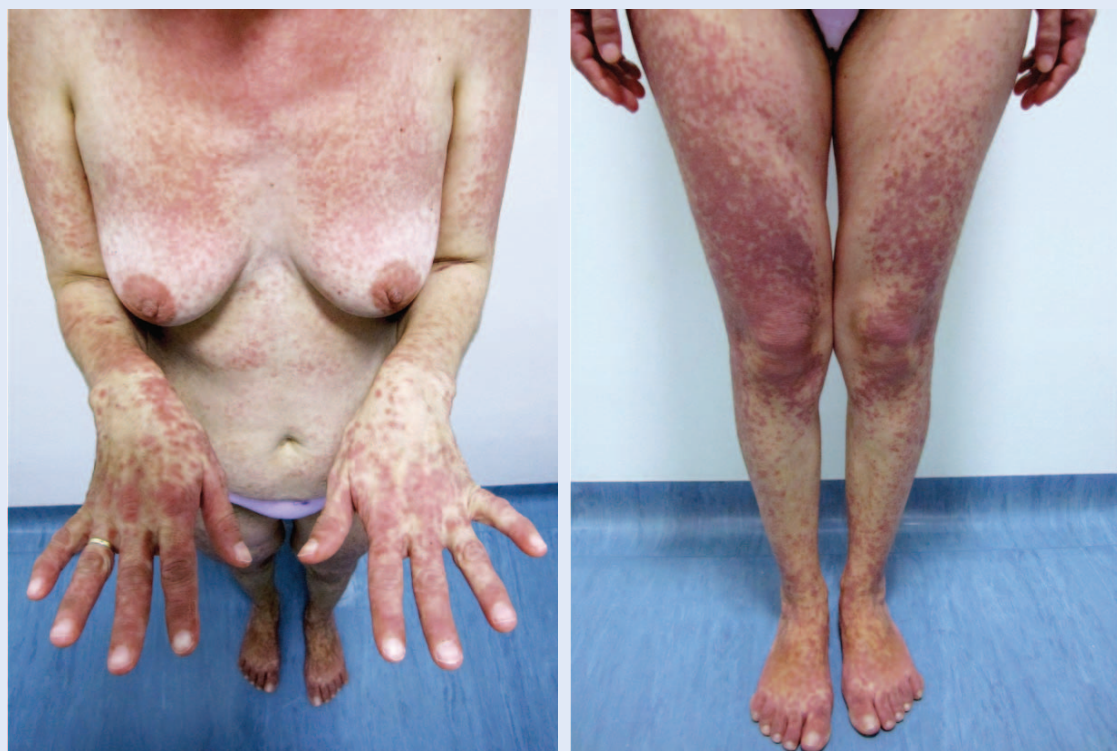Procijenjena incidencija DRESS/DIHS-a nakon primjene lijekova poput antikonvulziva i sulfonamida iznosi između 1/1000 i 1/10.000 izlaganja¹. Iako se ranije smatralo da se pojavljuje sa značajno manjom učestalošću nego Stevens-Johnsonov sindrom i TEN, incidencija DRESS/DIHS-a vjerojatno je u porastu zbog definiranih dijagnostičkih kriterija te boljeg prepoznavanja od strane liječnika⁴. Također, početne epidemiološke analize ukazivale su na podjednaku učestalost u oba spola, no recentne studije pokazuju da su žene ipak nešto češće pogođene⁴.

KLINIČKA SLIKA I LABORATORIJSKI NALAZI

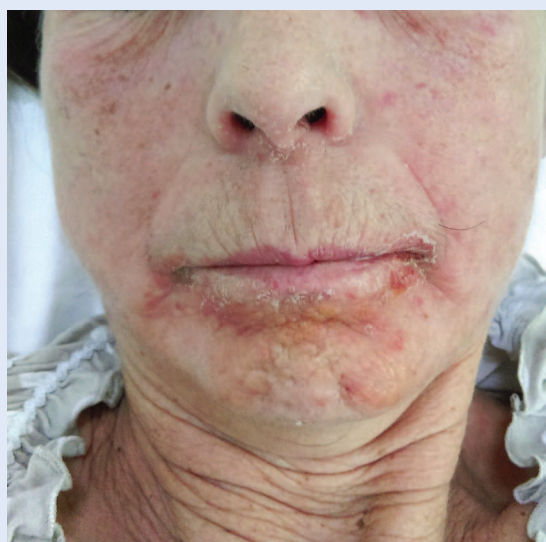Bolest najčešće nastupa naglo, pojavom visokog febriliteta i generaliziranog osipa, a u više od 70 % oboljelih prisutna je i limfadenopatija. Stoga se u obradi pacijenata često inicijalno postavi sumnja na infektivnu etiologiju. DRESS/DIHS se razvija kasnije od većine medikamentoznih osipa, najčešće u periodu od 2 do 8 tjedana, a ponekad i 3 mjeseca nakon početka primjene lijeka, što je dodatni razlog zbog kojeg se ovaj sindrom ne prepoznaje u samom nastupu^{2,4}.

Kožna erupcija je najprije morbiliformna, makulopapulozna te simetrično zahvaća trup i ekstremitete (slika 1). Jedno od tipičnih obilježja u najranijoj fazi bolesti je izražen edem lica (slika 2), ponekad sa sitnim vezikulama ili pustulama⁴. Ako stanje nije prepoznato kao DRESS/DIHS te se uzročni lijek nastavi primjenjivati i nakon početne erupcije, ona progredira u eritrodermiju ili teški ekfolijativni dermatitis (slika 3). Ostale kožne manifestacije uključuju mjestimične vezikule, bule i purpuru, a vrlo je indikativna pojava folikularnih papula. U 30 % oboljelih uočava se i zahvaćanje sluznica, iako je ono značajno blaže nego u slučaju Stevens-Johnsonova sindroma i TEN-a (slika 2).

Dodatna karakteristika ovog sindroma po kojoj se on razlikuje od ostalih reakcija na lijekove je zahvaćanje unutarnjih organa. Pritom su najčešće pogođeni jetra (70 % slučajeva) i bubreg (11 % slučajeva)^{3,4}. Teški hepatitis ponekad dominira u kliničkoj slici i odgovoran je za većinu smrti uzro-

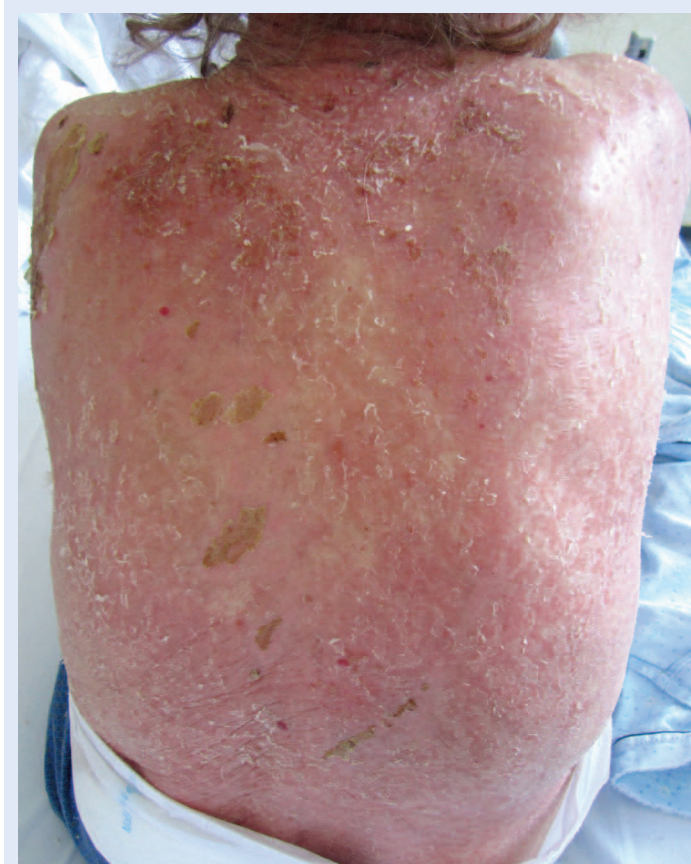


Slika 1. Generalizirani makulopapulozni osip uz naglašeniju folikularnu distribuciju



Slika 2. Edem kapaka i obraza uz perioralne vezikule i ljuštenje u ranoj fazi bolesti

kovanih DRESS/DIHS-om. Također se mogu pojaviti miokarditis, perikarditis, intersticijski pneumonitis, tireoiditis, cerebralni vaskulitis i encefalitis^{2,4}. Moguća je i pojava artralgija i artritisa, a u slučaju DRESS/DIHS-a uzrokovanog alopurinolom opisano je i gastrointestinalno krvarenje. Ono što ovaj sindrom čini još složenijim i stoga



Slika 3. Teški eksfolijativni dermatitis u kasnijoj fazi bolesti

težim za prepoznavanje je postupni razvoj patoloških zbivanja u različitim organima tijekom više dana i tjedana. Naime, nakon rezolucije simptomatologije jednog organskog sustava često uslijedi naizgled nepovezan poremećaj funkcije drugih organa ili pak uporan febrilitet, i to usprkos prekidu primjene uzročnog lijeka^{3,4}.

Jedna od značajki DRESS/DIHS-a su i hematološke abnormalnosti. Obično je prisutna leukocitoza s eozinofilijom različitog stupnja, međutim, eozinofilija se može pojaviti odgođeno ili potpuno izostati, pa se u takvom slučaju ipak ne smije odbaciti DRESS/DIHS kao moguću dijagnozu. Vrlo se često u krvi oboljelih nađu i atipični limfociti, što uz hepatitis nerijetko vodi k postavljanju sumnje na infektivnu mononukleozu. Moguća je i pojava neutrofilije, neutropenije, trombocitopenije i anemije. U smislu hepatitisa, povišene su razine alanin aminotransferaze, gama-glutamil transferaze te u različitom stupnju laktat dehidrogenaze, alkalne fosfataze, aspartat transaminaze i bilirubina. Poremećene vrijednosti ostalih laboratorijskih nalaza nađu se u ovisnosti o tome koji su dodatni organi zahvaćeni.

Simptomatologija kože i unutarnjih organa može trajati nekoliko tjedana do više mjeseci nakon

prestanka primjene lijeka koji je bio uzrokom DRESS/DIHS-a, čak i uz primjenu sustavne terapije^{1,4}.

DIJAGNOZA

Dijagnoza DRESS/DIHS-a temelji se na anamnezi uzimanja lijekova, osobito onih povezanih s ovim sindromom, kliničkoj slici, laboratorijskim nalazima i patohistološkom nalazu. Dijagnostički bodovni sustav za DRESS/DIHS opisalo je međunarodno udruženje RegiSCAR (engl. *European Registry of Severe Cutaneous Adverse Reactions to Drugs*)⁵, a prikazan je u tablici 1. Zahvaćenost unutarnjih organa u sklopu DRESS/DIHS-a temelji se na dva kriterija: klinički je značajna, a ostali su mogući uzroci odsutni. Tako se, primjerice, smatra da je jetra zahvaćena ako je u odsutnosti ostalih uzroka razina alanin aminotransferaze najmanje dva puta iznad gornje granice normalne vrijednosti⁶.

Histološka slika DRESS/DIHS-a nije dijagnostička. U biopsijama se najčešće nađu perivaskularni infiltrat limfocita u gornjem dermisu uz eozinofile, dermalni edem, ponekad i blagu ekstrapazaciju eritrocita. Rijetko se vidi i lihenoidni infiltrat s apoptotičkim keratinocitima, inače učestaliji u

Tablica 1. Dijagnostički bodovni sustav za DRESS/DIHS

Kriterij	Ne	Da	Nepoznato
Vrućica ($\geq 38,5$ °C)	-1	0	-1
Povećani limfni čvorovi (≥ 2 mjesta, > 1 cm)	0	1	0
Atipični limfociti	0	1	0
Eozinofilija <ul style="list-style-type: none"> • 700-1499/μl ili 10 – 19,9 % • ≥ 1500/μl ili ≥ 20 % 	0	1 2	0
Kožni osip <ul style="list-style-type: none"> • Zahvaćenost ≥ 50 % površine kože • Morfologija u skladu s DRESS/DIHS-om • Biopsija u skladu s DRESS/DIHS-om 	0 -1 -1	1 1 0	0 0 0
Zahvaćenost unutarnjih organa <ul style="list-style-type: none"> • 1 • 2 ili više 	0	1 2	0
Rezolucija za ≥ 15 dana	-1	0	
Laboratorijski nalazi negativni za najmanje 3 od sljedećeg (i niti jedan pozitivan): antinuklearna antitijela, hemokultura, serologija na hepatitis A, B, C viruse, mikoplazmu i klamidiju	0	1	0

Ukupan broj bodova < 2 : nije DRESS/DIHS; $2 - 3$: moguć DRESS/DIHS; $4 - 5$: vjerojatan DRESS/DIHS; > 5 : siguran DRESS/DIHS

Stevens-Johnsonovu sindromu i multiformnom eritemu. Normalan ili tek blago promijenjen patohistološki nalaz ne isključuje DRESS/DIHS^{3,6}.

Korisna dijagnostička metoda za potvrdu uzročnog lijeka kod DRESS/DIHS-a uzrokovanog antiepilepticima je epikutani test, dok je on u slučaju alopurinolom uzrokovanog oboljenja redovito negativan te nema dijagnostičkog značaja⁷. Pri određivanju uzročnog lijeka često se primjenjuje i test transformacije limfocita (TTL), no rezultati variraju ovisno o vremenu provođenja testa. Naime, pokazano je da TTL u pacijenata s DRESS/DIHS-om postaje pozitivan tek 5 tjedana nakon početka bolesti, neovisno o tome je li primijenjena sustavna terapija kortikosteroidima^{3,8}, stoga se preporučuje izvođenje testa 5 do 8 tjedana nakon pojave simptoma. Zbog ograničene osjetljivosti testa negativan rezultat ne isključuje preosjetljivost na lijek.

U diferencijalnoj dijagnozi sve teške reakcije na lijekove mogu doći u obzir (Stevens-Johnsonov sindrom, toksična epidermalna nekroliza, akutna generalizirana egzantematозна pustuloza), no hepatitis, limfadenopatija i značajna eozinofilija gotovo su jedinstveni za DRESS/DIHS, dok su bulozne promjene i erozije sluznica u ovom sindromu manje izražene te se češće susreću kod ostalih teških medikamentoznih egzantema^{3,4}. Akutne virusne infekcije, sistemske upalne bolesti (npr. sistemski eritemski lupus), hipereozinofilni sindrom, pseudolimfom i kutani T-stanični limfom također ulaze u diferencijalnu dijagnozu DRESS/DIHS-a^{1,6}.

ETIOPATOGENEZA

DRESS/DIHS je najčešće uzrokovan karbamazepinom, fenobarbitalom i fenitoinom, ali i novijim antiepilepticima poput lamotrigina^{3,9}. Važno je napomenuti da karbamazepin, fenitoin i fenobarbital mogu ukriženo reagirati, pa osoba koja je razvila DRESS/DIHS na jedan od ovih lijekova u budućnosti mora izbjegavati sve aromatske antikonvulzive⁴. Ostali lijekovi koji se povezuju s DRESS/DIHS-om su alopurinol, sulfonamidi (sulfasalazin, sulfametoksazol), kinolonski i karbapenemski antibiotici, dapson, soli zlata, minociklin, ranitidin, terbinafin, blokatori kalcijevih kanala i antivirusni lijekovi^{3,4,10-13}.

U podlozi bolesti često se nalazi promjena u načinu na koji se određeni lijekovi metaboliziraju. Genetski predodređen poremećaju detoksikaciji metabolita arenskih oksida vjerojatni je ključni čimbenik za razvoj DRESS/DIHS-a uzrokovanog aromatskim antikonvulzivima, dok rizični čimbenici za preosjetljivost nasulfonamide uključuju fenotip sporog acetilatora i osjetljivost pacijentovih limfocita na toksični metabolit hidrosilamin^{1,3}. Nadalje, utvrđena je i povezanost alela HLA-A*3101 s karbamazepinom uzrokovanog

DRESS/DIHS je najčešće uzrokovan antiepilepticima, salazopirinom, alopurinolom ali i antibioticima te drugim lijekovima. Osim preosjetljivosti na lijek, u patogenezi ovog entiteta uključeni su reaktivacija herpesvirusa (HHV-6, HHV-7, EBV, CMV) i protuvirusni imunološki odgovor. Kao odgođene posljedice mogu se pojaviti autoimuni tireoiditis, fulminantni dijabetes melitus, promjene nalik sklerodermi i sistemski lupus.

DRESS/DIHS-a, te HLA-B*5801 alela s preosjetljivosti na alopurinol.

Višestruke studije koje su proveli japanski autori ukazale su na složenu interakciju lijeka, imunološkog sustava i reaktiviranih herpesvirusnih infekcija u patogenezi DRESS/DIHS-a^{3,14-17}. Naime, pokazano je da 2 do 3 tjedna nakon početka osipa u većine pacijenata dolazi do reaktivacije infekcije humanim herpes virusom (HHV)-6 pa taj nalaz čak predstavlja dodatni dijagnostički kriterij za DRESS/DIHS koji je definirala japanska konsenzus grupa³. Osim HHV-6, u ranoj fazi oboljenja moguća je i reaktivacija Epstein-Barrova virusa (EBV), a naknadno HHV-7 i citomegalovirusa (CMV). Kaskadna reaktivacija pojedinih virusa i posljedični protuvirusni imunološki odgovor vjerojatno su odgovorni za postepeni nastup različitih kožnih i visceralnih manifestacija te prolongiran klinički tijek^{3,4,17}.

LIJEČENJE

Specifične terapije za DRESS/DIHS nema, te se liječenje sastoji od što ranijeg prekida primjene uzročnog lijeka i potporne terapije. Sistemski kortikosteroidi (prednizolon u dozi od 0,5 – 1,0 mg/kg na dan) predstavljaju prvu liniju u liječenju te se nekoliko dana nakon započinjanja terapije opaža počet-

no poboljšanje simptoma i laboratorijskih nalaza^{18,19}. U slučaju prebrzog snižavanja doze kortikosteroida najčešće nastupa značajni relaps vrućice, osipa i laboratorijskih parametara, stoga je kortikosteroidnu terapiju najčešće potrebno provoditi kroz duži period (obično 6 – 8 tjedana) uz vrlo oprezno snižavanje doze. U blažim slučajevima mogu se primijeniti samo topički visokopotentni kortikosteroidi te temeljem laboratorijskih nalaza pratiti tijek hepatitisa ili eventualnu zahvaćenost drugih visceralnih organa. U slučaju ekstenzivnog dermatitisa i deskvamacije potrebna je njega kao kod Stevens-Johnsonova sindroma i TEN-a^{18,19}.

Kada pacijent ne reagira na kortikosteroidnu terapiju u obzir može doći i liječenje visokim dozama intravenskih imunoglobulina, plazmaferezom ili imunosupresivnim lijekovima (ciklosporin, ciklofosfamid). S obzirom na moguću patogenetsku ulogu virusa, posebice reaktivaciju HHV-6 infekcije, predloženo je da bi povoljan učinak u smislu prevencije ili smanjivanja komplikacija bolesti mogli imati i antivirusici poput valganciklovira¹⁹.

KOMPLIKACIJE I DUGOROČNE POSLJEDICE

Klinički tijek bolesti je varijabilan, od relativno brzog potpunog oporavka pa do doživotnih sistemskih posljedica^{3,18,20}. Mortalitet povezan s DRESS/DIHS-om iznosi oko 10 %, a najčešći uzrok smrti je teški hepatitis, koji i inače može perzistirati nakon što se ostali simptomi počnu povlačiti¹¹.

Prognostički faktori koji su povezani s većom smrtnosti uključuju izraženu eozinofiliju, trombocitopeniju, pancitopeniju, povišene vrijednosti feritina, kroničnu bubrežnu insuficijenciju, multiorgansku zahvaćenost i brojne podležeće bolesti²¹⁻²³. Srećom, većina se pacijenata u potpunosti oporavi.

U otprilike 10 % pacijenata nakon preboljelog DRESS/DIHS-a pojavljuju se autoimuna oboljenja ili se u krvi mogu detektirati različita autoantitijela³. Pojava ovih komplikacija odgođena je za nekoliko mjeseci i godina te ne ovisi o tome jesu li u liječenju samog DRESS/DIHS-a primijenjeni sustavni kortikosteroidi. Pojavljuju se Gravesova bolest, Hashimotov tireoiditis, fulminantni dijabetes tipa 1, promjene nalik na sklerodermiju i sistemski eritemski lupus^{3,20}. Kronični dermatitis, promjene u pigmentaciji i ožiljkavanje mogući su kao trajne posljedice vidljive na koži.

ZAKLJUČAK

Poznavanje kliničke slike i tijeka DRESS/DIHS sindroma nužno je radi što ranijeg postavljanja dijagnoze i prekida primjene lijeka koji je bolest uzrokovao, kako bi se smanjio akutni morbiditet i mortalitet ali i prevenirale moguće trajne posljedice. Fokusiranjem na kožne promjene, zahvaćenost unutarnjih organa se nerijetko previde te je stoga kod liječnika potreban oprez. Osnovnu terapiju predstavljaju sustavni kortikosteroidi, iako su radi realnije procjene učinkovitosti ili eventualne štetnosti njihove primjene u liječenju DRESS/DIHS sindroma potrebne dodatne kliničke studije. Kako su po ukidanju terapije mogući relapsi kožne, ali i internističke simptomatologije, kao i odgođena pojava autoimunih bolesti mjesecima ili čak godinama nakon preboljelog DRESS/DIHS-a, briga za pacijenta ne smije prestati otpustom iz bolnice.

Nove spoznaje o osobinama lijekova koji češće izazivaju DRESS/DIHS i daljnja saznanja o povezanosti s određenim HLA alelima u budućnosti bi trebali omogućiti personaliziraniji pristup u odabiru lijekova za određenog pacijenta te time umanjiti učestalost ove teške reakcije preosjetljivosti.

Izjava o sukobu interesa: Autori izjavljuju da ne postoji sukob interesa.

LITERATURA

1. Revuz J, Valeyrie-Allanore L. Drug Reactions. In: Bologna JL, Jorizzo JL, Schaffer JV (eds). *Dermatology*. Elsevier Saunders, 2012;335-56.
2. Choudhary S, McLeod M, Torchia D, Romanelli P. Drug reaction with eosinophilia and systemic symptoms (DRESS) syndrome. *J Clin Aesthet Dermatol* 2013;6:31-7.
3. Shiohara T, Kano Y, Takahashi R, Ishida T, Mizukawa Y. Drug-Induced Hypersensitivity Syndrome: Recent Advances in the Diagnosis, Pathogenesis and Management. In: French LE (ed). *Adverse Cutaneous Drug Eruptions*. ChemImmunol Allergy. Basel: Karger, 2012;97: 122-38.
4. Criado PR, Criado RFJ, Avancini JM, Santi CG. Drug Reaction with Eosinophilia and Systemic Symptoms (DRESS)/ Drug-Induced Hypersensitivity Syndrome (DIHS): a review of current concepts. *An Bras Dermatol* 2012;87: 435-49.
5. Kardaun SH, Sidoroff A, Valeyrie-Allanore L, Halevy S, Davidovici BB, Mockenhaupt M et al. Variability in the clinical pattern of cutaneous side-effects of drugs with systemic symptoms: does a DRESS syndrome really exist? *Br J Dermatol* 2007;156:609-11.
6. Roujeau JC, Allanore L, Liss Y, Mockenhaupt M. Severe cutaneous reactions to drugs (SCAR): definitions, dia-

- gnostic criteria, genetic predisposition. *Dermatol Sinica* 2009;27:203-9.
7. Santiago F, Goncalo M, Vieira R, Coelho S, Figueiredo A. Epicutaneous patch testing in drug hypersensitivity syndrome (DRESS). *Contact Dermatitis* 2010;62:47-53.
 8. Kano Y, Hirahara K, Mitsuyama T, Takahashi R, Shiohara T. Utility of the lymphocyte transformation test in the diagnosis of drug sensitivity: dependence on its timing and the type of drug eruption. *Allergy* 2007;62:1439-44.
 9. Wang XQ, Lv B, Wang HF, Zhang X, Yu SY, Huang XS et al. Lamotrigine induced DIHS/DRESS: Manifestations, treatment, and outcome in 57 patients. *Clin Neurol Neurosurg* 2015;138:1-7.
 10. Son CH, Kim HI, Kim KN, Lee KN, Lee CU, Roh MS et al. Moxifloxacin-associated drug hypersensitivity syndrome with drug-induced hypersensitivity pneumonitis. *J Invest Allergol Clin Immunol* 2008;18:72-3.
 11. Katsube O, Anzai M, Nomura Y, Ikeda N, Takizawa H, Kikkawa Y et al. A case of drug-induced hypersensitivity syndrome caused by levofloxacin used for treating pulmonary tuberculosis. *Kekkaku* 2014;89:51-6.
 12. Goto M, Shimizu F, Takeo N, Okamoto O, Katagiri K, Ikewaki J et al. Drug-induced hypersensitivity syndrome due to carbapenem antibiotics. *J Dermatol* 2010;37:374-7.
 13. Takagi H, Hoshino T, Naganuma A, Koitabashi E, Uehara S, Sakamoto N et al. Drug induced hypersensitivity syndrome by triple therapy of peginterferon alpha2b, ribavirin and telaprevir in patient with double positive for HBV and HCV. *Hepatogastroenterology* 2013;60:1557-60.
 14. Shiohara T, Inaoka M, Kano Y. Drug-induced hypersensitivity syndrome (DIHS): a reaction induced by a complex interplay among herpesviruses and anti-drug immune responses. *Allergol Int* 2006;55:1-8.
 15. Picard D, Janela B, Descamps V, D'Incan M, Courville P, Jacquot S et al. Drug reaction with eosinophilia and systemic symptoms (DRESS): a multiorgan antiviral T cell response. *Sci Transl Med* 2010;2:46-62.
 16. Seishima M, Yamanaka S, Fujisawa T, Tohyama M, Hashimoto K. Reactivation of human herpesvirus (HHV) family members other than HHV-6 in drug-induced hypersensitivity syndrome. *Br J Dermatol* 2006;155:344-9.
 17. Pavlos R, Mallal S, Ostrov D, Pompeu Y, Phillips E. Fever, rash, and systemic symptoms: understanding the role of virus and HLA in severe cutaneous drug allergy. *J Allergy Clin Immunol Pract* 2014;2:21-33.
 18. Mockenhaupt M. Severe drug-induced skin reactions: clinical pattern, diagnostics and therapy. *J Dtsch Dermatol Ges* 2009;7:142-62.
 19. Hussain Z, Reddy BY, Schwartz RA. DRESS Syndrome, part II: management and therapeutics. *J Am Acad Dermatol* 2013;68:709-17.
 20. Kano Y, Tohyama M, Aihara M, Matsukura S, Watanabe H, Sueki H et al. Sequelae in 145 patients with drug-induced hypersensitivity syndrome/drug reaction with eosinophilia and systemic symptoms: survey conducted by the Asian Research Committee on Severe Cutaneous Adverse Reactions (ASCAR). *J Dermatol* 2015;42:276-82.
 21. Miyazaki M, Tanaka M, Ueda A, Yoshimoto T, Kato M, Nakamuta M et al. Acute liver failure caused by drug-induced hypersensitivity syndrome associated with hyperferritinemia. *World J Gastroenterol* 2011;17:4928-31.
 22. Kim DH, Koh YI. Comparison of diagnostic criteria and determination of prognostic factors for drug reaction with eosinophilia and systemic symptoms syndrome. *Allergy Asthma Immunol Res* 2014;6:216-21.
 23. Wei CH, Chung-Yee Hui R, Chang CJ, Ho HC, Yang CH, Lin YJ et al. Identifying prognostic factors for drug rash with eosinophilia and systemic symptoms (DRESS). *Eur J Dermatol* 2011;21:930-7.