

ESTETSKA KIRURGIJA LICA

Janev, Marija

Master's thesis / Diplomski rad

2022

Degree Grantor / Ustanova koja je dodijelila akademski / stručni stupanj: **University of Rijeka, Faculty of Medicine / Sveučilište u Rijeci, Medicinski fakultet**

Permanent link / Trajna poveznica: <https://um.nsk.hr/um:nbn:hr:184:078301>

Rights / Prava: [Attribution 4.0 International](#)/[Imenovanje 4.0 međunarodna](#)

Download date / Datum preuzimanja: **2024-11-22**



Repository / Repozitorij:

[Repository of the University of Rijeka, Faculty of Medicine - FMRI Repository](#)



SVEUČILIŠTE U RIJECI
MEDICINSKI FAKULTET
INTEGRIRANI PREDDIPLOMSKI I DIPLOMSKI SVEUČILIŠNI STUDIJ MEDICINE

MARIJA JANEV
ESTETSKA KIRURGIJA LICA
DIPLOMSKI RAD

Rijeka, 2022.

Mentor rada: izv. prof. dr. sc. Margita Belušić-Gobić, dr.med.

Diplomski rad ocijenjen je dana u Rijeci, pred povjerenstvom u sastavu:

1. prof. dr. sc. Tamara Braut, dr. med.
2. prof. dr. sc. Robert Cerović, dr.med
3. prof. dr. sc. Larisa Prpić Massari, dr.med.

Rad sadrži 39 stranica, 16 slika i 35 literaturnih navoda.

Zahvaljujem se svojoj obitelji, prijateljicama i prijateljima koji su mi bili neprocjenjiva potpora tijekom studija te bez njih ne mogu zamisliti postizanje ovog uspjeha. Također se zahvaljujem svojoj mentorici, prof.dr.sc. Margiti Belušić-Gobić, dr. med., na stručnom vodstvu i na podršci koja mi je izuzetno pomogla u pisanju ovog rada.

Ovaj rad posvećujem svojoj baki Ljerki, koja me cijeli život poticala na učenje i motivirala.

Ponosna sam na sebe jer sam ovaj rad napisala i završila fakultet u isto vrijeme kad mi je dijagnosticiran težak oblik raka mozga, glioblastom, a ovu zahvalu pišem u trenucima zadnjeg ciklusa kemoterapije. Vjerujem da se sve događa s razlogom te da me u budućnosti čekaju samo dobre stvari u životu i u karijeri kao liječnica.

Sadržaj

1.	Uvod	1
2.	Svrha rada	5
3.	Pregled literature na zadanu temu	5
3.1	Najčešće kirurške metode pomlađivanja	5
3.1.1	Blefaroplastika	5
3.1.2	Podizanje lica	8
3.1.3	Zatezanje i liposukcija vrata	12
3.1.4	Rinoplastika	14
3.1.5	Korekcija usnica (Lip lift)	21
3.2	Najčešće nekirurške metode pomlađivanja	21
3.2.1	Hijaluronski fileri	22
3.2.2	Botulinum toksin	23
4.	Rasprava	28
5.	Zaključci	31
6.	Sažetak	32
7.	Summary	33
8.	Životopis	34
9.	Literatura	35

1. Uvod

Estetska kirurgija je grana plastične kirurgije (od grčkog plastikos, oblikovati ili kalupiti). (1)

Preteče estetske kirurgije lica mogu se pratiti diljem svijeta - od Indije, stotinama godina prije Krista, gdje su pripadnici kaste zidara pokušavali rekonstruirati noseve odrezane kao kaznu za preljub; do Italije u šesnaestom stoljeću, gdje je Gasparo Tagliacozzi uveo tehnike za popravak ožiljaka na licu koji su bili posljedica čestih borbi. (2)

Standardi estetike lica i tijela su se kroz povijest uvelike mijenjali, a na evoluciju pojma ljepote najveći utjecaj imali su povijesni, kulturološki, geografski faktori, te utjecaj umjetnosti i kulture. (3)

Stari Grci vjerovali su da je lijepo lice definirano skladnošću proporcija crta lica. Za njih je idealno lice bilo podijeljeno na tri jednaka okomita dijela u dimenziji visine, te su proporcije širine lica bile dimenzija dvije trećine u odnosu na visinu lica, što je smjernica esencijalna i u današnje doba u planiranju kirurških zahvata u estetskoj kirurgiji. (2,4)

Utjecaj eurocentričnih standarda ljepote na ostale kulture potvrđuje se činjenicom da je u azijskim zemljama blijeda koža traženi standard ljepote jer se smatra znakom "prestiza". U Africi su standardi ljepote za žene varirali ovisno o zemlji i plemenu. Istegnute ušne resice, oznake na licu i oplata usana samo su neke od tradicija ljepote koje su bile uobičajene prije zapadnih utjecaja. Nakon kolonizacije i dolaska Europljana, afrička kultura počela se nasilno brisati. To je bio početak popularizacije eurocentričnih ideala ljepote, te mišljenja da je bijela koža i rasa glavni fokus i standard ljepote. (3)

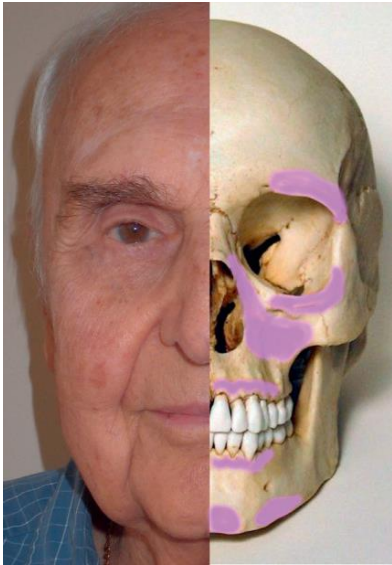
Estetska kirurgija, bez obzira na za nju vezana kontroverzna mišljenja, danas je jedna je od najbrže rastućih medicinskih praksi u svijetu, te smo naviknuti svakodnevno viđati reklame koje obećavaju čitateljima promjenu života ukoliko promijene izgled svojih tijela i lica.

Ljudsko lice kao komunikacijski alat kroz povijest je odigralo ključnu ulogu u našoj

evoluciji, a tako i njegova estetika. Razvoj i popularizacija estetske kirurgije povezan je s usponom potrošačke kulture u dvadesetom stoljeću i širenje moći srednje klase u razvijenom svijetu. Zato je ona danas jedna od najbrže rastućih grana medicine te njezina popularnost svakodnevno raste. Rast i normalizacija estetske kirurgije lica kroz dvadeseto stoljeće bila je isprepletena s novim modnim trendovima koji su se razvili pod utjecajem medija, mode i slavnih osoba. Ideali estetike lica danas su proizvedeni po uzoru lica koja nastaju uz pomoć rasvjete, fotografije, šminke i računalne obrade. Od "pravih" žena u današnje se vrijeme očekuje da uspješno interpretiraju izgled iz časopisa. Zato je činjenica da danas većina ljudi kao svoje estetske uzore ne navodi svoje prijatelje, susjede ili članove obitelji. Radije, oni imaju cilj izgledati kao filmske zvijezde, modeli, slavne osobe prezentirane u medijima. Svakodnevni kontakt s društvenim mrežama i obrađenim fotografijama lica i tijela također je znatno utjecao na mentalno zdravlje velike većine populacije, osobito žena. (3, 4)


Estetski zahvati glave obuhvaćaju spektar kirurških postupaka poput blefaroplastike, podizanja lica, korekcije nosa i korekcije usnica, te nekirurške metode poput aplikacije botulinum toksina i hijaulronskih punila.

Estetska kirurgija grana je medicine koja se danas najčešće koristi u svrhu "brisanja" znakova starenja. Tijekom procesa starenja dolazi do redukcije i atrofije potkožnog masnog tkiva, što utječe na potporu kože. Lice i vrat također su bogati žljezdanim strukturama, čija atrofija također djelomično doprinosi gubitku volumena. Osteoporotske promjene prisutne u većini starije populacije doprinose resorpciji facijalnog skeleta i zuba. Poslijedično tome, dolazi do redukcije kostiju lubanje, osobito u regijama kao što su orbitalni rubovi, maksila i piriformna regija, te prednja mandibularna i predčeljusna regija. Osim koštanog tkiva i potkožnog masnog tkiva, skeletni mišići lica tijekom procesa starenja također podliježu atrofiji. (5)

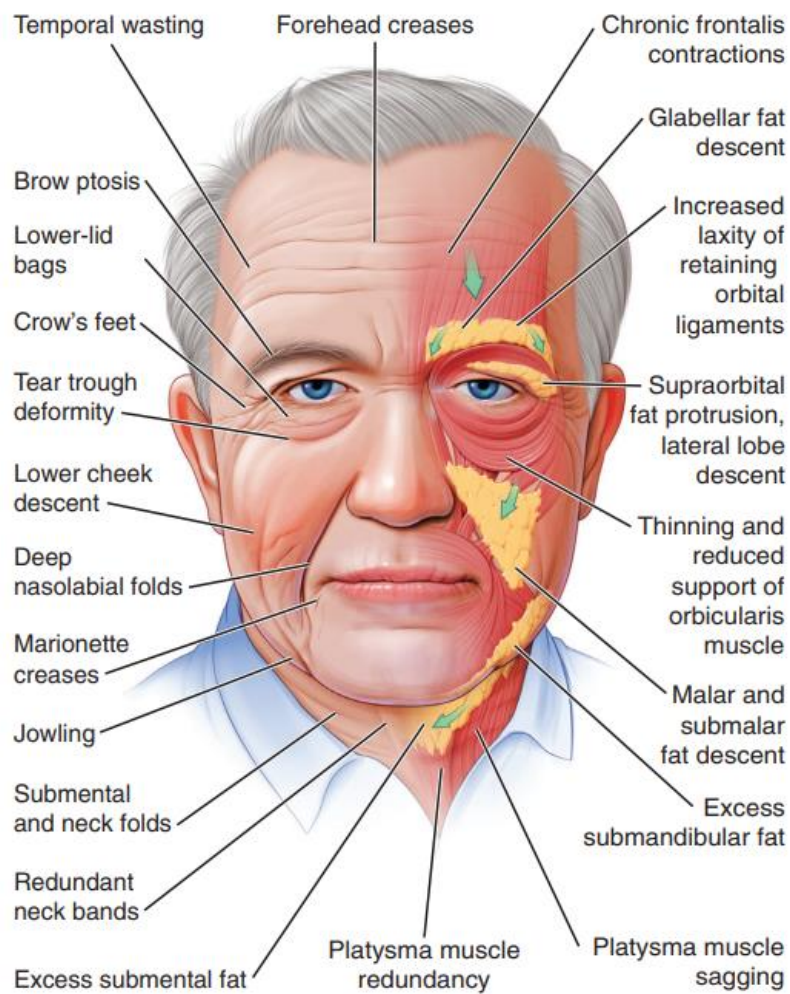


Slika 1: Niamtu, J. *Cosmetic Facial Surgery*. 2.izd. Philadelphia: Elsevier; c2008. Slika 2.2, Atrofija masnog tkiva i koštanog tkiva tijekom procesa starenja; str. 2

Mladoliko lice može se usporediti s oblikom naopakog jajeta, s najizraženijim volumenom u području srednje trećine lica. Nasuprot tome, lice koje stari obrnuto je suženo, te se može usporediti s oblikom uspravnog jajeta zbog premještanja volumena u donju trećinu lica.



Slika 2: Niamtu, J. *Cosmetic Facial Surgery*. 2.izd. Philadelphia: Elsevier; c2008. Slika 2.4, Usporedba preraspodjele masnog tkiva mladolikog lica i lica osobe u starijoj dobi; str. 13



Slika 3: Niamtu, J. Cosmetic Facial Surgery. 2.izd. Philadelphia: Elsevier; c2008. Slika 2.24. Promjene mekog tkiva lica tijekom procesa starenja; str. 19

2. Svrha rada

Svrha ovog diplomskog rada je pregledno prikazati najčešće kirurške i nekirurške metode koje se koriste u postupku pomlađivanja lica, te objasniti indikacije i dosege pojedinih od njih.

3. Pregled literature na zadanu temu

3.1 Najčešće kirurške metode pomlađivanja

3.1.1 Blefaroplastika

Blefaroplastika je metoda u estetskoj kirurgiji koja se izvodi na gornjim i donjim kapcima, čiji je cilj pomlađivanje i obnavljanje mladenačkog i prirodnog izgleda oka i periorbitalnog područja.

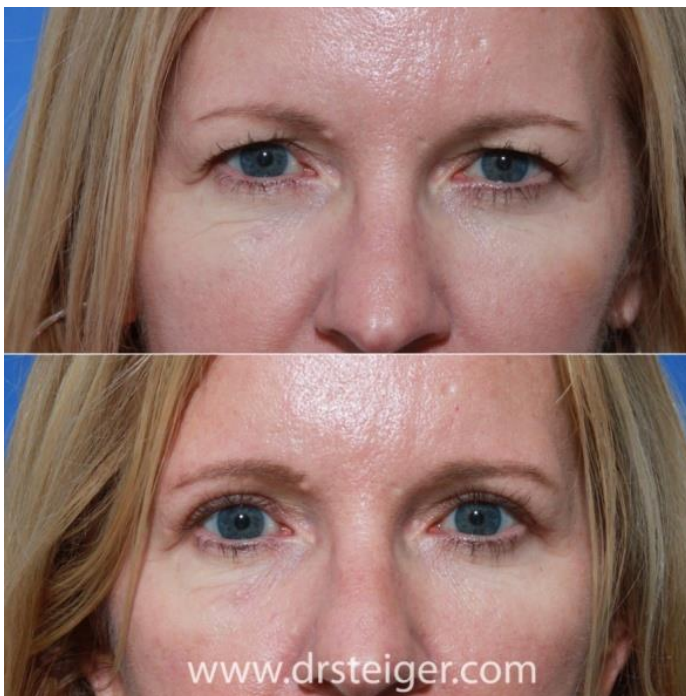Gornja i donja blefaroplastika tehnički su zahtjevne operacije koje zahtijevaju pažljivo planiranje i precizno izvođenje kako bi se postigli optimalni rezultati te izbjegle komplikacije. Postoje različite tehnike blefaroplastike, ali naglasak treba staviti na sigurnost i prilagođavanje postupka anatomiji pacijenta kako bi se postigao željeni ishod. U nastavku su opisane kirurške tehnike koje opisuju moguće načine izvođenja gornje i donje blefaroplastike, anatomije, prijeoperativnog planiranja i različitih pristupa i tehnika blefaroplastike, s naglaskom na sigurnosti i prilagođavanju postupka anatomiji pacijenta kako bi se postigao željeni ishod.

Cilj blefaroplastike gornjih kapaka jest vratiti vidljivost pretarznog prostora s dobro definiranim naborom gornjeg kapka uz obnavljanje volumena nabora gornjeg kapka, u pravilnom omjeru s pretarznim prostorom. Donja blefaroplastika ima za cilj stvoriti glatku

površinu donjeg kapka s neprimjetnim prijelazom u obraz. Kad su ovi ciljevi postignuti, oblik i dimenzije palpebralne fissure treba zadržati ili poboljšati.

Razlozi za podvrgavanje gornjoj blefaroplastici mogu biti estetski (u cilju očuvanja mladolikog izgleda), funkcionalni (zbog smetnja vida prekomjernom kožom), ili oboje. Kao i drugi zahvati u plastičnoj kirurgiji, koncept blefaroplastike razvio se tijekom godina zbog povećanja znanja o periorbitalnoj anatomiji, topografiji lica i starenju. Moderna blefaroplastika temelji se na očuvanju tkiva i volumena umjesto agresivnog uklanjanja, što pridonosi održavanju prirodnog izgleda. (6)

Funkcionalna gornja blefaroplastika jest redukcija viška kože gornjeg kapka u cilju poboljšanja vizualne opstrukcije uzrokovane suvišnim tkivom. Kozmetička gornja blefaroplastika estetski je zahvat indiciran kod pacijenata s viškom kože na gornjim kopcima. Blefaroplastika se može izvesti uz lokalnu ili opću anesteziju. U nekim slučajevima, osim viška kože, uklanja se mala količina mišića orbicularis oculi.

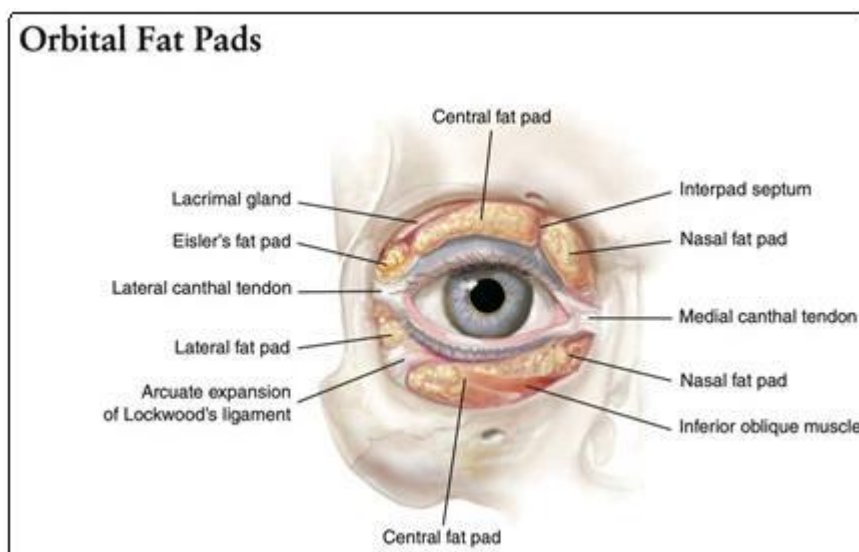


Slika 4: Blefaroplastika: Prije i poslije

(Dr. Steiger. Upper Eyelid Surgery (Blepharoplasty) in a Female [slika s interneta]. [pristupljeno 8.rujna 2022.] Dostupno na: <https://drsteiger.com/procedures/blepharoplasty-eyelid-surgery/photos/>

Anatomija lica može se podijeliti u pet slojeva kao što slijedi: sloj 1: koža, sloj 2: potkožno masno tkivo i fibrozno vezivno tkivo, sloj 3: površinski mišićno-aponeurotski sustav (SMAS), sloj 4: duboko masno tkivo i sloj 5: periost ili duboka fascija. Odjeljci masnog tkiva lica nalaze se u slojevima 2 i 4. (7)

Nazalni, centralni i Eislerovi masni jastučići nalaze se u gornjem kapku. Također, u donjem kapku nalaze se tri masna jastučića: nazalno, centralno i lateralno. Starenjem se smanjuje elastičnost kože lica te posljedično tome, dolazi do prolapsa periorbitalnog masnog tkiva uz stvaranje hernijalnih vrećica. (8)



Slika 5: Blefaroplastika: Prije i poslije

(Dr. Steiger. Upper Eyelid Surgery (Blepharoplasty) in a Female [slika s interneta]. [pristupljeno 8.rujna 2022.] Dostupno na: <https://drsteiger.com/procedures/blepharoplasty-eyelid-surgery/photos/>

Masno tkivo obično je sačuvano iznad sredine kapka, ali određeno uklanjanje može pomoći s estetskom konturom u estetskoj kirurgiji kapaka. Rez blefaroplastike izvodi se u pregibu kapka, čineći ga manje vidljivim nakon zacjeljivanja. (6)

Tipično, pacijenti mogu imati blage modrice ili otekline oko očiju u trajanju od 10 do 14 dana. Neki kirurzi mogu preporučiti izbjegavanje aplikacije šminke u postoperativnom razdoblju od dva do tri tjedna. Naočale se mogu odmah nositi, ali pacijenti mogu dobiti upute da izbjegavaju kontaktne leće nekoliko tjedana, ovisno o preferencijama kirurga. (7)

Komplikacije blefaroplastike relativno su rijetke. Primarni problem koji treba razmotriti je uklanjanje prevelike količine kože gornjeg kapka, što dovodi do poteškoća pri zatvaranju oka. To može uzrokovati kroničnu nuspojavu suhих očiju i rizik od ozljede rožnice. Zbog toga se preporučuje konzervativna ekscizija kože. Ostale komplikacije uključuju ptozu kapka (zbog ozljede mišića levatora) te asimetriju vjeđa ili sljepoću, što je iznimno rijetko.

Kontraindikacije za blefaroplastiku su prisutnost ptoze kapka te očnih bolesti poput glaukoma ili suhog oka. (6)

3.1.2 Podizanje lica

Podizanje lica (ritidektomija, facelifting) je kirurška metoda zatezanja lica. Od svih metoda pomlađivanja, ritidektomija ima najznačajniju sposobnost pomlađivanja izgleda pacijenta. (9)

Unatoč uvođenju brojnih nekirurških tehnika, kirurgija faceliftinga ostaje kamen temeljac pomlađivanja lica te najmoćnija trajna metoda za korekciju procesa starenja lica.

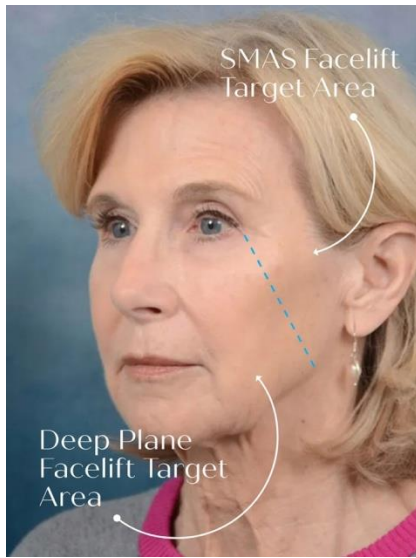Razumijevanje anatomije lica ključno je za svakog kirurga koji planira zatezanje lica.

Smatra se da su površinski mišićno-aponeurotski sustav, galea aponeurotica, frontalni mišić, površinska temporalna fascija i platizma svi u istoj ravnini disekcije.

Grane facijalnog živca uvijek su jedan sloj dublje od površinskog mišićno-aponeurotskog sustava. (10)

I duboki lifting lica i SMAS lifting lica odnose se na SMAS – sloj vezivnog tkiva i mišića ispod kože lica. Međutim, postoje ključne razlike u načinu na koji se SMAS podiže i lice

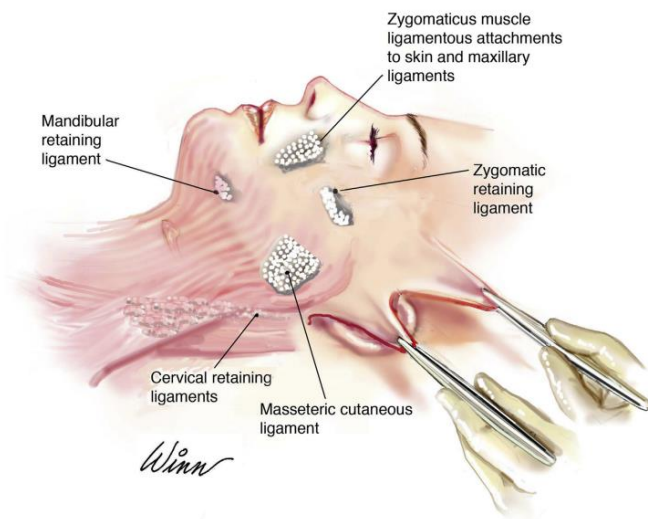
pomlađuje. Linija disekcije operacije zatezanja lica odnosi se na zamišljenu liniju koja se proteže od kuta vilice do kuta oka. Koža i meko tkivo popuštaju ispred te zamišljene linije, dok koža iza nje ostaje napeta. Razlog tome jest činjenica da se ispred uha nalazi parotida koja čvrsto drži kožu ispred uha. (11)



Slika 6: Linija disekcije operacije zatezanja lica: zamišljena linija koja se proteže od kuta vilice do kuta oka (Starkman. Deep Plane Facelift Scottsdale [slika s interneta]. [pristupljeno 6. kolovoza 2022.]. Dostupno na: 1646173735-ba-03.jpg (910×1210) (datocms-assets.com)

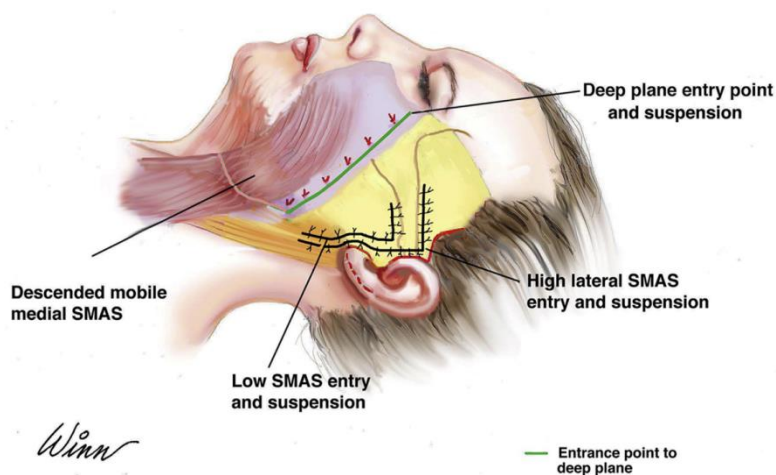
SMAS facelifting se uglavnom bavi zategnutijom kožom koja je bliže uhu, dok se linija disekcije dubokog faceliftinga nalazi dublje prema ustima i mandibuli. Deep plane lifting posebno cilja na dio lica najviše zahvaćen starenjem, zbog čega se često postižu značajniji rezultati u usporedbi sa SMAS faceliftingom. Sloj mišića i vezivnog tkiva koji se podižu u faceliftingu također su pričvršćeni za lice pomoću četiri duboka ligamenta. U SMAS faceliftingu, ovi ligamenti nastavljaju držati prednji dio vilice i nabore usta.

Duboki lifting lica bazira se na disekciji četiri ligamenta koji se učvršćuju u mišićno i vezivno tkivo. To su zigomatični ligament, maseterični ligament, mandibularni ligament i cervikalni ligament.



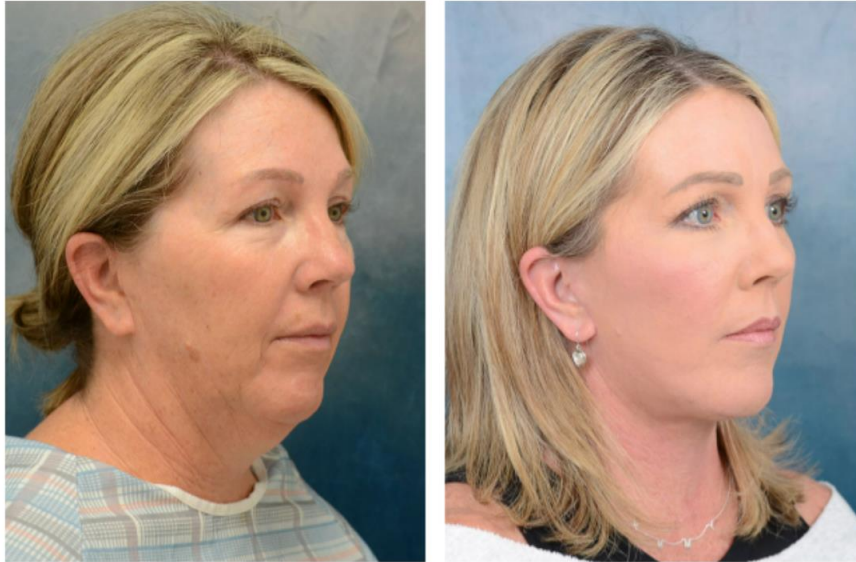Slika 7: Deep Plane Facelift

(Janis JE. Essentials of Aesthetic Surgery [slika s interneta]. Stuttgart. 2018 [pristupljeno 5. kolovoza 2022.]. Dostupno na: <http://www.thieme-connect.de/products/ebooks/book/10.1055/b-006-149929>)



Slika 8: Razlika SMAS Faceliftinga i Deep Plane Faceliftinga

(Janis JE. Essentials of Aesthetic Surgery [slika s interneta]. Stuttgart. 2018. [pristupljeno 5. kolovoza 2022.] Dostupno na: <http://www.thieme-connect.de/products/ebooks/book/10.1055/b-006-149929>)



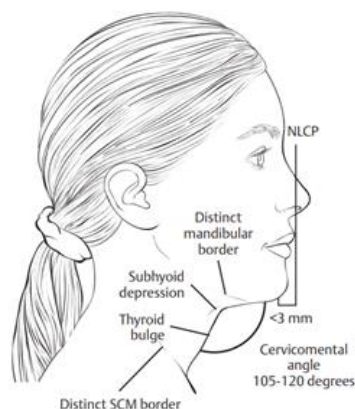
Slika 9: Podizanje lica: Prije i poslije (Starkman. Starkman Plastic Surgery. [slika s interneta]. [pristupljeno 6. kolovoza 2022.]. Dostupno na: 1646346421-combined.jpg (1421×1076) (datocms-assets.com)

To omogućuje postizanje prirodnijih rezultata, dok se SMAS facelifting može smatrati "istezanjem" lica jer su dijelovi još uvijek vezani ligamentima. Prednosti dubokog liftinga lica su dugotrajniji rezultati (10-15 godina), kraće vrijeme oporavka i prirodniji rezultati. Iako ozljeda zigomatične i bukalne grane facijalisa može utjecati na osmijeh pacijenta, ove dvije grane imaju višestruke međusobne anastomoze, što ovaj ishod čini malo vjerojatnim.

(11)

3.1.3 Zatezanje i liposukcija vrata

Vrat predstavlja važnu komponentu procesa starenja lica. Stoga je korekcija vrata ključna za uspješnu operaciju faceliftinga. Vizualni kriteriji za mladolik vrat su jasna donja mandibularna granica, vidljivo subhioidno udubljenje, vidljivo ispupčenje štitnjače hrskavice, vidljiva prednja granica sternokleidomastoidnog mišića i cervikomentalni kut od 105-120 stupnjeva.



Slika 10: Vizualni kriteriji mladolikog vrata (Janis JE, editor. Essentials of Aesthetic Surgery [slika s interneta]. Stuttgart: Georg Thieme Verlag; 2018 [pristupljeno 4. kolovoza 2022]. Dostupno na <http://www.thieme-connect.de/products/ebooks/book/10.1055/b-006-149929>

Algoritam koji vodi prema odgovarajućem kirurškom zahvatu sastoji se od evaluacije kože, masnog tkiva, platizme, digastričnog mišića, submandibularne žlijezde, mandibulokutaneosnog ligamenta te po izgledu brade.

Koža

Detaljno se ocjenjuje kvaliteta kože, s ritidima u mirovanju i tijekom mimike lica.

Očit višak kože obično se prekriva nakon rekonturiranja bez potrebe za incizijom kože (lokalno uklanjanje masnoće i platizmalna plikacija). Pravi višak kože proteže se ispod štitnjače hrskavice i posteriorno izvan sternokleidomastoidnog mišića. Ekscizija kože je nužna u obliku retroaurikularnog reza kože, te obično i submentalnog reza kože.

Masno tkivo

Za odabir kirurškog zahvata nužno je procijeniti razliku između potkožnog (preplatizmalnog) i dubokog (subplatizmalnog) masnog tkiva.

Submentalno masno tkivo može biti prisutno u submentalnom području što se očituje tijekom mirovanja te također i tijekom pokreta mimike donjeg dijela lica.

Pojava preplatizmalne i subplatizmalne masti može se razlikovati štipanjem submentalnog područja tijekom kontrakcija mimičnih mišića. Submentalno masno tkivo može se palpirati u submentalnom području u mirovanju, ali ne i tijekom mimičnih pokreta.

U slučajevima prisutnosti viška subplatizmalnog masnog tkiva, kada se ono može palpirati i u mirovanju i također tijekom mimičnih pokreta, potreban je kirurški pristup vratu.

Kirurška metoda izbora je liposukcija vrata, koja postiže optimalne i trajne rezultate.

Platizma

U evaluaciji platizme detaljno se procjenjuje statičko i dinamičko stanje platizme i nesavršenosti u sjeni vrata i čeljusti, te često prisutan višak kože koji prati platizmalne trake.

Slabljenje površinske cervikalne fascije platizme uzrokuje protruziju sadržaja platizme i masnog tkiva, a kao rezultat toga vidimo pojavu traka na vratu. Dostupno je nekoliko izoliranih i kombiniranih postupaka, a metoda izbora postupka ovisi o algoritmu procjene problematične regije. Liposukcija vrata postupak je izbora za pacijente s normalnom kvalitetom i tonusom kože i potkožja s lokaliziranim viškom submentalne potkožne masnoće.

Zatezanje vrata postupak je indiciran u pacijenata s prednjim platizmalnim naborima koji uzrokuju pojavu naboranog vrata. (11)

3.1.4 Rinoplastika

Anatomija nosa

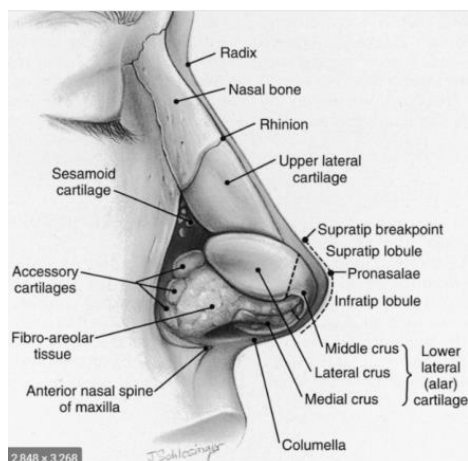
Uspješno upravljanje dišnim putovima zahtijeva razumijevanje strukture i funkcije gornjih i donjih dišnih putova. Nos je važna anatomska struktura gornjih dišnih puteva, koja osigurava optimalnu vlažnost i temperaturu zraka. Gornji koštani dio nosa sastoji se od parnih čeonih nastavaka maksile i nosne kosti koji su čvrsto pričvršćeni za čeonu kost. Ostatak nosnog mosta sastoji se od parnih gornjih bočnih hrskavica i donje alarne hrskavice, koje okružuju prednje nosnice tvoreći kolumelu. Nosni most podupire središnja hrskavica ili septum.

Sluznica nosa jako je vaskularizirana, što pomaže njenoj funkciji u održavanju vlažnosti donjih dišnih puteva. Ova činjenica nažalost je uzrok zašto pri traumi dolazi do krvarenja. Korištenje vazokonstriktora, poput kokaina ili fenilefrina, mogu smanjiti krvarenje i edem nakon traume tijekom zahvata nosa.

Opskrba krvlju dolazi iz vanjskih i unutarnjih grana karotidne arterije. Gornja trećina opskrbljuje se iz etmoidalnih arterija koje su grane oftalmične arterije. Opskrba donjih dviju trećina dolazi iz grana unutarnje maksilarne arterije (sfenopalatinalna grana).

Senzorna inervacija dolazi iz oftalmičke i maksilarne grane trigeminalnog živca, koji se dijele na nepčane živce koji proizlaze iz sfenopalatinog ganglija koji inerviraju turbine i septum, te prednji etmoidni živac koji inervira nosnice i prednju trećinu nosnog septuma.

Detaljno razumijevanje anatomije nosa nužno je za postizanje optimalnih rezultata tijekom postupka rinoplastike. (12)



Slika 11: Anatomija nosa

(Justin C. Sowder, MD, Andrew J. Thomas, MD, Preston Daniel Ward, MD. Essential Anatomy and Evaluation for Functional Rhinoplasty [slika s interneta]. 01. svibanj 2017. [pristupljeno 15.rujna 2022.]. Dostupno na:

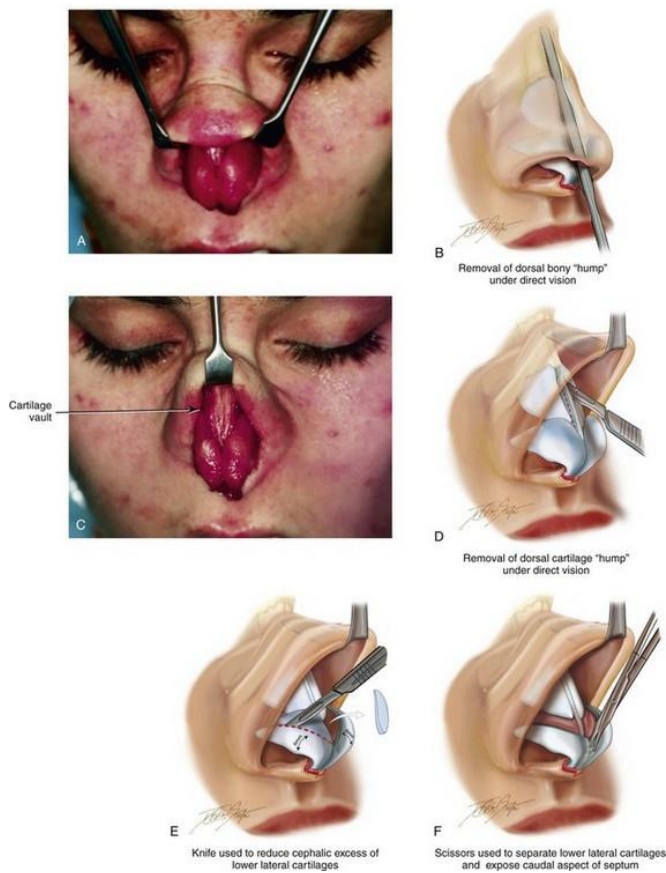
[https://www.google.com/imgres?imgurl=https%3A%2F%2Fels-jbs-prod-cdn.jbs.elsevierhealth.com%2Fcms%2Fattachment%2Fafddfbce-151e-49f8-87c3-79b0dd8f88ba%2Fgr4_lrg.jpg&imgrefurl=https%3A%2F%2Fwww.facialplastic.theclinics.com%2Farticle%2FS1064-7406\(16\)30145-6%2Ffulltext&tbnid=DkLtOFtAtGkNUM&vet=1&docid=ulunbQJ5O301MM&w=2848&h=3268&hl=en-GB&source=sh%2F%2Fim](https://www.google.com/imgres?imgurl=https%3A%2F%2Fels-jbs-prod-cdn.jbs.elsevierhealth.com%2Fcms%2Fattachment%2Fafddfbce-151e-49f8-87c3-79b0dd8f88ba%2Fgr4_lrg.jpg&imgrefurl=https%3A%2F%2Fwww.facialplastic.theclinics.com%2Farticle%2FS1064-7406(16)30145-6%2Ffulltext&tbnid=DkLtOFtAtGkNUM&vet=1&docid=ulunbQJ5O301MM&w=2848&h=3268&hl=en-GB&source=sh%2F%2Fim)

Otvorena rinoplastika

Rinoplastika se može izvoditi otvorenim ili zatvorenim pristupom. Izbor pristupa uglavnom ovisi o preferencijama kirurga. Najčešće indikacije za odabir otvorenog pristupa uključuju postojanje hrskavice asimetričnog vrha, dramatičnu premalu ili preveliku projekciju vrha, jako zakrivljen nos, deformitete srednjeg svoda koji zahtijevaju presađivanje (grafting), tumore nosa, deformitet u obliku rascjepa usne ili nosa, teške revizijske rinoplastike, infantilne (sićušne) nosnice te također u svrhu poučavanja. Zbog zapanjujuće raznolikosti i anatomskih varijacija nosa, mogu se identificirati tri široke kategorije postupaka u cilju oblikovanja vršaka nosa.

Tri osnovne kategorije uključuju smanjenje volumena ruba cefalične lateralne križnice s rezidualnom kompletnom trakom, smanjenje volumena s preorijentacijom šavova preostale

cjelovite trake (šavovi koji sužavaju kupolu, interdomalni šavovi i transdomalni šavovi) i smanjenje volumena s prekinutom trakom. (12, 13)



Slika 12: Otvoreni pristup u rinoplastici

(Jeffrey C. Posnick, DMD, MD. Aesthetic Alteration of the Nose: Evaluation and Surgery [slika s interneta] [pristupljeno 15. rujna 2022.]. Dostupno na: https://pocketdentistry.com/wp-content/uploads/285/B9781455726981000381_f038-006af-9781455726981.jpg)

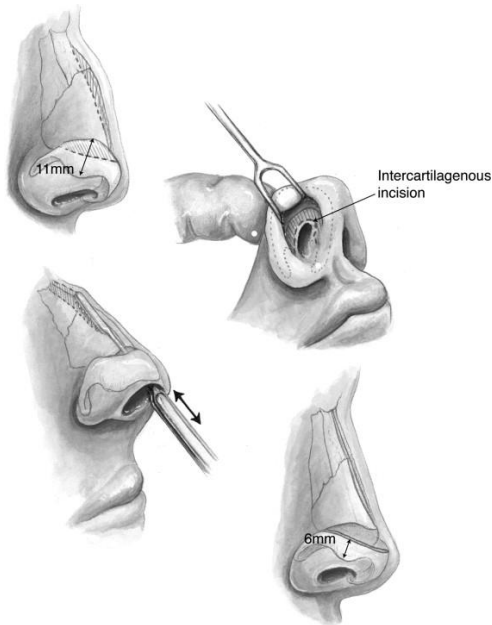
Zatvorena rinoplastika

Kirurški pristup nosu može se postići rezovima unutar nosa (endonazalni tj. zatvoreni pristup) ili rezovima unutar nosa u kombinaciji s rezovima izvan nosnica (vanjski pristup), obično na kolumeli.

Tehnički izazovi zatvorene rinoplastike izuzetno su zahtjevni te upravo zato ova metoda u pravilu zahtijeva iskusnijeg kirurga. Zatvoreni pristup rinoplastike mnogi kirurzi smatraju

daleko manje invazivnim od otvorene rinoplastike, budući da se potrebni kirurški rezovi lociraju unutar nosnica. Operacija se općenito izvodi brže od otvorene rinoplastike, a vrijeme zacjeljivanja i oporavka često je kraće. Nakon rinoplastike većina pacijenata osjeća utrnulost vrha nosa, ali kod zatvorene rinoplastike mnogi pacijenti navode da je utrnulost jedva primjetna. Za većinu kirurga najprivlačniji razlog za odabir metode zatvorene rinoplastike jest činjenica da nema rizika od vidljivih vanjskih ožiljaka. (12, 14)

Manje invazivni postupak zatvorene rinoplastike općenito će rezultirati bržim oporavkom uz postizanje optimalnih rezultata. Redukcija nosne grbe prvo se izvodi tehnikom struganja za manje kvрге te se dodatno dotjeruje primjenom Rubinova osteotoma u slučaju prisutnosti većeg deformiteta. Naknadno, kirurg nastavlja na ispravljanje bilo koje devijacije korijena nosa i zatvaranje deformacije otvorenog krova pomoću postupaka perkutane medijalne, lateralne i transverzalne osteotomije. Tijekom septorinoplastike izvodi se septoplastika kako bi se učinila korekcija septuma, odnosno riješila nazalna opstrukcija dišnih putova koji proizlaze iz septalne devijacije. Ujedno se odstranjeni komadići hrskavice mogu koristiti za presađivanje hrskavičnih grafova za augmentaciju vrška nosa. U svrhu očuvanja septalne potpore, nužno je održati dorzalne i kaudalne potpornje septuma u dimenziji od približno 1 cm. Ako je kaudalni septum podrezan za kaudalnu defleksiju i za promjenu nazolabijalnog kuta, važno je održati što je moguće više membranskog septuma kako bi se održala normalna pokretljivost donje trećine nosa. Osnovna tehnika standardne zatvorene rinoplastike je transkartilageni (intrakartilageni) pristup. Potreba za presađivanjem donjih bočnih hrskavica, prekomjerna projekcija, neuobičajeno uglata crura ili teški deformiteti alarne hrskavice su indikacija za “delivery approach” gdje ti deformiteti mogu biti izravno vizualizirani i adresirani. (15)



Slika 13: Zatvoreni pristup u rinoplastici

(Yadranko Ducic. MD. Robert DeFatta MD. PhD. Closed rhinoplasty. Operative techniques in Otolaryngology [slika s interneta]. 1.rujan 2007.[pristupljeno 15.rujna 2022.]. Dostupno na: <https://els-jbs-prod-cdn.jbs.elsevierhealth.com/cms/attachment/f61e2300-bd6b-405f-84a9-61058940ce58/gr5.jpg>)

Debljina kože

Izrazito tanka koža s oskudnim potkožnim tkivom slabo kamuflira čak i manje nepravilnosti u nosu, potencijalno otkrivajući koštane ili hrskavične izbočine, asimetrije, pomake ili nepravilnosti tijekom ranog postoperativnog razdoblja cijeljenja. Suprotno tome, debela koža teži većem postoperativnom edemu i sporijem zacjeljivanju. S obzirom na činjenicu da je stvaranje potkožnog ožiljka općenito obilnije, neoprezni kirurg je izložen mogućnosti jednom oblik postoperativne pollybeak deformacije, osobito kada se nepotrebno žrtvuje prekomjerni nosni kostur. Ekscizija prekomjernog potkožnog tkiva u vrhu nosa, koja je obično neophodna kod debele kože, obično je kontraindicirana kod tanke kože, budući da održavanje prirodne konture zahtijeva očuvanje mekog tkiva koje je umetnuto između skeletnih struktura i tanke

kože. Različita debljina kože i potkožnog tkiva igra vitalnu ulogu u planiranju ciljeva rinoplastike.

Nazalna koža je znatno tanja u području cefalične tri petine nosa, gdje je količina potkožnog tkiva i lojnih žlijezda oskudnija. Izolirano poravnanje koštanog i hrskavičnog dorzuma u pravilu će rezultirati neprihvatljivom linijom profila. Zato je također potrebno reducirati i potkožno tkivo, koje je vrlo obilno u pacijenata s debelom kožom. Za postizanje optimalnih rezultata i u cilju očuvanja funkcije i prirodnih kontura, esencijalno je očuvati određenu količinu potkožnog mekog tkiva. Ciljevi rinoplastike moraju biti uravnoteženi s estetskom procjenom pojedinog kirurga, uzimajući u obzir okolne crte lica i balans proporcija lica. Ono što je najvažnije, želje pacijenta kritičan su čimbenik u oblikovanju krajnjeg kirurškog ishoda. Osim izgleda, rinoplastiku prije svega karakterizira želja za poboljšanjem i nosnih funkcija. Rasne varijacije u obliku i funkciji nosa poprimaju sve veću važnost, a pacijenti sve više traže modifikacije nosa koje poboljšavaju izgled, ali čuvaju kulturne i rasne karakteristike. (12, 16)

Revizijska rinoplastika

Revizijska rinoplastika odnosi se na svakog pacijenta koji je već jednom ili više puta u prošlosti bio podvrgnut rinoplastici te želi poboljšati izgled, a često i funkciju nosa. Ovaj postupak smatra se jednim od najtežih zahvata s kojima se susreću estetski plastični kirurzi. (16)

Otvaranje nosa samo po sebi rezultira gubitkom oslonca, što je ponekad također potrebno nadoknaditi dodatnim presađivanjem hrskavice u cilju održavanja normalne strukture.

Autogena hrskavica općenito se smatra zlatnim standardom za presađivanje u rekonstruktivnoj septorinoplastici. U restrukturiranju nosnog kostura, autogena hrskavica može se uzeti iz nosnog septuma, ušne školjke ili rebra, ali se kostalna hrskavica smatra

najpogodnijim tkivom za rekonstrukciju nosnih defekata. Autogeno tkivo materijal je koji ima nisku stopu komplikacija kao što su resorpcija, infekcija i ekstruzija u usporedbi s homografitima i aloplastičnim implantatima. (17)

U revizijskoj kirurgiji, odnosi podrške koji postoje između ožiljnog tkiva i temeljne strukture nosa se gube, te je zato u određenim slučajevima potrebno presađivanje hrskavičnih graftova u svrhu potpore i bolje povezanosti kože i mekog tkiva. U protivnom može doći do zacjeljivanja i stvaranja ožiljka u obliku kontraktura. U revizijskoj rinoplastici s relativno blagim deformacijama ili u prisutnosti deformacija koje se mogu ispraviti presađivanjem hrskavičnih graftova, moguć je također i zatvoreni pristup. Iako je endonazalna kirurgija potencijalna metoda izbora za značajan postotak revizijskih slučajeva, otvoreni pristup često je neizbježan u složenoj revizijskoj korekciji nosa. (18)

Otvaranje nosa samo po sebi rezultira gubitkom oslonca, što je ponekad također potrebno nadoknaditi dodatnim presađivanjem hrskavice u cilju održavanja normalne strukture.

Autogena hrskavica općenito se smatra zlatnim standardom za presađivanje u rekonstruktivnoj septorinoplastici za punjenje volumena i strukturnu potporu. U restrukturiranju nosnog kostura, autogena hrskavica može se uzeti iz nosnog septuma, ušne školjke ili rebra, ali se kostalna hrskavica smatra tkivom najpogodnijim za rekonstrukciju nosnih defekata. Autogeno tkivo materijal je koji ima nisku stopu komplikacija kao što su resorpcija, infekcija i ekstruzija u usporedbi s homografitima i aloplastičnim implantatima. (16)

3.1.5 Korekcija usnica (Lip lift)

Perioralna regija, posebno kut usana, kod nekih osoba može uzrokovati "namršten" izgled ili izgled tužnih usta. Osim izravnog pristupa operacijom podizanja gornje usne, druge operacije pomlađivanja lica, kao što je podizanje kože lica, imaju skroman učinak na ovu regiju. Nekirurški pristupi liječenju spuštenih kutova usta često kombiniraju upotrebu injekcija botulinum toksina u mišiće platysma i depressor anguli oris, kao i postavljanje mekotkivnih filera za kamuflažu dubokih marionetskih nabora.

U većine pacijenata, obično je potrebno ukloniti oko 30% duljine gornje usne. U literaturi se navodi da je idealna duljina 1,1 do 1,4 cm, ali je u praksi često najbolja smjernica promatranje vidljivosti zuba. (19)

3.2 Najčešće nekirurške metode pomlađivanja

Prije samo dva desetljeća, kirurške metode bile su jedina opcija za revitalizaciju i preoblikovanje izgleda. Danas se umjesto njih također mogu koristiti nekirurške metode koje imaju nekoliko prednosti u odnosu na tradicionalnu estetsku kirurgiju.

"Nekirurški" tretmani također su poznati kao "neinvazivni". Za razliku od "invazivnih" kirurških tretmana, ovi postupci ne uključuju rezanje kože niti umetanje instrumenata u tijelo. Nekirurški zahvati također se razlikuju od kirurških po svojoj reverzibilnosti, omogućujući pacijentima da promjene ponište ako to naknadno žele.

Evolucija pomlađivanja lica je napredovala tijekom posljednjih nekoliko godina, s uvođenjem novih tehnika i novitetima u nekirurškom pristupu estetici lica koje stari. Posebna pozornost mora biti dana u tretmanu određenih područja kao što su glabelarna, očna i nazalna regija zbog rizika od arterijske okluzije, ishemija i embolija, i posljedične nekroze tkiva.

3.2.1 Hijaluronski fileri

U novije vrijeme, uvođenje različitih vrsta hijaluronskih filera promijenilo je koncept neinvazivnog pomlađivanja. (20)

Hijaluronska kiselina je glikozaminoglikan koji se sastoji od pravilno ponavljajućih nesulfatiranih disaharidnih jedinica glukuronske kiseline i N-acetilglukoamina. Radi se o izrazito hidrofilnoj molekuli, jer u kontaktu s vodom uzrokuje stvaranje gela, što je ključni razlog zašto se ova molekula koristi u nadoknadi volumena u estetske svrhe. Hijaluronski fileri igraju sastavnu ulogu u korekciji bora u donjoj polovici lica; od nazolabijalnih bora, marionetskih bora, te u izravananju bora usana. Također se mogu koristiti za reoblikovanje lica, dodavanje kontura bradi i čeljusti, korekciju nosa i podočnjaka, te povećanje volumena obraza i usana. (21)



Slika 14: Rekonstrukcija volumena lica uporabom dermalnih filera (Igor Alves. Transformando Faces. [slika s interneta] [pristupljeno 12. rujna 2022.]. Dostupno na <https://images.app.goo.gl/6Ne7nyqJ4szxvXZ6A>)

Također, činjenica da je hijaluronska kiselina nespecifična za određeno tkivo ili vrstu od presudne je važnosti u izbjegavanju imunološke reakcije i u cilju postizanja maksimalne sigurnosti filera. (20, 21)

Većina komplikacija povezanih s upotrebom filera hijaluronske kiseline je blaga, prolazna i reverzibilna. Ozbiljne komplikacije zbog vaskularne okluzije uključuju kožnu nekrozu i sljepoću, do kojih, iako rijetko, može doći zbog kompresije žile ili izravne intravaskularne injekcije filera. Vaskularna okluzija najteža je komplikacija povezana s injekcijom filera hijaluronske kiseline. Upravo zato, temeljito razumijevanje vaskularne anatomije lica smanjuje rizik od vaskularne okluzije. (20)

3.2.2 Botulinum toksin

Mehanizam djelovanja

Clostridium botulinum je Gram-pozitivna, štapićasta, anaerobna, pokretna, sporogena bakterija koja ima sposobnost proizvodnje neurotoksina. Radi se o najjačem toksinu uopće poznatom čovječanstvu, sa smrtonosnom dozom od 1,3-2,1 ng/kg kod ljudi. (22)

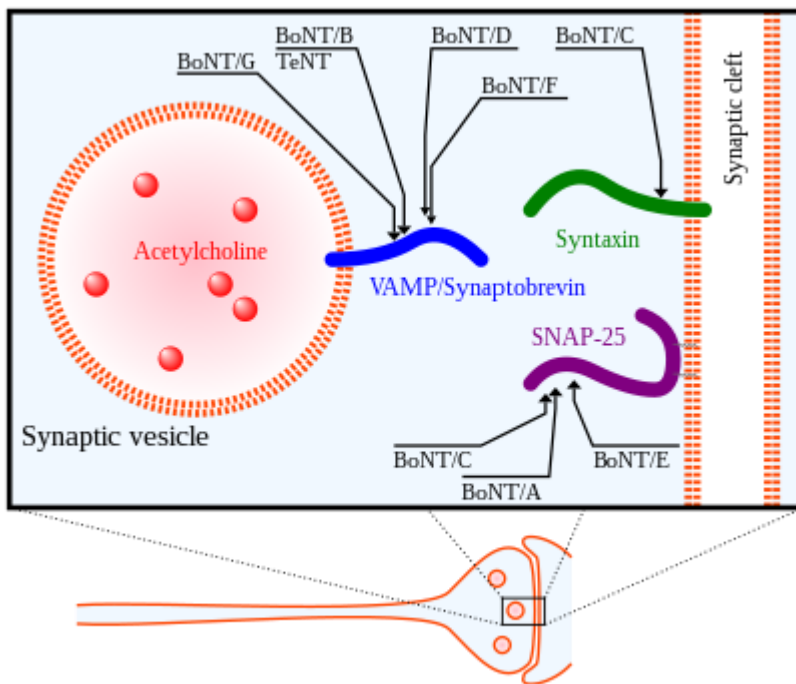
Botulinum toksin sprječava otpuštanje neurotransmitera acetilkolina sa završetaka aksona na neuromuskularnom spoju, što uzrokuje mlitavu paralizu. (23)

Botulinum toksin cijepa proteine ključne za aktivaciju živaca. Prvo, toksin se specifično veže na živce koji koriste neurotransmiter acetilkolin. Jednom kada se veže za živčani završetak, neuron preuzima toksin u vezikulu endocitozom posredovanom receptorom, gdje se on aktivira. (24)

Botulinum toksin prepoznaje različite klase receptora istovremeno (ganglioziđe, sinaptotagmin i SV2). (25)

Jednom kada uđe u citoplazmu, toksin cijepa SNARE proteine (proteine koji posreduju u spajanju vezikula, sa svojim odjeljcima vezanim za ciljnu membranu), što znači da se vezikule acetilkolina ne mogu vezati za staničnu membranu, sprječavajući stanicu da otpusti vezikule neurotransmitera. To zaustavlja živčane signale, što dovodi do mišićne paralize.

(26)



Slika 15: Mehanizam djelovanja botulinum toksina

(Y tambe. Presynaptic CNTs targets [slika s interneta]. 26.06.2007. [pristupljeno dana 10. rujna 2022.]) Dostupno na

https://commons.wikimedia.org/wiki/File:Presynaptic_CNTs_targets.svg

Botulinum toksin u kozmetičke svrhe

Kozmetičke indikacije prvi put su spoznate tijekom kasnih 1980-ih godina, te se upotreba i popularnost botulinum toksina brzo proširila tijekom 1990-ih godina. Studije su tada pokazale očito poboljšanje u pojavi postojećih finih linija i bora lica. Također, uporaba kod mlađih pacijenata također je pokazala učinkovitost botulinum toksina u prevenciji javljanja novih bora. Teorija koja to objašnjava jest da botulinum toksin ograničava pokrete mišića, koji zato atrofiraju i nisu u stanju stvoriti kozmetički vidljive bore. Tri do pet dana nakon tretmana, većina pacijenata navodi prirodno poboljšanje svog izgleda.

Postoje mnoge regije lica koja imaju koristi od injekcija botulinum toksina. Najčešće tretirana regija je područje između obrva ili glabelarnog područja gdje nastaju duboki okomiti nabori. Mišići corrugator supercilii, frontalni, orbikularni i procerusni mišići odgovorni su za nastanak ovih brazda. Znakovi starenja često se također lociraju bočno od oka u području poznatom kao Crow's feet. Lateralni orbikularni mišić, koji je odgovoran za Crow's feet, jedan je od najosjetljivijih mišića na botulinum toksin. Injekcije u području čela indicirane su u kandidata koji imaju teške vodoravne nabore na čelu. (21)

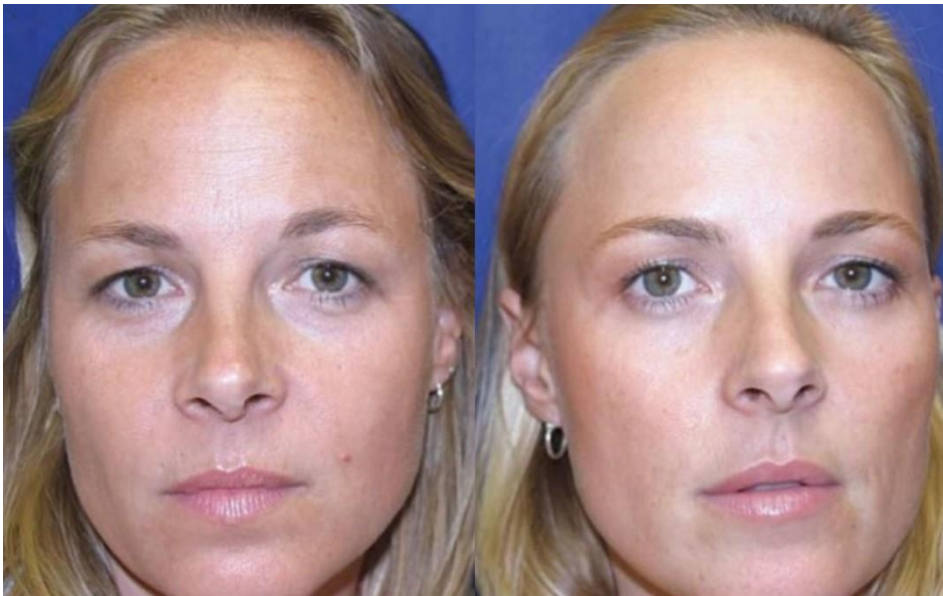Također, injekcije botulinum toksina pokazale su svoje djelovanje u prevenciji nastanka bora. Studija na sestrama blizankama uspoređivala je pojavu bora blizanke koja je redovito primala tretmane botulinum toksina tijekom 13 godina s drugom blizankom koja je primala minimalan tretman. Studija je zaključila je da je botulinum toksin značajnu učinkovitost u sprječavanju stvaranja statičnih linija i bora. (21, 27)

Blizanka s desne strane fotografije primala je tretman čeonih bora dva do tri puta godišnje u razdoblju od 13 godina te ukupno dva puta u područje regije Crow's feet. Blizanka s lijeve strane dobila ga je samo dva puta, u trećoj i sedmoj godini, u područje čeonih bora. (27)

Čeone i glabelarne linije nisu bile vidljive u redovito liječene blizanke, ali su bile vidljive u minimalno liječene blizanke. Bore u području Crow's feet bile su manje primjetne kada se

redovito liječena blizanka smiješila (čak i 7 mjeseci nakon tretmana) nego kada se minimalno liječena blizanka smiješila. Netretirana područja lica (npr. nazolabijalne bore) pokazala su usporedivo starenje u obe blizanke. Niti jedna blizanka nije ima štetne učinke niti nuspojave. Posljedično tome, može se zaključiti da dugotrajna primjena injekcija botulinum toksina može spriječiti nastanak statičnih bora na licu vidljivih u mirovanju. Ovakav tretman također može smanjiti pojavu bora u regiji Crow's feet. Liječenje se dobro podnosi, bez prijavljenih nuspojava tijekom 13 godina redovnog liječenja u ovoj studiji.

Na priloženoj fotografiji jasno možemo vidjeti da sestra blizanka s lijeve strane ima jasno vidljive statične bore, a blizanka s desne strane ima mnogo glađu i mlađu kožu. (21, 27)



Slika 16: Studija na sestrama blizankama koja je ispitala učinkovitost preventivnih tretmana botulinum toksina

(Roberts McCarron. [slika s interneta]. [pristupljeno dana 12. rujna 2022.] Dostupno na: <https://www.rmclinic.co.uk/wp-content/uploads/2019/10/Twins-4-1080x675.jpg>)

Injekcije botulinum toksina za kongenitalne i traumatske asimetrije lica

Injekcije botulinum toksina za liječenje asimetrije lica prvi put su upotrebljene 1989. godine u pacijenta s jednostranom ozljedom živca uslijed ritidektomije. (28)

Farmakološki tretman botulinum toksina tipa A u neparaliziranu stranu lica inicijalno se također počeo koristiti za liječenje asimetrije uzrokovane paralizom lica gdje je pokazao obećavajuće rezultate u poboljšanju estetike lica te kvalitete života. Etiologija paralize najčešće je idiopatska (Bellova paraliza), a mogući uzroci također su Ramsey Huntov sindrom, infekcije, resekcije tumora i ozljede baze lubanje. Jednostrana paraliza facijalnog živca može dovesti do nevoljnih statičkih i dinamičkih promjena izraza lica. Primjenom tretmana botulinum toksina u čak 55,5% pacijenata dolazi do neuralnog popravka i regeneracije vlakana.

Poslijedično tome, dolazi do smanjenja hiperkineze, sinkinezije i neravnoteže lica te poboljšanja estetike i simetrije lica na paraliziranoj strani. (21, 29)

Uporaba botulinum toksina također je vrlo korisna u liječenju paralize rubnog mandibularnog živca. Asimetrija donje usne zbog odsutnosti depresorne funkcije može se liječiti ubrizgavanjem botulinum toksina u kontralateralni depresor labii inferioris. Osim toga, hemifacijalni spazam i hipertrofija masetera također se mogu liječiti na isti način. Botulinum toxin A također se koristi u procjeni mjesta pokretača migrene u preoperativnoj obradi za operaciju migrene. U pedijatrijskoj populaciji koristi se primarno u cilju liječenja migrene, hiperhidroze, tortikolisa, rascjepa usne, te spasticiteta i mišićne hipertrofije. U području neurologije, injekcije botulinum toksina koriste se za liječenje tremora ruku i distonije. U području dermatologije, uporaba botulinum toksina u liječenju palmarne hiperhidroze također je postala sve popularnija. Korisnost botulinum toksina također je zabilježena u liječenju vazospastičkih poremećaja i kroničnog regionalnog bolnog sindroma. (28)

4. Rasprava

Mnogi radovi govore u prilog koristi primjene metoda estetske kirurgije, dok neki autori spominju ograničenja u selekciji pacijenata koji su pogodni kandidati za estetsku kirurgiju. Također, većina autora slaže se da je uz estetsku korist ova grana kirurgije također korisna u rekonstrukciji struktura lica u vidu korekcije kraniomaksilofacijalnih prijeloma, revizije ožiljaka, popravka razderotina, liječenje vaskularnih malformacija, operacije kraniofacijalnih i maksilofacijalnih rascjepa, ortognatske kirurgije i tretmanu karcinoma, o čemu govore Chuang J, i sur. (28)

U ovom radu navedene su različite primjene kirurških metoda koje se koriste u estetske svrhe, ali također i u svrhu liječenja različitih deformiteta lica. Zahvati poput rinoplastike mogu poboljšati funkciju disanja te blefaroplastika koja može poboljšati kvalitetu vida. (5, 29)

Nos je važna anatomska struktura gornjih dišnih puteva, koja osigurava optimalnu vlažnost i temperaturu zraka. Zbog svog centralnog položaja na licu, njegov oblik i simetrija znatni su faktori estetike lica. (12)

Rinoplastika se može izvoditi otvorenim ili zatvorenim pristupom. Otvoreni pristup metoda je izbora kod težih deformiteta nosa, dok je zatvoreni pristup metoda koja se koristi u manjim deformitetima. (12,14,16)

Problematika zahvata rinoplastike prisutna je također u pitanju selekcije kandidata, osobito u vidu dobi pacijenta. Jedan od najčešćih zahata kojeg mlađi ljudi zahtijevaju upravo je rinoplastika. Kod dječaka kosti prestaju rasti u dobi od oko 15 godina, dok je kod djevojčica to obično oko 13. godine. Upravo zato, rinoplastika je rizičan postupak ukoliko se izvršava

prije nego što nosne kosti prestanu rasti. Osim dobi, ograničenja koja se spominju su realističnost očekivanja, potreba za kirurškim zahvatom te mentalno zdravlje. (30)

U pitanju tretmana kao što je zatezanje lica, također se postavlja pitanje koja je dob prikladna za započinjanje tretmana, i je li ovaj tretman potreban u mlađih pojedinaca u tridestetim ili čak u dvadesetim godinama. Odgovor na to pitanje, smatra Duplechain, MD., jest da je da idealna dob za započinjanje tretmana protiv starenja potpuno individualna. Duplechain smatra da je podvrgavanje tretmanu zatezanja lica potpuno opravdano u pojedinaca koji već u mlađoj dobi imaju značajno opuštenu kožu, bore ili trake na vratu, te da dob ne pripada u ograničenja u postupku odabira kandidata. Duplechain također smatra da je kirurška opcija dugoročno isplativija od uporabe minimalno invazivnih nekirurških tehnika pomlađivanja. (31)

S tim se djelomično ne slaže Julia K. Terzis, koja u svojem članku Facial Nerve Injury: Diagnosis and Repair navodi da u zahvatu zatezanja lica treba biti posebno oprezan zbog mogućnosti oštećenja facijalnog živca, koju navodi kao najčešću komplikaciju ovog zahvata. Navodi da je operacija zatezanja lica svakako opravdana, ali upućuje na oprez i na činjenicu da je važno biti selektivan u odabiru pacijenta i da je bitno odrediti je li ova operacija pacijentu zaista potrebna. (32)

Blefaroplastika je metoda u estetskoj kirurgiji koja se izvodi na gornjim i donjim kapcima, čiji je cilj pomlađivanje i obnavljanje mladenačkog i prirodnog izgleda oka i periorbitalnog područja. Osim estetskih prednosti, ovaj zahvat koristan je u poboljšanju kvalitete i funkcije vida koja može biti oštećena zbog prisutnosti viška kože u regiji kapaka. Glavna smjernica koja dovodi do postizanja prirodnih rezultata je izbjegavati agresivno i pretjerano uklanjanje tkiva i volumena kapaka. (6)

Osim mnogobrojnih koristi blefaroplastike, autori spominju neke rizike i ograničenja vezana za ovaj postupak. Neke od kratkotrajnih posljedica su infekcije, dehiscencije rane i hematomi, ali osim toga može doći do dugotrajnih komplikacija kao što su ožiljci, asimetrija, a također i pretjerana korekcija vjeđa koja dovodi do neprirodnog izgleda očne regije, tvrdi James Oestreicher u svom članku. (33)

Alternativa primjeni kirurških zahvata su neinvazivni nekirurški zahvati, koji također imaju mnoge prednosti u odnosu na kirurške. Neke od prednosti su reverzibilnost postupka, znatno kraće vrijeme oporavka, uporaba lokalne umjesto opće anestezije te znatno kraće vrijeme oporavka i smanjenu mogućnost komplikacija. (20, 21)

Korisnost neinvazivnih metoda pomlađivanja lica također je prepoznata činjenicom da one danas čine većinu u ukupnom broju estetskih postupaka lica, te njihova popularnost svakodnevno raste. Prema statistici Američkog društva plastičnih kirurga, u 2018. godini obavljeno je 15,9 milijuna minimalno invazivnih kozmetičkih zahvata, što govori o povećanju brojki od 2% u odnosu na 2017. godinu i povećanju od 228% u odnosu na 2000. (34)

Statistike Međunarodnog društva za estetsku plastičnu kirurgiju u razdoblju od 2017. do 2018. godine pokazale su globalni rast od 10% u popularnosti nekirurških zahvata i smanjenja od 0,6% u popularnosti kirurških zahvata, zbog napredka neinvazivnih metoda pomlađivanja i zbog minimalnog rizika za nastanak komplikacija. (35)

Ova činjenica dokazuje da prednosti neinvazivnih metoda pomlađivanja lica postaju sve više prepoznate i prihvaćene u društvu, ali treba uzeti u obzir da je efekt, odnosno krajnji rezultat primjene kirurške metode neusporedivo veći i bolji u komparaciji s nekirurškim metodama. Upravo zbog svojih mnogobrojnih prednosti, bitno je uzeti u obzir izuzetnu korisnost nekirurških metoda i koristiti ih kao alternativu invazivnim kirurškim metodama u svrhu

pomlađivanja lica. Za većinu pacijenata, individualni pristup i kombinacija kirurških s nekirurškim intervencijama dati će optimalne rezultate u svrhu pomlađivanja lica. (20)

5. Zaključci

- Blefaroplastika je metoda koja se izvodi na gornjim i donjim kapcima u cilju obnavljanja mladenačkog i prirodnog izgleda oka i periorbitalnog područja. Može se raditi iz estetskih i/ili funkcionalnih razloga.

- Ritidektomija (zatezanje lica, facelifting) je uz zatezanje vrata zlatni standard u pomlađivanju pacijenta. SMAS facelifting se uglavnom bavi zategnutijom kožom koja je bliže uhu, dok se linija disekcije dubokog faceliftinga nalazi dublje prema ustima i mandibuli.

-Rinoplastika se može izvoditi otvorenim ili zatvorenim pristupom. Otvoreni pristup metoda je izbora kod težih deformiteta nosa, dok je zatvoreni pristup metoda koja se koristi u manjim deformitetima, te je ujedno manje invazivan postupak s kraćim vremenom oporavka.

-Hijaluronski fileri hidrofилne su molekule koje se koriste u nadoknadi volumena u kozmetičke svrhe. Imaju ulogu u korekciji nazolabijalnih bora, marionetskih bora, i u izravnavanju bora usana, te se također koriste za reoblikovanje lica, dodavanje kontura bradi i čeljusti, korekciju nosa i podočnjaka, te povećanje volumena obraza i usana.

- Uporaba botulinum toksina pokazala je svoju korisnost u tretmanu i prevenciji pojave finih bora lica. Teorija koja to objašnjava jest da botulinum toksin sprječava otpuštanje neurotransmitera acetilkolina na neuromuskularnom spoju, što uzrokuje mlitavu paralizu, atrofiju mišića, ograničenje pokreta mišića i posljedično tome, redukciju nastanka bora.

- Problematika zahvata estetske kirurgije prisutna je u pitanju selekcije kandidata za pojedinu metodu, gdje u obzir trebamo uzeti zdravstveno stanje i anamnezu pacijenta, anatomiju

tretirane regije, dob pacijenta, realističnost očekivanja pacijenta, mentalno zdravlje pacijenta, te s obzirom na sve navedeno, izabrati adekvatnu nekiruršku ili kiruršku metodu, odnosno njihovu kombinaciju.

6. Sažetak

Estetska kirurgija grana je plastične kirurgije koja se izvodi kako bi osoba promijenila svoj fizički izgled iz kozmetičkih, a ne iz medicinskih razloga. Estetska kirurgija uključuju spektar kirurških postupaka poput blefaroplastike, podizanja lica, korekcije nosa i lip lifta, te nekirurške postupke, poput botoksa i dermalnih punila. Estetska kirurgija je danas jedna od najbrže rastućih medicinskih praksi u svijetu.

Rast i normalizacija estetike lica pod znatnim je utjecajem današnjih modnih trendova koji su se razvili pod utjecajem medija, mode i slavnih osoba koje svakodnevno vidamo na društvenim mrežama. Kao rezultat toga, također postoji i negativna strana ove specijalnosti, a to je činjenica da se u osoba s nerealističnim očekivanjima mogu razviti tjelesni dismorfni poremećaji.

Kod pacijenata s realističnim očekivanjima, njezina je upotreba opravdana, ali i ključna, zbog toga što bi svaka osoba trebala biti slobodna promijeniti svoj vanjski izgled ako to želi, bez straha od osuđivanja okoline.

Problematika zahvata estetske kirurgije prisutna je u pitanju selekcije kandidata za pojedinu metodu, gdje u obzir trebamo uzeti zdravstveno stanje i anamnezu pacijenta, anatomiju tretirane regije, dob pacijenta, realističnost očekivanja pacijenta, mentalno zdravlje pacijenta, te s obzirom na sve navedeno, izabrati adekvatnu nekiruršku ili kiruršku metodu, odnosno njihovu kombinaciju.

7. Summary

Plastic surgery is a specialty that involves the restoration, reconstruction or alteration of the human body caused by trauma and deformities. It can be divided into two main categories: reconstructive surgery and aesthetic surgery.

Cosmetic surgery is a branch of plastic surgery in which a person chooses to undergo surgery or an invasive medical procedure to change their physical appearance for cosmetic rather than medical reasons. Aesthetic surgery includes a number of surgical procedures such as blepharoplasty, facelift, nose correction and lip lifting, as well as non-surgical cosmetic procedures, such as botox and dermal fillers. The history of facial aesthetic surgery can be dated back to ancient times, hundreds of years before Christ. Today, it is one of the fastest growing medical practices in the world.

The growth and normalization of facial aesthetics is significantly influenced by today's fashion trends that have developed under the influence of the media, fashion and celebrities that we can see every day on social networks. As a result, there is also a negative side to this specialty, which is the fact that people with unrealistic expectations can develop body dysmorphic disorders.

The problem of cosmetic surgery procedures is present in the issue of candidate selection for a particular method, where we need to take into account the patient's health condition and history, the anatomy of the treated region, the patient's age, the realistic expectations of the patient, the patient's mental health, and considering all of the above, choose an adequate non-surgical or a surgical method, or their combination.

8. Životopis

Marija Janev rođena je 26. rujna 1996. u Zagrebu. Završila je Klasičnu gimnaziju u Zagrebu te 2015. godine upisala Integrirani prediplomski i diplomski studij medicine u Rijeci. Govori engleski, nizozemski, njemački i talijanski jezik. Tijekom 6. godine studija sudjelovala je na cijelogodišnjoj Erasmus razmjeni studenata u Istanbulu, gdje je pohađala Acibadem University of Medicine.

9. Literatura

1. "What is Cosmetic Surgery". Royal College of Surgeons: 15 January 2013.
2. Stéphanie Chayet. The evolution of cosmetic surgery, from medical procedure to social phenomenon [Internet]. 13. kolovoza 2022. Ažurirano 16. kolovoza 2022. [Citirano 12. rujna 2022.] Dostupno na https://www.lemonde.fr/en/summer-reads/article/2022/08/13/the-evolution-of-cosmetic-surgery-from-medical-procedure-to-social-phenomenon_5993510_183.html#:~:text=The%20evolution%20of%20cosmetic%20surgery%2C%20from%20medical%20procedure%20to%20social%20phenomenon
3. Kerasa Dimitros Tsokas. A Brutally Honest Look Of Beauty Standards Throughout History. 31. ožujak 2021. [Citirano 11. Kolovoza 2022.] Dostupno na: <https://whimsysoul.com/a-brutally-honest-look-of-beauty-standards-throughout-history/>
4. Anonymous. The Ethics of Cosmetic Surgery [Internet] [Citirano 10. rujna 2022.]. Dostupno na <http://medicalmatrix.blogspot.com/2007/08/ethics-of-cosmetic-surgery.html>
5. Niamtu, J. Cosmetic Facial Surgery, 2nd ed: Elsevier. Philadelphia: 2018.
6. Alghoul M. Blepharoplasty: Anatomy, Planning, Techniques, and Safety. *Aesthet Surg J.*: 01. siječanj 2019. p. 10–28.
7. Cotofana S, Lachman N. Anatomy of the Facial Fat Compartments and their Relevance in Aesthetic Surgery: *JDDG J Dtsch Dermatol Ges.*; 4. travanj 2019.

8. Dr. Galina Khrushch. Signs of aging in the periorbital area. *Journal of Clinical Review & Case Reports* [Internet]. [Citirano 06. rujna 2022.]. Dostupno na <http://galyna-plastic.com/blog/signs-of-aging-in-the-periorbital-area>
9. Johnson CM, Murphy MR. The Deep Plane Facelift. In: *Master Techniques in Facial Rejuvenation* [Internet]. Elsevier; 2018 [citirano dana 31. srpnja 2022.]. p. 173-190.e2. Dostupno na: <https://linkinghub.elsevier.com/retrieve/pii/B9780323358767000169>
10. Jacono A, Bryant LM. Extended Deep Plane Facelift. *Clin Plast Surg.*; Listopad 2018.
11. Janis JE. *Essentials of Aesthetic Surgery* [Internet]. Stuttgart. 2018 [citirano 4. Kolovoza 2022.]. Dostupno na: <http://www.thieme-connect.de/products/ebooks/book/10.1055/b-006-149929>
12. Anderson KJ, Henneberg M, Norris RM. *Anatomy of the nasal profile*; Kolovoz 2008.
13. A John Vartanian, *Basic Closed Rhinoplasty* [Internet]. [ažurirano 9. Kolovoza 2022. citirano 26. Kolovoza 2022.] Dostupno na <https://emedicine.medscape.com/article/1291976-overview>
14. Ducic Y, DeFatta R. Closed rhinoplasty. *Oper Tech Otolaryngol-Head Neck Surg.*; Rujan 2007.
15. Behrbohm H, Tardy ME, editors. *Essentials of Septorhinoplasty: Philosophy, Approaches, Techniques* [Internet]. Stuttgart: Georg Thieme Verlag; 2017 [citirano 17. Kolovoza 2022.] Dostupno na: <http://www.thieme-connect.de/products/ebooks/book/10.1055/b-005-143328>
16. Wong, Brian J.F., Friedman, Oren, Hamilton, Grant S. *Grafting Techniques in Primary and Revision Rhinoplasty*; 2005.

17. Moretti A, Sciuto S. Rib grafts in septorhinoplasty: *Acta Otorhinolaryngol Ital.*; Lipanj 2013.
18. Richard Chaffoo, MD | La Jolla, CA: Understanding revision rhinoplasty and why patients seek out this procedure [Internet]. [Citirano 16.8.2022.] Dostupno na <https://www.plasticsurgery.org/news/blog/understanding-revision-rhinoplasty-and-why-patients-look-out-this-procedure>
19. Spiegel J, Spiegel O. Lip Lifting: Not Just Fullness—Everything You Need to Know about Lifting and Creating Youthful, Beautiful Lips. *Facial Plast Surg.*: Travanj 2019. p:129–33.
20. Gold MH. Use of hyaluronic acid fillers for the treatment of the aging face. *Clin Interv Aging.*; 2007.
21. Tamura B. *Facial Anatomy View for Aesthetic Fillers Injections*. Cham: Springer International Publishing. [Internet]. 2019 [citirano 10.kolovoza 2022.]. p. 147–76. Dostupno na: http://link.springer.com/10.1007/978-3-319-16802-9_16
22. Lindström M, Korkeala H. "Laboratory diagnostics of botulism". *Clinical Microbiology Reviews*: Travanj 2006.
23. Figgitt DP, Noble S. "Botulinum toxin B: a review of its therapeutic potential in the management of cervical dystonia": *Drugs*; 2022. p. 705–722.
24. Dressler D, Saberi FA, Barbosa ER. "Botulinum toxin: mechanisms of action": *Arquivos de Neuro-Psiquiatria*; Ožujak 2005. p. 180–185
25. Dong M, Masuyer G, Stenmark P. "Botulinum and Tetanus Neurotoxins": *Annual Review of Biochemistry*; 2019.
26. Dressler D, Saberi FA, Barbosa ER. "Botulinum toxin: mechanisms of action". *Arquivos de Neuro-Psiquiatria*. [Internet]. [Citirano 12. Rujna 2022.].

Dostupno na <https://www.rmclinic.co.uk/wp-content/uploads/2019/10/Twins-4-1080x675.jpg>

27. Roberts McCarron. [Internet]. [Citirano dana 12. Rujna 2022.] Dostupno na <https://www.rmclinic.co.uk/wp-content/uploads/2019/10/Twins-4-1080x675.jpg>
28. Chuang J, Barnes C, Wong BJF. Overview of Facial Plastic Surgery and Current Developments: Surg J. New York; 2016.
29. Lee TY, Shin YH, Lee JG. Strategies of upper blepharoplasty in aging patients with involutional ptosis: Arch Plast Surg; 2020.
30. Akgüner M, Barutçu A, Karaca C. Adolescent growth patterns of the bony and cartilaginous framework of the nose: a cephalometric study: Ann Plast Surg.; Srpanj 1998.
31. Duplechain M.D. Am I Too Young For A Facelift? [Internet]. 12. Kolovoz 2020. [Citirano dana 14. rujna 2022.] Dostupno na <https://www.drduplechain.com/blog/am-i-too-young-for-a-facelift/>
32. Julia K. Terzis, MD, PhD, Elliot H. Rose, MD, Ralph Manktelow, MD, Robert L. Walton, MD. Facial Nerve Injury: Diagnosis and Repair. Aesthetic Surgery Journal. Rujan 2005. P. 495–505,
33. James Oestreicher and Sonul Mehta. Complications of Blepharoplasty: Prevention and Management. Division of Orbital, Ophthalmic Plastic and Reconstructive Surgery, Department of Ophthalmology and Vision Sciences, University of Toronto, Toronto, ON, Canada; 12. veljače 2012.
34. Stephanie E. Farber , Mathew T. Epps, Emily Brown , Julie Krochonis , Rena McConville , Mark A. Codner. A review of nonsurgical facial rejuvenation. [Internet] [Citirano 12. Rujna 2022.]. Department of Plastic Surgery, University of Pittsburgh, Pittsburgh. Dostupno na <https://parjournal.net/article/view/3813>

35. International Society of Plastic Surgery [Internet] [Citirano 15. Rujna 2022.].ISAPS International Survey on Aesthetic/ Cosmetic Procedures. 2018. Dostupno na <https://www.isaps.org/wp-content/uploads/2019/12/ISAPS-Global-Survey-Results-2018-new.pdf>