

Metastaza hepatocelularnog karcinoma u sakrum - jedina manifestacija bolesti

Matana Kaštelan, Zrinka; Grubešić, Tiana; Budiselić, Berislav; Milić, Sandra; Štimac, Davor; Miletić, Damir

Source / Izvornik: **Medicina Fluminensis : Medicina Fluminensis, 2016, 52, 244 - 248**

Journal article, Published version

Rad u časopisu, Objavljena verzija rada (izdavačev PDF)

Permanent link / Trajna poveznica: <https://um.nsk.hr/um:nbn:hr:184:252703>

Rights / Prava: [In copyright](#)/[Zaštićeno autorskim pravom.](#)

Download date / Datum preuzimanja: **2025-01-11**



Repository / Repozitorij:

[Repository of the University of Rijeka, Faculty of Medicine - FMRI Repository](#)



Metastaza hepatocelularnog karcinoma u sakrum – jedina manifestacija bolesti

Sacral metastasis of hepatocellular carcinoma – the only manifestation of the disease

Zrinka Matana Kaštelan¹, Tiana Grubešić², Berislav Budiselić³, Sandra Milić⁴, Davor Štimac⁴, Damir Miletić^{1*}

¹Katedra za radiologiju, Medicinski fakultet Sveučilišta u Rijeci, Rijeka

²Klinički zavod za radiologiju, KBC Rijeka, Rijeka

³Katedra za laboratorijsku i radiološku dijagnostiku, Fakultet zdravstvenih studija, Sveučilište u Rijeci, Rijeka

⁴Katedra za internu medicinu, Medicinski fakultet Sveučilišta u Rijeci, Rijeka

Sažetak. Cilj: Cilj je bio prikazati kako se ponekad uznapredovali hepatocelularni karcinom (HCC) može klinički prezentirati isključivo simptomima ekstrahepatalne metastaze. U pacijenata sa sumnjom na hepatocelularni karcinom (HCC), bez histološke potvrde iz intrahepatalnog uzorka tkiva, treba tražiti ekstrahepatalna sijela i njihovom biopsijom potvrditi ili isključiti dijagnozu. **Prikaz slučaja:** 57-godišnjem pacijentu s dugogodišnjim hepatitisom C u obradi je učinjena kompjutorizirana tomografija (CT), a potom i magnetska rezonancija (MR) abdomena koje su pokazale nodularnu pregradnju jetre i trombozu desne grane portalne vene. Iako bez sasvim jasne demarkacije slikovnim metodama, postavljena je sumnja na masivni tip intrahepatalnog HCC-a s invazijom vaskularnih struktura. U uzorcima biopsije pronađene su promjene u sklopu uznapredovale ciroze, bez histološkog dokaza maligne bolesti. Budući da se pacijent klinički prezentirao slikom kroničnog bolnog sindroma leđa te imao simptome parestezije po tipu „jahaćih hlača“ i osjećaj smanjene kontrakcije analnog sfinktera, učinjen je MR lumbosakralne kralježnice koja je otkrila osteolizu sakruma s meklotivnom tvorbom. CT-om vođena biopsija potvrdila je metastazu HCC-a. U daljnjem liječenju učinjena je suprasedektivna embolizacija lateralnih sakralnih arterija sa zadovoljavajućim učinkom. **Zaključak:** U ovom slučaju sakralna lezija bila je jedina detektabilna metastaza HCC-a iz koje se dobila histološka potvrda bolesti. Kod ekstrahepatalno proširenog HCC-a treba uzeti u obzir i ekstrahepatalne metastaze za uzimanje uzoraka tkiva, ako se ne dobije potvrda maligne bolesti iz intrahepatalnog uzorka.

Ključne riječi: biopsija; hepatocelularni karcinom; koštane metastaze; slikovne metode

Abstract. Aim: Rare patients with advanced hepatocellular carcinoma (HCC) exclusively present with symptoms of distant metastasis. If there is no histological confirmation of the disease from liver tissue sample, extrahepatic lesion biopsy can confirm or exclude clinical suspicion. **Case report:** A 57-year-old male with long history of hepatitis C infection underwent computed tomography (CT) and magnetic resonance (MR) imaging which revealed nodular liver rearrangement with thrombosis of the right portal vein branch. Large intrahepatic HCC with vascular invasion was suspected, although without clear demarcation on imaging or histological verification. Only severe cirrhosis was found in several biopsy specimens. Since the patient suffered from simultaneous chronic lower back pain, and paresthesia with incontinence emerged, he underwent pelvic MR which demonstrated osteolytic destruction and large soft tissue mass in the sacrum. CT-guided biopsy confirmed HCC metastasis. Supraselective embolization of irrigating lateral sacral arteries was performed. **Conclusion:** Diagnosis of HCC sometimes can be challenging despite diagnostic procedures performed in accordance with current guidelines. In our patient sacral lesion was the only detectable metastasis of HCC and the target for histological confirmation of the disease. In patient with clinical suspicion on HCC but without histological confirmation from liver tissue, detection and biopsy of distant metastases is the only way to diagnose the disease.

Key words: biopsy; bone metastasis; diagnostic imaging; hepatocellular carcinoma

***Dopisni autor:**

Prof. dr. sc. Damir Miletić, dr. med.
Katedra za internu medicinu,
Medicinski fakultet Sveučilišta u Rijeci
Krešimirova 42, 51 000 Rijeka
e-mail: damir.miletic@medri.uniri.hr

<http://hrcak.srce.hr/medicina>

UVOD

Hepatocelularni karcinom (HCC) je primarni tumor jetre s visokim mortalitetom. Najčešće se javlja kod pacijenata s kroničnom bolesti jetre¹. S obzirom na sve bolje mogućnosti dijagnosticiranja i liječenja, preživljavanje se produljilo, a time i mogućnost razvoja metastaza. O stadiju tumora, proširenosti bolesti i ostatnoj funkciji jetre ovisi izbor terapije². HCC se dijagnosticira slikovnim metodama, kompjuteriziranom tomografijom (CT) ili magnetskom rezonancijom (MR), na kojima se tumor tipično prezentira kao hipervaskularna tvorba u arterijskoj fazi s brzim ispiranjem kontrasta u venskoj/ odgođenoj fazi^{3,4}. Ako nije moguće postaviti dijagnozu na temelju slikovnih metoda, može se učiniti perkutana biopsija tvorbe. Najčešća sijela ekstrahepatalnih metastaza su pluća, abdominalni limfni čvorovi, kosti, nadbubrežne žlijezde, peritoneum i omentum. Usprkos terapiji, prognoza u pacijenata s koštanim metastazama i dalje ostaje nepovoljna⁵. Ipak, izolirana koštana metastaza ne znači nužno lošiju prognozu⁶. Ekstrahepatalne metastaze češće su u pacijenata s uznapredovalim intrahepatalnim HCC-om. Pluća su najčešće (u 55 % pacijenata), a također i prvo sijelo ekstrahepatalnih metastaza (u 39 % pacijenata). Slijede regionalni limfni čvorovi koji su zahvaćeni u 41 % pacijenata. Koštane metastaze javljaju se u 28 % pacijenata. U oko 9 % pacijenata litičke koštane metastaze su prva manifestacija ekstrahepatalne proširene bolesti⁷. Najčešće su zahvaćeni torakalni i lumbosakralni

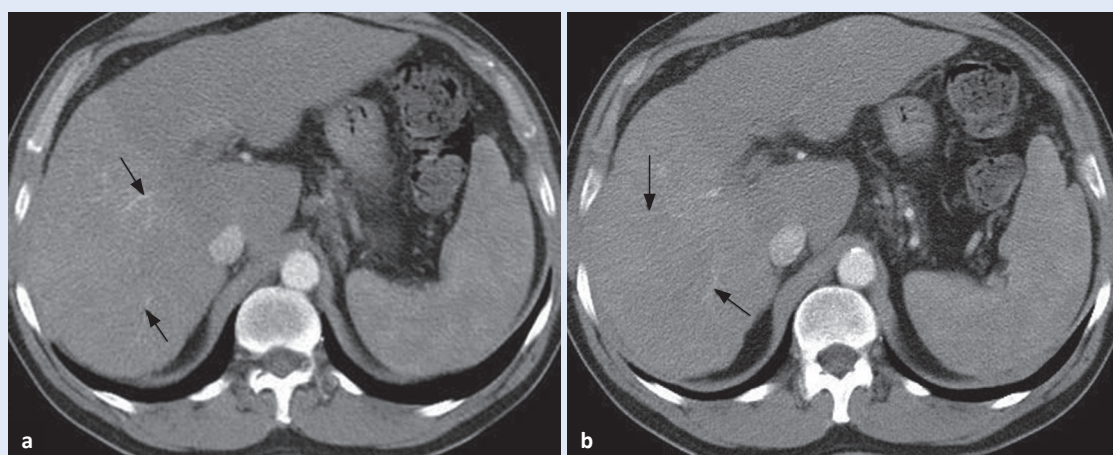
kralješci, a druga koštana sijela zahvaćena su u pacijenata s već proširenom ekstrahepatalnom bolesti. Simptomi koštanih metastaza ponekad se javljaju kao prvi znak bolesti, prije kliničke manifestacije intrahepatalnog HCC-a⁸.

PRIKAZ SLUČAJA

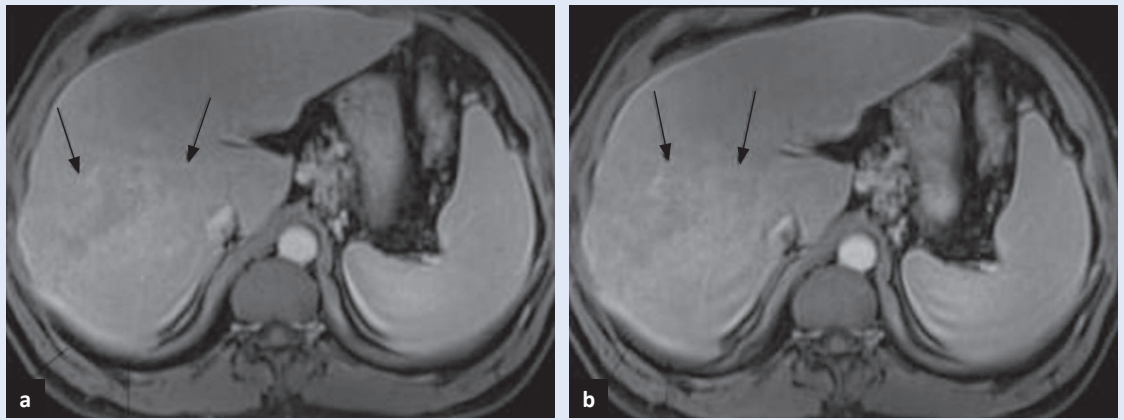
57-godišnji pacijent unazad 18 godina boluje od hepatitisa C, bez razvijenih simptoma osnovne bolesti. Nakon duljeg razdoblja bez kontrole za-

Ako se dijagnoza HCC-a ne postavi na osnovi slikovne obrade ili iz intrahepatalnog uzorka tkiva, histološka potvrda proširenog HCC-a može se dobiti iz ekstrahepatalnog sijela.

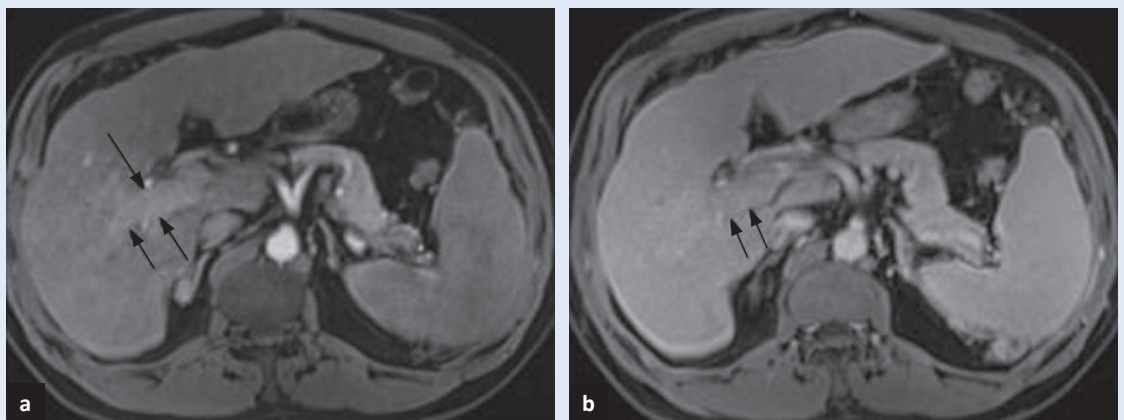
početa je opsežna obrada. U slikovnu obradu uključili smo CT abdomena kojim se, unatoč slabijoj razlučivosti tumora od okolnog zdravog parenhima, s obzirom na tipičan poremećaj vaskularne arhitektonike, postavila sumnja na masivni HCC u desnom jetrenom režnju i neoplastičnu trombozu ogranaka vene porte za desni režanj (slika 1). Učinjena je biopsija jetre pod kontrolom ultrazvuka, bez dokaza maligne bolesti. Zatim smo učinili MR abdomena kojim je na dinamičkim postkontrastnim presjecima potvrđena sumnja na primarnu malignu bolest jetre s malignom portalnom trombozom (slika 2, slika 3). U uzorku tkiva nakon ponovnog pokušaja biopsije jetre nađena je



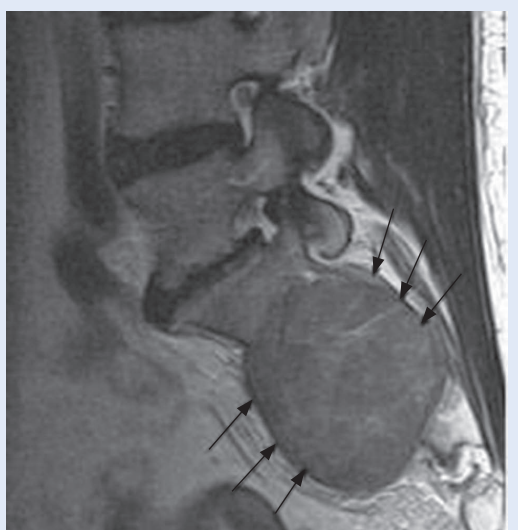
Slike 1a, b. Postkontrastni CT u arterijskoj fazi pokazuje slabiju razlučivost tumora od okolnog zdravog parenhima. Prisutne su diskretne neovaskularne strukture (strjeljice), tipičan poremećaj vaskularne arhitektonike.



Slike 2a, b. MR, postkontrastne T1 mjerene slike pokazuju velik tumor jetre s blijedom, mozaičnom opacifikacijom (strjelice).

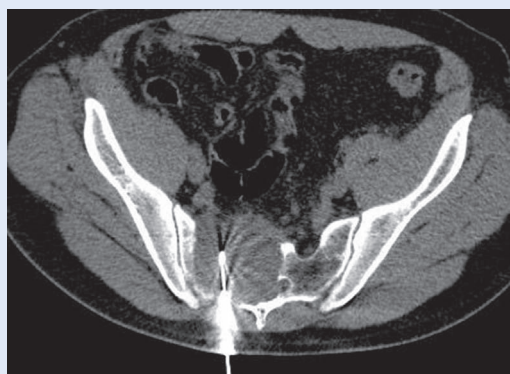

Slike 3a, b. MR, postkontrastne T1 mjerene slike pokazuju opacifikaciju desne grane vene porte u arterijskoj fazi (strjelice u a) i ispiranje u portovenskoj fazi (strjelice u b), karakteristična slika maligne portalne tromboze.

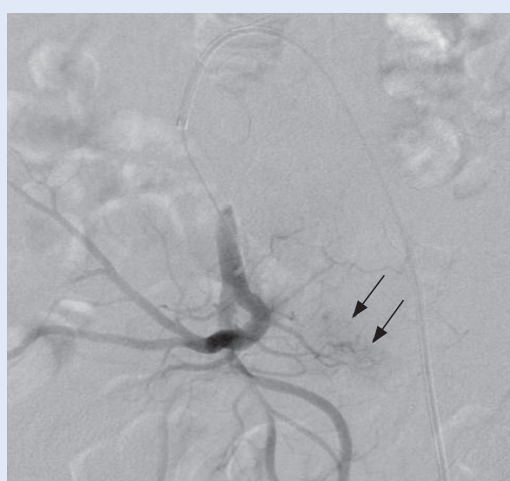


Slika 4. MR lumbosakralne kralježnice, solidna tvorba lobuliranih kontura (strjelice) u T2 mjerenoj slici odgovara metastazi HCC-a u sakrumu.

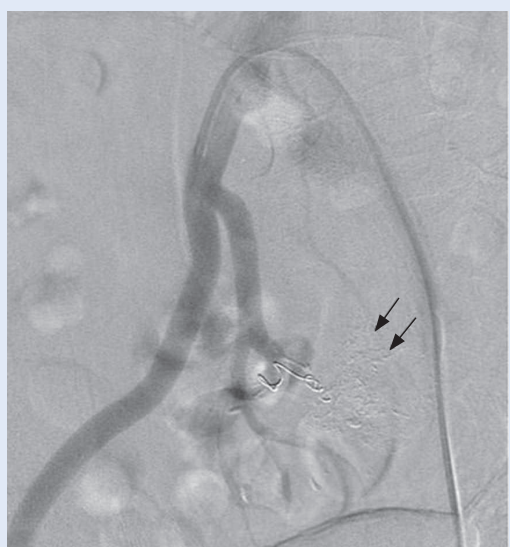uznapredovala ciroza, bez elemenata za HCC. S obzirom na to da pacijent navodi neurološku simptomatologiju u smislu kroničnog bolnog sindroma leđa, paresteziju po tipu “jahaćih hlača” i osjećaj smanjene kontrakcije analnog sfinktera, učinili smo MR lumbosakralnog segmenta kralježnice. Nalaz je pokazao opsežnu solidnu neoplazmu, s destrukcijom trupova prvog i drugog sakralnog kralješka te lateralne mase sakruma s desne strane uz prodor prema sakralnom kanalu i zdjeličnim strukturama s potiskivanjem mezorektalne fascije (slika 4). U uzorku tkiva koji je dobiven CT-om vođenom biopsijom sakruma kroz manji defekt kortikalisa dobili smo potvrdu tumorskog tkiva HCC-a (slika 5). Digitalna supstrakcijska angiografija prikazala je patološku vaskularizaciju tumorske tvorbe većim dijelom putem lateralnih sakralnih arterija (slika 6). Nakon superselektivne



Slika 5. CT-om vođena biopsija širokom iglom solidne tvorbe sakruma.



Slika 6. Selektivna DSA desne unutarnje ilijačne arterije pokazuje patološku vaskularizaciju u tumoru (strjelice).



Slika 7. Izrazito blijeda opacifikacija tumorske tvorbe (strjelice) nakon embolizacije Lipiodolom i implantacije metalne embolizirajuće spirale.

kateterizacije lateralnih sakralnih arterija učinila se embolizacija Lipiodolom i implantacija metalne embolizirajuće spirale promjera 3 mm i dužine 30 mm. Na kontrolnom angiogramu bila je prisutna izrazito blijeda kontrastna opacifikacija tumorske tvorbe u parenhimnoj fazi bez znakova patološke vaskularizacije (slika 7).

RASPRAVA

Pacijenti s HCC-om u prosjeku duže žive, čime se povećala i mogućnost razvoja ekstrahepatalnih metastaza⁹. The Barcelona Clinic Liver Cancer (BCLC) algoritam povezuje stadij bolesti s izborom terapije¹⁰. Resekcija, transplantacija ili ablacija mogu poboljšati preživljavanje pacijenata s bolesti dijagnosticiranom u ranom stadiju, u intermedijalnom metoda izbora je kemoembolizacija, a kinaza inhibitor s antiangiogenetskim i antiproliferativnim učinkom sorafenib koristi se u uznapredovanom stadiju. Ultrazvuk koji se koristi u praćenju rizičnih pacijenata je subjektivna metoda s velikom razlikom u osjetljivosti (od 33 % do 96 %) za otkrivanje HCC-a, stoga postavljanje dijagnoze uvelike ovisi o radiološkim slikovnim metodama, CT-u i MR-u¹¹. Njihova specifičnost je gotovo 100 % uz 60 % osjetljivost i biopsija kao invazivna metoda ostaje za razrješavanje nejasnih slučajeva¹². Važno je znati da niti biopsija nema 100 % osjetljivost, kako u malim nodulima u cirotičnoj jetri tako i u velikim, heterogenim HCC-ima, kao što je to kod našeg pacijenta¹³. Koštane metastaze su obično simptomatske, a simptomi se mogu javiti prije simptoma primarnog tumora (u 42,9 % pacijenata) kao kod našeg pacijenta⁸. Izolirana koštana metastaza ne mora nužno pogoršati prognozu⁶. Naravno, prognoza je bolja ako se bolest otkrije u što ranijem stadiju.

ZAKLJUČAK

Naš pacijent prezentirao se kroničnim bolnim sindromom leđa, parestezijom po tipu "jahaćih hlača" i osjećajem smanjene kontrakcije analnog sfinktera kao posljedicom velike metastaze u sakralnom dijelu kralježnice. Histološka potvrda maligne bolesti nije bila uspješna iz jetrene lezije. Stoga ekstrahepatalne metastaze, u našem slučaju solitarna koštana, mogu biti pogodna za dokazivanje primarnog tumora jetre.

Izjava o sukobu interesa: Autori izjavljuju da ne postoji sukob interesa.

LITERATURA

1. Ferlay J, Soerjomataram I, Ervik M, Dikshit R, Eser S, Mathers C et al. F. GLOBOCAN 2012 v1.1, Cancer Incidence and Mortality Worldwide: IARC CancerBase No. 11 [Internet]. Lyon, France: International Agency for Research on Cancer; 2014. [cited 2016 Mar 1]. Available from: <http://globocan.iarc.fr>.
2. European Association for Study of Liver; European Organisation for Research and Treatment of Cancer. EASL-EORTC clinical practice guidelines: management of hepatocellular carcinoma. *Eur J Cancer* 2012;48:599-641.
3. Bruix J, Sherman M. Management of hepatocellular carcinoma: an update. *Hepatology* 2011;53:1020-2.
4. Forner A, Vilana R, Ayuso C, Bianchi L, Sole M, Ayuso JR et al. Diagnosis of hepatic nodules 20 mm or smaller in cirrhosis: Prospective validation of the noninvasive diagnostic criteria for hepatocellular carcinoma. *Hepatology* 2008;47:97-104.
5. He J, Zeng ZC, Tang ZY, Fan J, Zhou J, Zeng MS et al. Clinical features and prognostic factors in patients with bone metastases from hepatocellular carcinoma receiving external beam radiotherapy. *Cancer* 2009;115:2710-20.
6. Maccauro G, Muratori E, Sgambato A, Liuzza F, Esposito M, Grieco A et al. Bone metastasis in hepatocellular carcinoma: A report of 5 cases and a review of the literature. *Chir Organi Mov* 2005;90:297-302.
7. Katyal S, Oliver JH 3rd, Peterson MS, Ferris JV, Carr BS, Baron RL. Extrahepatic metastases of hepatocellular carcinoma. *Radiology* 2000;216:698-703.
8. Okazaki N, Yoshino M, Yoshida T, Hirohashi S, Kishi K, Shimosato Y. Bone metastasis in hepatocellular carcinoma. *Cancer* 1985;55:1991-4.
9. Llovet JM, Real MI, Montana X, Planas R, Coll S, Aponte J et al. Arterial embolisation or chemoembolisation, versus symptomatic treatment in patients with unresectable hepatocellular carcinoma: a randomized trial. *Lancet* 2002;359:1734-9.
10. Bruix J, Reig M, Sherman M. Evidence-Based Diagnosis, Staging, and Treatment of Patients With Hepatocellular Carcinoma. *Gastroenterology* 2016; Forthcoming.
11. Yu NC, Chaudhari V, Raman SS, Lassman C, Tong MJ, Bussuttil RW et al. CT and MRI improve detection of hepatocellular carcinoma, compared with ultrasound alone, in patients with cirrhosis. *Clin Gastroenterol Hepatol* 2011;9:161-7.
12. Sherman M, Bruix J. Biopsy for liver cancer: how to balance research needs with evidence-based clinical practice. *Hepatology* 2015;61:433-6.
13. Khalili K, Kim TK, Jang HJ, Yazdi LK, Guindi M, Sherman M. Indeterminate 1-2 cm nodules found on hepatocellular carcinoma surveillance: biopsy for all, some, or none? *Hepatology* 2011;54:2048-54.