

Prikaz slučaja rezidualnog melanoma prsta

Matušan Ilijaš, Koviljka; Luzar, Boštjan; Hadžisejdić, Ita; Jonjić, Nives

Source / Izvornik: **Medicina Fluminensis : Medicina Fluminensis, 2016, 52, 430 - 433**

Journal article, Published version

Rad u časopisu, Objavljena verzija rada (izdavačev PDF)

https://doi.org/10.21860/52;3_430

Permanent link / Trajna poveznica: <https://um.nsk.hr/um:nbn:hr:184:350069>

Rights / Prava: [In copyright](#)/[Zaštićeno autorskim pravom.](#)

Download date / Datum preuzimanja: **2024-07-13**



Repository / Repozitorij:

[Repository of the University of Rijeka, Faculty of Medicine - FMRI Repository](#)



Prikaz slučaja rezidualnog melanoma prsta

A case of residual melanoma of the finger

Koviljka Matušan Ilijaš^{1*}, Boštjan Luzar², Ita Hadžisejdić¹, Nives Jonjić¹

¹Zavod za patologiju i patološku anatomiju, Medicinski fakultet Sveučilišta u Rijeci, Rijeka

²Inštitut za patologiju, Medicinska fakulteta, Univerza v Ljubljani, Ljubljana

Sažetak. Cilj: Cilj je ovog rada prikazati dijagnostički postupak rezidualnog melanoma prsta ruke. **Prikaz slučaja:** U laboratorij Zavoda za patologiju iz kirurške ambulante primljen je isječak kože četrdesetčetverogodišnjeg muškarca pod dijagnozom tumora četvrtog prsta desne ruke u vidu kupolastog odignuća površine kože najvećeg promjera od 1 centimetra. Lezija je bila boje kože i u cijelosti je preuzeta za patohistološku analizu koja je pokazala da diferencijalno dijagnostički u obzir dolazi melanocitna lezija. S obzirom na izostanak epidermalne komponente lezije bila je potrebna dodatna molekularna analiza za isključivanje svjetlostaničnog sarkoma. Iz naknadno primljenih kliničkih podataka zaključuje se da se zapravo radi o rezidui melanoma koji je prethodno odstranjen bez popratne patohistološke analize. **Zaključak:** Patohistološka dijagnoza može, općenito, pa tako i u slučaju melanoma, biti otežana zbog nedostatka kliničkih podataka. Suvremena patohistološka dijagnostika ima dobre pomoćne alate za postavljanje točne dijagnoze koja rukovodi daljnji dijagnostički i terapijski protokol pacijenta. No, klinički dermatološki pregled suspektne pigmentne lezije upotpunjen patohistološkom dijagnostikom nezaobilazan je korak, nužan za pravovremeno postavljanje dijagnoze, čime se izbjegava odgađanje početka terapije važne za ishod pacijenta.

Ključne riječi: diferencijalna dijagnoza; fluorescentna *in situ* hibridizacija; imunohistokemija; melanom; svjetlostanični sarkom

Abstract. Objective: The objective of this paper is to present a diagnostic procedure in a case of residual melanoma of the finger. **Case report:** We received a dome shaped, skin specimen from a forty-four year old man. The skin sample was taken from the fourth finger of his right hand and it was 1 cm in diameter. The skin coloured lesion was serially sectioned and submitted for histopathologic analysis. Microscopic examination showed that it was melanocytic lesion and considering it had no epidermal component, additional molecular analyses were needed to exclude a clear cell sarcoma. A diagnosis of residual melanoma was made, from subsequently received clinical data, however there was no accompanying histopathological analysis from the first excision. **Conclusion:** A histopathological diagnosis, in general, as well as in the case of melanoma may be difficult due to the lack of clinical data. Contemporary histopathological diagnostics has a good support tools for establishing an accurate diagnosis, which governs the further diagnostic and therapeutic patient's protocol. However, clinical dermatological examination of doubtful pigmented lesions, complemented by histopathologic diagnostics is a crucial step important for timely diagnosis in order to avoid delay in the therapy which is important for patient's disease outcome.

Key words: clear cell sarcoma; differential diagnosis; fluorescence *in situ* hybridization; immunohistochemistry; melanoma

***Dopisni autor:**

Doc. dr. sc. Koviljka Matušan Ilijaš, dr. med.
Zavod za patologiju i patološku anatomiju,
Medicinski fakultet Sveučilišta u Rijeci
Braće Branchetta 20, 51 000 Rijeka
e-mail: koviljka.matusan@medri.uniri.hr

<http://hrcak.srce.hr/medicina>

UVOD

Melanom je treći po redu maligni tumor kože podrijetla melanocita koji pogađa srednju i stariju dobnu skupinu i bez obzira na spol pojavljuje se obično na fotoekspoziranim mjestima kože kojoj najčešće ne prethodi nikakva lezija¹. Najčešći histološki tip melanoma u bijelaca, površinsko-rastući tip, pojavljuje se najčešće ili na leđima kod muškaraca, odnosno na potkoljenicama žena, dok je akralni melanom najrjeđa varijanta melanoma u bijelaca i u užem smislu zahvaća područje dlanova i tabana te ležišta nokta, a u širem i dorzum šaka i stopala¹. Klinička pojava melanoma obično se poistovjećuje s pojavom pojačane asimetrične pigmentacije kože s ili bez popratnog odignuća površine, no melanom se može javiti i kao promjena koja izgledom podsjeća na benigne lezije, poput madeža, ili čak na leziju koja nije pigmentna lezija, poput bradavice ili ožiljka, a ako se uz to pojavljuje i na neuobičajenoj lokalizaciji, može predstavljati dijagnostički izazov.

U radu je prikazan slučaj pacijenta s tumorom prsta ruke koji je nakon standardne histološke i dodatne imunohistokemijske i molekularne analize te retrospektivne kliničke obrade dijagnosticiran kao rezidualni melanom.

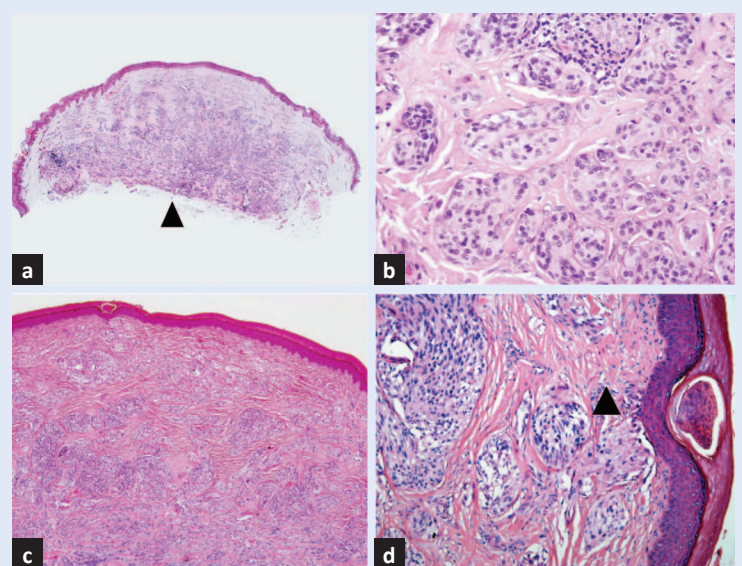
PRIKAZ SLUČAJA

U laboratorij Zavoda za patologiju zaprimljen je isječak kože četrdesetčetverogodišnjeg muškarca upućen iz kirurške ambulante pod dijagnozom tumora četvrtog prsta desne ruke. Makroskopskim pregledom utvrđena je promjena boje kože u vidu kupolastog odignuća površine kože najvećeg promjera od 1 centimetra. Primljeni materijal je u cijelosti preuzet za patohistološku analizu koja je pokazala da se radi o nakupinama stanica epitelioidnog izgleda bez prisutnosti pigmenta koje obilno ispunjavaju čitav dermis i sežu do dubokog resekcijskog ruba isječka (slika 1). Citoplazme su bile svijetle, blijedoružičaste, a jezgre sa sitnim neprimjetnim nukleolima, poneke s intranuklearnim inkluzijama. Stanice su pokazivale blagu do umjerenu atipiju te nisku mitotsku aktivnost od ukupno 2 mitoze po mm². Na jednom mjestu blizu baze resekcije nađena je i perineuralna invazija.

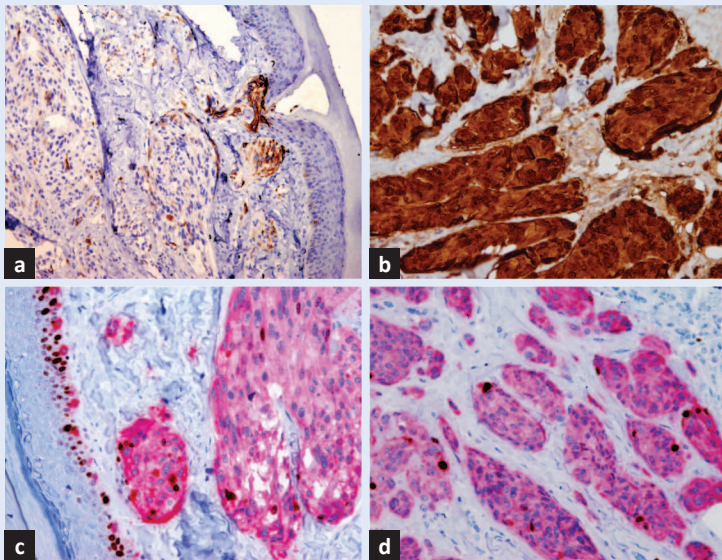
Imunohistokemijska analiza učinjena je u cilju utvrđivanja histološkog podrijetla lezije (slika 2). Dobiveni rezultati potvrdili su da opisane tumorske stanice pokazuju melanocitnu diferencijaciju te je nadalje bilo potrebno utvrditi radi li se o benignoj ili malignoj leziji podrijetla melanocita kože ili o tzv. melanomu mekih tkiva, odnosno svjetlostaničnom sarkomu koji se vrlo rijetko može naći unutar samog dermisa, kao u slučaju našeg pacijenta.

Melanom i svjetlostanični sarkom su morfološki i imunohistokemijski identične lezije koje obje mogu nastati unutar dermisa, pa je dodatna molekularna analiza jedini način njihovog razlikovanja.

Analizom histoloških promjena unutar epidermisa, epidermalna komponenta lezije nije nađena, nađeno je jedno nejasno junkcionalno gnijezdo melanocita, slabije očuvane morfologije zbog retrakcijskog artefakta u središtu same lezije, a sam epidermis imao je neuobičajeno izravnat tijekom epidermo-dermalne granice (slika 1c i d).



Slika 1. Patohistološka analiza isječka kože prsta ruke. Lezija je smještena unutar dermisa i kupolasto odize površinu isječka, a dopire i do dubokog resekcijskog ruba (vrh strelice) (a). Građena je od nakupina stanica epitelioidnog izgleda koje odvajaju kolagena vlakna dermisa (b). Na površini je epidermis izravnate epidermo-dermalne granice u središnjem dijelu isječka (c). Par nakupina stanica lezije je u bliskom kontaktu s epidermisom (vrh strelice) (d). Bojanje hemalaun-eozin, povećanje $\times 10$ (a), $\times 200$ (b), $\times 20$ (c), $\times 100$ (d).



Slika 2. Imunohistokemijska analiza prikazuje da se radi o leziji podrijetla melanocita zbog pozitiviteta stanica na HMB-45 biljeg (fokalni umjereni smeđi citoplazmatski pozitivitet) (a) i S100 biljeg (difuzni snažni nuklearni i citoplazmatski smeđi pozitivitet) (b). Dvojno bojenje prikazuje intenzitet i raspodjelu proliferacije atipičnih melanocita; melan-A biljeg pokazuje umjereni do snažni crveni citoplazmatski pozitivitet stanica, a Ki-67 biljeg pokazuje nuklearni smeđi snažni pozitivitet stanica ravnomjerno raspoređen duž čitave debljine lezije: blizu površine (c) kao i dna same lezije (d). Kontrastirano s hematoksilinom, povećanje $\times 100$ (a), $\times 200$ (b-d).

Protokol liječenja i prognoza melanoma i svjetlostaničnog sarkoma bitno su različiti, stoga je iznimno važno razlikovati ove dvije lezije.

S obzirom na nejasnu i potencijalno odsutnu epidermalnu komponentu te morfološku sliku lezije koja bi se mogla uklopiti u svjetlostanični sarkom, na Institutu za patologiju u Ljubljani učinjena je molekularna analiza – FISH (fluorescentna *in situ* hibridizacija) na prisutnost translokacije t(12; 22) karakteristične za svjetlostanični sarkom. Temeljem provedenih dodatnih analiza postavlja se konačna dijagnoza melanoma, koji se morfološki najviše uklapa u nevoidni, ev. u neurotropni tip, ukupne debljine od 4,7 mm prema Breslowu i razine V prema Clarku. Nakon rezultata FISH analize, koja je pokazala odsutnost translokacije, anamnestički se dobiva podatak o promjeni nalik bradavici koja je unatrag godinu dana odstranjena elektrokoagulacijom bez popratne patohistološke analize. Nakon nekoliko mjeseci na mjestu s kojeg je odstranjena javlja se kožna promjena koja je predmet prikaza ovog slučaja. Pacijent je

dalje protokoliran prema smjernicama za melanom²; učinjena je reekscizija, odnosno amputacija 4. prsta desne šake kao i analiza Sentinel limfnog čvora ipsilateralne kubitalne i pazušne regije. Patohistološka analiza amputiranog prsta pokazala je ostatno tkivo melanoma najvećeg promjera 7 mm, a analizirani limfni čvorovi bili su bez infiltrata melanoma, stoga regionalna limfadenektomija nije učinjena.

RASPRAVA

Nevoidni melanom predstavlja rijetku vrstu melanoma čineći udio od 1 – 2 % svih melanoma, te se u svega oko 18 % slučajeva javlja u području ruke i to najčešće u mlađoj i srednjoj dobnoj skupini¹. S obzirom na kliničku prezentaciju ove vrste melanoma u vidu papule ili bradavice, nije neuobičajeno da se klinički ne evidentira kao melanom, čime se dijagnoza ove maligne bolesti na žalost odgađa ili čak ne postavlja kao takva, zbog izostanka patohistološke analize. U slučaju ovog pacijenta i sama je lokalizacija lezije govorila više u prilog benigne bradavice, nasuprot melanomu, zbog čega inicijalno nije patohistološki analizirana. Na sreću pacijenta, to je ipak u konačnici učinjeno, te se uvidjelo da se radi o dijagnozi koja zahtijeva daljnje urgentne postupke. Promjene epidermisa na koži našeg pacijenta govorile su u prilog prethodno provedenog zahvata, međutim, bile su potrebne dodatne analize tkiva kako bi se utvrdila točna i pouzdana dijagnoza.

Melanocitna diferencijacija u većini melanocitnih lezija može se potvrditi implementacijom dodatnih alata suvremene patohistološke dijagnostike, prije svega imunohistokemije³. Na raspolaganju su brojni melanocitni biljezi od kojih se najčešće koriste S100, HMB-45 i melan-A, a preostali uključuju tirozinazu i MITF (engl. *Microphthalmia Transcription Factor*)³. Dvojno bojenje s melan-A i Ki-67 biljegom, koje je korišteno u prikazanom slučaju, detektira frakciju melanocita u proliferaciji i time je koristan alat za dokazivanje broja, i što je još važnije, rasporeda stanica u proliferaciji unutar same melanocitne lezije³. Naime, jedna od glavnih razlika između nevusa i melanoma je upravo nesazrijevanje stanica prema dubini lezije, što je popraćeno istim intenzitetom proliferacije stanica te pojavom mitoz³.

Svjetlostanični sarkom ili melanom mekih tkiva javlja se unutar slične dobne skupine kao i nevoidni melanom, a zahvaća duboka meka tkiva, osobito uz aponeuroze i tetive, ali se iz tih mjesta može širiti prema površini i zahvatiti kožu i to dermis uz poštedu epidermisa⁴. Morfologija je slična melanomu, kao i imunohistokemijski profil, pa je to u našem slučaju predstavljalo diferencijalnu dijagnozu s obzirom na to da je melanocitna lezija bila smještena isključivo u dermisu. Ako bi bilo odlučeno za dijagnozu sarkoma, pacijent bi bio uskraćen za protokol Sentinel limfnog čvora, što je nezaobilazan korak u dijagnozi limfogenih metastaza melanoma², kao i za potencijalno liječenje BRAF inhibitorima⁵. Citogenetsko obilježje svjetlostaničnog sarkoma predstavlja recipročna translokacija t(12;22)(q13;q12) koja se ne javlja u drugim malignim tumorima⁴ pa je, dakle, njezino isključivanje u analiziranoj biopsiji kože bio jedini način potvrde melanoma u slučaju našeg pacijenta.

U našeg pacijenta temeljem opisanih dodatnih analiza postavljena je definitivna dijagnoza rezidualnog melanoma te je slijedom važećih protokola za melanom učinjena patohistološka analiza Sentinel limfnog čvora i reekscizija mjesta primarne kožne lezije uz, naravno, daljnje kliničko dermatoonkološko i dermatoskopsko praćenje.

ZAKLJUČAK

U ovom prikazu slučaja rezidualnog melanoma želi se istaknuti kako se radi o rijetkoj vrsti mela-

noma koji se uz to pojavljuje na ne tako čestoj lokalizaciji – prstu ruke. Pažljivim razmatranjem potencijalnih lezija koje mogu doći u obzir na toj lokaciji, temeljem njihovog kliničkog aspekta, treba izbjeći neadekvatan tretman pacijenta. Nepotpuno odstranjenje melanocitne lezije prije svega ugrožava samog pacijenta, otežava, usporava i poskupljuje patohistološku analizu te, kao što je i prikazano u ovom slučaju, dovodi u pitanje precizno određivanje histotipa melanoma. Rano prepoznavanje bilo koje maligne bolesti, a osobito melanoma, presudno je za uspješnost terapije i dugoročno preživljenje i potencijalno izlječenje od ovog malignog kožnog tumora.

Izjava o sukobu interesa: Autori izjavljuju da ne postoji sukob interesa.

LITERATURA

1. De Vries E, Bray F, Coebergh JW, Cerroni L, Ruiter DJ, Elder DE et al. Malignant melanoma. *In*: LeBoit PE, Burg G, Weedon D, Sarasain A (eds). World Health Organization Classification of Tumours. Pathology and Genetics of Skin Tumours. Lyon: IARC Press, 2006;52-92.
2. Melanoma Guidelines, Version 2.2016 [Internet]. National Comprehensive Cancer Network [cited 2016 Mar 1]. Available from: <http://www.nccn.org/>.
3. Prieto VG, Shea CR. Immunohistochemistry of melanocytic proliferations. *Arch Pathol Lab Med*. 2011;135:853-9.
4. Hantschke M, Mentzel T, Rütten A, Palmedo G, Calonje E, Lazar AJ et al. Cutaneous clear cell sarcoma: a clinicopathologic, immunohistochemical, and molecular analysis of 12 cases emphasizing its distinction from dermal melanoma. *Am J Surg Pathol* 2010;34:216-22.
5. Wellbrock C, Hurlstone A. BRAF as therapeutic target in melanoma. *Biochem Pharmacol* 2010;80:561-7.