

Uloga citologije u preoperativnoj dijagnostici primarnog karcinoma jajovoda: prikaz slučaja

Rubeša-Mihaljević, Roberta; Verša Ostojić, Damjana; Dinter, Morana; Štemberger-Papić, Snježana; Eminović, Senija; Kristofić, Ines; Vrdoljak-Mozetič, Danijela

Source / Izvornik: **Medicina Fluminensis : Medicina Fluminensis, 2016, 52, 415 - 420**

Journal article, Published version

Rad u časopisu, Objavljena verzija rada (izdavačev PDF)

https://doi.org/10.21860/52;3_415

Permanent link / Trajna poveznica: <https://urn.nsk.hr/urn:nbn:hr:184:312854>

Rights / Prava: [In copyright](#) / [Zaštićeno autorskim pravom](#).

Download date / Datum preuzimanja: **2025-01-03**



Repository / Repozitorij:

[Repository of the University of Rijeka, Faculty of Medicine - FMRI Repository](#)



Uloga citologije u preoperativnoj dijagnostici primarnog karcinoma jajovoda: prikaz slučaja

The role of cytology in preoperative assessment of primary fallopian tube carcinoma: case report

Roberta Rubeša-Mihaljević^{1*}, Damjana Verša Ostojić¹, Morana Dinter¹,
Snježana Štemberger-Papić¹, Senija Eminović², Ines Krištofić³, Danijela Vrdoljak-Mozetič¹

Sažetak. Cilj: Prikazati slučaj pacijentice s primarnim seroznim karcinomom jajovoda, opisati dijagnostički postupak te analizirati ulogu citološke dijagnostike u detekciji ovog tipa tumora.

Prikaz slučaja: Pedesetogodišnja pacijentica prethodno je obrađivana u drugoj ustanovi zbog bolova u trbuhu i radiološki dokazanih uvećanih supraklavikularnih, aortokavalnih i ilijačnih limfnih čvorova. Nakon učinjene laparoskopske ekscizije limfnih čvorova zbog sumnje na limfoproliferativnu bolest, patohistološkom i imunohistokemijskom analizom utvrđeno je da se radi o metastatskom adenokarcinomu, vjerojatno podrijetla iz ginekološkog sustava ili dojke. Radiološkom obradom dojki nisu pronađene promjene suspektne na malignitet. PET/CT analizom (pozitronska emisijska tomografija/kompjutorizirana tomografija) uočeno je pojačano nakupljanje radiofarmaka u predjelu vrata i tijela maternice. U preoperativnoj obradi učinjena je citološka punkcija uvećanog supraklavikularnog limfnog čvora te je imunocitokemijskom analizom utvrđeno da se radi o metastatskom seroznom adenokarcinomu. U Papa-testu pronađene su maligne stanice jednake morfologije, bez tumorske dijaeze, što je upućivalo na ekstrasuterini adenokarcinom, a sugerirano je podrijetlo jajnika ili jajovoda. Učinjena je eksplorativna kiretaža, ali je patohistološki nalaz bio uredan. Pacijentica je predviđena za hysterektomiju s obostranom adnektomijom. Tijekom operativnog zahvata uočeno je proširenje desnog jajovoda tumorskim tkivom koje je probijalo stijenku jajovoda. Učinjena je lapaža peritonealne šupljine u kojoj su pronađene maligne stanice adenokarcinoma. Patohistološka analiza potvrdila je da se radi o primarnom seroznom karcinomu jajovoda s metastazama u jajnicima. **Zaključak:** Zahvaljujući brzini i preciznosti primijenjenih citodijagnostičkih pretraga dijagnostičko-terapijski postupak pravilno je usmjeren i pravovremeno proveden. Prikazani slučaj potvrđuje da citološka analiza može pridonijeti dijagnostici tumora s neuobičajenom kliničkom prezentacijom ili tumora nejasnog podrijetla.

Ključne riječi: citologija; dijagnostika; imunocitkemija; karcinom jajovoda

Abstract. Aim: To report a case of a patient with primary serous carcinoma of the fallopian tube, describe the diagnostic pathway and analyze the role of cytology in the detection of this tumor type. **Case report:** A 50-year-old patient was previously treated in another hospital for abdominal pain and radiologically confirmed enlargement of supraclavicular, aortocaval and iliac lymph nodes. A lymphoproliferative disorder was suspected and laparoscopic lymph node excision was performed. Histopathological and immunohistochemical analysis revealed a metastatic adenocarcinoma probably of gynecologic or breast cancer origin. Radiographic examination of the breast did not confirm any lesion suspicious for malignancy. Positron emission tomography/computed tomography observed increased radiotracer uptake involving the uterine cervix and corpus. Preoperative fine-needle aspiration cytology and immunocytochemical analysis of an enlarged supraclavicular lymph node was done and metastatic serous adenocarcinoma was confirmed. In the Pap smears malignant cells of equal morphology were found without tumor diathesis indicating an extra-uterine adenocarcinoma. It was suggested to consider a tumor of ovarian or fallopian tube origin. A total hysterectomy with bilateral salpingo-oophorectomy was performed. During surgery an enlargement of the

¹Zavod za kliničku citologiju, KBC Rijeka, Rijeka

²Zavod za patologiju i patološku anatomiju, Medicinski fakultet Sveučilišta u Rijeci, Rijeka

³Klinika za ginekologiju i porodništvo, KBC Rijeka, Rijeka

***Dopisni autor:**

Roberta Rubeša-Mihaljević, dr. med.
Zavod za kliničku citologiju, KBC Rijeka
Cambierieva 17, 51 000 Rijeka
e-mail: roberta.rubesa@gmail.com

<http://hrcak.srce.hr/medicina>

right fallopian tube was observed due to tumor growth extending through the tubal wall. The presence of malignant adenocarcinoma cells was found in the peritoneal washing. Histopathological analysis confirmed a primary serous carcinoma of the fallopian tubes with metastatic spread to the ovaries. **Conclusion:** Applying fast and precise cytology and immunocytochemistry techniques a correct diagnostic and therapeutic approach can be performed and implemented on-time. The present case confirms that cytology is a well-established and widely accepted method for diagnosing tumors with unusual clinical presentation or unknown origin.

Key words: cytology; diagnosis; fallopian tube carcinoma; immunocytochemistry

Primarni karcinom jajovoda je rijedak tumor koji predstavlja dijagnostički izazov u ginekološkoj praksi zbog odsustva specifičnih kliničkih simptoma ili u slučaju neuobičajene prezentacije bolesti. Jednostavni i brzi citološki postupci upotpunjeni imunocitokemijskom analizom trebaju biti sastavni dio početne dijagnostike koja pomaže kliničaru u usmjeravanju i pravovremenom provođenju dijagnostičko-terapijskog postupka.

UVOD

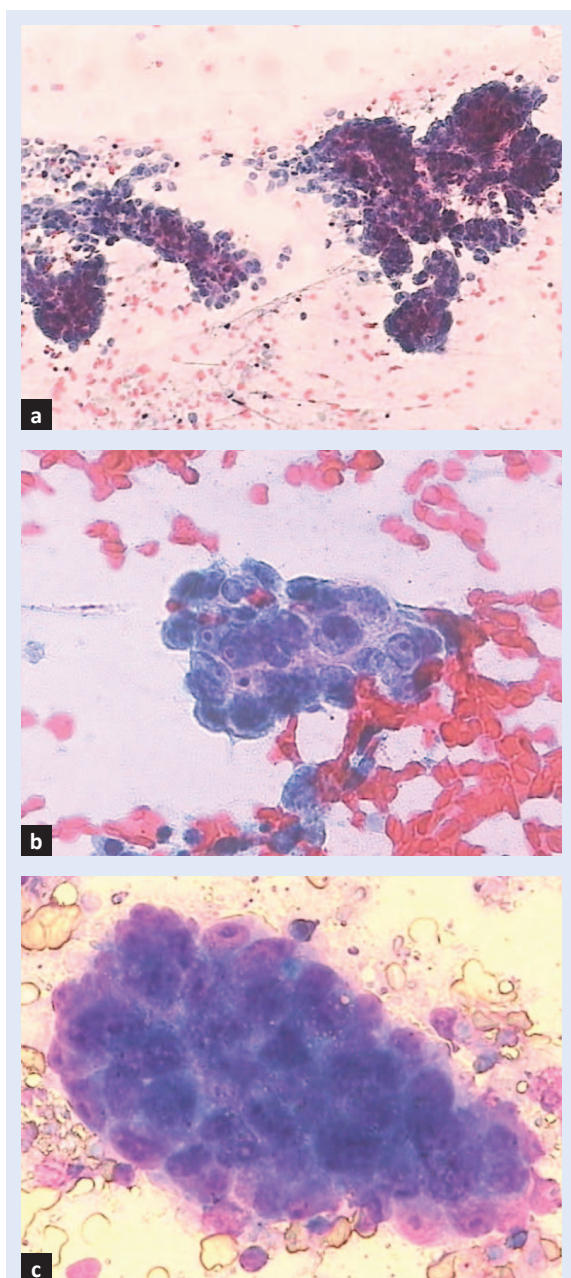
Primarni karcinom jajovoda rijetki je klinički entitet koji predstavlja dijagnostički izazov u ginekološkoj praksi. Najčešći histološki tip je serozni karcinom jajovoda, a pojavljuje se kod žena u postmenopauzi prosječne dobi oko 55 godina¹. Recenta histološka, molekularna i genetska istraživanja ukazuju da 40 – 60 % tumora klasificiranih kao serozni karcinom jajnika ili peritoneuma početno nastaju na fimbrijalnom kraju jajovoda². Iz toga proizlazi da je učestalost karcinoma jajovoda vjerojatno znatno veća, ali se zbog ranog metastaziranja, zahvaćanja jajnika i okolnih struktura zdjelice i peritoneuma najčešće prepoznaje kao karcinom jajnika ili peritonealni karcinom³. Upravo se iz ovih razloga primarni karcinom jajovoda rijetko dijagnosticira preoperativno. Klinička slika može biti raznolika, s nespecifičnim simptomima kao što su nejasni bolovi u trbuhu, tumor u abdomenu ili ascites. Samo u 15 % slučajeva pacijentice se prezentiraju karakterističnom, takozvanom Latzkovom trijadom simptoma, koja uključuje intermitentni serosangvinozni vaginalni iscjedak, abdominalne kolike koje popuštaju nakon iscjetka i palpabilnu masu u abdomenu ili zdjelici⁴. Iako tumorski biljeg

CA-125 nije samostalni dijagnostički parametar za primarni karcinom jajovoda, većina pacijentica ima povišenu razinu tog biljega u serumu. Radio-loška dijagnostika karcinoma jajovoda ima važnu ulogu u planiranju operativnog zahvata. U preoperativnoj obradi često je nekarakteristična te se u pravilu postavlja dijagnoza tubo-ovarijskog apscesa ili tumora jajnika ako je bolest proširena¹. Intraoperativna dijagnoza primarnog karcinoma jajovoda moguća je u samo 50 % slučajeva, upravo zbog proširenosti tumora. Čak i nakon resekcije tumora, patohistološkom analizom često je nemoguće utvrditi primarno podrijetlo tumora⁴.

U ovom radu prikazan je slučaj pacijentice s primarnim karcinomom jajovoda s neuobičajenom prezentacijom bolesti. Opisuje se dijagnostički postupak, a u raspravi analizira mogućnost boljeg prepoznavanja i razumijevanja karcinoma jajovoda temeljena na našem iskustvu i podacima iz literature.

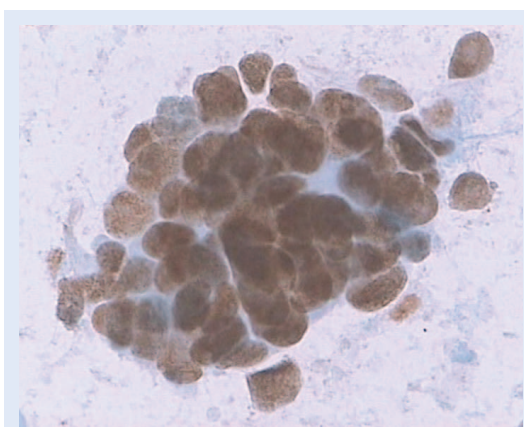
PRIKAZ SLUČAJA

Pedesetogodišnja pacijentica obrađivana je u drugoj ustanovi zbog povremenih bolova u lijevom hemiabdomenu i gubitka tjelesne težine. Tegobe su se pojavile unatrag dva mjeseca. Ultrazvučnom i CT-dijagnostikom (kompjutorizirana tomografija) utvrđeni su konglomerati uvećanih limfnih čvorova lijevo supraklavikularno, uz aortu, donju šuplju venu te ilijačne krvne žile uz uredan izgled ostalih organa abdomena. Učinjena je eksplorativna laparoskopija i patohistološka verifikacija limfnih čvorova zbog sumnje na limfoproliferativnu bolest. Patohistološkom analizom paraaortalnih limfnih čvorova utvrđeno je da se radi o metastatskom adenokarcinomu koji je, s obzirom na imunohistokemijski profil s pozitivnim tumorskim stanicama na pan-CK, CK7 i estrogenske receptore, a negativne CK20, CK5/6 i TTF biljege, upućivao na podrijetlo iz ginekološkog sustava ili dojke. Ultrazvučnim i mamografskim pregledom dojki nisu pronađene promjene suspektne na malignitet. Dodatnom obradom PET/CT pretragom (pozitronska emisijska tomografija/kompjutorizirana tomografija) uočeno je pojačano nakupljanje radiofarmaka u predjelu vrata i tijela maternice. S obzirom na nalaz PET/CT-a učinjena je eksplorativna kiretaža. Patohistolo-



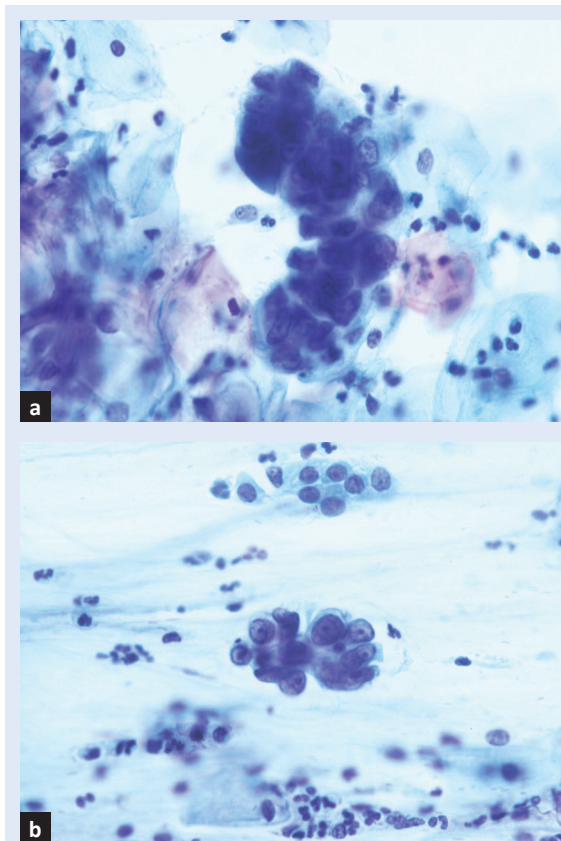
Slika 1. Citološka analiza punktata limfnog čvora supraklavikularno: mnoštvo malignih stanica žljezdnog epitela u papilarnim, trodimenzionalnim nakupinama, krupnih jezgri i istaknutih nukleola. Bojanje Papanicolaou, povećanje $\times 100$ (a), $\times 400$ (b), bojanje May-Grünwald Giemsa $\times 400$ (c).

kom analizom pronađen je uredan nalaz endometrija i endocerviksa. Tumorski markeri bili su unutar referentnih vrijednosti, uz blago povišen CA-125 od 54 KU/L. Pacijentica je primljena na Kliniku za ginekologiju i porodništvo Kliničkog bolničkog centra Rijeka radi drugog stručnog mišljenja i eventualnog operativnog liječenja. Gine-



Slika 2. Imunocitokemijska analiza punktata limfnog čvora potvrđuje da se radi o seroznom adenokarcinomu zbog pozitiviteta stanica na WT-1 biljeg (smeđi pozitivitet, povećanje $\times 400$)

kološkim pregledom i ultrazvučnom obradom uočen je uterus uvećan na račun tumorske tvorbe sprijeda veličine 30×30 mm, uz oba jajnika uredne veličine i teksture. Gastroskopijom, kolooskopijom i kolangiografijom magnetskom rezonancijom nisu nađene neoplastične promjene analiziranih trbušnih organa. U preoperativnoj obradi učinjena je citološka punkcija uvećanog limfnog čvora supraklavikularno lijevo te je uzet Papa-test. U obilno celularnim razmazima punktata limfnog čvora nađene su maligne stanice u manjim trodimenzionalnim, kuglastim i većim papilarnim grupama s mjestimice vidljivim psamomskim tjelešcima unutar nakupina. Citološki većina tumorskih stanica imala je krupne, nešto perifernije smještene jezgre, nepravilno raspoređenog kromatina s makronukleolima (slika 1a, b i c). Samo u rijetkim malignim stanicama nalazile su se manje nejasno ograničene vakuole. Imunocitokemijska analiza učinjena je u cilju utvrđivanja podrijetla lezije, pri čemu su tumorske stanice bile WT-1, CK7 i p16 pozitivne (slika 2), a vimentin negativne, što je odgovaralo metastatskom adenokarcinomu seroznog tipa. U Papa-testu pronađene su stanice jednake morfologije, uz izraziti nuklearni pleomorfizam, iregularnu distribuciju kromatina i istaknute nukleole (slika 3a i b). Karakteristično čista pozadina razmaza bez tumorske dijaeze upućivala je na ekstrainterini adenokarcinom te je sugerirano podrijetlo jajnika ili jajovoda. Po učinjenoj obradi pristupilo se operativnom zahvatu pri čemu je uočen desni jajo-



Slika 3. Citološka analiza Papa-testa prikazuje nakupine malignih stanica izraženog nuklearnog pleomorfizma s iregularnom distribucijom kromatina i istaknute nukleole. Bojanje Papanicolaou, povećanje $\times 400$.

vod u ampularnom dijelu proširen tumorskim tkivom koje je probijalo stijenku uz makroskopski uredan izgled desnog jajnika i lijevog adneksa. Pronađeni su konglomerati prethodno radiološki potvrđenih povećanih limfnih čvorova, dok su ostali organi abdomena bili bez suspektnih promjena. Učinila se lavaža peritonealne šupljine u kojoj su citološkom analizom nađene stanice prethodno opisanih malignih karakteristika. Po učinjenoj histerektomiji s obostranom adnektomijom, omentektomijom, apendektomijom i biopsijama peritoneuma definitivnom patohistološkom analizom utvrđeno je da se radi o seroznom karcinomu gradusa III na fimbrijalnom kraju jajovoda, veličine $3 \times 2,5$ cm, koji infiltrira sve slojeve stijenke, uz nodularne tumorske infiltrate u korteksu pripadajućeg jajnika te žarištima intraepitelnog karcinoma u suprotnom jajovodu s potpuno tumorski infiltriranim jajnikom veličine 3×3 cm. Po operativnom zahvatu pacijentica je upućena na nastavak liječenja kemoterapijom.

RASPRAVA

Primarni karcinom jajovoda, kao i karcinom jajnika, u većini slučajeva dijagnosticiraju se u uznapredovaloj fazi bolesti zbog nepostojanja dijagnostičkih postupaka koji bi otkrili bolest u ranoj fazi. Slučaj prikazane pacijentice s proširenim limfadenopatijom sa zahvaćanjem ekstraperitonealnih limfnih čvorova uz nedostatak proširene intraabdominalne bolesti rijetka je pojava. U literaturi je opisan sličan slučaj metastaze primarnog karcinoma jajovoda u supraklavikularne limfne čvorove kao prva manifestacija bolesti⁵. Širenje u supraklavikularne limfne čvorove tipično je za karcinom želuca, pluća, dojke ili limfom, dok je metastaza podrijetla ginekološkog malignoma neuobičajena i može predstavljati dijagnostičku dilemu za kliničara. Opisan je i rijedak slučaj asimptomatskog primarnog karcinoma jajovoda s metastazom u aksilarne limfne čvorove kod kojeg se prvobitno posumnjalo na karcinom dojke⁶. Poznato je da limfna drenaža jajovoda prati krvne žile jajnika i vanjske ilijačne krvne žile do paraaortalnih i zdjeličnih limfnih čvorova koji su prvo mjesto metastaziranja. U našem je slučaju nalaz proširene limfadenopatije pobudio sumnju na limfoproliferativnu bolest, a netipična klinička slika sa zahvaćanjem ekstrabdominalnih limfnih čvorova otežala je dijagnostički postupak. Dodatno, CA-125 biljeg koji najčešće pokazuje povišene vrijednosti kod karcinoma jajovoda, nije bio znatno uvećan.

Patohistološka analiza ginekoloških malignoma može predstavljati velik dijagnostički izazov ako se radi o obradi metastaze u limfnom čvoru jer diferencijalno-dijagnostički dolaze u obzir različiti tipovi tumora. Primjena imunohistokemijskih markera pomaže u određivanju podrijetla tumora, ali može biti kompleksna. U prikazanom slučaju nalaz metastatskog adenokarcinoma u limfnom čvoru pozitivnog na CK7 biljeg, estrogenske i progesteronske receptore, a negativnog na CK20 biljeg, sugeriralo je na primarno podrijetlo iz ginekološkog sustava. Karcinom endometrija isključen je temeljem negativnog patohistološkog nalaza nakon eksplorativne kiretaže. Brojni drugi tumori, uključujući adenokarcinom dojke, jajnika, endocerviksa i pluća, mogu također pokazivati ovakav imunofenotip⁷. Negativan TTF biljeg isključio je tumor pluća kao primar-

nu lokalizaciju, a radiološkom dijagnostikom isključila se mogućnost maligne bolesti dojke. Vrlo osjetljiv i specifičan biljeg za serozne karcinome jajnika, jajovoda i peritoneuma je WT-1 biljeg. Serozni karcinom endometrija pozitivitet na WT-1 biljeg pokazuje samo u manjem broju slučajeva⁸. Kod prikazane pacijentice, preoperativnom citološkom analizom punktata supraklavikularnog limfnog čvora i imunocitokemijskim bojanjem WT-1 biljega tumorske stanice bile su pozitivne, što je uz karakterističnu morfološku sliku sugeriralo na serozni karcinom podrijetla iz jajnika ili jajovoda. Negativan nalaz vimentina dodatno je potvrdio da se ne radi o karcinomu endometrija. Tome u prilog ukazivao je i nalaz Papa-testa u kojem su pronađene ekfolirane maligne stanice jednake morfologije kao u punktu metastatskog limfnog čvora bez tumorske dijeteze u pozadini razmaza.

U literaturi su opisani slučajevi abnormalnog nalaza papa-testa kao prve manifestacije karcinoma jajovoda^{9,10}. Ural i suradnici u svom radu prikazali su slučaj pacijentice u čijem su Papa-testu nađene stanice adenokarcinoma uz uredan ultrazvučni nalaz, histeroskopiju, biopsiju endometrija i odsutnost ginekoloških smetnji. Nakon opetovanih abnormalnih Papa-testa pristupilo se operativnom zahvatu i pronađen je primarni karcinom jajovoda ograničen na tubu⁹. Istraživanja pokazuju da se abnormalne stanice u Papa-testu kod primarnog karcinoma jajovoda mogu naći u do 26 % slučajeva⁴. Iako je primarna uloga Papa-testa detekcija lezija vrata maternice, nalaz malignih žljezdanih stanica u brisu, a u slučaju urednog kolposkopskog nalaza, histološke analize cerviksa i endometrija, treba pobuditi sumnju na ekstrauterine tumore i zahtijeva detaljnu obradu¹¹. Recentna istraživanja tvrde da se maligne stanice ekstrauterinih tumora koje ekfoliraju u kavum uterusa mogu detektirati uzimanjem citoloških uzoraka endometrija četkicom¹². Otsuka i suradnici smatraju da bi se ova metoda u kombinaciji s transvaginalnim ultrazvukom i određivanjem CA-125 biljega mogla primjenjivati kao dio probira i nadzora žena s pozitivnom obiteljskom anamnezom karcinoma jajnika i dojke ili kod dokazanih nosilaca *BRCA* mutacije.

Prikazani slučaj potvrđuje da citološka analiza može pridonijeti dijagnostici tumora s neuobičajenom kliničkom prezentacijom ili tumora nejasnog

podrijetla. Jednostavni i brzi citološki postupci kao punkcija limfnog čvora i Papa-test trebaju biti sastavni dio početne dijagnostike primarnih i metastatskih tumora bilo koje lokalizacije. Citološka dijagnostika upotpunjena imunocitokemijskom analizom pruža kliničaru vrijedne informacije koje omogućuju odabir daljnjih optimalnih dijagnostičkih postupaka, izbjegavanje nepotrebnih skupih pretraga i preoperativno planiranje.

ZAKLJUČAK

U ovom prikazu slučaja želi se istaknuti važnost prepoznavanja primarnog karcinoma jajovoda kao rijetkog ginekološkog tumora koji često predstavlja dijagnostički izazov zbog odsustva specifičnih kliničkih simptoma. Kliničar treba razmotriti mogućnost postojanja ekstrauterinih tumora ako citologija cerviksa ili endometrija upućuju na postojanje atipičnih žljezdanih stanica, a tumori tih lokalizacija nisu histološki dokazani. U novije vrijeme predložene su dodatne metode kao što je citološka analiza endometrija koje bi pridonijele ranom otkrivanju karcinoma jajnika, jajovoda i peritoneuma. Potrebna su daljnja istraživanja kako bi se analizirala mogućnost primjene citologije u kombinaciji s transvaginalnim ultrazvukom i određivanjem CA-125 biljega kao dio probira i nadzora žena s povećanim rizikom za razvoj ekstrauterinih malignoma.

Izjava o sukobu interesa: Autori izjavljuju da ne postoji sukob interesa.

LITERATURA

1. Veloso Gomes F, Dias JL, Lucas R, Cunha TM. Primary fallopian tube carcinoma: review of MR imaging findings. *Insights Imaging* 2015;6:431-9.
2. Berek JS, Crum C, Friedlander M. Cancer of the ovary, fallopian tube, and peritoneum. *Int J Gynaecol Obstet* 2015;131:111-22.
3. Erickson BK, Conner MG, Landen CN Jr. The role of the fallopian tube in the origin of ovarian cancer. *Am J Obstet Gynecol* 2013;209:409-14.
4. Pectasides D, Pectasides E, Economopoulos T. Fallopian tube carcinoma: a review. *Oncologist* 2006;11:902-12.
5. Sakurai N, Tateoka K, Fukaya K, Terada T, Kubushiro K. Supraclavicular lymph node metastasis as the initial presentation of primary fallopian tube carcinoma. *Int J Clin Oncol* 2010;15:301-4.
6. Healy NA, Hynes SO, Bruzzi J, Curran S, O'Leary M, Sweeney KJ. Asymptomatic primary fallopian tube cancer: an unusual cause of axillary lymphadenopathy. *Case Rep Obstet Gynecol* 2011;2011:402127.

7. Mittal K, Soslow R, McCluggage WG. Application of immunohistochemistry to gynecologic pathology. *Arch Pathol Lab Med* 2008;132:402-23.
8. Nofech-Mozes S, Khalifa MA, Ismiil N, Saad RS, Hanna WM, Covens A et al. Immunophenotyping of serous carcinoma of the female genital tract. *Mod Pathol* 2008;21:1147-55.
9. Ural UM, Balik G, Tekin YB, Sehitoglu I, Bedir R, Sahin FK. Primary fallopian tube carcinoma diagnosed preoperatively by cervical smear. *Ann Saudi Med* 2014; 34:444-6.
10. Benjamin R, Sheard J, Kabyemela J, Tagore V, Kirwan J. First report of primary fallopian tube cancer diagnosed by liquid-based cytology in an asymptomatic woman. *BJOG* 2007;114:1575-6.
11. Wang H, Chen PC. Primary serous peritoneal carcinoma presenting first on a routine papanicolaou smear: a case report. *Acta Cytol* 2010;54:623-6.
12. Otsuka I, Kameda S, Hoshi K. Early detection of ovarian and fallopian tube cancer by examination of cytological samples from the endometrial cavity. *Br J Cancer* 2013;109:603-9.