

Primjena Bethesda klasifikacije citoloških nalaza štitnjače - naša prva iskustva

Rajković Molek, Koraljka; Seili-Bekafigo, Irena

Source / Izvornik: **Medicina Fluminensis : Medicina Fluminensis, 2016, 52, 352 - 356**

Journal article, Published version

Rad u časopisu, Objavljena verzija rada (izdavačev PDF)

https://doi.org/10.21860/52;3_352

Permanent link / Trajna poveznica: <https://urn.nsk.hr/urn:nbn:hr:184:288050>

Rights / Prava: [In copyright](#) / [Zaštićeno autorskim pravom.](#)

Download date / Datum preuzimanja: **2024-07-23**



Repository / Repozitorij:

[Repository of the University of Rijeka, Faculty of Medicine - FMRI Repository](#)



Primjena Bethesda klasifikacije citoloških nalaza štitnjače – naša prva iskustva

The Bethesda system for reporting thyroid cytopathology – our first experiences

Koraljka Rajković Molek*, Irena Seili-Bekafigo

Zavod za kliničku citologiju, Odjel za opću citologiju, KBC Rijeka, Rijeka

Sažetak. Citološka punkcija štitnjače nezamjenjiva je dijagnostička metoda u procjeni rizika za malignitet u čvorovima štitnjače. Bethesda klasifikacija citoloških nalaza štitnjače nastala je 2007. godine kao rezultat analize velikog broja podataka prikupljenih iz različitih ustanova i sadrži šest kategorija. Za svaku kategoriju procijenjen je rizik za malignitet i usvojene preporuke za daljnji postupak s pacijentom, a ujednačena je i terminologija u citološkim nalazima. Primjenjuje se u Sjedinjenim Američkim Državama i većini europskih zemalja uz neke nacionalne modifikacije. Prikazani su također i prvi rezultati njene primjene na Odjelu za opću citologiju Kliničkog bolničkog centra Rijeka u 2015. godini.

Ključne riječi: Bethesda klasifikacija; citologija; štitnjača

Abstract. Fine needle aspiration is the essential tool in evaluation of patients with a thyroid nodule. The Bethesda system for reporting Thyroid cytopathology proposed in 2007, is the result of a large amount of data gathered from many medical institutions and literature. Cytological reports are divided in six categories. Each of them implies a certain cancer risk and contains a recommendation for further management of patients. It is used in the USA and the majority of European countries with some national modifications. Our first experiences with Bethesda classification in thyroid cytology in 2015 are presented.

Key words: Bethesda system; cytology; thyroid gland

***Dopisni autor:**

Dr. sc. Koraljka Rajković Molek, dr. med.
Odjel za opću citologiju, Zavod za kliničku
citologiju
KBC Rijeka
Krešimirova 42, 51 000 Rijeka
e-mail: koraljka.rajkovic@ri.t-com.hr

<http://hrcak.srce.hr/medicina>

UVOD

Citološka punkcija štitnjače je dijagnostička metoda koja je nezamjenjiva u procjeni rizika za malignitet u čvorovima štitnjače. Radi se o često korištenoj metodi, s obzirom na to da 1 – 5 % ukupne populacije ima palpabilan čvor u štitnjači, dok se ultrazvukom čvorovi mogu detektirati kod čak 19 – 67 % osoba. Čvorovi u štitnjači rezultat su degenerativne promjene, odnosno fiziološkog procesa starenja štitnjače. Najčešće se radi o multinodoznim strumama koje su naročito česte u krajevima s endemskom gušavošću, kao što je ovaj predio Primorsko-goranske županije^{1,2}. Indikacija za citološku punkciju su pak solitarni čvorovi veći od jednog centimetra, ali punktiraju se i manji, odnosno oni u čvorasto promijenjenim štitnjačama, ako su jače prokrvljeni, solidni, scintigrafski hladni ili na drugi način suspektni. Punkcije se izvode pod kontrolom ultrazvuka. Hrvatsko citološko društvo izdalo je 2012. godine smjernice za citološku dijagnostiku štitnjače objavljene u časopisu *Liječnički vjesnik* koje obuhvaćaju indikacije, tehnike punkcije i dijagnostičke kriterije³.

Hipotireoza, hipertireoza, cistična degeneracija, autoimune bolesti, neki lijekovi, kao i tumori, mogu biti uzrok izrazite polimorfije u citomorfologiji aspirata štitnjače. Posljedično tome različiti su i opisi koji se koriste te se pojavila potreba za ujednačavanjem nalaza i terminologije u citološkim opisima, zaključcima i preporukama. U tom cilju je 2007. u gradu Bethesda u Sjedinjenim Američkim Državama, prema kojem je klasifikacija i nazvana, na konferenciji „National Cancer Institut Fine Needle Aspiration State of Science Conference“

150 citologa, patologa, endokrinologa, radiologa i kirurga koji se bave bolestima štitnjače usvojilo i predložilo klasifikaciju citoloških nalaza štitnjače u šest kategorija. Rezultat toga je ujednačavanje nalaza prema definiranim kriterijima za pojedine kategorije temeljene na procijenjenom riziku maligniteta i definiranim preporukama za daljnji postupak za svaku pojedinu kategoriju (tablica 1)⁴. Klasifikacija se danas koristi u Sjedinjenim Američkim Državama i većini zemalja Europe, a postoji i kao britanska modifikacija.

Prednosti primjene Bethesda klasifikacije: ujednačena terminologija u pisanju citoloških nalaza punktata štitnjače; definirani citomorfološki kriteriji i visoka reproducibilnost; procijenjen rizik za malignitet u svakoj pojedinoj kategoriji; jasne preporuke za daljnji postupak s pacijentom.

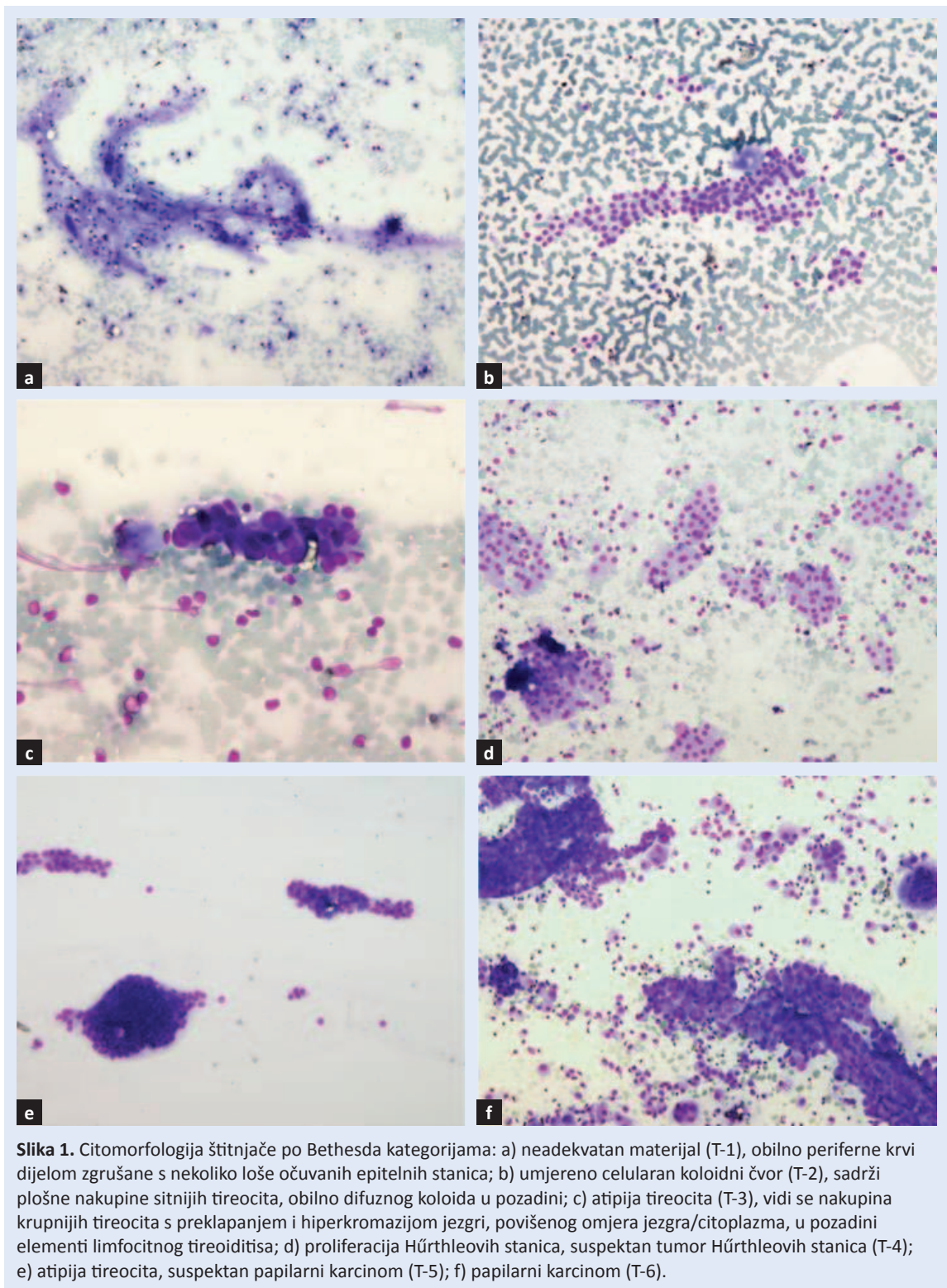
Na citološkom odjelu KBC-a Rijeka ova se klasifikacija počela primjenjivati od početka 2015. godine tako da se kategorije označavaju velikim slovom T (engl. *Thyroid*, štitnjača) i brojkom 1 do 6, uz zaključak koji se formulira opisno, kao i dosad.

BETHESDA KLASIFIKACIJA CITOLOŠKIH NALAZA ŠTITNJAČE

Kategorija T-1 označava preoskudne ili tehnički neadekvatne materijale (slika 1a). Uzorak dostatan za citološku analizu sadrži barem 6 nakupina s po 10 folikularnih stanica (tirociti). Izuzetak od ovog pravila je, kada se adekvatna procjena može izvršiti ako je prisutno manje epitelnih stanica,

Tablica 1. Učestalost pojedinih kategorija, rizik za malignitet i preporuke za daljnji postupak prema Bethesda klasifikaciji (modificirano prema ref. 4)

Kategorija	Učestalost (%)	Rizik za malignitet (%)	Preporuka	
T-1	Preoskudan materijal	1,8 – 23	1 – 4	Ponoviti odmah ako je čvor solidan ili suspektan, inače za 3 mjeseca
T-2	Benigna promjena	65	0 – 3	Redovite kontrole svakih 6 do 18 mjeseci kroz 5 godina
T-3	Atipija neodređenog značaja	1,7 – 18	5 – 15	Ponoviti kroz 3 do 6 mjeseci
T-4	Folikularni tumor	2 – 10	15 – 30	Razmotriti lobektomiju I interdisciplinarno odlučiti
T-5	Sumnja na malignitet	1 – 5	55 – 85	Operativni zahvat uz intraoperativnu analizu
T-6	Maligna promjena	2 – 7	97 – 99	Operativni zahvat



Slika 1. Citomorfologija štitnjače po Bethesda kategorijama: a) neadekvatan materijal (T-1), obilno periferne krvi dijelom zgrušane s nekoliko loše očuvanih epitelnih stanica; b) umjereno celularan koloidni čvor (T-2), sadrži plošne nakupine sitnijih tireocita, obilno difuznog koloida u pozadini; c) atipija tireocita (T-3), vidi se nakupina krupnijih tireocita s preklapanjem i hiperkromazijom jezgri, povišenog omjera jezgra/citoplazma, u pozadini elementi limfocitnog tireoiditisa; d) proliferacija Hürthleovih stanica, suspektan tumor Hürthleovih stanica (T-4); e) atipija tireocita, suspektan papilarni karcinom (T-5); f) papilarni karcinom (T-6).

prisutnost jasne citološke atipije, elemenata upale ili nalaz koji se ultrazvučno uklapa u koloidni ili cistični čvor, a u punktatu se nalazi samo koloid ili fagociti bez epitelnih elemenata. Uzorci koji sadrže oskudno tireocita, samo koloid, perifernu krv,

ili obilno periferne krvi, dijelom zgrušane, u koju su uklopljeni tireociti čiji se detalji otežano analiziraju, spadaju u ovu kategoriju⁴⁻⁶.

Kategorija T-2 obuhvaća benigne promjene, najčešće nodoznu strumu i Hashimoto tireoiditis. Ci-

tološki su to oskudno, osrednje (slika 1b) ili obilno celularni koloidno-cistični čvorovi, limfocitna upala, akutna upala ili subakutni tireoiditis.

Kategorija T-3 označava atipiju tireocita, nedovoljnu za kategoriju sumnje na folikularni tumor ili malignitet (slika 1c). Često se radi o mjestimičnoj arhitekturnoj ili nuklearnoj atipiji, odnosno djelomičnoj folikularnoj proliferaciji tireocita ili pretežno proliferaciji Hürthleovih stanica^{7,8}. U ovu kategoriju također se može uključiti i hiperplazija limfatičnog tkiva unutar tkiva štitnjače. U svim slučajevima potrebna je klinička korelacija^{9,10}, odnosno podaci o dinamici rasta čvora, prokrvljenosti ili scintigrafskim karakteristikama.

Kategorija T-4 citološki upućuje na folikularni ili Hürthleov tumor i obuhvaća nalaze: ne može se isključiti/suspektno na/uklapa se u sliku folikularnog/Hürthleovog tumora (slika 1d). Najčešće se radi o benignom adenomu, malignitet je moguće utvrditi samo na operativno odstranjenom cijelom čvoru i okolnom tkivu i to na temelju invazije čahure ili vaskularne invazije. Citološka atipija u ovom slučaju nije kriterij za malignitet⁹⁻¹². Citolog stoga, kada utvrdi da se radi o leziji koja je suspektna na folikularni tumor, predlaže operativni zahvat, a to je obično lobektomija. Takve bi slučajeve trebalo prokomentirati na interdisciplinarnom sastanku i dogovoriti postupak individualno za svakog pojedinog pacijenta. Potrebno je napomenuti da se u definitivnoj dijagnozi u operativnom materijalu čvorova koji su citološki pripadali ovoj kategoriji u 35 % slučajeva može raditi o netumorskoj promjeni, odnosno hiperplaziji ili strumi, a rijetko se u ovoj kategoriji može naći i adenom paratireoidne žlijezde koji je citološki istovjetan folikularnoj proliferaciji tireocita. Stoga se preporučuje koristiti izraz suspektno na foliku-

larni tumor ili folikularna lezija, a ne tumor u citološkim nalazima^{3,4}. Hürthleov adenom, odnosno karcinom, smatra se varijantom folikularnog adenoma/karcinoma, mada postoje pokazatelji na molekularnoj razini da se ipak radi o genetski različitim neoplazmama¹³.

Kategorija T-5 je kategorija u kojoj se postavlja citološka sumnja na malignitet i to najčešće papilarni karcinom (slika 1e), čiji su citomorfološki kriteriji jasni i reproducibilni sa specifičnošću metode gotovo 100 %, no ponekad je punktata preo-

U KBC-u Rijeka od 2014. godine djeluje interdisciplinarni tim za štitnjaču u čijem radu sudjeluju endokrinolozi, specijalisti nuklearne medicine, radiolozi, citolozi, patolozi, kirurzi i otorinolaringolozi.

skudan ili ne sadrži sve dijagnostičke elemente te se tada postavlja sumnja na malignitet. U tom slučaju obavezan je operativni zahvat, ali uz intraoperativnu analizu temeljem koje se određuje proširenost zahvata (lobektomija ili totalna tireoidektomija)¹⁴.

Kategorija T-6 je kategorija kojoj je malignitet nedvojbeno utvrđen, najčešće se radi o papilarnom karcinomu (slika 1f), rjeđe medularnom karcinomu, limfomu, a vrlo rijetko metastatskom ili anaplastičnom karcinomu^{15,16}.

NAŠI PRVI REZULTATI

Na Odjelu za opću citologiju Zavoda za kliničku citologiju KBC-a Rijeka u 2015. godini pregledani su punktati 902 čvora u štitnjači kod 861 pacijenta. Iz tablice 2 vidljivo je da je trećina uzoraka (33 %) bila neadekvatna, odnosno preoskudna za analizu (kategorija T-1). Stoga je i manji postotak beni-

Tablica 2. Distribucija citoloških nalaza prema Bethesda klasifikaciji u Kliničkom bolničkom centru Rijeka u 2015. godini

Kategorija prema Bethesda klasifikaciji	Broj punktiranih čvorova štitnjače	%
T-1	299	33,15
T-2	433	48,00
T-3	102	11,31
T-4	55	6,09
T-5	6	0,67
T-6	7	0,78
UKUPNO	902	100,00

gnih, odnosno malignih lezija u usporedbi s podacima iz literature (tablica 1).

Nekoliko je aspekata koji utječu na točnost citološkog nalaza: postavljanje prave indikacije za citološku punkciju, precizna lokalizacija ciljane tvorbe pomoću ultrazvuka, iskustvo i uvježbanost osobe koja vrši punkciju kao i besprijekorno učinjen razmaz i precizno označavanje preparata i mjesta punkcije. Navedeno spada u postupak koji se u našoj ustanovi izvodi izvan citološkog laboratorija. Po primitku uzorka u citološki laboratorij, na kvalitetu nalaza dalje utječe: citotehnički postupci (fiksacija, bojenje, specijalne tehnike – citokemijska i imunocitokemijska bojenja), postojanje jasnih citoloških kriterija za dijagnozu pojedinih entiteta kao i iskustvo citologa.

Vrijednost klasifikacije iz Bethesde je ujednačavanje terminologije citoloških nalaza, poboljšanje njihove reproducibilnosti, prepoznatljivost i pouzdanost jer se temelji na jasnim morfološkim kriterijima, pa je time subjektivnost metode svedena na najmanju moguću mjeru. Brojni radovi pokazali su da je citološka punkcija pouzdana metoda za dijagnostiku promjena u štitnjači čija specifičnost iznosi 72 do 100 % (96 – 100 % za papilarni karcinom) i osjetljivost 65 – 98 %^{4,8,10,17}. Na temelju velikog broja podataka prikupljenih iz različitih ustanova bilo je moguće procijeniti rizik za malignitet te usvojiti preporuke za dalji postupak s pacijentom, ovisno o kategoriji citološkog nalaza. Time je omogućen isti standard dijagnostike i liječenja i personalizacije zdravstvene zaštite^{18,19}. U tom cilju oformljen je 2014. godine u KBC-u Rijeka interdisciplinarni tim za štitnjaču u čijem radu sudjeluju endokrinolozi, specijalisti nuklearne medicine, radiolozi, citolozi, patolozi, kirurzi i otorinolaringolozi.

Izjava o sukobu interesa: Autori izjavljuju da ne postoji sukob interesa.

LITERATURA

- Kopajtić B, Švalba V, Novak V. Endemska gušavost u Grobnštini. *Acta Med Jugos* 1963;17:195.
- Crnčević-Orlić Ž, Ružić A, Rajković K, Kapović M. The Effectiveness of a 40-year Long Iodine Prophylaxis in Endemic Goitre Region of Grobnik, Croatia. *Coll Antropol* 2005;29:509-13.
- Mateša N, Knežević-Obad A, Trutin Ostović K, Kardum-Skelin I, Moslavac S, Vasilj A et al. Smjernice u citološkoj dijagnostici štitnjače Hrvatskog društva za kliničku citologiju. *Liječn Vjesn* 2012;134:203-7.
- Ali SZ, Cibas ES. The Bethesda system for reporting Thyroid cytopathology: definitions, criteria and explanatory notes. New York: Springer, 2009.
- Baloch ZW, Li Volsi VA, Asa SL, Rosai J, Merino MJ, Randolph G et al. Diagnostic terminology and morphologic criteria for cytologic diagnosis of thyroid lesions: a synopsis of the National Cancer Institute Thyroid Fine-Needle Aspiration State of the Science Conference. *Diagn Cytopathol* 2008;36:425-37.
- Oertel YC. Unsatisfactory (vs. Nondiagnostic) thyroidal aspirates: a semantic issue? *Diagn Cytopathol* 2006;34:87-8.
- Yassa L, Cibas ES, Benson CB, Frates MC, Doubilet PM, Gawande AA. Long-term assessment of a multidisciplinary approach to thyroid nodule diagnostic evaluation. *Cancer* 2007;111:508-16.
- Gharib H, Goellner JR, Johnson DA. Fine-needle aspiration cytology of the thyroid: a 12-year experience with 11000 biopsies. *Clin Lab Med* 1993;13:699-709.
- Nayar R, Ivanovic M. The indeterminate thyroid FNA: Experience from an academic center using terminology similar to that proposed in the 2007 NCI Thyroid Fine Needle Aspiration State of the Science Conference. *Cancer Cytopathol* 2009;117:195-202.
- Yang J, Schnadig V, Logrono R, Wasserman PG. Fine-needle aspiration of thyroid nodules: a study of 4703 patients with histologic and clinical correlations. *Cancer* 2007;111:306-15.
- Kelman AS, Rathan A, Leibovitz J, Burstein DE, Haber RS. Thyroid cytology and the risk of malignancy in thyroid nodules: importance of nuclear atypia in indeterminate specimens. *Thyroid* 2001;11:271-7.
- Renshaw AA, Wang E, Wilbur D, Hughes JH, Haja J, Henry MR. Interobserver agreement on microfollicles in thyroid fine-needle aspirates. *Arch Pathol Lab Med* 2006;130:148-52.
- Pu RT, Yang J, Wasserman PG, Bhuiya T, Griffith KA, Michael CW. Does Hürthle cell lesion/ neoplasm predict malignancy more than follicular lesion/neoplasm on thyroid fine needle aspiration? *Diagn Cytopathol* 2006; 34:330-4.
- Weber D, Brainard J, Chen L. Atypical epithelial cells, cannot exclude papillary carcinoma, in fine needle aspiration of the thyroid. *Acta Cytol* 2008;52:320-4.
- Gupta S, Sodhani P, Jain S, Kumar N. Morphologic spectrum of papillary carcinoma of the thyroid: role of cytology in identifying the variants. *Acta cytol* 2004;48: 795-800.
- Halbauer M, Šarčević B, Tomić Brzac H. Citološko-patohistološki atlas bolesti štitne žlijezde i doštitnih žlijezda s ultrazvučnim slikama. Zagreb: Nakladni zavod Globus, 2000.
- Kocjan G. Diagnostic interpretation of FNAC material. *In: Fine needle aspiration cytology*. London: Springer, 2006;35-58.
- Bongiovanni M, Spitale A, Faquin WC, Mazzucchelli L, Baloch, ZW. The Bethesda system for reporting Thyroid cytopathology: A Meta-Analysis. *Acta Cytologica* 2012; 56:333-9.
- Cohchand-Priollet B, Schmitt FC, Totsch M, Vielh P. European Federation of Cytology societies scientific Committee: The Bethesda terminology for reporting thyroid cytopathology: from theory to practice in Europe. *Acta cytol* 2011;55:507-11.