

Povijesni razvoj totalne endoproteze kuka: od Johna R. Bartona do Johna Charnleyja

Gulan, Leo; Đorđević, Maja; Legović, Dalen; Šantić, Veljko; Jurdana, Hari

Source / Izvornik: **Medicina Fluminensis : Medicina Fluminensis, 2017, 53, 43 - 49**

Journal article, Published version

Rad u časopisu, Objavljena verzija rada (izdavačev PDF)

https://doi.org/10.21860/medflum2017_173379

Permanent link / Trajna poveznica: <https://um.nsk.hr/um:nbn:hr:184:674554>

Rights / Prava: [In copyright](#) / [Zaštićeno autorskim pravom.](#)

Download date / Datum preuzimanja: **2025-01-13**



Repository / Repozitorij:

[Repository of the University of Rijeka, Faculty of Medicine - FMRI Repository](#)



Povijesni razvoj totalne endoproteze kuka: od Johna R. Bartona do Johna Charnleyja

History of hip arthroplasty: From John R. Barton to John Charnley

Leo Gulan¹, Maja Đorđević², Dalen Legović³, Veljko Šantić³, Hari Jurdana^{3*}

Sažetak. Totalna endoproteza kuka smatra se najrevolucionarnijim zahvatom u ortopediji koji je u cijelosti promijenio način liječenja artrotski promijenjenih zglobova kuka, a imala je i velik utjecaj na razvoj liječenja ostalih zglobova. U radu je opisan povijesni razvoj totalne endoproteze kuka, od prvih pokušaja u liječenju artrozičnih zglobova kuka.

Ključne riječi: artroplastika; kuk; povijest

Abstract. The total hip arthroplasty is considered to be one of the most successful orthopedic interventions of its generation, and it completely changed the way of treatment of arthritic hip. It also had great influence on treatment of other joints. Herewith we described the history of total hip arthroplasty from the first attempts to treat a painful and arthritic hip.

Key words: arthroplasty; hip; history

¹ Medicinski fakultet Sveučilišta u Rijeci, Rijeka

² Opća bolnica Pula, Pula

³ Klinika za ortopediju Lovran, Lovran

*Dopisni autor:

Doc. dr. sc. Hari Jurdana, dr. med.

Klinika za ortopediju Lovran

M. Tita 1, 51 415 Lovran

e-mail: jurdana.hari@gmail.com

<http://hrcak.srce.hr/medicina>

UVOD

Totalna endoproteza kuka smatra se najvećim dostignućem u povijesti ortopedije¹. Broj ugrađenih totalnih proteza kuka svake godine raste, operacijski zahvati traju sve kraće, kirurška tehnika ugradnje sve se više unapređuje, a vijek trajanja proteze postaje sve duži, prvenstveno zbog poboljšanja karakteristika materijala od kojih se proteze izrađuju. Oporavak i rehabilitacija se također znatno skraćuju, a značajno se povećava

Totalna endoproteza kuka smatra se najvećim dostignućem u povijesti ortopedije. Prvu protezu kuka ugradio je njemački liječnik Themistocles Gluck 1890. godine, uklonivši glavu femura u uznapredovalom stupnju artritisa kako bi je zamijenio polukuglastom protezom od slonove kosti odgovarajuće veličine.

funkcijska sposobnost pacijenta. No, to nije uvijek bilo ni približno tako.

RAZVOJNI PUT PROTEZE KUKA

Prvi pokušaji operacija zgloba kuka učinjeni su početkom 19. stoljeća kada je napravljena resekcija proksimalnog femura inficiranog zgloba (1822. godine White)². Ubrzo nakon toga, 1827. godine, John Rhea Barton pokušao je postići bolju pokretljivost zgloba kod pacijenta s ankiloziranim kukom. Učinio je intertrohanternu osteotomiju bez anestezije, a zahvat je trajao samo 7 minuta. Nakon dvadeset dana pokretao je pacijentovu nogu kako ne bi došlo do koštanog zaraštavanja, već do formiranja fibroznog ožiljka među koštanim ulomcima i stvaranja pseudartroze³. Smatra se da je prvu protezu kuka ugradio njemački liječnik Themistocles Gluck 1890. godine, uklonivši glavu femura u uznapredovanom

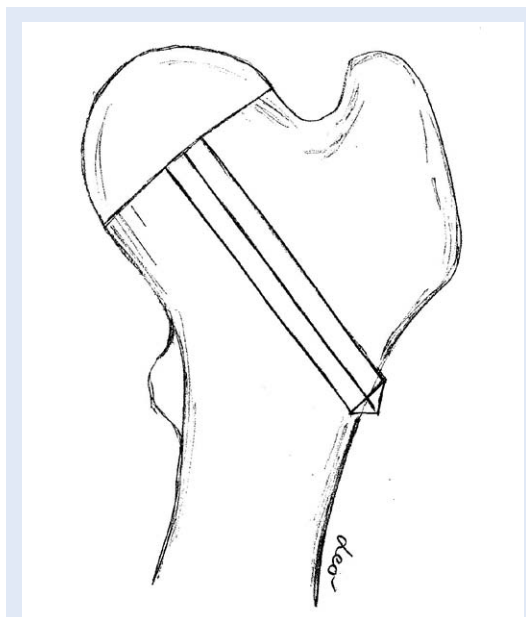
Tablica 1. Povijesni razvoj totalne proteze kuka

1822.	Antony White – ekscizijska artroplastika kuka
1827.	John Rhea Barton – osteotomijom u intertrohanternog dijelu stvoren lažni zglob
1867.	Louis Ollier – proučavao cijeljenje oštećenog zgloba
1894.	Themistocles Gluck – upotrebom slonove kosti zamijenio glavu bedrene kosti i proksimalne tibije
1902.	Hohn Murphy – upotreba fascije kao interpozituma u kuku, ali i ostalim zglobovima
1917.	William Baer – primjena interpozicijskog alografta u 100 pacijenata
1921.	Vittorio Putti – primjena različitih vrsta interpozituma u Italiji
1923.	Hey Groves – upotrebom slonove kosti zamijenjena glava bedrene kosti uz korištenje intramedularnog femoralnog nastavka.
1923.	Marius Smith-Petersen – razvoj mold artroplastike upotrebom stakla, a kasnije vitalliuma na preporuku njegovog stomatologa
1937.	Proizvodnja metil metakrilat pod komercijalnim nazivom pleksiglas
1938.	Philip Willes – u šest pacijenata s juvenilnim reumatoidnim artritismom zamijenjen acetabulum i glava bedrene kosti metalnim nadomjescima. 13 godina nakon ugradnje jedan je pacijent uspješno hodao
1940.	Kenneth McKee – izradio model proteze kuka, ali su zbog rata obustavljena istraživanja
1943.	Austin Moore i Harold Boham – u pacijenta s tumorom kuka zamijenjena glava bedrene kosti. Prva proteza imala je ploču na koju se nastavljala glava, a postavljala se s vanjske strane proksimalnog femura. Kasnije su razvili intramedularni stem.
1946.	Robert i Jean Judet – razvili akrilnu femoralnu protezu gljivastog oblika i stem koji se postavljao u središte vrata bedrene kosti
1950.	John Charnley – počinje s razvojem proteze kuka, ali ubrzo odustaje dajući prednost artrodezi
1951.	McKee i Farrar – učinili zamjenu kuka metalnim acetabulumom i metalnim femoralnim dijelom
1952.	FR Thompson – zamjena glave bedrene kosti
1954.	John Charnley – počinje na razvoju proteze kuka tzv. niskog trenja
1961.	John Charnley – objavio rezultate u časopisu Lancet
1962.	proizveden polietilen visoke gustoće
1963.	Muller – razvija zavijen femoralni dio lakše ugradnje

stupnju artritisa kako bi je zamijenio polukuglastom protezom od slonove kosti odgovarajuće veličine. Proteza se fiksirala produžetkom klinastog oblika koji je ulazio u vrat femura⁴.

Početak dvadesetog stoljeća krenulo se s umetanjem interpozituma između acetabuluma i glave femura bez narušavanja anatomske odnose. Cilj ove tehnike bio je očuvati stabilnost zgloba i spriječiti ankilozu, a istovremeno povećati gibljivost zglobova zahvaćenim artrotskim promjenama. Zglobna bi se tijela razdvojila, potom bi se posebnim instrumentima oblikovala tako da se postigne što bolja kongruentnost, a zatim bi se između njih umetale različite vrste tkiva, poput masnog, mišićnog tkiva ili fascija. Nakon nekog vremena počele su se koristiti anorganske tvari kao interpozitumi. Tako je Sir Robert Jones 1920. godine koristio za interpozitum zlatnu foliju, Baer je pokušao sa submukozom žučnjaka, no i njihovi i drugi pokušaji završili su bezuspješno⁵⁻⁸.

Za velik napredak u artroplastici kuka zaslužan je američki ortoped Marius Smith Peterson iz Bostona, koji je 1923. godine iz „kirurške znatiželje“ izumio učinkovitu metodu takozvane „cup-plastike“ (od engl. *cup*, šalica) ili „*mold*-artroplastike“ (od engl. *mold*, kalup)⁹ (tablica 1). On je tih godina proučavao razne anorganske materijale koji bi mogli poslužiti kao interpozitumi. Pažnju mu je zaokupila fibrozna ovojnica koja se stvorila oko komadića stakla koje je kao strano tijelo čitavih godinu dana stajalo u mišiću pacijenta. Oko tog komadića stakla stvorila se sinovijalna vreća s par kapi bistre žute tekućine, što je jako podsjećalo na sinovijalnu membranu i sinovijalnu tekućinu. Posebnim je instrumentima Smith Peterson oblikovao acetabulum i glavu bedrene kosti kako bi se postigla što bolja kongruentnost i izazvao je na taj način krvarenje iz kosti koju je obrađivao. Između acetabuluma i glave bedrene kosti umetao bi početni stakleni kalup oko kojega bi se zbog krvarenja stvorio fibrinski ugrušak, te bi pod utjecajem lokalnih uvjeta došlo do metaplasije takvog tkiva u hrskavično tkivo. Hrskavica bi uz pomoć kalupa dobila željeni oblik. U originalnoj bi se metodi kalup uklanjao nakon oblikovanja hrskavice. Budući da bi staklo pucalo zbog opterećenja tijekom hoda, u razdoblju od 1923. do 1935. godine Smith Peterson je isprobavao različite materijale, poput derivata celuloze, posebnih vrsta stakla i bakelita⁹.



Slika 1. Proteza od slonove kosti koju je razvio Hey-Groves

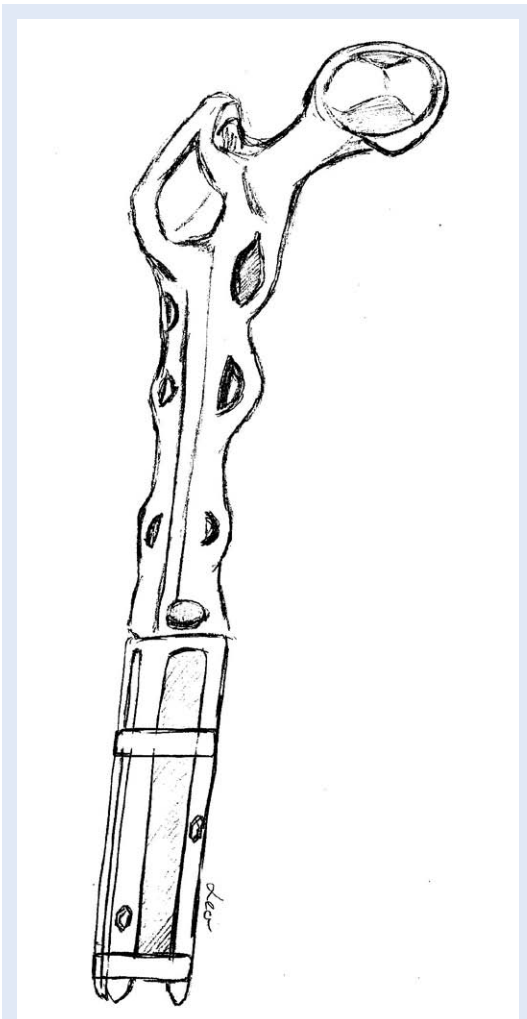
Moderna endoprotetika počinje s Johnom Charnleyjem koji je u cijelosti redizajnirao femoralni dio proteze kuka, za izradu acetabularnog dijela koristio polietilen visoke molekularne gustoće te za fiksaciju koristio koštani cement.

Ovaj tip artroplastike zgloba kuka nije se mogao primijeniti kod većih deformiteta, gibljivost nije zadovoljavala, a bol u kuku i dalje se javljala. Sve su to bili razlozi i poticaji za daljnje intenziviranje istraživanja u području endoprotetike zgloba kuka. S početka dvadesetog stoljeća također datiraju pokušaji zamjene glave bedrene kosti. Tako je Francuski kirurg Pierre Delbert 1919. godine koristio gumu, a Ernest Hey Groves 1927. godine slonovu kost s klinom koji se umetao u vrat bedrene kosti^{10,11} (slika 1).

U Parizu su 1946. godine, nakon resekcije glave bedrene kosti, braća Jean i Robert Judet ugradila akrilnu protezu oblika gljive s nastavkom koji je prelazio intertrohanternu zonu i tako fiksirao protezu¹² (slika 2). No akril se jako trošio te su fragmenti materijala izazivali jaku tkivnu reakciju praćenu destrukcijom kosti. Mnogi su modificirali ovu metodu, a najpoznatija je modifikacija koju je osmislio Thompson, napravivši protezu od legure metala. Metalnu su endoprotezu, koja se navlačila na dijafi-



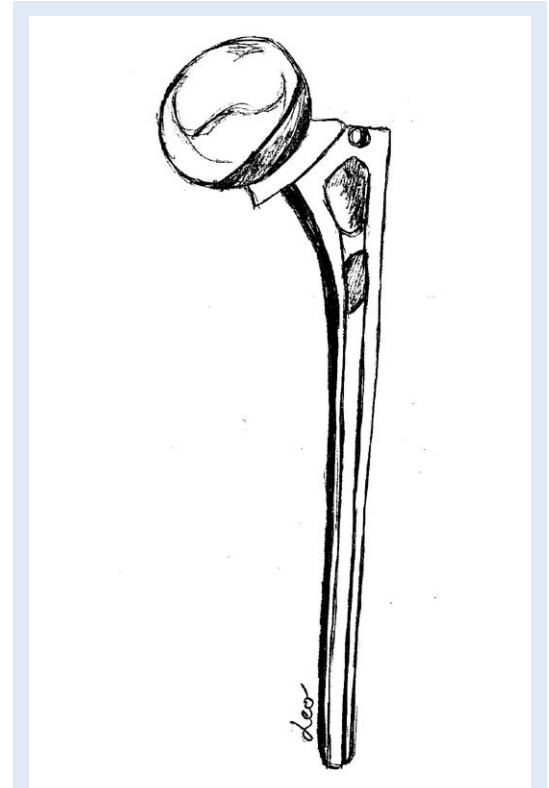
Slika 2. Akrilna proteza braće Judet



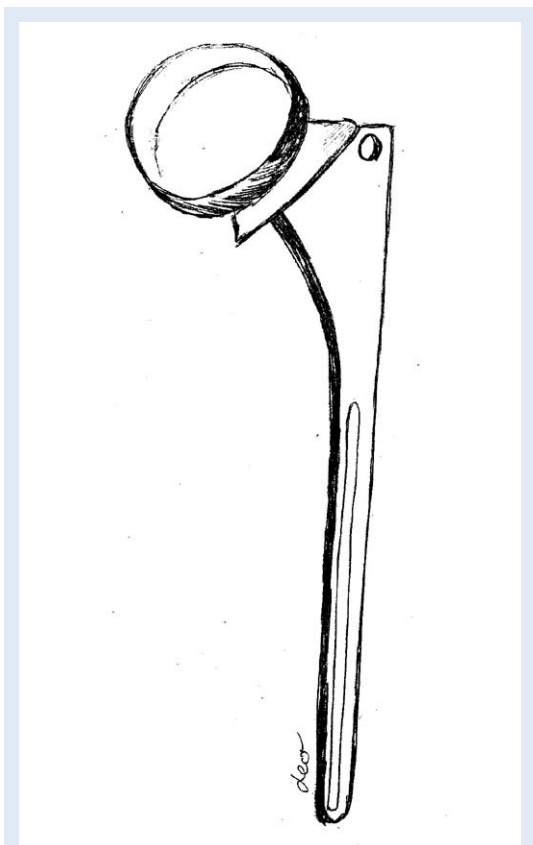
Slika 3. Bohlman-Mooreova proteza koja se navlačila na dijefizu femura

zu, razvili Bohlman i Moore i upotrijebili kod pacijenta koji je bolovao od gigantocelularnog tumora nakon osteotomije proksimalnog femura¹³ (slika 3). Temeljeno na ovim iskustvima, Moore je naknadno ustanovio da bi intramedularna fiksacija dovela do veće stabilnosti endoproteze. Prva endoproteza s intramedularnim stemom, od vitalliuma, ugrađena je 1950. godine. U tijelu ove proteze nalazila su se dva otvora koja su smanjivala težinu proteze i koja su, po Mooreovu mišljenju, služila i za prorastanje kosti kroz metal, što je dodatno pojačavalo fiksaciju¹⁴ (slika 4). Neovisno o ovom izumu, Thompson je u isto vrijeme izradio vrlo sličnu protezu, ali bez otvora u stemu¹⁵ (slika 5). Negativna strana ovih proteza bilo je trošenje hrskavice i acetabularne kosti, te je sljedeći korak bio promišljanje o umjetnom acetabulumu. Uz ove parcijalne endoproteze nastavile su se razvijati totalne endoproteze zgloba kuka koje se odnose na zamjenu čašice i glave bedrene kosti. U razvoju totalne endoproteze slučajevi intenzivnog bola i gubitka koštane mase zbog trenja bili su česti.

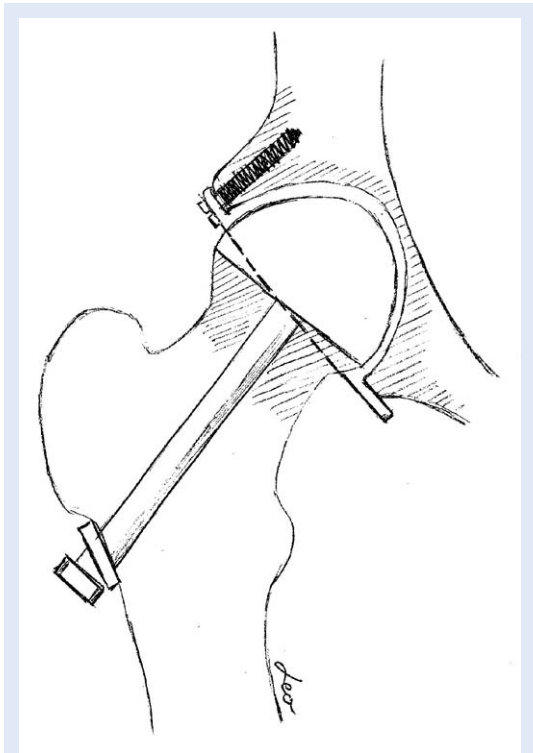
U pedeset godina ugradnje proteza kuka promijenili su se brojni materijali, dizajni i operacijske tehnike. Monoblokne proteze s glavom promjera 24 i



Slika 4. Mooreova proteza s otvorima u trupu



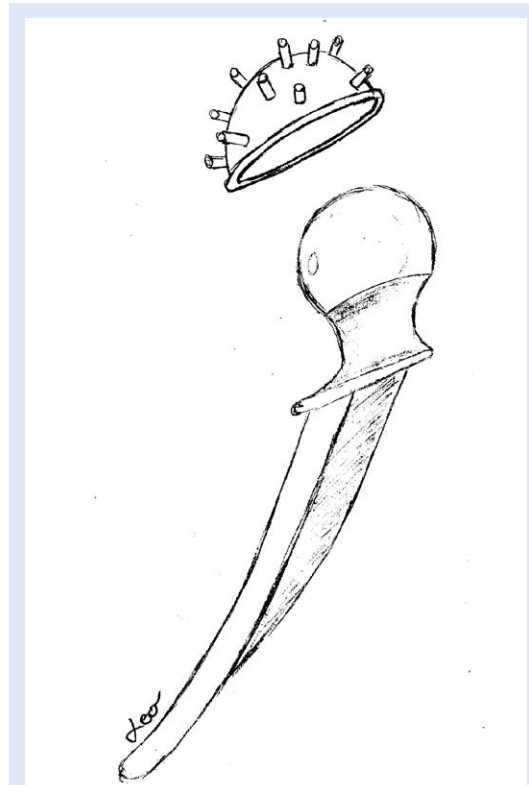
Slika 5. Thomsonova proteza



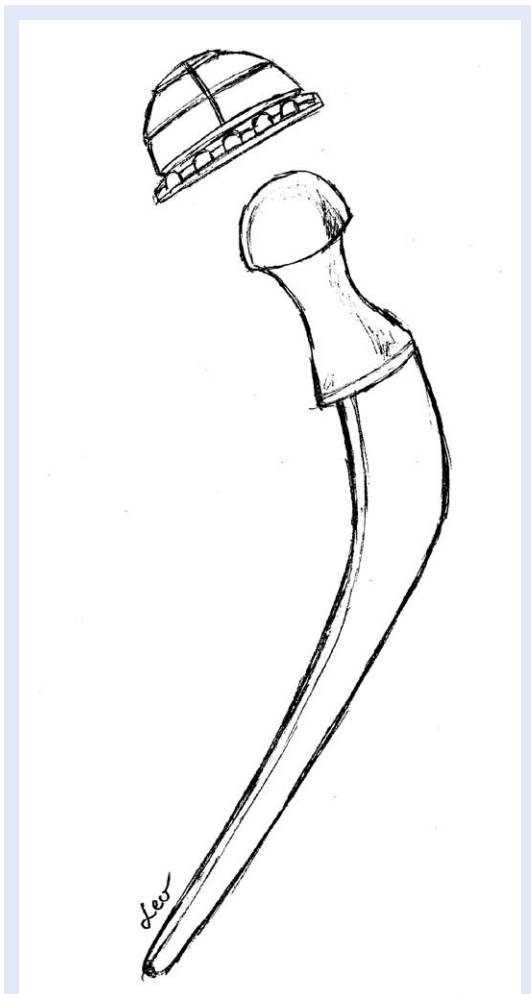
Slika 6. Wilesova proteza kod koje je prvi puta zamijenjen i acetabularni dio

32 mm te vratom i trupom u jednom komadu koristile su se između 1964. i 1965. godine. Sljedeća je proteza imala trup prilagođen uzdužnom i poprečnom obliku femoralnog kanala, bila je građena od krom-kobalt-nikal legure, a proizvedena je u 6 veličina.

Nestabilnost i bol bile su česte kod femoralnih proteza kojima se zamjenjivao samo femoralni dio zgloba kuka. Trošenje hrskavice i subhondralne kosti bilo je jako izraženo. Zamjena acetabularnog dijela bila je ideja još s početka 20. stoljeća. Prvu totalnu endoprotezu sa zamjenom femoralnog i acetabularnog dijela učinio je Philip Wiles, gdje je metalni acetabulum bio fiksiran jednim vijkom, a femoralna komponenta stemom koji se provlačio kroz vrat bedrene kosti, pločom s lateralne strane dijafize i vijkom¹⁶ (slika 6). Ova metoda nije polučila dobre rezultate. McKee i Farrar, a kasnije i Ring, razvili su totalnu endoprotezu kuka gdje su femoralna i acetabularna komponenta bile od metala, a kontaktna površina komponenti bila je tzv. „metal-metal“ (slika 7). Rezultati nisu bili zadovoljavajući i dalje, trenje kontaktnih površina bilo je preveliko, a kao posljedica toga nastajalo je rano razlabavljenje komponenti.



Slika 7. McKee-Farrarova proteza



Slika 8. Charnleyjeva proteza. Promjer femoralnog dijela je smanjen, a promjer glavice iznosio je 22 mm. Za izradu acetabularne komponente korišten je polietilen visoke molekularne gustoće, a komponente su fiksirane koštanim cementom.

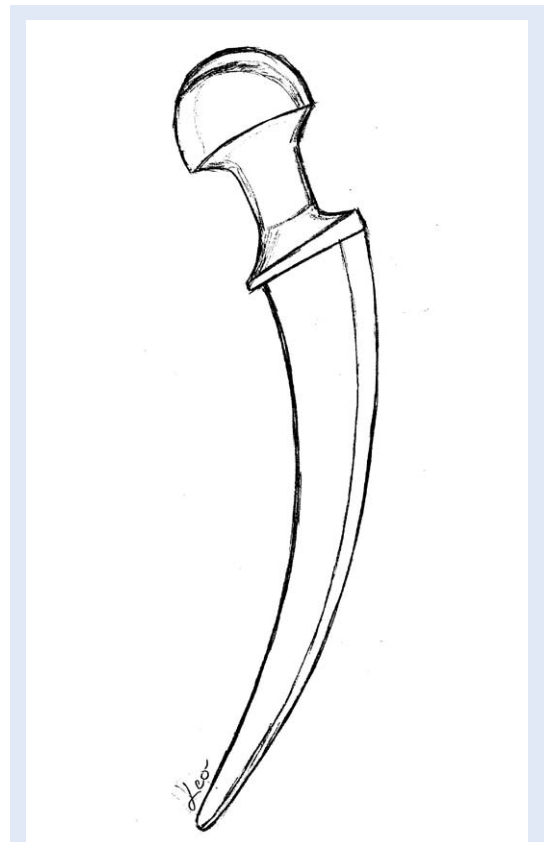
Moderna endoprotetika počinje s Johnom Charnleyjem koji je uveo koštani cement, polietilenski acetabulum i uveo modernu kiruršku tehniku. Činjenica koju je Charnley ustanovio je da artrotično promijenjeni acetabulum nije u stanju izdržati opterećenje umjetnog femura, te zbog jakog trenja propada, kao što su nastajale i rane labavosti proteza s metalnim kontaktnim površinama. To je bio povod razvoju proteza kuka kod kojih bi se značajno smanjile sile trenja.

Razvojni put nije bio niti kratak niti lagan, a rezultat je dugogodišnjeg ustrajnog rada na klinici i u laboratoriju. Svi modeli dotad bili su izrađeni kako bi što bolje odgovarali anatomiji gornjeg okrajka i dijafize femura. Charnley je značajno reducirao promjer femoralnog stema koristeći koštani ce-

ment za njegovu fiksaciju u femoralnom kanalu, te značajno smanjio promjer glavice^{17,18} (slika 8).

Prve acetabularne komponente bile su teflonske, što se nije pokazalo dobrim zbog velike tkivne reakcije i brzog trošenja¹⁹. Polietilen visoke gustoće počeo se upotrebljavati 1961. godine te ga je Charnley ubrzo počeo koristiti u izradi acetabularne komponente čiji je promjer iznosio 22 mm. Trenje između komponenti bilo je značajno smanjeno. Izvorna operacijska tehnika sastojala se od osteotomije i lateralizacije velikog trohantera te dubokog postavljanja čašice²⁰.

Maurice Muller zaslužan je za razvoj proteza sa zavijenim trupom koje su se lakše umetale u femoralni kanal, čime bi se dodatno izbjegla osteotomija velikog trohantera. Proteze su bile raspoložive u više veličina (slika 9). Njegova je i zasluga uvođenja polietilena visoke molekularne gustoće koji je imao veću otpornost na trošenje, a promjer glavice iznosio je 32 mm²¹. Tehnološ-



Slika 9. Stem zavijenog trupa koji je razvio Maurice Muller s ciljem lakše ugradnje u femoralni kanal. Zbog ovakve građe stema nije bilo potrebno vršiti osteotomiju velikog trohantera tijekom ugradnje proteze.

kim napretkom proteze se usavršavaju i mijenjaju kako bi se produžilo njihovo trajanje.

Danas se koriste modularne femoralne komponente endoproteza zgloba kuka s posebnom glavom, vratom i trupom, koje dolaze u više dimenzija s ciljem rekonstrukcije anatomskih i biomehaničkih odnosa u kuku. Dodatno postoje mogućnosti promjene kolodijafizalnog kuta, medijalnog *offseta* i promjera glave femoralne komponente endoproteze kuka.

POVIJESNI RAZVOJ KOŠTANOG CEMENTA

Povijesni razvoj koštanog cementa započinje 1930. godine kada je Otto Rohm sintetizirao polimetilmetakrilat (koštani cement). Tada je korišten isključivo u stomatologiji. Ubrzo je otkriveno da miješanje tekućine monomera metilmetakrilata s polimerom polimetilmetakrilatom u prahu te dodavanjem tzv. inicijatora, tvari koja započinje kemijski proces polimerizacije, dovodi do stvaranja tjestaste mase pri sobnoj temperaturi. Ona je tijekom Drugog svjetskog rata korištena u kranioplastikama, a kasnije i pri fiksaciji Judetove proteze kuka. Tijekom ranih 50-ih godina 20. stoljeća John Charnley radio je na razvoju proteze kuka s malim trenjem i u sklopu projekta tražio materijal kojim bi fiksirao femoralni stem. Fiksacijsko sredstvo trebalo je biti netoksično, otporno na djelovanje tjelesnih tekućina, viskozno tijekom manipulacije i s odgovarajućom fazom stvrdnjavanja.

Suradnja s kemičarom D. C. Smithom, koji je tih godina radio na doktorskoj tezi s temom koštanog cementa, rezultirala je upotrebom cementa pri fiksaciji femoralnog stema u pacijenata s frakturom kuka. Charnley je prvi uvidio da se koštanim cementom lako može ispuniti femoralni kanal. Upotrebom cementa postigao je bolju biomehaničku stabilnost, smanjio je mehaničko opterećenje implantata, te je prvi uvidio da se koštani cement može koristiti kao omotač proteze. Od tada je koštani cement u redovitoj dnevnoj upotrebi, uz nešto izmijenjenu tehniku cementiranja.

ZAKLJUČAK

Razvoj i usavršavanje totalnih proteza kuka nisu završeni procesi, a cilj je razviti takve proteze koje će u potpunosti biti prilagođene pojedincu te udovoljavati svim funkcijama potrebnim ne samo

za dnevne aktivnosti, već i za veće tjelesne napore, uz istovremeno produženo vrijeme trajanja.

Izjava o sukobu interesa: Autori izjavljuju da ne postoji sukob interesa.

LITERATURA

1. Learmonth ID, Young C, Rorabeck C. The operation of the century: total hip replacement. *Lancet* 2007;370:1508-19.
2. White A. Letter from Lionel Beale. *London Medical gazette* 1832;9:853.
3. Barton JR. On the treatment of ankylosis, by the formation of artificial joints. *Am Med Surg J* 1827;3:279-92.
4. Gluck T. Die Invaginationsmethode der osteo- und arthroplastik. *Berl klin Wochenschr* 1890;28:732-6.
5. Jones R, Lovett RW. *Orthopaedic Surgery*. William Wood and Co: Baltimore, 1929:432.
6. Baer WS. Preliminary report of animal membrane in producing mobility in ankylosed joints. *Am J Orthop Surg* 1909;27:1-21.
7. Baer WS. Arthroplasty with the aid of animal membrane. *Am J Orthop Surg* 1918;16:1-29.
8. Putti V. Arthroplasty. *J Orthop Surg* 1921;3:421-30.
9. Smith-Petersen M. Evolution of mould arthroplasty of the hip joint. *J Bone Joint Surg Br* 1948;30:59-75.
10. Delbert P. Endoprothese en caoutchouc Arme Pour Perthes de substance du squelete. *Bull Acad Med Paris* 1919;82:110-1.
11. Hey-Groves WE. Some contributions to reconstructive surgery. *Br J Surg* 1927;14:486-517.
12. Judet J, Judet R. The use of an artificial femoral head for arthroplasty of the hip joint. *J Bone Joint Surg Br* 1950;32:166-73.
13. Moore AT, Bohlman HR. Metal hip joint: a case report. *J Bone Joint Surg* 1943;65:619.
14. Moore AT. Self-locking metal hip prosthesis. *J Bone Joint Surg Am* 1957;39:811-27.
15. Thompson FR. Two and a half years' experience with a vitallium intramedullary hip prosthesis. *J Bone Joint Surg Am* 1954;36:489-502.
16. Wiles P. The surgery of the osteo-arthritis hip. *Br J Surg* 1957;45:488-97.
17. Charnley J. Anchorage of the femoral head prosthesis to the shaft of the femur. *J Bone Joint Surg Br* 1960;42:28-30.
18. Charnley J. Arthroplasty of the hip. A new operation. *Lancet* 1961;1:1129-32.
19. Charnley J. Using teflon in arthroplasty of the hip joint. *J Bone Joint Surg Am* 1966;48:819.
20. Charnley J, Ferreiraade S. Transplantation of the greater trochanter in arthroplasty of the hip. *J Bone Joint Surg Br* 1964;46:191-7.
21. Muller ME, Boltzy X. Artificial hip joints made from Protocol. *Bull Assoc Study Problems Intern Fixation* 1968:1-5.
22. Kiaer S. Hip arthroplasty with acrylic prosthesis. *Acta Orth Scand* 1952;22:126-40.
23. Smith DC. The genesis and evolution of acrylic bone cement. *Orthop Clin North Am* 2005;36:1-10.