

Nuklearna medicina u dijagnostici amiloidoze srca

Tokmadžić, Dorian; Giroto, Neva; Zaninović Jurjević, Teodora; Klobučar, Sanja; Grbac-Ivanković, Svjetlana; Bogović Crnčić, Tatjana

Source / Izvornik: **Medicina Fluminensis, 2022, 58, 214 - 223**

Journal article, Published version

Rad u časopisu, Objavljena verzija rada (izdavačev PDF)

https://doi.org/10.21860/medflum2022_280996

Permanent link / Trajna poveznica: <https://um.nsk.hr/um:nbn:hr:184:394006>

Rights / Prava: [Attribution 4.0 International](#) / [Imenovanje 4.0 međunarodna](#)

Download date / Datum preuzimanja: **2025-02-21**



Repository / Repozitorij:

[Repository of the University of Rijeka, Faculty of Medicine - FMRI Repository](#)



Nuklearna medicina u dijagnostici amiloidoze srca

Nuclear medicine diagnostics of cardiac amyloidosis

Dorian Tokmadžić¹, Neva Giroto^{2*}, Teodora Zaninović Jurjević³, Sanja Klobučar³, Svjetlana Grbac Ivanković², Tatjana Bogović Crnčić²

¹ Landeskrankenhaus Villach, Villach, Austria

² Sveučilište u Rijeci, Medicinski fakultet, Katedra za nuklearnu medicinu, Rijeka, Hrvatska

³ Sveučilište u Rijeci, Medicinski fakultet, Katedra za internu medicinu, Rijeka, Hrvatska

Sažetak. Amiloidoza srca nastaje uslijed nakupljanja nepravilno savijenih ili polimeriziranih bjelančevina, najčešće transtiretina ili lakih lanaca imunoglobulina u intersticiju miokarda. Bolest se još uvijek teško otkriva jer se na nju kao mogući uzrok zatajivanja srca rijetko pomišlja. Dijagnoza se postavlja na temelju kliničke slike, anamnestičkih podataka, nalaza srčanih biomarkera, promjena u elektrokardiogramu, ehokardiografskom nalazu i/ili magnetskoj rezonanciji, koji zajedno mogu upućivati na dijagnozu. Donedavno je biopsija miokarda bila jedina pouzdana dijagnostička metoda za dokaz ove bolesti. Nuklearna medicina nudi mogućnost neinvazivnog postavljanja dijagnoze, no samo u pacijenata koji zadovoljavaju određene kliničke kriterije. Koriste se radiofarmaci obilježeni gama i pozitronskim emiterima namijenjeni prikazu skeleta ili direktnoj vizualizaciji amiloidnih plakova koji se nakupljaju u miokardu zahvaćenom amiloidozom. Dijagnostička vrijednost scintigrafije ovisi o korištenju te metode u ispravnom kliničkom kontekstu te o poznavanju i postupanju prema dijagnostičkom algoritmu. Posljednjih se godina transtiretinska amiloidoza sve više prepoznaje kao uzrok zatajivanja srca, a razvijaju se i nove terapijske mogućnosti. Stoga je interes za dijagnostiku, posebno nuklearno-medicinske metode povećan, a provode se i brojna istraživanja, naročito u području PET/CT dijagnostike.

Ključne riječi: amiloidoza; difosfonati; nuklearna medicina; tehnecij; zatajivanje srca

Abstract. Cardiac amyloidosis develops due to the accumulation of misfolded or polymerized proteins, most commonly transthyretin or light chains of immunoglobulins in the myocardial extracellular tissue. The disease is still hard to detect because it is rarely suspected as a possible cause of heart failure. The diagnosis is made on the basis of clinical symptoms, patient history, cardiac biomarkers, changes in the electrocardiogram, echocardiographic findings and/or magnetic resonance imaging, which together may indicate the diagnosis. Until recently endomyocardial biopsy was the only reliable diagnostic method to correctly diagnose this disease, but it is an invasive procedure. Nuclear medicine offers the possibility of non-invasive diagnosis, but only in patients fulfilling typical clinical criteria. Gamma- and positron-emitting radiopharmaceuticals used for skeletal imaging and direct visualization of amyloid plaques accumulate in the myocardium affected by amyloidosis. The diagnostic value of scintigraphy depends on the use of this method in the correct clinical setting and according to the diagnostic algorithm. In recent years, transthyretin amyloidosis has become increasingly recognized as the cause of heart failure and new therapeutic options are being developed. Therefore, the interest in diagnostics, especially scintigraphy, has increased and numerous research studies are being conducted, especially in the field of PET/CT diagnostics.

Keywords: amyloidosis; diphosphonates; heart failure; nuclear medicine; technetium

***Dopisni autor:**

Izv. prof. dr. sc. Neva Giroto, dr. med.
Sveučilište u Rijeci, Medicinski fakultet,
Katedra za nuklearnu medicinu
Braće Branchetta 20, 51000 Rijeka, Hrvatska
E-mail: neva.giroto@medri.uniri.hr

<http://hrcak.srce.hr/medicina>

UVOD

Pojam amiloidoza objedinjuje heterogenu skupinu bolesti čije je zajedničko obilježje nepravilno savijanje, polimerizacija i taloženje proteina u obliku netopivih depozita, tj. amiloida u izvanstaničnim prostorima brojnih tkiva i organa, a najčešće srca i bubrega^{1,2}.

Naziv je uveo i koristio Schleiden sredinom XIX. stoljeća, kasnije i Virchow, a potječe od svojstva depozita da se mogu obojiti jodom (amiloid = poput škroba)³.

U amiloidozi srca infiltrati se mogu pronaći u svim dijelovima srca, a otkriveno je čak jedanaest prekursorskih proteina od kojih mogu nastati³. U 95 % slučajeva uzrok je amiloidoze nakupljanje transtiretina i lakih lanaca imunoglobulina^{1,3}, a u preostalih 5 % uzroci su taloženje serumskog amiloida A, apolipoproteina A-1, A-2, A-4, teških lanaca imunoglobulina, β 2-mikroglobulina, gelsolina, atrijskog natriuretskog peptida i lizozima³.

Transtiretinska amiloidoza (engl. *transthyretin amyloidosis*; ATTR) nastaje taloženjem abnormalnog transtiretina, što se povezuje sa starenjem – divlji tip transtiretinske amiloidoze srca ili zbog mutacija transtiretinskog gena (TTR) – nasljedni oblik transtiretinske amiloidoze^{1,4}. Naime, genotipizacijom je otkriveno preko 150 mogućih točkastih mutacija TTR gena^{3,5}, od kojih pojedine uzrokuju izoliranu neuropatiju ili kardiomiopatiju, no kod većine pacijenata prisutna je kombinacija kardioloških i neuroloških simptoma^{1,2}. Sve se poznate mutacije nasljeđuju autosomno dominantno s varijabilnom penetrabilnošću, pri čemu većinu slučajeva nasljedne transtiretinske amiloidoze srca uzrokuju mutacije Val30Met, Val142Ile, Thr60Ala i Ser77Tyr^{3,6}.

U amiloidozi srca lakih lanaca (engl. *amyloid light-chain amyloidosis*; AL) dolazi do infiltracije abnormalnim lakim lancima ili fragmentima lakih lanaca imunoglobulina uslijed monoklonskog poremećaja plazma-stanica^{1,7}. Laki lanci i njihovi fragmenti češće pripadaju tipu lambda^{6,7}. U otprilike 10 % pacijenata s amiloidozom lakih lanaca uzrok je multipli mijelom ili B-stanični limfom^{6,7}.

Posljednjih se godina interes za amiloidozu srca povećao, naročito u području dijagnostike, jer se pokazalo da su incidencija i prevalencija divljeg

tipa transtiretinske amiloidoze srca podcijenjene kao uzrok srčanog zatajivanja, naročito u starijih pacijenata s očuvanom istisnom frakcijom, a pojavile su se i nove terapijske mogućnosti koje značajno poboljšavaju ishod bolesti^{6, 8-12}.

S druge strane, amiloidoza srca lakih lanaca rijetka je bolest, s prevalencijom od 8 do 12 na milijun stanovnika¹¹, no ima izrazito lošu prognozu zbog brze progresije srčanog zatajivanja, pa je dijagnozu potrebno postaviti što ranije^{7,9}.

Transtiretinska amiloidoza srca može se dijagnosticirati neinvazivno, osteotropnim radiofarmacima, no prethodno treba isključiti prisustvo monoklonskog poremećaja plazma-stanica elektroforezom i imunofiksacijom proteina seruma i urina te odrediti koncentraciju i omjer slobodnih lakih lanaca kappa i lambda.

Na amiloidozu se još uvijek relativno rijetko pomišlja u diferencijalnoj dijagnostici uzroka zatajivanja srca^{1,4}, a otežavajuća je okolnost i što je klinička slika nespecifična^{6,11}. Naime, može se preklapati s brojnim češćim uzrocima zatajivanja srca s kojima ponekad i koegzistira, poput hipertenzivne bolesti srca, aortne stenoze te ishemijske bolesti srca^{12,13}. Nadalje, biopsija miokarda je donedavno bila jedina metoda kojom se mogla pouzdano postaviti dijagnoza amiloidoze, a iako se i danas smatra zlatnim standardom, zbog brojnih nedostataka izvodi se samo u određenim kliničkim situacijama, kada dijagnozu nije moguće dokazati neinvazivno^{10,11}. Nije široko dostupna, a postupak je invazivan s rizikom ozbiljnih komplikacija, naročito u starijih bolesnika s komorbiditetima. Nedostatak je i što se ukupno opterećenje srca amiloidnim infiltratima ne može procijeniti, a ponavljanje postupka nije praktično pa biopsija nije pogodna za praćenje terapijskog odgovora^{1,8}. Zbog toga se ukazala potreba za neinvazivnom i široko dostupnom metodom, koja bi omogućila rano i pouzdano postavljanje dijagnoze amiloidoze srca, razlikovanje tipa amiloidnih infiltrata odnosno etiologije, procjenu opterećenja miokarda amiloidom, kao i mogućnost ponavljanja postupka u svrhu praćenja terapijskog odgovora^{2,14}. Kako idealna metoda ne postoji, dijagnoza i pra-

ćenje amiloidoze srca temelje se na multidisciplinarnom pristupu te interpretaciji podataka dobivenih iz kliničke slike, laboratorijskih pretraga, elektrokardiografije, radioloških i nuklearno-medicinskih slikovnih metoda^{1, 13, 15}. Ukratko, koriste se invazivni i neinvazivni dijagnostički kriteriji. Invazivni se koriste za sve tipove amiloidoze srca, dok su neinvazivni kriteriji za sada prihvaćeni samo za ATTR¹.

KLINIČKA SLIKA

U kliničkoj slici amiloidoze srca često dominiraju simptomi i znakovi zatajivanja srca te nespecifični simptomi poput umora, slabosti i gubitka tjelesne težine, a pažljivo uzetom anamnezom i temeljitim kliničkim pregledom mogu se dobiti dodatne informacije koje bi mogle upućivati na bolest, osobito u pacijenata starijih od 60 godina sa zatajivanjem srca i očuvanom istisnom frakcijom^{6, 13, 15}. Primjerice, pacijenti s amiloidozom srca nerijetko loše podnose lijekove poput inhibitora angiotenzin-konvertirajućeg enzima te blokatora angiotenzinskih receptora koji mogu izazvati hipotenziju zbog autonomne disfunkcije¹⁶. Beta-blokatori u tih pacijenata mogu izazvati bradiaritmije, a blokatori kalcijevih kanala nisu efikasni zbog snažnog vezivanja lijeka za amiloid, što može pogoršati zatajivanje srca¹⁷.

Nadalje, mogu biti prisutni simptomi drugih organskih sustava kao što su nefrotski sindrom, periferna senzomotorna neuropatija, autonomna disfunkcija (posturalna hipotenzija, erektilna disfunkcija, opstipacija i dijareja), sindrom karpalnog tunela (nerijetko obostran), lumbalna spinalna stenoza te spontane ruptуре tetive duge glave bicepsa, što kod transtiretinske amiloidoze može godinama prethoditi zatajivanju srca^{6, 13, 15}. U prilog amiloidoze lakih lanaca govore simptomi poput makroglosije, periorbitalne purpure, uvećanja submandibularnih slinovnica, suhoće usta, klaudikacije čeljusti, obostranog karpalnog tunela, deformiteta ramena (engl. *shoulder pad sign*) i drugi^{6, 7, 13, 15}.

DIJAGNOSTIKA AMILOIDOZE SRCA

Dijagnostika ove bolesti uključuje dvije faze. U prvoj fazi postavlja se sumnja na bolest na temelju prepoznavanja upozoravajućih znakova u kliničkoj

slici, laboratorijskih pretraga krvi i urina, elektrokardiograma te nalaza ehokardiografije i magnetske rezonancije srca (MR)^{1, 13, 15}. Pojedini dijagnostičkim metodama ne može se sa sigurnošću postaviti dijagnoza amiloidoze srca, no one se međusobno upotpunjuju. U drugoj fazi, nakon postavljanja dijagnoze, potrebna je tipizacija amiloida, odnosno razlikovanje tipa amiloidoze, što je neophodno kako bi se moglo pristupiti liječenju.

Laboratorijski parametri

Na srčanu amiloidozu upućuje nalaz blago povišenog troponina bez značajnije tendencije rasta ili pada, uz istovremeno uredan nalaz koronarne angiografije te neproporcionalno visok N-terminalni moždani natriuretski peptid (NT-proBNP) u odnosu na klinički stupanj srčanog zatajivanja. Proširenom laboratorijskom dijagnostikom može se utvrditi jesu li zahvaćeni i drugi organski sustavi, najčešće bubrezi i jetra^{6, 13, 15}.

Elektrokardiografija

Elektrokardiografski zapis može biti uredan i u uznapredovanim stadijima amiloidoze srca, no moguće su promjene u zapisu koje bi mogle pobuditi sumnju na bolest^{6, 13}. To su pseudoinfarktini obrazac s Q-zubcima u prekordijalnim odvodima i kasnom progresijom R-zubaca te niska voltaža QRS-kompleksa, osobito u perifernim odvodima. Upravo je kombinacija neproporcionalno niske voltaže QRS-kompleksa i povećane mase klijetki u ehokardiografskom nalazu vrlo specifična za prisustvo amiloida u srcu^{6, 13, 15}.

Kako amiloidni infiltrati zahvaćaju i provodni sustav srca, često su prisutne smetnje provođenja poput atrioventrikularnih i/ili intraventrikularnih blokova te aritmije, primjerice fibrilacija pretklijetki^{2, 13, 15}.

Ehokardiografija

Prilikom interpretacije ehokardiografskog nalaza potrebno je znanje i iskustvo, ali i oprez kako se znakovi amiloidoze srca ne bi previdjeli^{1, 6, 18}. Naime, pojedine, izolirane promjene su nespecifične, međutim istovremena prisutnost nekoliko znakova trebala bi pobuditi sumnju na amiloidozu^{1, 6, 11}.

Usljed odlaganja amiloida u intersticiju miokarda dolazi do zadebljanja i povećanja mase septuma i

slobodnih stijenki obiju klijetki uz normalne ili smanjene dimenzije srčanih šupljina te neuobičajeno svijetli odjek miokarda (engl. *granular sparkling*)^{6, 11, 15}. Rano se mogu uočiti znakovi dijastoličke disfunkcije^{9, 11, 16}, često s progresijom u restriktivni tip kardiomiopatije^{1, 2, 15}, no moguće je i poremećaj sistoličke funkcije usprkos očuvanoj istisnoj frakciji^{2, 11, 15}. Novijom ehokardiografskom tehnikom (engl. *speckle tracking*), kojom se karakterizira i kvantificira deformacija miokarda, nalazi se karakterističan znak poštede apikalnog segmenta miokarda (engl. *apical sparing*)¹⁵. U tom je segmentu relativno očuvana longitudinalna deformacija u odnosu na prosječnu longitudinalnu deformaciju miokarda, zbog nakupljanja amiloidnih infiltrata pretežno u bazalnim područjima klijetki^{1, 13, 18}.

Amiloidni infiltrati zahvaćaju i pretklijetke, što se manifestira zadebljanjem njihovih slobodnih stijenki i septuma^{1, 12}. Vidljiva je dijastolička i sistolička disfunkcija pretklijetki, a zbog smanjene rastezljivosti i visokih tlakova punjenja klijetki moguća je i dilatacija^{1, 12}. Posljedično su i u pacijenata bez fibrilacije pretklijetki česti tromboembolijski incidenti^{2, 18} pa je potrebno pravovremeno uvesti profilaktičku antikoagulantnu terapiju^{1, 12, 19}.

Ponekad se već i ehokardiografskim pregledom može uočiti intrakardijalna staza krvi, odnosno prisutnost tromba, najčešće u lijevoj pretklijetki i aurikuli^{1, 12}. Nerijetko su vidljive promjene poput perikardijalnog i/ili pleuralnog izljeva, zadebljanja atrioventrikularnih zalistaka i slično^{1, 11}.

Magnetska rezonancija

Magnetskom se rezonancijom, osim detaljnog uvida u strukturne i funkcionalne promjene srca u amiloidozi koje su već opisane u poglavlju ehokardiografije, može dobiti i uvid u karakteristike tkiva miokarda^{6, 15, 18}.

Primjerice, na postkontrastnim sekvencijama prikazuju se difuzni subendokardijalni ili transmuralni obrasci kasne imbibicije gadolinijem uz distribuciju koja ne ovisi o opskrbnom području koronarnih arterija^{6, 11, 13, 15}.

Tehnika nativnog mapiranja T1 pokazala se vrlo korisnom, naročito u pacijenata kod kojih je kontraindicirano korištenje gadolinijevog kontrastnog

sredstva zbog kroničnog bubrežnog zatajenja^{11, 13, 15}. Ukoliko se kontrastno sredstvo smije koristiti, izvodi se i postkontrastno mapiranje T1, kojim se procjenjuje povećanje ekstracelularnog volumena miokarda^{2, 6, 9}.

Novijim tehnikama MR-a dobiva se dodatni uvid u do sada neistražene patofiziološke procese kod amiloidoze. Primjerice, mapiranjem T2 prikazuje se edem miokarda^{2, 11, 13}, koji je izraženiji u amiloidozi lakih lanaca zbog direktne citotoksičnosti imunoglobulina pa se ona osim infiltrativne, smatra i toksičnom kardiomiopatijom⁶⁻⁸. Perfuzijskim snimanjem otkriva se koronarna mikrovaskularna disfunkcija koja nastaje uslijed nakupljanja amiloidnih infiltrata u perivaskularnom području^{1, 8, 18}.

NUKLEARNO-MEDICINSKE DIJAGNOSTIČKE METODE

Dijagnostika u nuklearnoj medicini temelji se na korištenju slikovnih metoda u kojima se gama-kamerom ili pozitronskom emisijskom tomografijom (PET) bilježi distribucija radiofarmaka u tijelu, čime se dobivaju vrijedne informacije o funkciji organa i organskih sustava²⁰. Radiofarmaci su spojevi farmaka i radionuklida – nestabilnih izotopa koji radioaktivnim raspadom postižu stabilnost pri čemu emitiraju ionizirajuće zračenje. Osnovni princip izvođenja nuklearnih dijagnostičkih pretraga jest intravensko apliciranje radiofarmaka, njihovo nakupljanje u određenom organu, što ovisi o vrsti farmaka, te detektiranje nastalog zračenja pomoću scintilacijskih kristalnih detektora²⁰.

U scintigrafiji i jednofotonskoj emisijskoj kompjutoriziranoj tomografiji (engl. *single-photon emission computerized tomography*; SPECT) koriste se radionuklidi koji raspadom emitiraju gama-zrake, a najčešće metastabilni tehnecij-99m (^{99m}Tc). Pri tome se planarnom scintigrafijom dobiva dvodimenzionalni prikaz distribucije radiofarmaka, dok kod SPECT-a gama-kamera rotira oko tijela pacijenta te snima niz plošnih slika pod različitim kutovima koje se digitalno obrađuju rekonstrukcijskim algoritmima, čime se dobiva trodimenzionalni prikaz²⁰. Pozitronska emisijska tomografija (engl. *positron emission tomography*; PET) još je sofisticiranija nuklearno-medicinska dijagnostička metoda. Radionuklidi koji se koriste u PET-u, pri-

mjerice fluor-18 (^{18}F), emitiraju pozitrone prilikom radioaktivnog raspada. Anihilacijom pozitrona s elektronom iz okolnih atoma, nastaju dvije gama-zrake koje se emitiraju u suprotnim smjerovima, što koincidentnim mjerenjem detektira PET kamera²⁰. Danas se koriste isključivo hibridni uređaji u kojima se emisijski (SPECT ili PET) tomografski zapisi fuzioniraju s niskodoznom kompjutoriziranom tomografijom (engl. *low dose computerized tomography*; LDCT), čime se dobivaju hibridne SPECT/CT i PET/CT snimke. Uloga

PET/CT dijagnostika, uz korištenje radiofarmaka koji se direktno vežu na amiloidne infiltrate, vjerojatno će omogućiti kvantifikaciju i razlikovanje podtipova amiloidoze bez izvođenja biopsije, odnosno neinvazivno postavljanje dijagnoze amiloidoze lakih lanaca.

LDCT-a je korekcija atenuacije SPECT ili PET snimki te postizanje točnije anatomske lokalizacije lezija²⁰.

Otkako je 1980-ih godina došlo do slučajnog otkrića da se radiofarmaci inicijalno razvijeni za scintigrafiju skeleta nakupljaju i u miokardu pacijenata s amiloidozom, istražuje se mjesto nuklearne medicine u dijagnostičkom pristupu toj bolesti^{4, 10, 11}. Radi se o izrazito dinamičnom i za kliničare zanimljivom području jer bi se tako mogla umanjiti potreba za biopsijom miokarda^{2, 18}.

Ipak, kako bi se neinvazivnim metodama mogla postaviti dijagnoza transtiretinske amiloidoze srca, trebaju biti zadovoljeni određeni kriteriji: zatajivanje srca s tipičnim znakovima srčane amiloidoze na ehokardiografiji i/ili magnetskoj rezonanciji, pozitivan nalaz scintigrafije te isključena monoklonska gamapatija^{1, 2, 5}. Ukoliko navedeni uvjeti nisu ispunjeni, za dokaz transtiretinske amiloidoze potrebna je biopsija miokarda^{1, 2, 9}. Važno je definirati u kojih je pacijenata indicirana nuklearno-medicinska dijagnostika, što se smatra pozitivnim scintigrafskim nalazom te koji su kriteriji isključivanja monoklonske gamapatije^{9, 11}.

Indikacije za scintigrafiju i emisijsku tomografiju

Iako bi se nuklearno-medicinskim dijagnostičkim metodama transtiretinska amiloidoza mogla dijagnosticirati u još asimptomatskih pacijenata, va-

žeće smjernice ipak ne preporučuju njezino rutinsko korištenje ukoliko nije prisutno zatajivanje srca s tipičnim znakovima na ehokardiografiji i/ili MR-u^{5, 9}. Jedan od razloga jest što se transtiretinski amiloidni infiltrati mogu vidjeti i kod pacijenata u kojih nema zatajivanja srca, naime procjenjuje se da se mogu naći kod svakog četvrtog ispitanika starijeg od 80 godina^{2, 11, 15}.

Scintigrafija osteotropnim radiofarmacima (u daljnjem tekstu *scintigrafija*) stoga je indicirana u pacijenata kod kojih postoji klinička sumnja na bolest, i to u starijih od 60 godina sa zatajivanjem srca uz očuvanu istisnu frakciju i zadebljanu stijenku lijeve klijetke (> 12 mm), u starijih od 60 godina s kliničkim znakovima povezanim s amiloidozom (obostrani sindrom karpalnog tunela, aortalna stenozna niskog gradijenta i niskog protoka, neobjašnjiva senzomotorna neuropatija, rezistentna atrijska aritmija, atrioventrikularni blok II. stupnja, nepodudarnost voltaže na EKG-u i debljine stijenke lijeve klijetke bez uobičajenih faktora rizika), u pacijenata s ehokardiografskim ili MR znakovima amiloidoze srca uz kliničke simptome, u pacijenata s ATTR neuropatijom te u pacijenata pozitivnih na mutaciju TTR gena. Indicirana je i u pacijenata s kliničkom sumnjom na bolest kod kojih zbog kontraindikacija nije moguće učiniti MR pretragu⁸.

Radiofarmaci i snimanje

U dijagnostici amiloidoze srca koriste se dvije skupine radiofarmaka. Prva se skupina bazira na izravnoj vizualizaciji amiloidnih plakova pomoću farmaka obilježenih pozitronskim emiterima koji se izravno vezuju za beta-amiloid, a to su Pittsburgh B-spoj obilježen ugljikom-11 (^{11}C -PIB) te fluorom-18 obilježeni florbetapir i florbetaben (^{18}F -florbetapir i ^{18}F -florbetaben). Ti su radiofarmaci razvijeni za vizualizaciju amiloidnih plakova u Alzheimerovoj bolesti, no ustanovljeno je da se pojačano akumuliraju i u miokardu zahvaćenom amiloidozom. Budući da se u većoj mjeri akumuliraju u AL tipu nego u ATTR tipu, postoji mogućnost razlikovanja ovih dvaju oblika amiloidoze, međutim metoda još nije široko dostupna pa PET dijagnostika amiloidoze srca još nije u rutinskoj uporabi²¹. U konvencionalnoj nuklearnoj medicini u svrhu dijagnostike i praćenja transtiretinske

amiloidoze scintigrafijom koriste se tri osteotropna radiofarmaka podjednake osjetljivosti i specifičnosti, ovisno o dostupnosti: ^{99m}Tc -tehnecij-pirofosfat (engl. *^{99m}Tc -pyrophosphate*; ^{99m}Tc -PYP), ^{99m}Tc -tehnecij-3,3-difosfono-1,2-propanodikarbonsilna kiselina (engl. *^{99m}Tc -3,3-diphosphono-1,2-propanodicarboxylic acid*; ^{99m}Tc -DPD) te ^{99m}Tc -tehnecij-hidroksimetilen difosfonat (engl. *^{99m}Tc -hydroxymethylene diphosphonate*; ^{99m}Tc -HMDP)^{1, 9, 22}. Mehanizam akumulacije navedenih radiofarmaka u amiloidozu nije u potpunosti razjašnjen, no pretpostavlja se da je povezan s prisutnošću mikrokalcifikata u amiloidnim infiltratima^{8, 9, 14}. U Europi su dostupna sva tri farmaka, međutim ^{99m}Tc -PYP nije registriran za uporabu u svrhu otkrivanja amiloidoze srca, a ^{99m}Tc -DPD nije dostupan u SAD-u. U našoj je regiji najdostupniji ^{99m}Tc -HMDP.

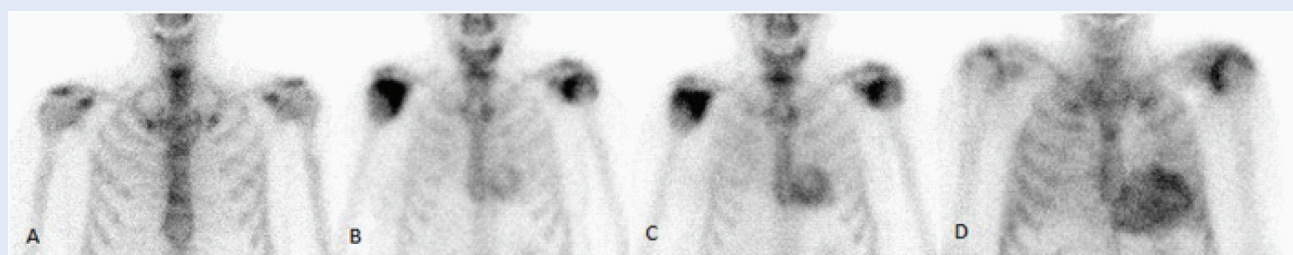
Radiofarmak ^{99m}Tc -tehnecij-metilen-difosfonat (engl. *^{99m}Tc -methyl diphosphonate*; ^{99m}Tc -MDP), koji se također koristi za scintigrafiju skeleta, ne preporučuje se u svrhu oslikavanja transtiretinske amiloidoze jer se smatra da je njegova osjetljivost niska⁹.

Scintigrafsko snimanje započinje 2 – 6 sati nakon intravenske aplikacije 400-740 MBq ^{99m}Tc -DPD ili ^{99m}Tc -HMDP. Snima se scintigrafija cijelog tijela (engl. *whole body*) te dodatna planarna snimka grudnog koša u prednjoj i stražnjoj projekciji. Ukoliko je na snimkama vidljivo nakupljanje radiofarmaka u području srca, nužno je snimiti i SPECT, odnosno SPECT/CT kako bi se dobio trodimenzionalni prikaz i isključili lažno pozitivni nalazi koji na-

staju uslijed prisutnosti radiofarmaka u prostoru srčanih šupljina ili u sternumu i rebrima^{1, 4, 9}. Na tim je snimkama važno dokazati i prisustvo akumulacije radiofarmaka u području septuma miokarda.

Osim vizualno, planarne i SPECT snimke analiziraju se i semikvantitativnim metodama, najčešće Peruginijevom bodovnom ljestvicom kojom se uspoređuje akumulacija radiofarmaka u miokardu s akumulacijom u rebrima, pri čemu 0 predstavlja odsutnost akumulacije radiofarmaka u miokardu, 1 akumulaciju u miokardu koja je niža od akumulacije u rebrima, 2 akumulaciju jednaku akumulaciji u rebrima, a 3 akumulaciju u miokardu višu od akumulacije u rebrima^{1, 4, 9}. Ocjene 2 i 3 na Peruginijevoj ljestvici na planarnom scintigramu i SPECT-u smatraju se pozitivnim nalazom^{9, 15}. Primjeri planarnih i SPECT/CT snimki srca prikazani su na slikama 1 i 2.

Kako bi se mogla sa sigurnošću postaviti dijagnoza ATTR-a, odnosno razlikovati od AL amiloidoze, u pacijenata s pozitivnim nalazom scintigrafije potrebno je isključiti prisustvo monoklonskog poremećaja plazma-stanica elektroforezom i imunofiksacijom proteina seruma i urina te odrediti koncentraciju i omjer slobodnih lakih lanaca kapa i lambda^{1, 7, 9, 11}. Naime, poznato je da više od petine pacijenata s amiloidozom lakih lanaca može imati pozitivan nalaz scintigrafije, čak 2. ili 3. stupnja prema Peruginijevoj ljestvici^{1, 7, 9}. Prema tome, navedeni nalazi trebaju biti uredni, uz napomenu da negativan nalaz elektroforeze nije dovoljan za isključivanje monoklonske gamopatije ukoliko nije učinjena imunofiksacija^{1, 2, 9}.



Slika 1. Prikaz Peruginijeve ljestvice na snimkama scintigrafije skeleta s ^{99m}Tc HDP – toraks, prednja projekcija.

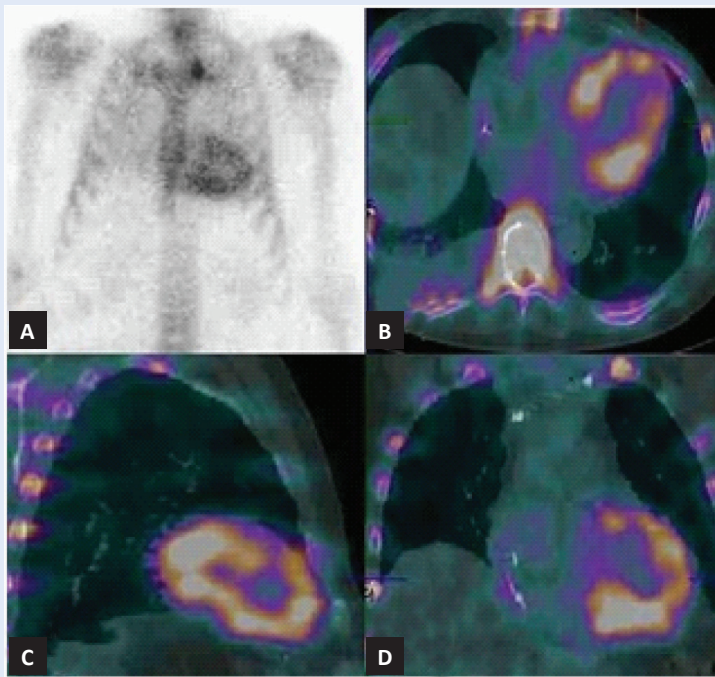
A – akumulacija radiofarmaka vidljiva je samo u skeletu, u području miokarda izostaje, ocjena 0 na Peruginijevoj ljestvici

B – vidljiva je akumulacija u miokardu, ali slabija od intenziteta u sternumu, ocjena 1 na Peruginijevoj ljestvici

C – akumulacija u miokardu podjednaka je akumulaciji u sternumu i rebrima, ocjena 2 na Peruginijevoj ljestvici

D – akumulacija u miokardu intenzivnija je od akumulacije u sternumu i rebrima, ocjena 3 na Peruginijevoj ljestvici

[izvor: arhivski materijal Kliničkog zavoda za nuklearnu medicinu KBC-a Rijeka]



Slika 2. Transtiretinska srčana amiloidoza (ocjena 3 na Peruginijevoj ljestvici) na snimkama planarne i SPECT/CT scintigrafije s ^{99m}Tc HDP.

A – planarna scintigrafska snimka, B – SPECT/CT – transverzalni presjek, C – sagitalni presjek, D – koronarni presjek

[izvor: arhivski materijal Kliničkog zavoda za nuklearnu medicinu KBC-a Rijeka]

U neinvazivnom dijagnostičkom pristupu pacijentima s ATTR-om postoje dva klinička scenarija kod kojih je potrebno konzultirati hematologa. Naime, u uznapredovanim stadijima kroničnog bubrežnog zatajenja može biti prisutan izolirani poremećaj omjera slobodnih lakih lanaca u serumu, najčešće u korist kappa lanaca, stoga je potrebna prilagodba referentnih vrijednosti^{1,2,9}. Također, čak u 20 % pacijenata s ATTR-om može istovremeno biti prisutna monoklonska gamapatija nepoznatog značaja pa je u tih pacijenata ipak potrebna patohistološka potvrda kako bi se isključilo postojanje amiloidoze lakih lanaca^{1,2,7,9}. Iako se konačna potvrda amiloidoze lakih lanaca i dalje uglavnom temelji na biopsiji miokarda^{1,7}, postoji mogućnost neinvazivnog postavljanja dijagnoze, i to u pacijenata u kojih su istovremeno prisutni znakovi monoklonske gamapatije u laboratorijskim nalazima krvi i urina, u onih s dokazanim amiloidnim infiltratima na biopsiji koštane srži i/ili aspiraciji abdominalnog potkožnog masnog tkiva te kada su prisutni tipični znakovi amiloidoze srca na ehokardiografiji i/ili magnetskoj

rezonanciji^{5,7}. Međutim, u oko 15 % pacijenata sa AL-om biopsija koštane srži i aspiracija abdominalnog potkožnog masnog tkiva mogu biti negativne pa je u slučaju kliničke sumnje ipak potrebno učiniti biopsiju miokarda^{6,7,11}.

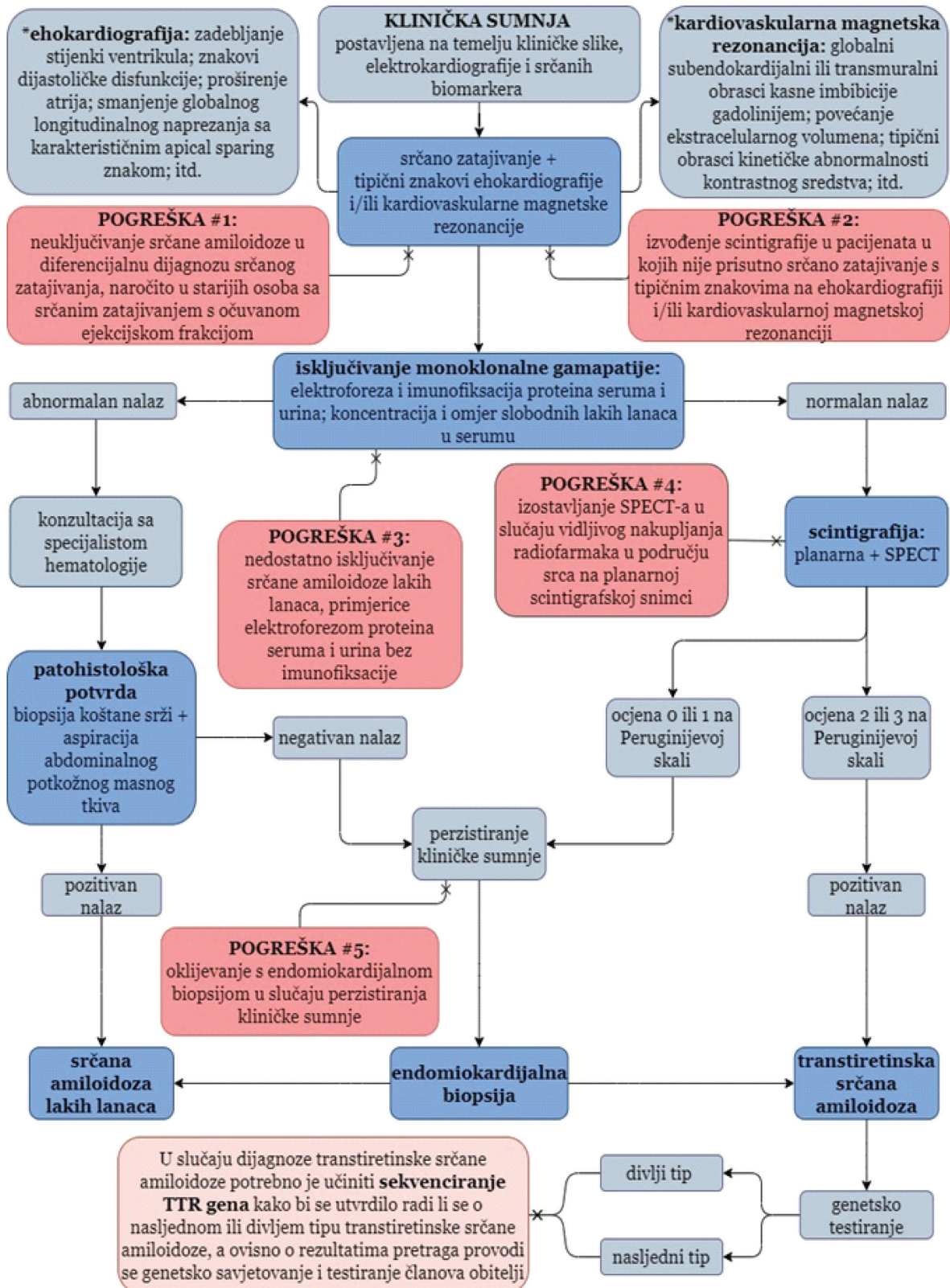
RASPRAVA

Nuklearno-medicinske dijagnostičke metode pokazale su se u kliničkoj praksi pouzdanim i prihvatljivim u ranoj i neinvazivnoj dijagnostici ATTR-a, a izgledno je da će njihova važnost u budućnosti dodatno rasti^{4,13}.

Velik broj pacijenata oboljelih od amiloidoze srca još uvijek se ne prepoznaje ili se detektira uz značajno razdoblje latencije^{1,11,22}. Donedavno nije bilo većeg interesa za unaprjeđivanje dijagnostike, prvenstveno zbog mišljenja da se radi o rijetkoj bolesti za koju nema odgovarajućih terapijskih mogućnosti, a biopsija miokarda bila je jedina metoda kojom se mogla postaviti konačna dijagnoza^{1,4,22}.

U posljednjih je nekoliko godina u području dijagnostike i liječenja transtiretinske srčane amiloidoze došlo do novih saznanja i postupne promjene paradigme^{6,9}. Sve se češće prepoznaje da je podcijenjena kao uzrok zatajavanja srca, a javljaju se i nove mogućnosti liječenja. Osim simptomatske terapije, dolaze u obzir i specifični lijekovi za ATTR, kao što su stabilizirajuće molekule (tafamidis) koje se selektivno vežu za transtiretin, stabiliziraju tetramer transportnog proteina za transtiretin i usporavaju stvaranje amiloida. Terapija genskim utišavanjem (patisiran i inotersen) djeluje izravno na RNA koji proizvodi nepravilno savijene proteine, potičući njegovu destrukciju (inotersen) ili umanjujući proizvodnju (patisiran)¹¹.

Shodno tome pojavila se i potreba za novim dijagnostičkim metodama. Dijagnostički postupak kod ATTR-a zasniva se na korištenju više komplementarnih dijagnostičkih metoda, među kojima nuklearna medicina zauzima važnu ulogu. Međutim, dijagnostička vrijednost scintigrafije u ATTR-u ovisi o njezinom korištenju u ispravnom kliničkom kontekstu, odnosno nakon utvrđivanja tipičnih znakova na ehokardiografiji i/ili kardiovaskularnoj magnetskoj rezonanciji te isključivanja monoklonske gamapatije^{1,2,5,9}. Na slici 3 prikazan



Slika 3. Dijagram dijagnostičkog pristupa srčanoj amiloidozi [adaptirano prema: Hanna M, Ruberg FL, Maurer MS, Dispenzieri A, Dorbala S, Falk RH et al. Cardiac Scintigraphy With Technetium-99m-Labeled Bone-Seeking Tracers for Suspected Amyloidosis. J Am Coll Cardiol 2020;75:2851-62.]

je primjer dijagnostičkog pristupa kod sumnje na srčanu amiloidozu, a istaknute su i najčešće pogreške u kliničkoj praksi.

Treba naglasiti da slikovna dijagnostika ATTR scintigrafijom, osim brojnih prednosti, ima i određena ograničenja. Lažno pozitivni nalazi mogući su kod amiloidoze lakih lanaca ukoliko se propusti isključivanje monoklonske gamapatije ili zbog akumulacije radiofarmaka u području sternuma i rebara, što se može izbjeći izvođenjem tomografskog, a naročito SPECT/CT snimanja^{1,9}. Znatno rjeđi uzroci lažno pozitivnih nalaza jesu fokalno nakupljanje radiofarmaka u akutnom i subakutnom infarktu miokarda, hidrosiklorokinska kardioksičnost te rijetki tipovi amiloidoze srca, poput amiloidoze koja nastaje zbog nakupljanja apolipoproteina A1⁹.

Lažno negativni nalazi mogući su u ranim stadijima ATTR-a ili u nasljednim tipovima ATTR-a uzrokovanim mutacijama u kojima ne dolazi do akumulacije radiofarmaka u miokardu, primjerice u Phe64Leu i Val30Met mutacijama^{1,6,9}. Ograničenja scintigrafije jesu i nemogućnost kvantificiranja amiloidnih infiltrata i adekvatne procjene progresije bolesti te što nalaz ne korelira uvijek s kliničkom slikom, razinom srčanih biomarkera, nalazima ehokardiografije i MR-a. Stoga nuklearna medicina za sada nema ulogu u određivanju stadija i prognoze amiloidoze srca niti u praćenju terapijskog odgovora^{1,5}. Klinička istraživanja, međutim, pokazuju kako bi se ovi problemi mogli premostiti PET/CT dijagnostikom uz korištenje radiofarmaka poput ¹⁸F-florbetapira i ¹⁸F-florbetabena, koji se direktno vežu na amiloidne infiltrate, što bi omogućilo kvantifikaciju i razlikovanje podtipova amiloidoze bez izvođenja biopsije^{10,12,14,22}. Posljedično bi se neinvazivno mogla postaviti dijagnoza amiloidoze lakih lanaca, te bi se omogućilo razlikovanje amiloidoze lakih lanaca i transtiretinske amiloidoze srca udružene s monoklonskom gamapatijom nepoznatog značaja, što je trenutno i najveći izazov u neinvazivnom dijagnostičkom pristupu amiloidozu srca^{7,22}.

ZAKLJUČAK

Suvremenim dijagnostičkim pristupom, uz scintigrafiju u važnoj ulozi, moguće je rano i pouzdano postavljanje neinvazivne dijagnoze transtiretinske

amiloidoze srca – podcijenjenog i često neotkrivenog uzroka zatajavanja srca za kojeg danas postoje uspješne mogućnosti liječenja. Radi se o izrazito dinamičnom području medicine u kojem se daljnji napredak u kliničkom pristupu očekuje prvenstveno u PET/CT dijagnostici, što će utvrditi nova klinička istraživanja.

Izjava o sukobu interesa: Autori izjavljuju kako ne postoji sukob interesa.

LITERATURA

1. Dorbala S, Ando Y, Bokhari S, Dispenzieri A, Falk RH, Ferrari VA et al. ASNC/AHA/ASE/EANM/HFSA/ISAC/SCMR/SNMMI Expert Consensus Recommendations for Multimodality Imaging in Cardiac Amyloidosis: Part 1 of 2—Evidence Base and Standardized Methods of Imaging. *J Nucl Cardiol* 2019;26:2065-123.
2. Rezk T, Fontana M, Gillmore JD. A review of the criteria for non-invasive diagnosis of cardiac transthyretin amyloidosis. *Expert Opin Orphan Drugs* 2021;9:87-94.
3. Maleszewski JJ. Cardiac amyloidosis: pathology, nomenclature, and typing. *Cardiovasc Pathol* 2015;24:343-50.
4. Singh V, Falk R, Di Carli MF, Kijewski M, Rapezzi C, Dorbala S. State-of-the-art radionuclide imaging in cardiac transthyretin amyloidosis. *J Nucl Cardiol* 2019;26:158-73.
5. Dorbala S, Ando Y, Bokhari S, Dispenzieri A, Falk RH, Ferrari VA et al. ASNC/AHA/ASE/EANM/HFSA/ISAC/SCMR/SNMMI Expert Consensus Recommendations for Multimodality Imaging in Cardiac Amyloidosis: Part 2 of 2—Diagnostic Criteria and Appropriate Utilization. *J Nucl Cardiol* 2020;27:659-73.
6. Papathanasiou M, Carpinteiro A, Rischpler C, Hagenacker T, Rassaf T, Luedike P. Diagnosing cardiac amyloidosis in every-day practice: A practical guide for the cardiologist. *Int J Cardiol Heart Vasc* 2020;28:100519.
7. Falk RH, Alexander KM, Liao R, Dorbala S. AL (Light-Chain) Cardiac Amyloidosis. *J Am Coll Cardiol* 2016;68:1323-41.
8. Dorbala S, Cuddy S, Falk RH. How to Image Cardiac Amyloidosis. *JACC Cardiovasc Imaging* 2020;13:1368-83.
9. Hanna M, Ruberg FL, Maurer MS, Dispenzieri A, Dorbala S, Falk RH et al. Cardiac Scintigraphy With Technetium-99m-Labeled Bone-Seeking Tracers for Suspected Amyloidosis. *J Am Coll Cardiol* 2020;75:2851-62.
10. Bokhari S, Shahzad R, Castaño A, Maurer MS. Nuclear imaging modalities for cardiac amyloidosis. *J Nucl Cardiol* 2014;21:175-84.
11. Maurer MS, Elliott P, Comenzo R, Semigran M, Rapezzi C. Addressing Common Questions Encountered in the Diagnosis and Management of Cardiac Amyloidosis. *Circulation* 2017;135:1357-77.
12. Wang TKM, Hassan OKA, Jaber W, Xu B. Multi-modality imaging of cardiac amyloidosis: Contemporary update. *WJR* 2020;12:87-100.
13. Oerlemans MIFJ, Rutten KHG, Minnema MC, Raymakers RAP, Asselbergs FW, de Jonge N. Cardiac amyloidosis: the need for early diagnosis. *Neth Heart J* 2019;27:525-36.

14. Andrikopoulou E, Bhambhani P. Nuclear imaging of cardiac amyloidosis. *J Nucl Cardiol* 2019;26:505-8.
15. Vergaro G, Aimo A, Barison A, Genovesi D, Buda G, Passino C et al. Keys to early diagnosis of cardiac amyloidosis: red flags from clinical, laboratory and imaging findings. *Eur J Prev Cardiol* 2020;27:1806-15.
16. American College of Cardiology [Internet]. Washington: Cardiac Amyloidosis, c2022 [cited: 2020 Nov 1]. Available from: <https://www.acc.org/latest-in-cardiology/articles/2016/07/07/14/59/cardiac-amyloidosis>.
17. Zadok OIB, Kornowski R. Cardiac Care of Patients with cardiac amyloidosis. *Acta Haematol* 2020;143:343-351.
18. Jurcuț R, Onciul S, Adam R, Stan C, Coriu D, Rapezzi C et al. Multimodality imaging in cardiac amyloidosis: a primer for cardiologists. *Eur Heart J Cardiovasc Imaging* 2020;21:833-44.
19. Garcia-Pavia P, Rapezzi C, Adler Y, Arad M, Basso C, Brucato A et al. Diagnosis and treatment of cardiac amyloidosis: a position statement of the ESC Working Group on Myocardial and Pericardial Diseases. *Eur Heart J* 2021;42:1554-1568.
20. Dodig D, Kusić Z. Klinička nuklearna medicina. Drugo izdanje. Zagreb: Medicinska naklada, 2012.
21. Li W, Uppal D, Chiang Wang Yu, Xu X, Kokkinidis DG, Travin MI et al. Nuclear Imaging for the Diagnosis of Cardiac Amyloidosis in 2021. *Diagnostics* 2021;11:996.
22. Giorgetti A, Genovesi D, Emdin M. Cardiac amyloidosis: The starved heart. *J Nucl Cardiol* 2020;27:133-6.