

SINUSNA TAHIKARDIJA MAJKE KAO UZROK NEPREPOZNATE FETALNE SMRTI

Petrović, Oleg; Sindik, Nebojša; Štimac, Tea; Randić, Ljiljana

Source / Izvornik: **Gynaecologia et perinatologia : journal for gynaecology, perinatology, reproductive medicine and ultrasonic diagnostics, 2010, 19, 90 - 93**

Journal article, Published version

Rad u časopisu, Objavljena verzija rada (izdavačev PDF)

Permanent link / Trajna poveznica: <https://um.nsk.hr/um:nbn:hr:184:921271>

Rights / Prava: [In copyright](#) / [Zaštićeno autorskim pravom.](#)

Download date / Datum preuzimanja: **2024-07-13**



Repository / Repozitorij:

[Repository of the University of Rijeka, Faculty of Medicine - FMRI Repository](#)



Klinika za ginekologiju i porodništvo, Klinički bolnički centar Rijeka

SINUSNA TAHIKARDIJA MAJKE KAO UZROK NEPREPOZNATE FETALNE SMRTI

MOTHER'S SINUS TACHYCARDIA AS A CAUSE OF UNRECOGNIZED FETAL DEATH

Oleg Petrović, Nebojša Sindik, Tea Štimac, Ljiljana Randić

Prikaz bolesnice

Ključne riječi: gestacijski dijabetes, kardiokografija, kasna fetalna smrt, sinusna tahikardija

SAŽETAK. U radu je opisan rijedak slučaj neprepoznate fetalne smrti u 39. tjednu trudnoće u mlade roditelje sa sinusnom tahikardijom. Tijekom detaljne analize ovog opstetričkog slučaja identificirane su subjektivne pogreške stručnog osoblja koje je zanemarilo neke postupke opstetričke propedeutike, ali su opažene i neke objektivne okolnosti koje su otežale dijagnozu kasne fetalne smrti, prije svega postojanje sinusne tahikardije, kojoj je trudnica bila sklona. Nesretnu okolnost autori su našli i u činjenici da je »CTG krivulja« sa snimljenom srčanom akcijom majke tijekom prijema u rađaonicu bila vrlo slična uobičajenoj krivulji s registriranim fetalnim srčanim otkucajima, pa je došlo do tragične zamjene. Autori apeliraju na stalan opstetričarov oprez, kritičko kliničko promišljanje i potrebu za preispitivanjem pojedinih stručnih odluka, osobito ako su tijekom analize prepoznate neke kliničke sumnje i nelogičnosti.

Case report

Key words: gestational diabetes, cardiotocography, late fetal death, sinus tachycardia

SUMMARY. Late fetal death was and still is a very sad and disappointing outcome of pregnancy. However, today, with all the classic and modern facilities at our disposal, it is really unacceptable that late fetal death remains unrecognized by qualified medical professionals at the beginning of labor. The authors have decided to present such an extremely rare case of unrecognized fetal death at the 39th week of singleton pregnancy in 19 years old primipara with sinus tachycardia which was recorded by external electronic fetal heart monitoring and mistakenly interpreted as normal fetal heart rate. The lack of timely diagnosis of gestational diabetes probably had resulted in undesirable fetal complications such as metabolic disorders, macrosomia and intrauterine fetal death, caused by fetal hypoxia and acidosis. Analysing the whole course of delivery a few fundamental obstetric rules were omitted: taking the patient's medical history was done quite inadequately (nobody asked her about previous attack of tachycardia and fetal movements), and the simple auscultation of the fetal heartbeat with simultaneous checking of the maternal radial pulse rate was ignored, leading to an unacceptable situation, where intrauterine fetal death was unrecognized through the first 3 hours of labor. The authors offer a clinical opinion that the obstetricians, as well as midwives have to use modern medical technology and diagnostic tests wisely and critically, but can never allow themselves to skip the simple propaedeutic rules of obstetric care. Only with the better collaboration of the patient and with a watchful and critical analysis of the complete medical documentation and diagnostic tests, it could be possible to correct possible own or somebody else's professional errors.

Uvod

Usprkos povoljnim trendovima sniženja stope intraportalnih smrti zadnja dva do tri desetljeća, kasna fetalna smrt čini najmanje 50% svih perinatalnih smrti i uvijek je tužan događaj za majku, njezinu obitelj i opstetričara.^{1,2} Osobito je teško prihvatiti tu činjenicu kad se fetalna smrt dogodi tijekom uredne trudnoće u kojoj baš ništa nije ukazivalo na takav nesretan kraj. No, još je tragičnije kad se smrt fetusa ne uspije prepoznati od strane kvalificiranog medicinskog osoblja tijekom prijamnih pregleda.

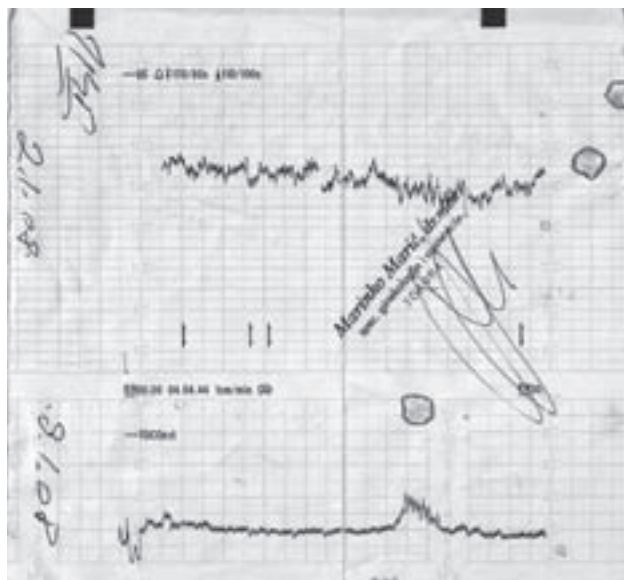
U ovom smo radu opisali, nadamo se, vrlo rijedak slučaj neprepoznate fetalne smrti u 39. tjednu trudnoće, u roditelje sa sinusnom tahikardijom kod prijama u rađaonicu i tijekom nekoliko sati poroda.

Prikaz slučaja

U siječnju 2008. godine 19-godišnja prvoročkinja u 39. tjednu jednodne trudnoće došla je na pregled u ambulantu za perinatalnu medicinu zbog kontrakcija koje su počele nekoliko sati ranije. Najprije je učinjena prijamna kardiokografija. Na pregledu se vidjelo da je trudnica pretela (visina 168cm, težina 90 kg, prirast tjelesne težine 20 kg), s blagim edemima i krvnim tlakom od 150/90 mm Hg. Ginekolog nije pitao za fetalne pokrete, a trudnica nije sama rekla da pokrete od jučer ne osjeća. Nadalje, opstetričar nije ni pokušao auskultirati otkucaje fetalnog srca zbog nedostatka vremena i većeg broja trudnoća koje su čekale za pregled, ali i činjenice da je ispred sebe imao CTG zapis za koji je mislio da pokazuje urednu srčanu akciju fetusa (*slika 1*). Unutar-njim opstetričkim pregledom nađen je cerviks dužine

1 cm i cervikalno ušće otvoreno 4 cm. Vodenjak je bio održan, a amnioskopski je utvrđena mekonijiska plodova voda.

Rodilja je upućena u rađaonicu, gdje joj je najprije izvađena krv za hematološke pretrage i data klizma. Zatim je ponovljena CTG pretraga, pri čemu se ponovno propustila prigoda upitati roditelju za fetalne pokrete i obaviti auskultaciju. Rodilju se smješta u rađaonicu, prokine joj se vodenjak, nakon čega je curila oskudna mekonijiska plodova voda neugodna mirisa. Ordinirana je oksitocinska infuzija brzinom od 10 kapi/min uz kontinuirano podizanje broja kapi svaki naredni sat trajanja poroda, prema odgovoru maternice. U namjeri da se nadzire fetalno stanje nastavljen je kontinuirani vanjski CTG zapis. Rodilja se cijelo vrijeme osjećala dobro i žalila se jedino na bolne kontrakcije. Jedan sat kasnije, zbog opstetričkog nalaza i bolnih kontrakcija, odlučilo se postaviti kontinuiranu epiduralnu analgeziju. U CTG zapisu mogla se opaziti frekvencija srčanog rada od oko 140–150/min. Nakon sljedećih 90 minuta kontinuirane



Slika 1. CTG zapis u ambulanti poliklinike
Figure 1. Cardiotocographic recording in out-patient clinic

CTG registracije glavna primalja rađaonice posumnja da nešto nije u redu, jer je palpirala ubrzani puls roditelje od čak 150/min. Budući je službujući opstetričar ignorirao njezine opaske, ona je sama postavila vanjsku elektrodu za EKG registraciju otkućaja majčina srca, nakon čega je uređaj još 55 minuta signalizirao jednake frekvencije iz obje postavljene elektrode (slika 2). Nažalost, opstetričar u rađaonici još uvijek ne reagira primjereno pa je primalja bila prisiljena pozvati šefa perinatološkog odjela koji ultrazvučnim pregledom brzo potvrdi da je čedo bez srčane akcije. Tek tada je mladoj roditelji priopćeno da joj čedo nije bilo živo kad je došla u Kliniku. Na pitanje o fetalnim pokretima roditelja je odgovorila da ih nije osjećala cijeli jučerašnji dan i tijekom jutra. Predosjećala je cijelo vrijeme da nešto nije u redu, ali je, kako kaže, čekala potvrdu i objašnjenje od liječnika, a ono je izostalo. Nakon šest sati rodila je mrtvo, macerirano muško čedo težine 3940g i dužine 51cm. Neposredno nakon poroda snimljen je EKG, u kojem se vidjela sinusna tahikardija 150/min (slika 3).

Sutradan smo u babinjače ponovili »kardiografski« zapis, a rezultat je bio iznenađujući (slika 4). Tijekom urednog ranog postpartalnog tijeka dokazali smo postojanje proteinurije od 1,3 g/L/24 sata i, još važnije, gestacijskog dijabetesa na temelju standardnog oGTT-a sa 75 g glukoze (7,0 – 10,4 – 12,2 – 11,8 – 8,9 mmol/L). Ablaktacija je započeta Bromergonom, u dnevnoj dozi od 2×2,5 mg. Konzilijarnim pregledom internista potvrđena je sinusna tahikardija bez srčane bolesti.

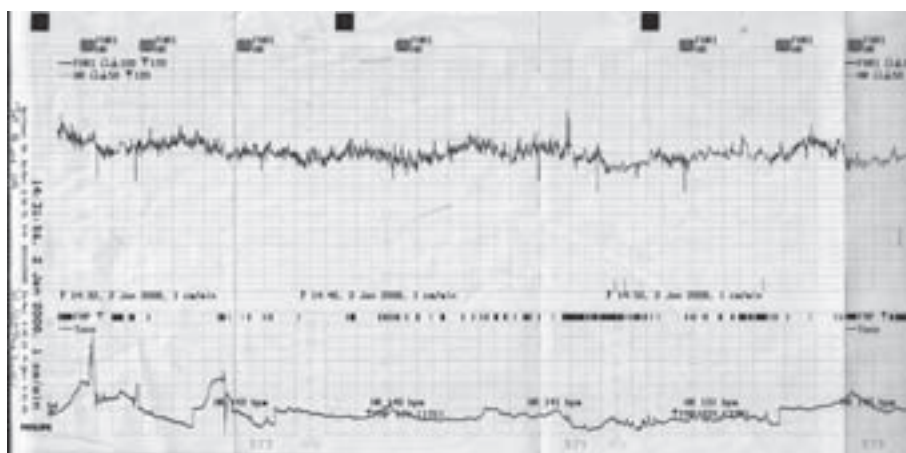
Obdukcijom je potvrđena maceracija II. stupnja, smrt duža od 24 sata i uredna morfologija mrtvorodenčeta bez malformacija. Patohistološkim pregledom posteljice teške 430 g (18×14×2 cm) postavljene su dijagnoze kronične placentarne insuficijencije i anemičkog infarka posteljice. Pupkovina je bila dugačka 55 cm, edematozna, a njezin segment uz pupak novorođenčeta, dužine 13 cm, bio je tamnosmeđe boje.

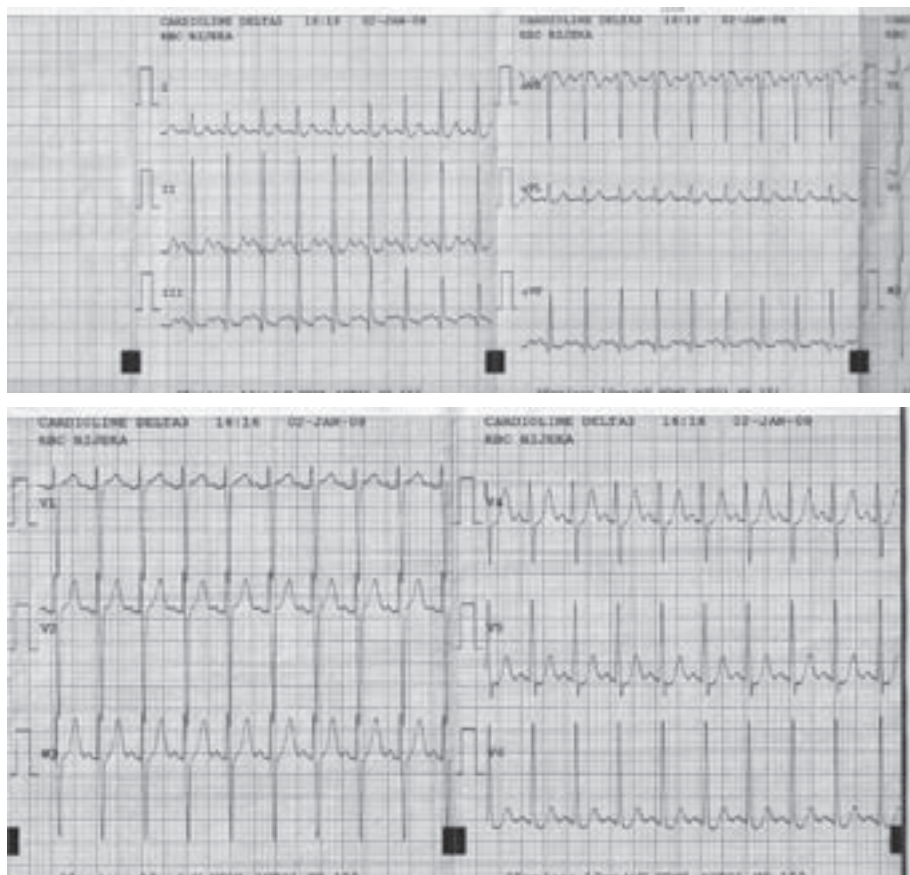
Rasprava i zaključci

U nekim specifičnim medicinskim slučajevima neprepoznavanje fetalne smrti može se tolerirati, osobito ako se radi o ranoj trudnoći.³ Naš slučaj ne spada u takve

Slika 2. Kardijalna sonda i EKG sonda signaliziraju jednaku frekvenciju srčanih otkućaja

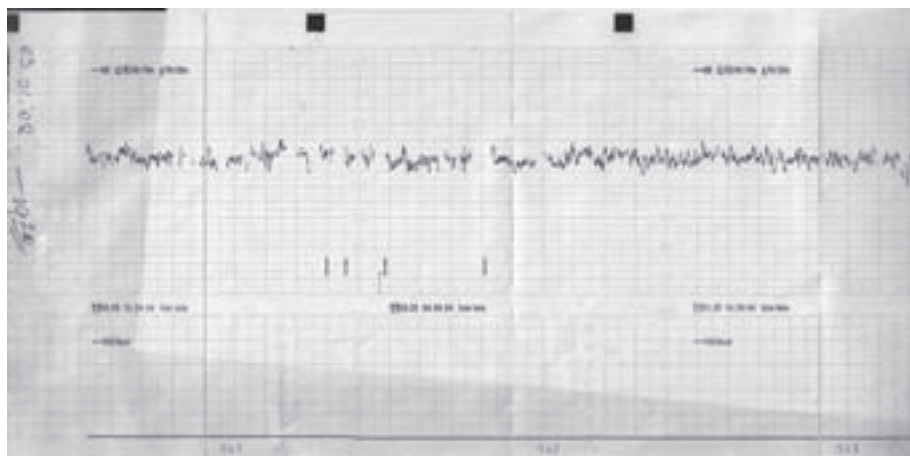
Figure 2. Cardiac and ECG probes show the same frequency of heart rate





Slika 3. Elektrokardiogram roditelje pokazuje sinusnu tahikardiju od 150/min

Figure 3. Electrocardiographic pattern shows mother's sinus tachycardia of 150 bpm



Slika 4. »Kardiografski« zapis frekvencije rada srca babinjače sutradan nakon poroda

Figure 4. »Cardiographic« recording of mother's heart rate a day after delivery

slučajeve i odlučili smo ga prikazati zato što je rijedak, pomalo nestvaran, bizaran, ali i zato što je istovremeno ilustrativan i vrlo poučan. Teško je vjerovati da se u eri moderne opstetricije i moćne tehnologije može dogoditi da kasna fetalna smrt ostane neprepoznata nakon pregleda dvojice opstetričara i primalja te nakon više od tri sata boravka roditelje u rađaonici. Takvom razvoju događaja kumovale su neke subjektivne i, dijelom, objektivne okolnosti. Nedvojbeno je utvrđeno, na temelju makroskopskog pregleda mrtvorodenčeta i obdukcijskog nalaza, da se radi o intrauterinoj smrti s trajanjem dužim od 24 sata.⁴

Analizom cijelog tijeka trudnoće i poroda otkrili smo niz pogrešaka koje su u rađaonici kulminirale neprepoznavanjem fetalne smrti. Prva pogreška učinjena je još tijekom antenatalnih pregleda propuštanjem dijagnoze gestacijskog dijabetesa, a postojali su rizični čimbenici poput pretilosti, većeg prirasta tjelesne težine, blage preklampsije i ubrzana fetalnog rasta. Budući da se gestacijski dijabetes javlja u 2 – 15% svih trudnoća, ovisno o istraživanoj populaciji, na takvu se moguću komplikaciju mora stalno misliti i na vrijeme provesti potrebno dijagnostičko testiranje.^{5,6} U konkretnom slučaju dijabetes nije dijagnosticiran tijekom redovitih antenatal-

nih pregleda pa je ostao nereguliran, što je za posljedicu imalo nastup dodatnih komplikacija koje su rezultirale metaboličkim poremećajima i intrauterinom smrtni, najvjerojatnije zbog hipoksije i acidoze.

Prije samog prijama u kliniku opstetričar i primalja nisu dovoljno pozornosti posvetili uzimanju anamneze pa trudnicu nisu upitali za ranije bolesti (dva mjeseca ranije ona je imala napadaj lupanja srca i vrtoglavice, kad su joj internisti dijagnosticirali sinusnu tahikardiju), kao ni za fetalne pokrete. Nadalje, nisu ni pokušali auskultirati kucanje čedinjeg srca, već su se jednostavno pouzdali u kardiografiju, očito ne razmišljajući da spomenuta metoda fetalnog nadzora ima i svoje nedostatke. Jedan takav nedostatak, kad u slučaju fetalne smrti CTG sustav registrira srčani rad majke, koji se za bunom može protumačiti kao fetalni, iskazao se u konkretnom slučaju u svom najgorem obliku. Nažalost, kaskadu pogrešaka nastavili su liječnici i primalje u rađaonici, pouzdavajući se u nalaze i mišljenja svojih kolega koji su roditelju pregledali svega dva sata ranije.

S druge strane, nekoliko je objektivnih okolnosti koje su mogle doprinijeti propustu liječnika. Slučaj je, naime, htio da u roditelji postoji poremećaj srčanog ritma u smislu paroksizama sinusne tahikardije s frekvencijom od oko 150/min bez subjektivnih tegoba. Na spomenuti poremećaj nije se u početku uopće pomislilo, premda pojava sinusne tahikardije nije tako rijetka u trudnoći. Mogućnost pojave aritmija tijekom trudnoće sve je veća, a najčešće su sinusna tahikardija, supraventrikularna tahikardija i ventrikularne aritmije.⁷ Osim fiziološke akceleracije srčanih otkucaja tijekom trudnoće za 10–20 otkucaja u minuti, treba stalno imati na umu mogućnost abnormalnih ubrzanja srčanog rada, kakva se vide kod spomenute sinusne tahikardije. Drugu nesretanu okolnost vidimo u činjenici da je »CTG krivulja« s takvom snimljenom srčanom akcijom majke bila vrlo slična uobičajenoj krivulji s registriranim fetalnim srčanim otkucajima. Da bi se izbjegla zamka spomenute kliničke situacije, potrebno je istodobno sa CTG registracijom (ili auskultacijom) palpirati bilo roditelje, a CTG krivulje pažljivo pregledati i analizirati, što osobito vrijedi za mlade liječnike i one koji su manje iskusni u tumačenju CTG zapisa. U slučaju bilo kakvih sumnji ne treba zaboraviti na ultrazvučni pregled koji treba izvršiti bez odgode i tako razriješiti dijagnostičku dilemu.

Slučaj je ilustrativan jer jasno potvrđuje često isticanu tvrdnju da ni jedan uređaj niti dijagnostički test ne

mogu u potpunosti zamijeniti ljudski faktor. Upravo zato opstetričar mora poznavati i u svakodnevnom radu pridržavati se opstetričke propedeutike, ne preskačući anamnezu i temeljne dijelove vanjske opstetričke pretrage, ma kako ovi izgledali nepotrebni i dosadni. To osobito vrijedi za mlade liječnike koji tek stiču opstetričko iskustvo. Opisani slučaj poučava da u opstetričkoj praksi treba uvijek biti oprezan, znati kritički preispitivati svoje odluke, a svaku nelogičnost detaljno provjeravati. Samo strpljivom, pozornom i kritičkom analizom cjelokupne medicinske dokumentacije te osobito nalaza i rezultata do tada učinjenih dijagnostičkih pretraga, mogu se na vrijeme ukloniti vlastite pogreške, ali i tuđi propusti, ako su prethodno učinjeni. Odgovorno obavljanje profesionalne dužnosti traži temeljito i praktično opstetričko znanje, mudro i kritičko korištenje tehnoloških postignuća i dijagnostičkih testova, dovoljno vremena i strpljenja, istinsku spremnost na suradnju unutar opstetričkog tima, a kojiput i pravog zaljubljenika u svoj posao.

U međuvremenu, pacijentica je ponovno zatrudnila, ali smo ovaj put u 29. tjednu trudnoće dijagnosticirali gestacijski dijabetes. Porod smo inducirali prostaglandinima s navršenim 38. tjednom trudnoće, nakon čega je rodila zdravo i vitalno žensko novorođenče porodne težine 3800g.

Literatura

1. Walsh CA, McMenamin MB, Foley ME, Daly SF, Robson MS, Geary MP. Trends in intrapartum fetal death, 1979–2003. *Am J Obstet Gynecol* 2008;198:47e1–47e7.
2. Silver RM. Fetal death. *Obstet Gynecol* 2007;109:153–67.
3. Etz C, Welp H, Scheld HH, Schmid C. Near fatal infection of a patient with a left ventricular assist device due to unrecognized fetal death. *Eur J Cardiothorac Surg* 2005;27:722–3.
4. Kos M. Estimation of time and cause of perinatal death. *Gynaecol Perinatol* 2004;13(Suppl 3):25–30.
5. American Diabetes Association. Gestational diabetes mellitus. *Diabetes care* 2004;27(Suppl 1):S88–S90; ACOG Practice Bulletin. Clinical management guidelines for obstetrician-gynecologists. No 30, September 2001, Gestational diabetes. *Obstet Gynecol* 2001;98:525–38.
6. King H. Epidemiology of glucose intolerance and gestational diabetes in women of childbearing age. *Diabetes care* 1988;21(Suppl 2):B9–B13.
7. Page RL. Treatment of arrhythmias during pregnancy. *Am Heart J* 1995;130:871–6.

Adresa autora: Prof. dr. sc. Oleg Petrović, dr. med., Klinika za ginekologiju i porodništvo KBC Rijeka, 51 000 Rijeka, Cambridgea 17, e-mail: oleg@kbc-rijeka.hr

Članak primljen: 20. 03. 2010.; *prihvaćen:* 24. 04. 2010.