

Nekrotizirajući enterokolitis

Kopušar, Maša

Master's thesis / Diplomski rad

2022

Degree Grantor / Ustanova koja je dodijelila akademski / stručni stupanj: **University of Rijeka, Faculty of Medicine / Sveučilište u Rijeci, Medicinski fakultet**

Permanent link / Trajna poveznica: <https://um.nsk.hr/um:nbn:hr:184:303400>

Rights / Prava: [In copyright](#)/[Zaštićeno autorskim pravom.](#)

Download date / Datum preuzimanja: **2024-07-18**



Repository / Repozitorij:

[Repository of the University of Rijeka, Faculty of Medicine - FMRI Repository](#)



SVEUČILIŠTE U RIJECI
MEDICINSKI FAKULTET
INTEGRIRANI PREDDIPLOMSKI I DIPLOMSKI
SVEUČILIŠNI STUDIJ MEDICINE

Maša Kopušar
NEKROTIZIRAJUĆI ENTEROKOLITIS
Diplomski rad

Rijeka, 2022.

SVEUČILIŠTE U RIJECI
MEDICINSKI FAKULTET
INTEGRIRANI PREDDIPLOMSKI I DIPLOMSKI
SVEUČILIŠNI STUDIJ MEDICINE

Maša Kopušar
NEKROTIZIRAJUĆI ENTEROKOLITIS
Diplomski rad

Rijeka, 2022.

Mentorica rada: Doc. dr. sc. Iva Bilić Čače, dr. med.

Diplomski rad ocjenjen je 15.06.2022. godine u Rijeci, pred povjerenstvom u sastavu:

1. Prof. dr. sc. Goran Palčevski, dr.med.
2. Doc. dr. sc. Ana Milardović, dr.med.
3. Doc. dr. sc. Kristina Lah Tomulić, dr. med.

Rad sadrži 48 stranica, 4 slike, 3 tablice i 123 literaturna navoda.

Zahvala

Veliko hvala mojoj mentorici doc.dr.sc. Ivi Bilić Čače na uloženom trudu, iskazanoj volji i pomoći tijekom izrade diplomskog rada.

Na kraju još jednog životnog poglavlja, voljela bi zahvaliti svojoj obitelji na bezuvjetnoj ljubavi i podršci koju mi pružaju od prvoga dana.

Puno hvala i svim mojim kolegama i prijateljima s kojima sam dijelila sve uspjehe i životne lekcije.

I za kraj, posebno hvala mom dečku na ljubavi, podršci i beskonačnoj strpljivosti.

Sadržaj rada

1. Uvod	1
2. Svrha rada	3
3. Epidemiologija	4
4. Patohistologija	5
5. Patofiziologija i čimbenici rizika	6
5.1. Nezrelost imunološkog sustava	6
5.2. Mikrobna disbioza	8
5.3. Čimbenici rizika	9
6. Klinička prezentacija	10
6.1. Klinička prezentacija kod nedonoščadi	10
6.2. Klinička prezentacija kod termenske novorođenčadi	11
7. Dijagnostika	12
7.1. Radiološke pretrage	12
7.1.1. RTG abdomena	13
7.1.2. Ultrazvuk abdomena	17
7.2. Laboratorijske pretrage	18
8. Kriteriji za dijagnozu	20
9. Diferencijalna dijagnoza	22
9.1. Infektivna stanja	22
9.2. Kongenitalne anomalije	23
9.3. Ostala stanja	23
10. Liječenje	24
10.1. Konzervativno liječenje	25
10.2. Kirurško liječenje	26
10.2.1. Laparotomija	26
10.2.2. Primarna peritonealna drenaža	27
10.3. Ishod i komplikacije liječenja	28
10.3.1. Kratkoročne komplikacije	28
10.3.2. Dugoročne komplikacije	29
11. Prevencija	30
11.1. Prehrana humanim mlijekom	30

11.2. Primjena probiotika	31
11.3. Empirijska upotreba antibiotika	31
11.4. Standardizirani protokol prehrane	32
12. Rasprava	33
13. Zaključci	34
14. Sažetak	35
15. Summary	36
16. Literatura	37
17. Životopis	48

Popis skraćenica i akronima

NEK – nekrotizirajući enterokolitis

GIT - gastrointestinalni trakt

NJIL – neonatalna jedinica intenzivnog liječenja

RDS - respiratorni distress sindrom

NICHD - nacionalni institut za zdravlje djece i humani razvoj

TLR – eng. Toll - like receptor

IgG - imunoglobulin klase G

eNOS - endotelna dušik oksid sintetaze

PAF (engl. platelet activating factor) – faktor aktivacije trombocita

I κ B – inhibitor kapa B

NF- κ B (eng. nuclear factor kappa B) - jezgrin čimbenik kappa B

RTG – radiografija

FPIES (eng. food protein – induced enterocolitis syndrome) - sindrom enterokolitisa induciran proteinima hrane

UZV – ultrazvuk

DIK - diseminirana intravaskularna koagulacija

SIP - spontana intestinalna perforacija

PV – protrombinsko vrijeme

APTV - aktivirano parcijalno tromboplastinsko vrijeme

PPD - primarna peritonealna drenaža

SKC - sindrom kratkog crijeva

PAF (eng.platelet – activating factor) – faktor aktivacije trombocita

1. Uvod

Nekrotizirajući enterokolitis (NEK) je životno ugrožavajuće stanje koje zahvaća gastrointestinalni trakt (GIT) najčešće kod nedonoščadi rođene prije 37-og tjedana gestacije i/ili porođajne mase manje od 1500 grama. Ozljede crijeva novorođenčadi podrazumijevaju grupu stanja koja primarno zahvaćaju crijeva, a razlikuju se s obzirom na patogenezu, strategiju potrebnu za prevenciju i liječenje. Najčešće se javljaju tri oblika ozljede crijeva novorođenčadi: stanja koja se primarno vide kod terminske novorođenčadi, spontana perforacija crijeva i klasični nekrotizirajući enterokolitis (1). NEK je poremećaj kojeg karakterizira ishemijska nekroza sluznice crijeva povezana s teškom upalom, invazijom patogenih organizama koji stvaraju enteričke plinove i ulaskom stvorenih plinova u stijenkiju crijeva te portalni krvotok (2). Iako se u više od 90% slučajeva NEK javlja kod djece porođajne mase manje od 1500 grama i rođene prije 32-og tjedna gestacije, simptomi nalik nekrotizirajućem enterokolitisu javljaju se i kod terminske i prenešene novorođenčadi. Kod zrelije novorođenčadi simptomi bolesti se najčešće javljaju unutar prvih sedam dana, ali se razlikuju u odnosu na nezreliju novorođenčad jer su obično povezani s nekim drugim komorbiditetima poput crijevnih anomalija koje uključuju atreziju i agangliozu, kongenitalnih srčanih grešaka, perinatalnog stresa koji može utjecati na mezenterični optok krvi i brojni drugi (3,4). Iako su stanja nalik nekrotizirajućem enterokolitisu opisana još prije 1960-te godine, veliko zanimanje nije pokazano sve do razvoja moderne neonatalne jedinice intenzivnog liječenja (NJIL) (5). Od tada incidencija nekrotizirajućeg enterokolitisa, povezani morbiditeti i mortalitet nisu se smanjivali, štoviše ostali su nepromijenjeni ili povećani. Razlog tome je sve veća stopa preživljenja ranije rođene

novorođenčadi (6). Tijek bolesti može biti izuzetno varijabilan, od potpunog izlječenja bez posljedica do smrtnog ishoda. Progresija bolesti može dovesti do crijevne perforacije što posljedično može uzrokovati peritonitis, sepsu ili smrt. U najtežim slučajevima NEK-a, progresijom bolesti dolazi do oštećenja drugih, udaljenih organskih sustva poput mozga pri čemu raste rizik od neurorazvojnog oštećenja (7,8). Rezultati dosadašnjih istraživanja dokazali su gotovo 25% -tne šanse za razvoj mikrocefalije i teških neuroloških oštećenja u djece koja su preboljela NEK (9). Iako je rano prepoznavanje i agresivno liječenje poboljšalo kliničke ishode, NEK i dalje predstavlja značajan uzrok smrti u NJIL-u.

2. Svrha rada

Svrha ovog preglednog rada je na temelju dostupne literature, istražiti i prikazati dosadašnje spoznaje o etiopatogenezi, kliničkoj slici, dijagnostici te liječenju nekrotizirajućeg enterokolitisa.

3. Epidemiologija

U posljednja tri desetljeća došlo je do velikog napretka neonatološke struke što je rezultiralo poboljšanju uvjeta rada u jedinicama intenzivnog liječenja novorođenčadi, a tome je uvelike doprinjelo uvođenje surfaktantne terapije koja je smanjila smrtnost nedonoščadi s respiratornim distres sindromom (RDS) - do tada najvažnijim uzrokom smrtnosti u prijevremeno rođene novorođenčadi (3). S većom stopom preživljenja nedonoščadi incidencija NEK-a je porasla kao i svijest o ozbiljnosti same bolesti i važnosti njezine prevencije. Prava incidencija NEK-a nije poznata zbog nedovoljno pouzdanih podataka čemu podrinose nejasni i nepotpuni kriteriji za dijagnozu bolesti (10). Klinički, teško je utvrditi prevalenciju suspektnog ili nedokazanog NEK-a koji odgovara Bellovom stadiju I. Incidencija dokazanog ili teškog NEK-a koji odgovaraju Bellovom stadiju II i III procjenjuje se na otprilike 1 do 3 na 1000 živorođenih (11,12). Ukoliko se radi o novorođenčadi vrlo niske porođajne mase, manje od 1500 grama, koji su smješteni u NJIL-u procjenjuje se da će sedam od 100 djece razviti NEK (13). U preko 90% posto slučajeva NEK se javlja kod djece porođajne mase manje od 1500 grama ili gestacijske dobi manje od 32 tjedna. Incidencija NEK-a se smanjuje kako se povećava gestacijska dob i porođajna masa (14,15).

U nacionalnom institutu za zdravlje djece i humani razvoj (NICHD) provedeno je istraživanje kako bi se ustanovio učinak gestacijske dobi na incidenciju NEK-a. Istraživanje se provodilo u periodu od pet godina na uzorku od 9575 novorođenčadi ekstremno niske porođajne dobi od 22.-28. tjedna i vrlo niske porođajne mase od 401-1500 grama. Od ukupnog broja

novorođenčadi koja su bila uključena u istraživanje, 9% njih je razvilo nekrotizirajući enterokolitis. Incidencija stadija II i III NEK-a prema Bellovim kriterijima je bila obrnuto proporcionalna gestacijskoj dobi novorođenčadi koja su preživjela dulje od 12 sati nakon poroda (11).

Tablica 1. Utjecaj gestacijske dobi na incidenciju stadija II i III prema Bellovim kriterijima (11).

Gestacijska dob (tjedni)	Postotak preživljenja (%)
22	11
23	16
24	11
25	9
26	10
27	8
28	8

U Sjedinjenim Američkim Državama, u desetogodišnjem razdoblju između 2005.-2014. godine, incidencija NEK-a se smanjuje što se smatra posljedicom aktivnosti usmjerenih na smanjivanje rizika od razvoja NEK-a (16,17). Iako se incidencija NEK-a smanjuje, ukupna smrtnost ostaje ista te iznosi između 10-50%. Međutim, u slučaju teških komplikacija poput perforacije, peritonitisa ili sepse, stopa smrtnosti se približava vrijednosti od 100% (18).

4. Patohistologija

Nekrotizirajući enterokolitis je teška upalna bolest crijeva koja najčešća zahvaća terminalni ileum i debelo crijevo, a u najtežim slučajevima može zahvatiti cijeli gastrointestinalni trakt. U početnoj fazi NEK-a crijeva sluznica pokazuje znakove upale i prisutnost bakterija. Kako bolest

napreduje sluznica pokazuje znakove ishemije nakon čega dolazi do nekroze, a u najtežim slučajevima i perforacije. Mikroperforacije uzrokuju nakupljanje zraka unutar crijevne stijenke koje se vrlo dobro prikazuju na rendgenu abdomena i naziva se intestinalna pneumatoza. Perforacije također uzrokuju širenje bakterija i crijevnog sadržaja u peritonealnu šupljinu te se razvija peritonitis (18). Prilikom oporavka i cijeljenja crijeva dolazi do zadebljanja crijevne stijenke, stvaranja priraslica i nastajanja stenoze (19).

Prilikom mikroskopskog pregleda zahvaćenog dijela sluznice GIT-a najčešće se jasno vide mukozni edem, krvarenje i nekroza transmuralnog dijela stijenke. Od ostalih promjena može se javiti i akutna upala, sekundarna bakterijska infekcija i nakupljanje plinova, a u rijetkim situacijama moguće je vidjeti i vaskularne trombe (19).

5. Patofiziologija i čimbenici rizika

Patofiziologija NEK-a do danas nije u potpunosti razjašnjenja. Smatra se da se radi o multifaktorijalnoj bolesti pri čemu predisponirajuće čimbenike za nastanak bolesti čine nezrelost imunološkog sustava, mikrobna disbioza, pretjerana hiperreaktivnost crijeva i genska predispozicija (1).

5.1. Nezrelost imunološkog sustava

Specifična imunost prilikom rođenja nije u potpunosti razvijena ni kod terminskog novorođenčeta. Posljedično tome novorođenčad je ovisna o majčinim imunoglobulinima klase G (IgG) koje je posljednja 3 mjeseca intrauterinog života dobivala transplacentalno (20,21). Nadalje, imuni odgovor na intestinalne patogene je još uvijek ovisan o proteinskoj komponenti

iz majčinog mlijeka kako bi se učinkovito ispunilo Toll- like receptor (TLR) vezanje i prijenos signala. Prijevremeni porod zbog manjka navedenih čimbenika čini nedonošče podložnije infekcijama (22).

Istraživanja koja su se bavila molekularnim komponentama patofiziologije NEK-a, govore u prilog hiperekspresije i hiperaktivacije TLR4 (23). Naime, Gram-negativne bakterije koje koloniziraju nezrela crijeva nedonoščadi aktiviraju TLR4 crijevnog epitela što dovodi do ubrzane apoptoze enterocita, smanjene sposobnosti cijeljenja sluznice crijeva i pojačanog otpuštanja proupalnih citokina. Međudjelovanjem nabrojanih faktora dolazi do razvoja NEK-a (24).

Također, translokacija Gram-negativnih bakterija kroz stijenku crijeva dovodi do hiperaktivacije TLR4 endotela mezenterija nezrelog crijeva. Posljedično tome se smanjuje protok krvi te dolazi crijevne ishemije i nekroze. Smanjenju protoka krvi pridonosi i smanjena aktivnost endotelne dušik oksid sintetaze (eNOS) i aktivnosti iste unutar endotela krvnih žila (25).

Nadalje, limfociti T pridonose prilagodbi nezrele sluznice crijeva na bakterijsku kolonizaciju (26,27). TLR4 signalni put dovodi do povećanja broja T17 proupalnih pomagačkih limfocita i smanjena broja protektivnih regulatornih limfocita T. Dodavanje retinoične kiseline u prehranu može dovesti u ravnotežu omjer T17 limfocita te regulatornih limfocita (27).

Faktor aktivacije trombocita (PAF) je fosfolipidni aktivator i posrednih leukocitnih funkcija kao što su agregacija trombocita, inflamacija i anafilaksa (28). Novorođenčad s dijagnosticiranim NEK-om ima povišenu razinu PAF-a u krvi posljedično smanjenoj aktivnosti PAF acetilhidroksilaze (enzima zaduženog za razgradnju PAF molekule) te povećanoj ekspresiji samog PAF-a (29). Također, PAF uzrokuje povećanu ekspresiju i singnalizaciju TLR4 (30).

Prisutnost PAF acetilhidroksilaze u majčinom mlijeku podržava činjenicu da je dojenje protektivan faktor za razvoj NEK-a (29).

5.2. Mikrobna disbioza

U nedonoščadi u ranoj životnoj fazi mikrobna disbioza važan je čimbenik rizika za razvoj NEK-a (31). Tome u prilog ide činjenica da se NEK razvija najranije osam do deset dana nakon poroda koliko je potrebno anaerobnim bakterijama da koloniziraju crijeva (1). Kolonizacija crijeva kod novorođenčadi odvija se u dva vala (32). Prvi val, sličan je kod terminske novorođenčadi i nedonoščadi, a ovisi o vrsti poroda (32,33). Drugi val kolonizacije crijeva u terminske novorođenčadi ovisi o načinu prehrane. Ukoliko je novorođenče dojeno veći je broj bifidobakterija i bakterija iz roda *Bacteroides*-a, ako se radi o prehrani adaptiranim mlijekom veći je broj streptokoka, stafilokoka i laktobacila (33). Kod nedonoščadi drugi val kolonizacije manje ovisi o načinu prehrane i karakterizira ju visok broj *Clostridiaceae* i *Enterobacteriaceae* te vrlo nizak relativni broj *bifidobacteria* i *Bacteroidetes* (32).

Provedenim istraživanjem u kojem se vršila pirosekvencija gena 16 ribosomalne RNA dokazalo se da najvažniji čimbenik o kojem ovisi sastav mikrobne flore kod nedonoščadi je stupanj prematuriteta. Također se dokazalo da je obrazac kolonizacije isti, ali kod nedonoščadi bakterijska kolonizacija sporije napreduje (34). Neprimjerena kolonizacija i sporije napredovanje bakterijske kolonizacije dovode do pojačanog upalnog odgovora i abnormalne bakterijske glikozilacije. Posljedično tome dolazi do primjene antibiotika širokog spektra već u ranoj životnoj fazi, odgode enteralne prehrane i konzumacije prehrambenih formula što doprinosi daljnjem uspoređenju kolonizacije i riziku od patološke kolonizacije (35,36).

U preliminarnim istraživanjima uz pomoć molekularnih metoda vršila se procjena fekalne mikrobiote uz pomoć tri vrste uzoraka. Prvi uzorci uzeti su od zdrave nedonoščadi, drugi od novorođenčadi koja je razvila NEK i treći uzorci su uzeti su od novorođenčadi prije i poslije razvoja NEK-a (37,38). Rezultati provedenog istraživanja govore u prilog tome da je NEK povezan sa patološkom crijevnom mikroflorom i smanjenom raznolikošću mikrobne flore na koju posebno utječe dugotrajna primjena antibiotika (1). Smanjena mikrobna raznolikost i nerazvnoteža crijevnne flore mogu smanjiti otpornost na kolonizaciju (39). Raznolika crijevna kolonizacija važna je jer štiti domaćina od bolničkih patogena koji mogu izazvati crijevne upale (1).

Dokaz da prematurno crijevo nije spremno za kolonizaciju bakterijama potvrđeno je uz pomoć modela kultiviranih ljudskih enterocita. U provedenom modelu utvrđeno je da komenzalne i patogene bakterije uzrokuju pretjerani upalni odgovor u fetalnim ljudskim enterocitima u usporedbi sa zrelim. Smatra se da razlika nastaje kao posljedica nezrelosti u ekspresiji inhibitora kapa B ($\text{I}\kappa\text{B}$), molekule zadužene za inhibiciju aktivatora citokina transkripcijskim faktorom jezgrina čimbenika kappa B ($\text{NF-}\kappa\text{B}$) (40).

Pretjerani nezrelni upalni odgovor zajedno sa abnormalnom crijevnom mikrobiotom trenutno se smatra najvjerojatnijom osnovom patogeneze NEK-a (1).

5.3. Čimbenici rizika

Velika pozornost pridaje se i otkrivanju čimbenika rizika od kojih se nedonošenost smatra glavnim za nastanak NEK-a. Samuels i sur. su 2017. godine izvijestili o utjecaju rizičnih čimbenika

na razvoj NEK-a pri čemu su su razlikovali čimbenike rizike vezane uz trudnoću, porod te čimbenike koji djeluju postnatalno (41).

Tablica 2. Utjecaj pojedinih čimbenika rizika na razvoj nekrotizirajućeg enterokolitisa (41)

Čimbenik rizika	Utjecaj rizičnog faktora
Gestacijska dob	Velik
Sepsa	Velik
Etnička pripadnost	Velik
Hipotenzija	Velik
Asistirana ventilacija	Srednji
Carski rez	Srednji
Prijevremeno puknuće plodovih ovoja	Srednji
Niska masa u odnosu na gestacijsku dob	Srednji
Surfaktant	Srednji

6. Klinička prezentacija

Znakove i simptome nekrotizirajućeg enterokolitisa teško je prepoznati iz više razloga. Postoje brojna stanja u kojima se simptomi i znakovi podudaraju s onima u NEK-u te je bitno razmišljati i o njima i postepeno ih isključivati. Drugi problem koji se javlja je izostanak patognomoničnih znakova koji bi olakšali dijagnozu (42).

6.1. Klinička prezentacija kod nedonoščadi

Karakteristično, u nedonoščadi se simptomi i znakovi NEK-a javljaju nakon faze poboljšanja sveukupnog stanja djeteta. Važnu ulogu u postavljanju dijagnoze NEK-a ima vrijeme pojavnosti simptomi, najranije se mogu javiti 8 do 10 dana od rođenja, koliko je potrebno anaerobnim bakterijama za kolonizaciju crijeva (1). Na osnovu provedenih istraživanja dokazala se inverzna veza između gestacijske dobi i početka bolesti. Novorođenče rođeno 27-og tjedna gestacije najvjerojatnije će razviti simptome NEK-a u dobi od 4 do 5 tjedana dok će novorođenče rođeno

bliže 37. tjednu gestacije simptome razviti najvjerojatnije unutar prva dva tjedna (43). Točni razlozi obrnute proporcionalnosti između gestacijske dobi i vremena pojavljivanja prvih simptoma NEK-a nisu u potpunosti razjašnjeni. Potencijalno objašnjenje polazi od toga da je kod nezrelije nedonoščadi potrebno duže vremena za crijevnu kolonizaciju i sklonija su razvoju patološke mikrobne flore (31,44,45). Najčešće se kao prvi simptomi javljaju netolerancija na hranu, nadutost trbuha i prisutnost krvi u stolici (46). Pored navedenih, česti su i simptomi proljev, povećanje rezidualnog želučanog volumena i povraćanje, u većini slučajeva, žući. (47,48). Kako bolest napreduje moguća je pojava nespecifičnih sistemskih znakova poput apneje, letargije, promjenjive tjelesne temperature, zatajenje disanja i hipotenzije. Navedeni znakovi sugeriraju pojavnost sepse, koja u novorođenčadi s NEK-om i nije rijetkost. Čak 20 – 30% novorođenčadi s NEK -om ima pridruženu bakterijemiju (49). Prilikom fizikalnog pregleda mogu se vidjeti neki od znakova kao što su osjetljivost abdomena na palpaciju, nadutost, vidljive crijevne vijuge, smanjena crijevna peristaltika, palpabilna masa u abdomenu i eritem trbušne stijenke (18). Sve navede znakove potrebno je uzeti oprezno i s mišlju da se stanje djeteta kroz nekoliko sati može naglo pogoršati. Klinički tijek povremeno rapidno progredira, od suptilnih znakova do diskoloracije abdomena, perforacije crijeva i peritonitisa koje vode ka razvoju sistemske hipotenzije i stanja šoka. U potonjim situacijama potrebna je intenzivna medicinska podrška, u određenim situacijama uz kirurško liječenje (1).

6.2. Klinička prezentacija kod terminske novorođenčadi

Klinička prezentacija kod terminske novorođenčadi puno je manje istražena nego kod nedonoščadi (50). Terminska novorođenčad ranije razvije simptome i znakove NEK-a i u većini slučajeva se javlja zajedno s nekim drugim komorbiditetima poput crijevnih anomalija kao što

su atrezije i aganglioze, kongenitalnih srčanih grešaka ili drugih uzroka perinatalnog stresa koji može utjecati na mezenterični optok krvi i drugi (51). Kada se razviju, znakovi i simptomi su gotovo u potpunosti identični kao kod nedonoščadi (52,53).

7. Dijagnostika

Postavljanje dijagnoze NEK-a iznimno je zahtjevno. Problemi s kojim se liječnici susreću prilikom postavljanja dijagnoze su nedovoljno specifični dijagnostički kriteriji i vrlo nespecifični klinički znakovi koji u vrlo kratkom vremenu mogu progradirati u životno ugrožavajuće stanje.

Klinička dijagnoza NEK-a postavlja se na osnovu kliničkih znakova i slikovnih prikaza abdomena. Znakovi koji mogu postaviti sumnju da se radi o NEK-u su distendirani abdomen, povraćanje žučnog sadržaja i rektalno krvarenje bez prisutnosti analne fisure te nalazi slikovnih prikaza abdomena koji upućuju na pneumoperitoneum, pneumatosis intestinalis i sentinel crijevnu vijugu (54). Definitivna dijagnoza NEK-a postavlja se histološkim nalazom koji pokazuje znakove crijevne upale, ishemije i nekroze. Tkivo za histološku analizu uzima se prilikom kirurškog zahvata ili nakon smrti bolesnika (55).

7.1. Radiološke pretrage

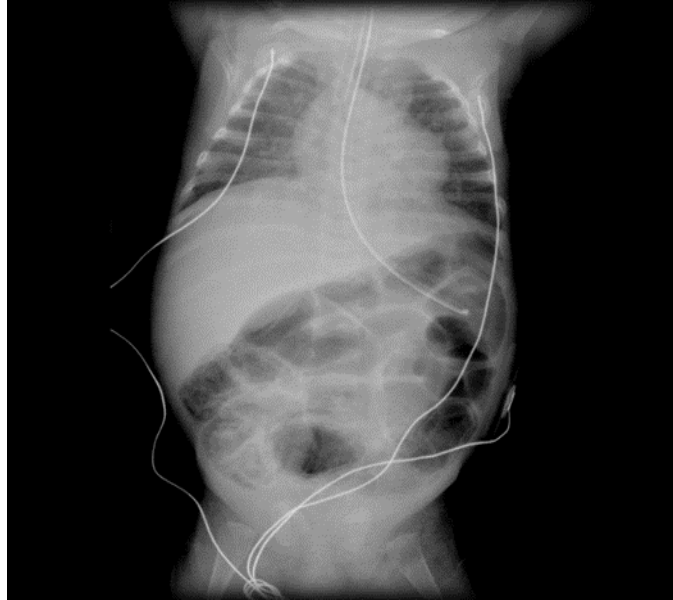
Radiološke pretrage su od iznimne važnosti prilikom postavljanja dijagnoze NEK-a. Dugo vremena liječnici su se koristili radiografijom (RTG) abdomena kao glavnom radiološkom pretragom. Međutim s napretkom tehnologije pa tako i medicinske opreme, sve više se za dijagnozu NEK-a upotrebljava i ultrazvuk (UZV) abdomena. Bitno je naglasiti da iako su radiološke metode od iznimne važnosti u dijagnostici NEK-a, no nisu u potpunosti specifične i

osjetljive (1,56). Uvijek, a posebno u dvojbenim situacijama, bolesnika treba sagledati u cijelini te na temelju kliničkih znakova i fizikalnog pregleda donjeti odluku o dijagnozi i potencijalnom liječenju.

7.1.1. RTG abdomena

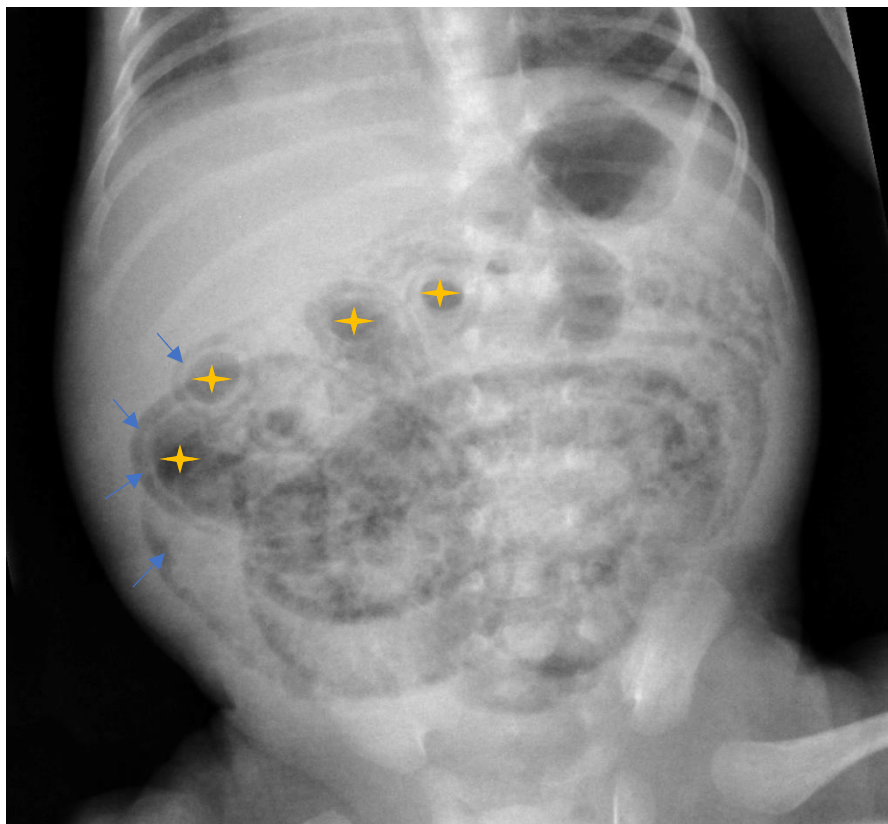
Usprkos napretku tehnologije i sve većoj dostupnosti UZV-a u bolnicama, RTG abdomena je i dalje najčešće korištena pretraga po postavljanju diferencijalne dijagnoze NEK-a. Bolesnik se snima u ležećem položaju (57). U iznimnim slučajevima kao što su uznapredovale faze bolesti kod kojih se sumnja na pneumoperitoneum snimanje se vrši na lijevom boku tzv. lijevi dekubitalni položaj. Potonji položaj je pogodniji za prikaz slobodnog zraka u abdomenu, posebno u slučaju perforacije crijeva kada se zrak prikazuje u obliku srpa iznad desnog jetrenog režnja. Osim za potvrdu dijagnoze RTG abdomena korisiti se kako bi se pratila progresija bolesti (1,56).

U ranim fazama NEK-a na RTG-u se može vidjeti abnormalno nakupljanje plina u distendiranim crijevnim vijugama. Radi se o nespecifičnom nalazu koji se može vidjeti i u drugim stanjima poput septičkog ileusa (55).



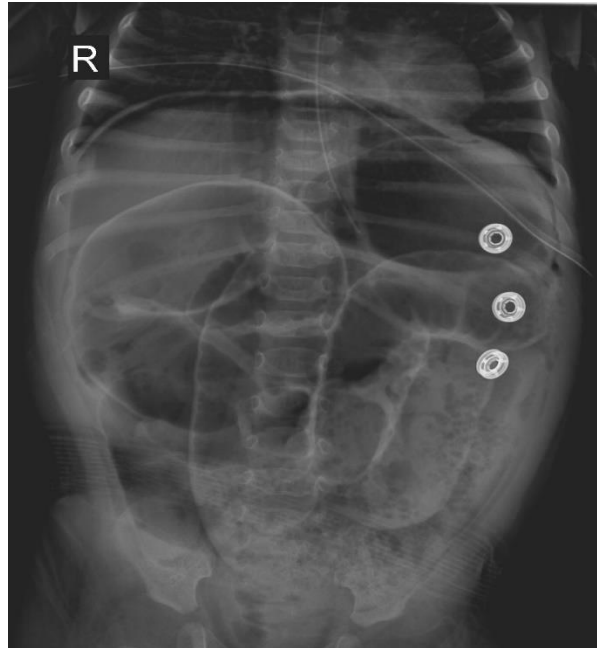
Slika 1. Nativna slika abdomena, prikazuje masivnu crijevnu dilataciju. Preuzeto sa Gaillard, F. Necrotizing enterocolitis (NEC). Case study, Radiopaedia.org. (58).

Patognomoničkim znakom smatra se intestinalna pneumatoza, odnosno nakupljanje mjehurića zraka u stijenci tankog crijeva. Takav radiološki nalaz vidljiv je u većine bolesnika koji se svrstavaju u stadij II i III prema Bellovim kriterijima (49). Iako je s vremenom dokazano da se intestinalna pneumatoza može povezati i s nekim drugim kliničkim entitetima kao što su: apendicitis, alergija na proteine kravljeg mlijeka i sindrom enterokolitisa induciran proteinima hrane (FPIES), oni se javljaju kasnije tijekom života te se intestinalna pneumatoza smatra pokazateljem NEK-a dok se ne dokaže suprotno (55).

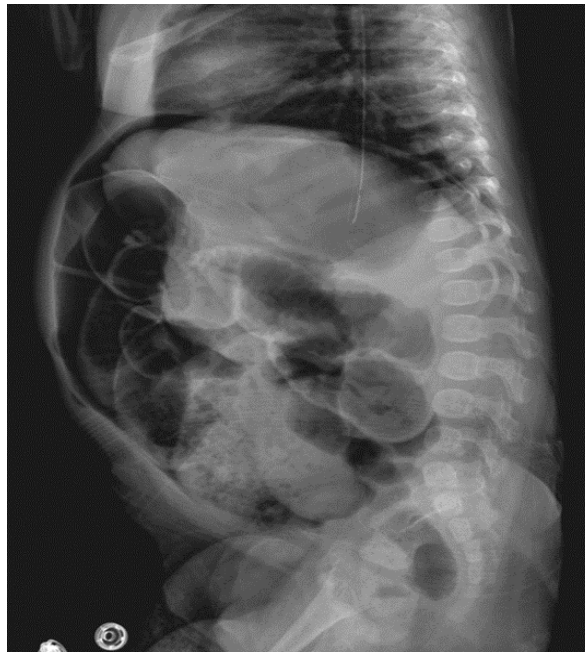

Slika 2. Nativna slika abdomena, prikazuje opsežnu intestinalnu pneumatozu (označeno plavim strelicama) te pokazuje prisutnost plina u crijevnom lumenu (označeno žutim zvijezdicama). Preuzeto sa Salam, H. Necrotizing enterocolitis. Case study, Radiopaedia.org. (59).

U naprednim stadijima bolesti na RTG-u se mogu vidjeti pneumoperitoneum i sentinel crijevna vijuga. Sentinel crijevna vijuga je dio crijeva koji ostaje fiksiran, a vidi se na anteroposteriornom i lateralnom presjeku. Može upućivati na nekrozu i/ ili perforaciju crijeva. Pneumoperitoneum se tipično javlja u Bellovom stadiju IIIB kada dolazi do do crijevne perforacije. U slučaju velike količine zraka koji se nakuplja intraperitonealno i snimanja u ležećem položaju može biti prisutan znak „lopte za američki nogomet“ (55).



Slika 3. Nativna slika abdomena u ležećem položaju. Prikaz masivnog pneumoperitoneuma. Preuzeto sa Rasuli, B. Pneumoperitoneum - football sign. Case study, Radiopaedia.org. (60).



Slika 4. Nativna snimka abdomena u lateralnom presjeku. Prikaz masivnog pneumoperitoneuma. Preuzeto sa Rasuli, B. Pneumoperitoneum - football sign. Case study, Radiopaedia.org. (60)

Još jedan od mogućih znakova je prisutnost plina u portalnom sustavu. Iako se plin u portalnom sustavu prethodno smatrao jednim od prediktora lošeg ishoda te znakom koji bi ukazivao na potrebu kirurškog liječenja, provedena istraživanja nisu potvrdila te navode (61).

Kao glavni nedostatak RTG abdomena navodi se slabija osjetljivost kod ekstremne nedonoščadi čija je gestacijska dob manja od 28 tjedana. U prilog tome govori istraživanje provedeno na 202 novorođenčadi s dijagnosticiranim NEK-om koji su praćeni na tjednoj bazi. Kod terminske novorođenčadi, intestinalna pneumatoza je bila prisutna na svim RTG snimkama dok je kod nedonoščadi rođene u 26. tjednu ili ranije bila prisutna na samo 29% snimaka. Također, postojala je razlika i u stopi pojavnosti plinova u portalnom sustavu kod terminske novorođenčadi i nedonoščadi pri čemu su plinovi u portalnom sustavu bili prisutni u čak 47% terminske novorođenčadi dok je njihova pojavnost kod nedonoščadi bila 10% (62).

Nakon početne procjene, snimke se ponavljaju u prosjeku svakih 8 do 12 sati prvih nekoliko dana ili dok ne dođe do poboljšanja kliničkog stanja (55).

7.1.2. Ultrazvuk abdomena

Iako je RTG abdomena i dalje najčešća dijagnostička metoda koja se koristi prilikom sumnje na NEK, UZV abdomena postaje sve češće korištena metoda pri dijagnostici NEK-a (63,64). Među prednostima UZV-a u odnosu na RTG dijagnostiku nalaze se i veća osjetljivost u otkrivanju nakupljanja tekućine, a uz pomoć Dopplera je omogućena dinamična vizualizacija debljine crijevne stijenke, peristaltike i perfuzije u realnom vremenu (63,65). U početnim stadijima bolesti, Dopplerom se može uočiti zadebljanje crijevne stijenke kao i promjene u perfuziji. Povećana ehogenost stijenke crijeva ukazuje da se radi o upali, edemu i povećanoj perfuziji

zahvaćenog dijela. Napredovanjem bolesti, na crijevnoj stijenci može biti vidljivo središnje ehogeno žarište s hipoehogenim rubom što može upućivati na nekrozu i posljedičnu perforaciju (55,63). Znakovi perforacije vidljivi su kao prisutnost slobodnog zraka, zadebljanje crijevne stijenske te pojava ascitesa. Jedna od prednosti UZV nad RTG-om je i mogućnost razlikovanja intestinalne pneumatoze od postojanja mjehurića zraka u stolici što je znalo dovesti do pogrešnih dijagnoza prilikom korištenja RTG-a (55).

Glavni nedostaci primjene UZV su: subjektivnost operatera, što ovisi o znanju i iskustvu, nedostupnost opreme kao i nepostojanje smjernica koje bi temeljem UZV slike sugerirale sljedeće korake u liječenju NEK-a. Kako bi se iskoristio najveći mogući potencijal navedenih metoda bitno je detaljnije istražiti njihove koristi i nedostatke i uskladiti njihovu primjenu. Isto tako bitno je educirati medicinsko osoblje za primjenu UZV-a kako bi se faktor subjektivnosti sveo na minimum (46,66).

7.2. Laboratorijske pretrage

Laboratorijski se nalazi ne koriste rutinski pri postavljanju dijagnoze NEK-a, ali mogu biti pomoćni kriteriji za postavljanje dijagnoze, utvrđivanje stadija bolesti te praćenje tijeka liječenja (55).

Prilikom sumnje na NEK-a potrebno je načiniti kompletnu i diferencijalnu krvnu sliku. Promjene broja bijelih krvnih stanica su nespecifične, no mogu dati informacije o prognozi bolesti. Kod bolesnika s NEK-om često se opaža apsolutni broj neutrofila manji od 1500/mL što govori u prilog lošije prognoze bolesti (67,68). Čest je i nalaz trombocitopenije koja može upozoriti na rizik od krvarenja (69). U slučaju trombocitopenije ili sumnje na krvarenje preporuča se izvaditi

nalaze broja trombocita, protrombinskog vrijeme (PV), aktiviranog parcijalnog tromoplastinskog vrijeme (APTV), faktora zgrušavanja, fibrinogena i D – dimera. Navede pretrage od iznimne su važnosti jer jedna od komplikacija NEK-a može biti i nastanak DIK-a na što će ukazati snižen broj trombocita, produljeno PV i PTV, smanjena koncentracija faktora zgrušavanja V i fibrinogena te povećani D – dimeri (55). Praćenje broja trombocita od velike je važnosti jer njegovo sniženje korelira sa stupnjem nekroze, dok porast broja trombocita govori u prilog poboljšanja stanja (69).

Od biokemijskih nalaza rutinski se mjere ureja, kreatinin, razina elektrolita u serumu i pH. Vrijednosti elektrolita koje odstupaju od referentnih vrijednosti su nespecifičan nalaz, no postojanje hiponatrijemije pri čemu je razina natrija u serumu niža od 130 mmol/L, u kombinaciji sa metaboličkom acidozom i povišenom razinom glukoze u krvi može upućivati na postojanje crijevne nekroze ili sepsu (70).

Od preostalih dostupnih laboratorijskih testova nešto češće se uzimaju uzorci krvi za hemokulturu. Ova je pretraga indicirana kod sumnje na sepsu koja se dosta često javi kao popratni nalaz NEK-a. Rezultati hemokulture ključni su kako bi se ordinirala pravilna antimikrobna terapija (71).

Istraživanje koje su proveli Pinheiro i sur. je pokazalo da je test na okultno krvarenje klinički nebitan te da je nalaza okultnog krvarenja nespecifičan (72). Rezultati provedenog istraživanja pokazali su da čak 58% novorođenčadi mase manje od 1800 grama ima jednu pozitivnu stolicu na test okultnog krvarenja u razdoblju od 6 tjedana (73).

Nedostatak molekularnih markera koji bi potencijalno pomogli pri dijagnostici NEK-a, predmet je mnogih istraživanja. Potencijalni molekularni biomarkeri poput C- reaktivnog proteina,

fekalnog kalprotektin, proteina koji veže intestinalne masne kiseline (IFABP) i mnogi drugi se zasada nisu pokazali dovoljno osjetljivi i specifični (74,75).

8. Kriteriji za dijagnozu

Najšire upotrebljavani kriteriji za dijagnozu NEK-a su modificirani Bellovi kriteriji. Navedeni kriteriji osmišljeni su 70-ih godina 20. stoljeća. Klinička primjena navedenih kriterija je razotkrila neke nedostatke pa su posljedično tome kriteriji revidirani 1986. godine. Prema modificiranim kriterijima NEK se dijeli u tri stadija pri čemu se svaki dodatno dijeli na A i B podstadij (76).

Svaki sljedeći stadij uključuje karakteristike prethodnog stadija uz prisustvo novih obilježja (55).

Stadij I ili suspekti NEK klasificira se prema nespecifičnim sistemskim znakovima kao što su bradikardija, apneja, termolabilnost i letargija. Uz nespecifične sistemske znakove mogu se javiti blagi abdominalni znakovi poput blage distenzije abdomena, povraćanje i blaža prisutnost krvi u stolici (1,46). Radiološki nalazi mogu biti uredni ili mogu ukazivati na blažu distenziju crijevnih vijuga. Stadij IA označava odsutnost krvi u stolici dok stadij IB označava prisutnost jako krvave stolice (77).

Stadij II ili dokazani NEK uključuje abdominalne znakove poput osjetljivosti trbuha, odsutnost crijevne peristaltike, a u rjeđim slučajevima se može javiti celulitis trbušne stijenke i palpabilna masa u donjem desnom kvadrantu. Radiološkom obradom može se prikazati ascites, ileus, intestinalna pneumatoze, i zrak u portalnom prostoru (1,46). Stadij IIA upućuje na blaži oblik bolesti dok novorođenčad s dijagnozom stadija IIB ima blagu metaboličku acidozu i trompocitopeniju (55).

Uznapredovali stadij odnosno stadij III najteži je oblik bolesti koji zahtjeva kiruršku intervenciju

(13). U stadiju IIIA crijevo je intaktno, dok stadij IIIB ukazuje na crijevnu perforaciju vidljivu na RTG-u kao pneumoperitoneum. Znakovi karakteristični za stadij III su: hipotenzija, bradikardija, teška apneja i znakovi peritonitisa. U laboratorijskim nalazima vidljiva je kombinirana respiratorna i metabolička acidoza, neutropenija i diseminirana intravaskularna koagulacija (DIK) (55).

Tablica 3. Modificirani Bellovi kriteriji za stupnjevanje bolesti. Prema Neu J. 1996. (78)

Stadij	Klasifikacija NEK-a	Opći simptomi	Abdominalni znakovi	Radiološki nalaz
IA	Sumnja na NEK	- termolabilnost - apneja - bradikardija - letargija	- želučana retencija - distenzija abdomena - povraćanje - okultna krv u stolici	- normalan / blaga distenzija crijeva - blagi ileus
IB	Sumnja na NEK	Isti kao IA	isti kao IA + vidljiva krv u stolici	Isti kao IA
IIA	Definitivni NEK Blaga bolest	Isti kao IA	Isti kao IB + nečujna peristaltika ± abdominalna osjetljivost	- dilatacija crijeva - ileus - intestinalna pneumatoza
IIB	Definitivni NEK umjerena bolest	isti kao IA + blaga metabolička acidoza + trombocitopenija	isti kao IIA + abdominalna osjetljivost ± celulitis abdomena + masa u desnom donjem kvadrantu	Isti kao IIA + ± ascites
IIIA	Uznapredovali NEK Teška bolest (stijenka crijeva očuvana)	isti kao IIB + -hipotenzija -bradikardija - teška apneja - miješana metabolička i respiratorna acidoza - DIK - neutropenija	isti kao IIB + - znakovi peritonitisa - izražena osjetljivost - distenzija abdomena	Isti kao IIA + ascites
IIIB	Uznapredovali NEK Teška bolest (perforacija crijeva)	Isti kao IIIA	Isti kao IIIA	isti kao IIIA + pneumoperitoneum

9. Diferencijalna dijagnoza

S obzirom na vrlo nespecifične sistemske i kliničke simptome NEK-a diferencijalna dijagnoza obuhvaća vrlo širok spektar stanja. U najtežim slučajevima može doći do nagle progresije bolesti i razvoja životno ugrožavajućih stanja. Zbog toga je od iznimne važnosti stalno biti na oprezu i ukoliko je moguće što ranije isključiti po život opasna stanja.

9.1. Infektivna stanja

Infektivna stanja mogu biti po život opasna stanja i bitno ih je odmah isključiti ili u slučaju potvrđene dijagnoze odmah započeti s njihovim liječenjem. Jedno od životno ugrožavajućih stanja s visokom stopom smrtnosti je sepsa. Simptomi sepse mogu biti intolerancija na hranu, distenzija abdomena, rektalno krvarenje i crijevna perforacija. Kako bi se potvrdila ili odbacila dijagnoza NEK potrebno je napraviti RTG abdomena - pri čemu radiološki prikaz intestinalne pneumatoze ili prisutnost zraka u portalnom sustavu govore u prilog NEK-a, također ga karakterizira i kombinacija navedenih simptoma (2).

Infektivni enteris je također jedno od stanja koje može nalikovati na NEK. Može biti bakterijske ili virusne etiologije, a karakterizira ga veći broj stolica s povremenim primjesama krvi i distenzija abdomena. Diferencijalno dijagnostički se od NEK-a razlikuje po odsutstvu intestinalne pneumatoze (55).

Neonatalni apendicitis je vrlo rijetko, ali iznimno teško stanje čija stopa smrtnosti iznosi 28% (79). Razlog ovako visoke stope smrtnosti su poteškoće u postavljanju dijagnoze u ranoj fazi bolesti (80). U većini slučajeva bolest se dijagnosticira u uznapredovalim fazama s crijevnom

perforacijom i sepsom. Najčešći simptomi su: distenzija abdomena (javlja se u 75% slučajeva), povraćanje (42%), smanjen unos hrane (40%), abdominalna napetost i sepsa (38%) (79). Simptomi su identični simptomima NEK-a te se dijagnoza može postaviti samo prilikom eksplorativne laparotomije (55).

9.2. Kongenitalne anomalije

Kongenitalne anomalije GIT-a kao što su Hirschsprungova bolest i atrezija tankog crijeva mogu uzrokovati crijevnu opstrukciju što može rezultirati sekundarnim enterokolitisom i simptomatologiji nalik NEK-u. Navedene dijagnoze mogu se razlikovati pomoću RTG-a abdomena (81).

9.3. Ostala stanja

Spontana intestinalna perforacija (SIP) je stanje koje se očituje simptomima veoma nalik NEK-u. Radi se o pojedinačnoj crijevnoj perforaciji najčešće u području terminalnog ileuma ili debelog crijeva (2). Također se najčešće javlja kod novorođenčadi ekstremno niske porođajne mase, manje od 1500 grama. Od NEK-a se može razlikovati drugačijom kliničkom slikom odnosno blažim sistemskim znakovima i odsustvom intestinalne pneumatoze na RTG-u abdomena. U diferencijaciji ova dva klinička entiteta može pomoći fizikalni pregled kože. SIP karakterizira plavkasta diskoloracija trbušne stijenke dok se kod NEK-a može vidjeti eritematozna kožna promjena i induracija. Uz to simptomi SIP javljaju se nešto ranije, najčešće unutar prvog tjedna života i neovisno o hranjenju, dok se neki javljaju kasnije, najčešće u drugom tjednu i to nakon početka enteralne prehrane (55).

Intolerancija na proteine kravljeg mlijeka je još jedno kliničko stanje koje može nalikovati NEK-u iako je pojava neuobičajena kod nedonoščadi i iznimno se rijetko se javlja prije šestog tjedna starosti (82). Karakteristični simptomi su distenzija abdomena, češće stolice s primjesama krvi, a u najtežim slučajevima može doći do razvoja intestinalne pneumatoze. U laboratorijskim nalazima može biti prisutna eozinofilija (2). Za razliku od NEK-a svi simptomi prestaju promjenom prehrane (55).

Sindrom enterokolitisa induciranog proteinima hranom (FPIES) također može oponašati NEK u nedonoščadi. Zajednički simptomi koji govore u prilog oba stanja su: intestinalna pneumatoza, anemija, povišenje upalnih parametara i niski albumini (83). Razlike u laboratorijski nalazima koji govore u prilog FPIES-a su: trombocitoza, leukocitoza i eozinofilija, dok kod bolesnika s NEK-om može biti prisutna leukopenija i trombocitopenija. Kod bolesnika s FPIES-om promjenom prehrane te uvođenjem hidrolizirane formule ili formule na bazi amonikiselina dolazi do značajnog poboljšanja stanja (55).

10. Liječenje

Ovisno o stadiju bolesti, NEK se liječi konzervativnim ili kirurškim pristupom. Konzervativnim pristupom liječi se stadij suspektnog (stadij I) i dokazanog (stadij II) NEK-a, no treba naglasiti da je u većini slučajeva potrebna i intenzivna medicinska skrb. Uznapredovali stadij (stadij III) se liječi kirurški (84).

10.1. Konzervativno liječenje

Konzervativno liječenje podrazumijeva suportivnu terapiju koja uključuje praćenje vitalnih funkcija, otklanjanje potencijalnih štetnih čimbenika koji mogu utjecati na ishod bolesti, kontinuirano laboratorijsko i radioško praćenje te ovisno o prisutstvu infekcije, antimikrobno liječenje (84).

Budući da specifični lijek za NEK ne postoji, liječenje se modificira prema kliničkoj slici. U slučaju suspektnog ili dokazanog NEK suportivna terapija uključuje: potpuni prekid enteralne prehrane, ordiniranje nadomjesne parenteralne prehrane, postavljanje nazogastrične sonde čime se potiče dekompresija crijeva, ventilacijsku potporu, nadoknadu tekućine i elektrolita, korekciju acidobaznog disbalansa, koagulopatije i trombocitopenije te po potrebi inotropnu terapiju i davanje antibiotika (84).

Točne smjernice za provođenje antimikrobne terapije ne postoje te izbor ovisi o samom liječniku i potencijalnoj rezistenciji. Najčešće se propisuju antibiotici širokog spektra koji djeluju na anaerobne, gram pozitivne i gram negativne bakterije. Preporuča se davanje ciljane antimikrobne terapije nakon nalaza hemokulture. Daju se intravenski kroz 7 – 10 dana (85).

Potreban je prekid enteralne i uspostava parenterale prehrane. Od iznimne je važnosti održavanje adekvatnog kalorijskog unosa kako bi se omogućila reparacija tkiva te kontinuirani rast i razvoj. Ovisno o kliničkom stanju, parenteralna prehrana se preporuča prvih 7-10 dana. Nakon navedenog perioda se postupno uvodi enteralna prehrana. Posebnu pozornosti potrebno je pridati mogućoj intoleranciji na hranu koja može upućivati na crijevne striktore kao i na nove epizode NEK-a (86).

Iako trenutno na tržištu ne postoji jedinstven lijek za NEK, različiti lijekovi i terapijski postupci su u eksperimentalnoj fazi testiranja. Kaptopril, antagonisti faktora koji aktiviraju trombocite, umjetno kontrolirana hipotermija i liječenje matičnim stanicama su neki od potencijalnih lijekova, iako do sada nije utvrđena njihova učinkovitost u prevenciji ili liječenju NEK-a (10,87,88).

Kontinuirano praćenje je neophodno pri liječenju NEK-a jer osim uvida u trenutačno stanje bolesnika, može nagovijestiti potrebu za kirurškim liječenjem.

10.2. Kirurško liječenje

Nužnost kirurškog liječenja smanjuje se pravovremenim prepoznavanjem i ranim započinjanjem liječenja NEK-a, no u pojedinim je situacijama neophodno (89). Apsolutne indikacije za kirurško liječenje su crijevna perforacija potvrđena RTG nalazom pneumoperitoneuma ili nalaz paracenteze pozitivan na stolicu ili žuč. Kirurško liječenje se preporuča ukoliko agresivna konzervativna terapija nije polučila rezultate te je stanje djeteta bez promjene ili u pogoršanju (90).

Dvije su vrste kirurškog liječenja, laparotomija i primarna peritonealna drenaža (PPD).

10.2.1. Laparotomija

Tradicionalni pristup kirurškom liječenju NEK-a jest laparotomija. Nastoje se resecirati svi nekrotični dijelovi crijeva kao i načiniti eksteriorizacija zahvaćenog dijela crijeva kako osiguralo dovoljno vremena za cijeljenje te u konačnici obnavljanje kontinuiteta crijeva (84). Nedonoščad slabo podnosi stome, a osobito jejunostome. Naime, posljedično postavljenoj stomi može doći

do poremećaja ishrane, metabolizma što dovodi do kompromitacije rasta. Upravo zbog toga, neki kirurzi su skloniji načiniti primarnu anastomozu nakon resekcije kada god je to moguće. Trebalo bi naglasiti da nema dovoljno dokaza koji bi istaknuli superiornost jednog pristupa u odnosu na druge (91).

U novorođenčadi sa nestabilnim vitalnim parametrima u tijeku kirurškog zahvata kao i u slučaju krvarenja, preferira se onaj najbrži pristup, odnosno stvaranje stome (91).

Kod neke je novorođenčadi prisutan veći broj zahvaćenih crijevnih segmenata odnosno radi se o multifokalnom obliku NEK-a. Kirurški pristup uključuje višestruke resekcije i primarne anastomoze. Pristup "clip and drop" također se može koristiti kod multifokalnog oblika, pri čemu 24-48 sati nakon prvog zahvata slijedi "second - look" laparotomija (92). U slučaju opsežnog ili pan-intestinalnog oblika NEK-a, mogućnosti kirurškog liječenja su ograničene, no određen broj bolesnika dobro reagira na proksimalnu divertivnu jejunostomiju (93).

10.2.2. Primarna peritonealna drenaža

Kao posljednja opcija kirurškog liječenja, u slučaju perforacije, koristi se primarna peritonealna drenaža (PPD). PPD je postupak koji se kod oboljelih od NEK-a krenuo primjenjivati 70-ih godina 20-og stoljeća (94). Postupak je bio indiciran kod teško oboljelih bolesnika za koje se smatralo kako ne bi preživjeli operaciju. PPD je postao primarna strategija liječenja kada je uočeno da je određen broj bolesnika preživio bez da su morali biti podvrgnuti laparotomiji(95). Prednosti PPD-a su manja invazivnost zahvata bez potrebe za uspostavljanjem anestezije te odsutstvo komplikacija vezanih uz crijevnu resekciju i postojanja anastomoza poput sindroma kratkog crijeva, malapsorpcije i drugih. Glavnim nedostatkom ove metode smatra se nemogućnost

vizualizacije i resekcije nekrotičnog dijela crijeva što potencijalno može biti izvor infekcija i nastanka po život opasnih stanja. Iako je dugi niz godina bilo uvriježeno mišljenje da je laparatomija kirurška metoda izbora liječenja NEK-a, provedenim se istraživanjima pokazalo da među navedenim metodama ne postoje značajne razlike u mortalitetu kao ni u vremenskom periodu u kojem novorođenčad mora biti hranjena parenteralno (96).

10.3. Ishod i komplikacije liječenja

Prognoza NEK-a ovisi o težini kliničkog stanja u trenutku dijagnosticiranja bolesti. U većini slučajeva, NEK se uspješno liječi konzervativnim metodom, dok je u 20-40% slučajeva potrebno kirurško liječenje. Ishodi kirurškog liječenja imaju veću stopu smrtnosti koja može iznositi sve do 50% te se češće javljaju dugoročne komplikacije. Niska porođajna masa jedan je od rizičnih čimbenika koji utječe na stopu smrtnosti kod kirurški liječenog NEK-a (97). Nakon preboljenja NEK-a bolesnici se suočavaju sa kratkoročnim i dugoročnim komplikacijama. Neke su komplikacije vezane uz GIT, dok su druge komplikacije vezane uz neurološki razvoj djeteta (98).

10.3.1 Kratkoročne komplikacije

U 5% bolesnika javlja se relaps i to najčešće na istom mjestu, ali može zahvatiti i druge dijelove GIT-a (99). Bolest se većinom uspješno liječi konzervativnim modalitetom liječenje te kirurško liječenje nije potrebno. Kirurški zahvat tijekom kojeg je ugrađena stoma često dovodi do nastanka komplikacije poput prolapsa, striktura i retrakcija. U nekim slučajevima postoji potreba za reoperacijom. Komplikacije vezane uz kirurški zahvat stvaranja proksimalne jejunostome su: gubitak tekućine, elektrolitni disbalans, nemogućnost dobivanja na tjelesnoj masi i peri- stomalne ozljede kože. (100–102).

10.3.2. Dugoročne komplikacije

Najčešća dugoročna komplikacija GIT-a je sindrom kratkog crijeva (SKC). SKC se javlja se kod 42% bolesnika koji su bili podvrgnuti kirurškom liječenju NEK-a, a kao čimbenici rizika za nastanak navode se niska porođajna masa, upotreba antibiotika i mehaničke ventilacije te veći opseg crijevne resekcije (103). Iako se češće javlja kod bolesnika podvrgnutih kirurškom liječenju, SKC se javlja i kod bolesnika liječenih konzervativnim metodama zbog smanjene sposobnosti apsorpcije patološki promijenjenog dijela crijevne stijenke (96). Kao kompenzacija zbog nekrotičkih promjena crijevne stijenke, crijevne resice se produlju, kripte se produbljuju te se pojačava funkcija enterocita. Navedeni kompenzacijski mehanizmi povećavaju funkcionalni apsorpcijski kapacitet crijevne stijenke koji je najveći u području ileuma (104). Iz tog razloga bolesnici sa zahvaćenim jejunalnim segmentom imaju bolju dugoročnu prognozu od onih sa zahvaćenim ileumom (96).

Iako se strikture uglavnom javljaju unutar nekoliko mjeseci od kirurškog zahvata, mogu se javiti i godinama kasnije s kliničkom slikom crijevne opstrukcije te je u tom slučaju indiciran kirurški zahvat (96).

Neurorazvojne komplikacije se javljaju prilikom konzervativnog i kirurškog liječenja, s time da su kod bolesnika liječenih kirurški dva puta češće. Komplikacije uključuju oštećenje vida, cerebralnu paralizu, kognitivne i psihomotorne poremećaja (105,106).

Dugoročne posljedice kod novorođenčadi s NEK-om koja su izliječena konzervativnim putem slične su posljedicama kod nedonoščadi bez dijagnoze NEK-a (96).

11. Prevencija

Budući da istraživanja koja su za cilj imala otkrivanje specifične terapije za liječenje NEK-a nisu polučila zadovoljavajuće rezultate, fokus je pomaknut na otkrivanje čimbenika koji bi mogli pomoći u prevenciji. Trenutno su se kao najvažniji čimbenici u prevenciji pokazali dojenje, upotreba probiotika, ograničeno propisivanje antibiotika te standardizirani protokoli prehrane (107,108).

11.1. Prehrana humanim mlijekom

Kolostrum je naziv za mlijeko koje majka proizvodi u prvim danima postpartalnog razdoblja. Bogato je proteinima, mineralima, vitaminima topljivim u masti i imunoglobulinima koji pružaju bakterijsku i protuupalnu zaštitu te potiču razvoj GIT-a što je od velike važnosti kod nedonoščadi (109,110).

Međutim, kod nedonoščadi postoji nekoliko izazova u konzumaciji majčinog mlijeka enteralnim putem poput nedovoljno razvijenog refleksa sisanje-gutanje-disanje, problemi s motoričkom koordinacijom, GI refluks i nedostatak energije potrebne za sisanje (111–113). Agresivna enteralna prehrana u kombinaciji s navedenim izazovima dovodi do suprotnog efekta te porasta rizika za razvoj NEK-a (110).

Sullivan i sur. 2009. godine objavili su istraživanje provedeno na uzorku 207 novorođenčadi te su izvjestili da prehrana temeljena isključivo na humanom mlijeku značajno stanjuje stopu NEK-a od prehrane humanim mlijekom obogaćenog proizvodima na bazi goveđeg mlijeka (114).

Također, prehrana humanim mlijekom smanjuje stopu učestalosti razvoja kasne sepse u nedonoščadi (115).

Ukoliko majčino mlijeko nije dostupno, humano donorsko mlijeko smatra se sigurnom alternativom (116).

11.2. Primjena probiotika

Probiotici su živi mikroorganizmi, koji primjenjeni u adekvatnoj količini, mogu imati povoljan učinak za zdravlje. Proizvode baktericidne i bakteriostatske tvari koje imaju imunomodulatorno djelovanje. Također, kompetitivnim vezanjem na sluznicu crijeva sprječavaju vezanje patogena (117). Mikrobna disbioza jedan je od čimbenika rizika za razvoj NEK-a stoga primjena probiotika može podrinjeti promijeni crijevne ravnoteže u korist nepatogenih bakterija (118). Patel i Underwood proveli su meta – analizu na uzorku od 10520 novorođenčadi i dokazali su da oralni probiotici mogu spriječiti razvoj NEK-a i smanjiti stopu smrtnost kod nedonoščadi (119). S obzirom da se u studiji koristilo više vrsta kao i različite kombinacije probiotika, neka pitanja su ostala nerazjašnjenja poput učinkovitosti primjene samo jedne vrste probiotika te optimalna doza i duljina trajanja primjene probiotika. Unatoč brojnim dokazanim prednostima probiotici još uvijek nisu u rutinskoj uporabi pri liječenju NEK-a (118).

11.3. Empirijska upotreba antibiotika

Empirijska primjena antibiotika u trajanju duljem od 4 dana kod novorođenčadi s negativnom hemokulturom povećava rizik za razvoj NEK-a i smrtnog ishoda kod novorođenčadi s ekstremno niskom porođajnom masom (120). Sukladno tome, profilaktička upotreba antibiotika se,

sukladno smjernicama, ne provodi kod visokorizične nedonoščadi u svrhu smanjenja stope pojavnosti NEK-a (121).

11.4. Standardizirani protokol prehrane

Standardizirani protokol hranjenja osmišljen je s ciljem postavljanja jasnih smjernica za pokretanje i unapređenje enteralne prehrane te poboljšanje prehrane novorođenčadi u NJIL-u (122).

Graziano i sur. su 2015. godine proveli studiju na uzorku od 482 novorođenadi s jasnim smjernicama za poboljšanje prehrane novorođenčadi u NJIL-u. Smjernice su uključivale prehranu majčinim mlijekom, početak hranjenja unutar 24 sata od rođenja, obogaćivanje majčinog mlijeka kalcijem, fosforom i vitaminom D te primjena trofičkog hranjenja tijekom 5 dana kod novorođenčadi s ekstremno niskom porođajnom masom. Rezultati istraživanja su pokazali da je stopa pojavnosti NEK-a manja u novorođenčadi liječenoj prema navedenim smjernicama (122).

Sukladno rezultatima provedenog istraživanja, autori preporučuju rano započinjanje enteralne prehrane jer poboljšava ishod NEK-a (122).

12. Rasprava

Unatoč vrlo uspješnom razvoju medicine, nekrotizirajući enterokolitis ostaje značajan uzrok mortaliteta i morbiditeta novorođenčadi hospitaliziranih u neonatalnim jedinicama intenzivnog liječenja diljem svijeta (86). Nemogućnost otkrivanja bolesti u ranom stadiju i nedostatak specifičnog lijeka predstavljaju najveći izazov. Uz sve to NEK se najčešće javlja kod nedonoščadi koja su osjetljivija zbog slabije razvijenog imunološkog sustava i manjka majčinih imunoglobulina (22,123). Ukoliko se ne razviju komplikacije, NEK se liječi konzervativno jer je prognoza povoljnija i mogućnost dugoročnih komplikacija je značajno manja. Zbog toga je važna rana dijagnoza bolesti. Upravo jedan od glavnih ciljeva istraživanja koja su u tijeku jest pronalazak specifičnog biomarkera čije bi prisustvo sugeriralo veću vjerojatnost za razvoj NEK-a ili onoga koji bi definirao rani početak stanja. Time bi se unaprijedila rana dijagnostika i omogućilo adekvatno liječenje u cilju smanjenja dugoročnih komplikacija. Nažalost, svi dosadašnji pokušaji pokazali su se neuspješnima (13).

13. Zaključci

- 1) NEK je najčešće životno ugrožavajuće stanje GIT-a kod novorođenčadi
- 2) Iako se može javiti i kod terminske i prenesene novorođenčadi, najčešće se javlja kod nedonoščadi.
- 3) Definira se kao teška upalna bolest crijeva koja najčešće zahvaća ileum ili debelo crijevo, a progresijom bolesti dolazi do ishemije i nekroze crijevne sluznice.
- 4) Patofiziologija je multifaktorijalna i uključuje više predisponirajućih čimbenika poput nedonošenosti, imunološke nezrelosti, mikrobne disbioze i hiperreaktivnosti crijeva
- 5) Obuhvaća široki spektar nespecifičnih manifestacija kao što su netolerancija na hranu, abdominalna distenzija, prisutnost krvi u stolici i sistemski znakovi.
- 6) Dijagnoza se postavlja na temelju kliničke slike i radioloških nalaza na kojima intestinalna pneumatoza, pneumoperitoneum i plinovi u portalnom prostoru govore u prilog NEK-a.
- 7) Bolest se kategorizira u tri stadija prema Bellu s obzirom na težinu kliničke slike i radiološke nalaze što nam je važno prilikom izbora vrste liječenja.
- 8) Konzervativna terapija prva je metoda izbora u gotovo svim situacijama i uključuje prekid enteralne prehrane i svu drugu potrebnu suportivnu terapiju.
- 9) Ukoliko konzervativne metode ne pokažu rezultate ili dođe do perforacije crijeva indicirano je kirurško liječenje.
- 10) Kirurško liječenje se pokušava izbjeći jer nastaju dugoročne posljedice poput sindroma kratkog crijeva i neurorazvojnog oštećenja.

14. Sažetak

Nekrotizirajući enterokolitis je najčešće gastroenterološko, životno ugrožavajuće stanje koje se javlja kod novorođenčadi, pretežno nedonoščadi. Točna patofiziologija bolesti nije poznata, međutim utvrđeno je da se radi o interakciji više faktora pri čemu se nedonošenost smatra najbitnijim, a bitnu ulogu imaju imunološka nezrelost, mikrobna disbioza i hiperreaktivnost crijeva. Sve navedeno dovodi do teške upale i ishemijske nekroze crijevne stijenke. U prosjeku klinički znakovi i simptomi javljaju se u drugom tjednu života i obuhvaćaju širok spektar kliničkih manifestacija poput netolerancija na hranu, abdominalne nadutost, povraćanja, prisutnosti krvi u stolici i nespecifičnih sistemskih znakova. S obzirom na nespecifičnost simptoma u postavljanju dijagnoze bitnu ulogu ima radiološki prikaz intestinalne pneumatoze, pneumoperitoneuma i prisutnost zraka u portalnom prostoru. Razlikujemo tri stadija bolesti prema Bellu s obzirom na kliničku sliku i radiološke nalaze. Određivanje stadija bolesti od iznimne je važnosti prilikom izbora terapije. Konzervativna terapija prva je metoda izbora u gotovo svim situacijama te uključuje praćenje vitalnih funkcija, otklanjanje potencijalnih štetnih čimbenika koji mogu utjecati na ishod bolesti, kontinuirano laboratorijsko i radioško praćenje te ovisno o prisutstvu infekcije, antimikrobno liječenje. Ukoliko konzervativne metode ne poluče rezultate ili dođe do crijevne perforacije preporuča se kirurško liječenje. Kirurško liječenje se pokušava izbjeći zbog većeg broja dugotrajnih i ozbiljnih posljedica od kojih je najčešća sindrom kratkog crijeva, a bitnu ulogu u kvaliteti života imaju dugoročne neurorazvojne posljedice koje se češće javljaju nakon kirurškog liječenja.

Ključne riječi: nekrotizirajući enterokolitis, nedonoščad, intestinalna pneumatoza

15. Summary

Necrotizing enterocolitis is the most common gastroenterological life-threatening condition that occurs in newborns, mostly premature infants. The exact pathophysiology of the disease is unknown, but it is considered that it is multifactorial etiology, where prematurity is considered the most important. Also, underdeveloped immunity, microbial dysbiosis and intestinal hyperreactivity play an important role. All the reasons above lead to severe inflammation and ischemic necrosis of the intestinal wall. On average, clinical signs and symptoms occur in the second week of life and include a wide range of clinical manifestations such as food intolerance, abdominal bloating, vomiting, presence of blood in the stool, and nonspecific systemic signs. Given the non-specificity of symptoms, the radiological presentation of intestinal pneumatosis, pneumoperitoneum and the presence of air in the portal area, we distinguish three stages of the disease according to Bell based on the clinical picture and radiological findings. Determining the stage of the disease is extremely important when choosing a therapy. Conservative therapy is the first method of choice in almost all situations and includes monitoring of vital functions, elimination of potential harmful factors that may affect the outcome of the disease, continuous laboratory and radiological monitoring and depending on the presence of infection, antimicrobial treatment. If conservative methods do not work or intestinal perforation occurs, surgical treatment is recommended. Surgical treatment should be the last line of treatment due to several long-term and serious consequences - the most common of which is short bowel syndrome. It is important to mention the neurodevelopmental consequences that determine the quality of life after recovery.

Key words: necrotizing enterocolitis, premature infants, intestinal pneumatosis

16. Literatura

1. Neu J, Walker WA. Necrotizing Enterocolitis. *N Engl J Med*. 2011 Jan 20;364(3):255–64.
2. Verma RP, Kota A. Necrotizing Enterocolitis [Internet]. *Pediatric Surgery, Flowcharts and Clinical Algorithms*. IntechOpen; 2019 [cited 2022 Jun 12]. Available from: <https://www.intechopen.com/chapters/undefined/state.item.id>
3. Martinez-Tallo E, Claire N, Bancalari E. Necrotizing enterocolitis in full-term or near-term infants: risk factors. *Biol Neonate*. 1997;71(5):292–8.
4. Raboei EH. Necrotizing enterocolitis in full-term neonates: is it aganglionosis? *Eur J Pediatr Surg Off J Austrian Assoc Pediatr Surg Al Z Kinderchir*. 2009 Apr;19(2):101–4.
5. Obladen M. Necrotizing enterocolitis--150 years of fruitless search for the cause. *Neonatology*. 2009;96(4):203–10.
6. Horbar JD, Badger GJ, Carpenter JH, Fanaroff AA, Kilpatrick S, LaCorte M, et al. Trends in mortality and morbidity for very low birth weight infants, 1991-1999. *Pediatrics*. 2002 Jul;110(1 Pt 1):143–51.
7. Hintz SR, Kendrick DE, Stoll BJ, Vohr BR, Fanaroff AA, Donovan EF, et al. Neurodevelopmental and growth outcomes of extremely low birth weight infants after necrotizing enterocolitis. *Pediatrics*. 2005 Mar;115(3):696–703.
8. Salhab WA, Perlman JM, Silver L, Sue Broyles R. Necrotizing enterocolitis and neurodevelopmental outcome in extremely low birth weight infants <1000 g. *J Perinatol Off J Calif Perinat Assoc*. 2004 Sep;24(9):534–40.
9. Bedrick AD. Necrotizing Enterocolitis: Neurodevelopmental “Risky Business.” *J Perinatol*. 2004 Sep;24(9):531–3.
10. Zani A, Pierro A. Necrotizing enterocolitis: controversies and challenges. *F1000Research*. 2015;4:F1000 Faculty Rev-1373.
11. Stoll BJ, Hansen NI, Bell EF, Walsh MC, Carlo WA, Shankaran S, et al. Trends in Care Practices, Morbidity, and Mortality of Extremely Preterm Neonates, 1993-2012. *JAMA*. 2015 Sep 8;314(10):1039–51.

12. Holman RC, Stoll BJ, Curns AT, Yorita KL, Steiner CA, Schonberger LB. Necrotising enterocolitis hospitalisations among neonates in the United States. *Paediatr Perinat Epidemiol*. 2006 Nov;20(6):498–506.
13. Meister AL, Doheny KK, Travagli RA. Necrotizing enterocolitis: It's not all in the gut. *Exp Biol Med*. 2020 Jan;245(2):85–95.
14. Rees CM, Eaton S, Pierro A. National prospective surveillance study of necrotizing enterocolitis in neonatal intensive care units. *J Pediatr Surg*. 2010 Jul;45(7):1391–7.
15. Han SM, Hong CR, Knell J, Edwards EM, Morrow KA, Soll RF, et al. Trends in incidence and outcomes of necrotizing enterocolitis over the last 12 years: A multicenter cohort analysis. *J Pediatr Surg*. 2020 Jun;55(6):998–1001.
16. Horbar JD, Edwards EM, Greenberg LT, Morrow KA, Soll RF, Buus-Frank ME, et al. Variation in Performance of Neonatal Intensive Care Units in the United States. *JAMA Pediatr*. 2017 Mar 6;171(3):e164396.
17. Patel AL, Panagos PG, Silvestri JM. Reducing Incidence of Necrotizing Enterocolitis. *Clin Perinatol*. 2017 Sep;44(3):683–700.
18. Ginglen JG, Butki N. Necrotizing Enterocolitis. In: StatPearls [Internet]. Treasure Island (FL): StatPearls Publishing; 2022 [cited 2022 Jun 4]. Available from: <http://www.ncbi.nlm.nih.gov/books/NBK513357/>
19. Neonatal necrotizing enterocolitis: Pathology and pathogenesis - UpToDate [Internet]. [cited 2022 Jun 13]. Available from: https://www.uptodate.com/contents/neonatal-necrotizing-enterocolitis-pathology-and-pathogenesis?search=necrotizing%20enterocolitis&source=search_result&selectedTitle=4~150&usage_type=default&display_rank=4
20. Luciano AA, Yu H, Jackson LW, Wolfe LA, Bernstein HB. Preterm Labor and Chorioamnionitis Are Associated with Neonatal T Cell Activation. *PLOS ONE*. 2011 Jul;6(2):e16698.
21. Nussbaum C, Sperandio M. Innate immune cell recruitment in the fetus and neonate. *J Reprod Immunol*. 2011 Jun 1;90(1):74–81.
22. Goldman AS. The Immune System in Human Milk and the Developing Infant. *Breastfeed Med*. 2007 Dec;2(4):195–204.

23. Sodhi CP, Shi X hua, Richardson WM, Grant ZS, Shapiro RA, Prindle T, et al. Toll-like-receptor-4 Inhibits Enterocyte Proliferation via Impaired β -catenin Signaling in Necrotizing Enterocolitis. *Gastroenterology*. 2010 Jan;138(1):185.
24. Lu P, Sodhi CP, Hackam DJ. Toll-like receptor regulation of intestinal development and inflammation in the pathogenesis of necrotizing enterocolitis. *Pathophysiol Off J Int Soc Pathophysiol*. 2014 Feb;21(1):81–93.
25. Yazji I, Sodhi CP, Lee EK, Good M, Egan CE, Afrazi A, et al. Endothelial TLR4 activation impairs intestinal microcirculatory perfusion in necrotizing enterocolitis via eNOS–NO–nitrite signaling. *Proc Natl Acad Sci U S A*. 2013 Jun 4;110(23):9451–6.
26. Weitkamp JH, Rosen MJ, Zhao Z, Koyama T, Geem D, Denning TL, et al. Small Intestinal Intraepithelial TCR $\gamma\delta$ + T Lymphocytes Are Present in the Premature Intestine but Selectively Reduced in Surgical Necrotizing Enterocolitis. *PLoS ONE*. 2014 Jun 6;9(6):e99042.
27. Egan CE, Sodhi CP, Good M, Lin J, Jia H, Yamaguchi Y, et al. Toll-like receptor 4-mediated lymphocyte influx induces neonatal necrotizing enterocolitis. *J Clin Invest*. 2016 Feb;126(2):495–508.
28. Ashraf MA, Nookala V. Biochemistry of Platelet Activating Factor. In: StatPearls [Internet]. Treasure Island (FL): StatPearls Publishing; 2022 [cited 2022 Jun 13]. Available from: <http://www.ncbi.nlm.nih.gov/books/NBK557392/>
29. Frost BL, Caplan MS. Necrotizing enterocolitis: pathophysiology, platelet-activating factor, and probiotics. *Semin Pediatr Surg*. 2013 May;22(2):88–93.
30. Caplan MS, Simon D, Jilling T. The role of PAF, TLR, and the inflammatory response in neonatal necrotizing enterocolitis. *Semin Pediatr Surg*. 2005 Aug;14(3):145–51.
31. Claud EC, Walker WA. Hypothesis: inappropriate colonization of the premature intestine can cause neonatal necrotizing enterocolitis. *FASEB J Off Publ Fed Am Soc Exp Biol*. 2001 Jun;15(8):1398–403.
32. Vongbhavit K, Underwood MA. Prevention of Necrotizing Enterocolitis Through Manipulation of the Intestinal Microbiota of the Premature Infant. *Clin Ther*. 2016 Apr;38(4):716–32.
33. Arboleya S, Ang L, Margolles A, Yiyuan L, Dongya Z, Liang X, et al. Deep 16S rRNA metagenomics and quantitative PCR analyses of the premature infant fecal microbiota. *Anaerobe*. 2012 Jun;18(3):378–80.

34. La Rosa PS, Warner BB, Zhou Y, Weinstock GM, Sodergren E, Hall-Moore CM, et al. Patterned progression of bacterial populations in the premature infant gut. *Proc Natl Acad Sci U S A*. 2014 Aug 26;111(34):12522–7.
35. Forchielli ML, Walker WA. The effect of protective nutrients on mucosal defense in the immature intestine. *Acta Paediatr Oslo Nor* 1992 Suppl. 2005 Oct;94(449):74–83.
36. Walker WA. Development of the intestinal mucosal barrier. *J Pediatr Gastroenterol Nutr*. 2002 Jun;34 Suppl 1:S33-39.
37. Wang Y, Hoenig JD, Malin KJ, Qamar S, Petrof EO, Sun J, et al. 16S rRNA gene-based analysis of fecal microbiota from preterm infants with and without necrotizing enterocolitis. *ISME J*. 2009 Aug;3(8):944–54.
38. Mshvildadze M, Neu J, Shuster J, Theriaque D, Li N, Mai V. Intestinal microbial ecology in premature infants assessed with non-culture-based techniques. *J Pediatr*. 2010 Jan;156(1):20–5.
39. Vollaard EJ, Clasener HA. Colonization resistance. *Antimicrob Agents Chemother*. 1994 Mar;38(3):409–14.
40. Claud EC, Lu L, Anton PM, Savidge T, Walker WA, Cherayil BJ. Developmentally regulated I κ B expression in intestinal epithelium and susceptibility to flagellin-induced inflammation. *Proc Natl Acad Sci U S A*. 2004 May 11;101(19):7404–8.
41. Samuels N, van de Graaf RA, de Jonge RCJ, Reiss IKM, Vermeulen MJ. Risk factors for necrotizing enterocolitis in neonates: a systematic review of prognostic studies. *BMC Pediatr*. 2017 Apr 14;17(1):105.
42. Gephart SM, Hanson C, Wetzel CM, Fleiner M, Umberger E, Martin L, et al. NEC-zero recommendations from scoping review of evidence to prevent and foster timely recognition of necrotizing enterocolitis. *Matern Health Neonatol Perinatol*. 2017;3:23.
43. Yee WH, Soraisham AS, Shah VS, Aziz K, Yoon W, Lee SK, et al. Incidence and timing of presentation of necrotizing enterocolitis in preterm infants. *Pediatrics*. 2012 Feb;129(2):e298-304.
44. Collado MC, Cernada M, Neu J, Pérez-Martínez G, Gormaz M, Vento M. Factors influencing gastrointestinal tract and microbiota immune interaction in preterm infants. *Pediatr Res*. 2015 Jun;77(6):726–31.

45. Orrhage K, Nord CE. Factors controlling the bacterial colonization of the intestine in breastfed infants. *Acta Paediatr Oslo Nor* 1992 Suppl. 1999 Aug;88(430):47–57.
46. Niño DF, Sodhi CP, Hackam DJ. Necrotizing enterocolitis: new insights into pathogenesis and mechanisms. *Nat Rev Gastroenterol Hepatol*. 2016 Oct;13(10):590–600.
47. Walsh MC, Kliegman RM, Fanaroff AA. Necrotizing Enterocolitis: A Practitioner’s Perspective. *Pediatr Rev*. 1988 Jan 1;9(7):219–26.
48. Yu VY, Tudehope DI, Gill GJ. Neonatal necrotizing enterocolitis: 1. Clinical aspects. *Med J Aust*. 1977 May 7;1(19):685–8.
49. Kliegman RM, Fanaroff AA. Necrotizing Enterocolitis [Internet]. <http://dx.doi.org/10.1056/NEJM198404263101707>. Massachusetts Medical Society; 2010 [cited 2022 Jun 8]. Available from: <https://www.nejm.org/doi/pdf/10.1056/NEJM198404263101707>
50. Polin RA, Pollack PF, Barlow B, Wigger HJ, Slovis TL, Santulli TV, et al. Necrotizing enterocolitis in term infants. *J Pediatr*. 1976 Sep;89(3):460–2.
51. Spinner JA, Morris SA, Nandi D, Costarino AT, Marino BS, Rossano JW, et al. Necrotizing Enterocolitis and Associated Mortality in Neonates With Congenital Heart Disease: A Multi-Institutional Study. *Pediatr Crit Care Med J Soc Crit Care Med World Fed Pediatr Intensive Crit Care Soc*. 2020 Mar;21(3):228–34.
52. Kinstlinger N, Fink A, Gordon S, Levin TL, Friedmann P, Nafday S, et al. Is necrotizing enterocolitis the same disease in term and preterm infants? *J Pediatr Surg*. 2021 Aug 1;56(8):1370–4.
53. Christensen RD, Lambert DK, Baer VL, Gordon PV. Necrotizing enterocolitis in term infants. *Clin Perinatol*. 2013 Mar;40(1):69–78.
54. 2019 Manual of Operations, Part 2, Release 23.2 (PDF) [Internet]. Help Center. [cited 2022 Jun 13]. Available from: <https://vtoxford.zendesk.com/hc/en-us/articles/360013115393-2019-Manual-of-Operations-Part-2-Release-23-2-PDF->
55. Neonatal necrotizing enterocolitis: Clinical features and diagnosis - UpToDate [Internet]. [cited 2022 Jun 13]. Available from: https://www.uptodate.com/contents/neonatal-necrotizing-enterocolitis-clinical-features-and-diagnosis?search=necrotizing%20enterocolitis%20&source=search_result&selectedTitle=2~150&usage_type=default&display_rank=2#H2923356418

56. Epelman M, Daneman A, Navarro OM, Morag I, Moore AM, Kim JH, et al. Necrotizing enterocolitis: review of state-of-the-art imaging findings with pathologic correlation. *Radiogr Rev Publ Radiol Soc N Am Inc.* 2007 Apr;27(2):285–305.
57. Buonomo C. The radiology of necrotizing enterocolitis. *Radiol Clin North Am.* 1999 Nov;37(6):1187–98, vii.
58. Gaillard F. Necrotising enterocolitis (NEC) | Radiology Case | Radiopaedia.org [Internet]. Radiopaedia. [cited 2022 Jun 13]. Available from: <https://radiopaedia.org/cases/necrotising-enterocolitis-nec?lang=gb>
59. Salam HMA. Necrotizing enterocolitis | Radiology Case | Radiopaedia.org [Internet]. Radiopaedia. [cited 2022 Jun 13]. Available from: <https://radiopaedia.org/cases/necrotising-enterocolitis-3>
60. Rasuli B. Pneumoperitoneum - football sign | Radiology Case | Radiopaedia.org [Internet]. Radiopaedia. [cited 2022 Jun 13]. Available from: <https://radiopaedia.org/cases/pneumoperitoneum-football-sign-2>
61. Sharma R, Tepas JJ, Hudak ML, Wludyka PS, Mollitt DL, Garrison RD, et al. Portal venous gas and surgical outcome of neonatal necrotizing enterocolitis. *J Pediatr Surg.* 2005 Feb;40(2):371–6.
62. Sharma R, Hudak ML, Tepas JJ, Wludyka PS, Marvin WJ, Bradshaw JA, et al. Impact of gestational age on the clinical presentation and surgical outcome of necrotizing enterocolitis. *J Perinatol Off J Calif Perinat Assoc.* 2006 Jun;26(6):342–7.
63. Silva CT, Daneman A, Navarro OM, Moore AM, Moineddin R, Gerstle JT, et al. Correlation of sonographic findings and outcome in necrotizing enterocolitis. *Pediatr Radiol.* 2007 Mar;37(3):274–82.
64. Bohnhorst B. Usefulness of abdominal ultrasound in diagnosing necrotising enterocolitis. *Arch Dis Child Fetal Neonatal Ed.* 2013 Sep;98(5):F445-450.
65. Faingold R, Daneman A, Tomlinson G, Babyn PS, Manson DE, Mohanta A, et al. Necrotizing enterocolitis: assessment of bowel viability with color doppler US. *Radiology.* 2005 May;235(2):587–94.
66. Robinson JR, Rellinger EJ, Hatch LD, Weitkamp JH, Speck KE, Danko M, et al. Surgical necrotizing enterocolitis. *Semin Perinatol.* 2017 Feb;41(1):70–9.

67. Neu J. Necrotizing enterocolitis: the search for a unifying pathogenic theory leading to prevention. *Pediatr Clin North Am.* 1996 Apr;43(2):409–32.
68. Christensen RD, Yoder BA, Baer VL, Snow GL, Butler A. Early-Onset Neutropenia in Small-for-Gestational-Age Infants. *Pediatrics.* 2015 Nov;136(5):e1259-1267.
69. Kenton AB, O'Donovan D, Cass DL, Helmrath MA, Smith EO, Fernandes CJ, et al. Severe thrombocytopenia predicts outcome in neonates with necrotizing enterocolitis. *J Perinatol Off J Calif Perinat Assoc.* 2005 Jan;25(1):14–20.
70. Hällström M, Koivisto AM, Janas M, Tammela O. Laboratory parameters predictive of developing necrotizing enterocolitis in infants born before 33 weeks of gestation. *J Pediatr Surg.* 2006 Apr;41(4):792–8.
71. Kosloske AM, Goldthorn JF. Paracentesis as an aid to the diagnosis of intestinal gangrene: experience in 50 infants and children. *Arch Surg Chic Ill 1960.* 1982 May;117(5):571–5.
72. Pinheiro JMB, Clark DA, Benjamin KG. A critical analysis of the routine testing of newborn stools for occult blood and reducing substances. *Adv Neonatal Care Off J Natl Assoc Neonatal Nurses.* 2003 Jun;3(3):133–8.
73. Abramo TJ, Evans JS, Kokomoor FW, Katak AD. Occult blood in stools and necrotizing enterocolitis. Is there a relationship? *Am J Dis Child 1960.* 1988 Apr;142(4):451–2.
74. Yang G, Wang Y, Jiang X. Diagnostic Value of Intestinal Fatty-Acid-Binding Protein in Necrotizing Enterocolitis: A Systematic Review and Meta-Analysis. *Indian J Pediatr.* 2016 Nov;83(12–13):1410–9.
75. Zhang M, Zhang X, Zhang J. Diagnostic Value of Fecal Calprotectin in Preterm Infants with Necrotizing Enterocolitis. *Clin Lab.* 2016;62(5):863–9.
76. Ou J, Courtney CM, Steinberger AE, Tecos ME, Warner BW. Nutrition in Necrotizing Enterocolitis and Following Intestinal Resection. *Nutrients.* 2020 Feb 18;12(2):520.
77. Gordon P, Christensen R, Weitkamp JH, Maheshwari A. Mapping the New World of Necrotizing Enterocolitis (NEC): Review and Opinion. *E-J Neonatol Res.* 2012;2(4):145–72.
78. Neu J. NECROTIZING ENTEROCOLITIS. *Pediatr Clin North Am.* 1996 Apr 1;43(2):409–32.
79. Schwartz KL, Gilad E, Sigalet D, Yu W, Wong AL. Neonatal acute appendicitis: a proposed algorithm for timely diagnosis. *J Pediatr Surg.* 2011 Nov;46(11):2060–4.

80. Karaman A, Cavuşoğlu YH, Karaman I, Cakmak O. Seven cases of neonatal appendicitis with a review of the English language literature of the last century. *Pediatr Surg Int.* 2003 Dec;19(11):707–9.
81. Yarkin Y, Maas C, Franz AR, Kirschner HJ, Poets CF. Epidemiological study on intestinal volvulus without malrotation in VLBW infants. *Arch Dis Child - Fetal Neonatal Ed.* 2019 Jul 1;104(4):F415–8.
82. Cordova J, Sriram S, Patton T, Jericho H, Gokhale R, Weinstein D, et al. Manifestations of Cow's-Milk Protein Intolerance in Preterm Infants. *J Pediatr Gastroenterol Nutr.* 2016 Jan;62(1):140–4.
83. Lenfestey MW, de la Cruz D, Neu J. Food Protein-Induced Enterocolitis Instead of Necrotizing Enterocolitis? A Neonatal Intensive Care Unit Case Series. *J Pediatr.* 2018 Sep;200:270–3.
84. Hall NJ, Eaton S, Pierro A. Necrotizing enterocolitis: Prevention, treatment, and outcome. *J Pediatr Surg.* 2013 Dec 1;48(12):2359–67.
85. Rich BS, Dolgin SE. Necrotizing Enterocolitis. *Pediatr Rev.* 2017 Dec;38(12):552–9.
86. Yost CC. Neonatal necrotizing enterocolitis: diagnosis, management, and pathogenesis. *J Infus Nurs.* 2005 Mar 1;28(2):130–4.
87. Tayman C, Uckan D, Kilic E, Ulus AT, Tonbul A, Murat Hirfanoglu I, et al. Mesenchymal Stem Cell Therapy in Necrotizing Enterocolitis: A Rat Study. *Pediatr Res.* 2011 Nov;70(5):489–94.
88. Lu J, Pierce M, Franklin A, Jilling T, Stafforini DM, Caplan M. Dual Roles of Endogenous Platelet-Activating Factor Acetylhydrolase in a Murine Model of Necrotizing Enterocolitis. *Pediatr Res.* 2010 Sep;68(3):225–30.
89. Rees CM, Hall NJ, Eaton S, Pierro A. Surgical strategies for necrotising enterocolitis: a survey of practice in the United Kingdom. *Arch Dis Child Fetal Neonatal Ed.* 2005 Mar;90(2):F152–155.
90. Kosloske AM. Indications for operation in necrotizing enterocolitis revisited. *J Pediatr Surg.* 1994 May;29(5):663–6.
91. Hall NJ, Curry J, Drake DP, Spitz L, Kiely EM, Pierro A. Resection and primary anastomosis is a valid surgical option for infants with necrotizing enterocolitis who weigh less than 1000 g. *Arch Surg Chic Ill 1960.* 2005 Dec;140(12):1149–51.

92. Gupta V, Zani A, Jackson P, Singh S. Management of necrotising appendicitis associated with widespread necrotising enterocolitis of the small and large bowel and perforated duodenal ulcer. *BMJ Case Rep.* 2015 Jun 8;2015:bcr2015209808.
93. Thyoka M, Eaton S, Kiely EM, Curry JI, Drake DP, Cross KMK, et al. Outcomes of diverting jejunostomy for severe necrotizing enterocolitis. *J Pediatr Surg.* 2011 Jun;46(6):1041–4.
94. Ein SH, Marshall DG, Girvan D. Peritoneal drainage under local anesthesia for perforations from necrotizing enterocolitis. *J Pediatr Surg.* 1977 Dec;12(6):963–7.
95. Rees CM, Eaton S, Khoo AK, Kiely EM, Members of NET Trial Group, Pierro A. Peritoneal drainage does not stabilize extremely low birth weight infants with perforated bowel: data from the NET Trial. *J Pediatr Surg.* 2010 Feb;45(2):324–8; discussion 328-329.
96. Berman L, Moss RL. Necrotizing enterocolitis: an update. *Semin Fetal Neonatal Med.* 2011 Jun;16(3):145–50.
97. Wadhawan R, Oh W, Hintz SR, Blakely ML, Das A, Bell EF, et al. Neurodevelopmental Outcomes of Extremely Low Birth Weight Infants with Spontaneous Intestinal Perforation or Surgical Necrotizing Enterocolitis. *J Perinatol Off J Calif Perinat Assoc.* 2014 Jan;34(1):64–70.
98. Blakely ML, Gupta H, Lally KP. Surgical management of necrotizing enterocolitis and isolated intestinal perforation in premature neonates. *Semin Perinatol.* 2008 Apr;32(2):122–6.
99. Stringer MD, Brereton RJ, Drake DP, Kiely EM, Capps SN, Spitz L. Recurrent necrotizing enterocolitis. *J Pediatr Surg.* 1993 Aug;28(8):979–81.
100. O'Connor A, Sawin RS. High morbidity of enterostomy and its closure in premature infants with necrotizing enterocolitis. *Arch Surg Chic Ill 1960.* 1998 Aug;133(8):875–80.
101. Horwitz JR, Lally KP, Cheu HW, Vazquez WD, Grosfeld JL, Ziegler MM. Complications after surgical intervention for necrotizing enterocolitis: a multicenter review. *J Pediatr Surg.* 1995 Jul;30(7):994–8; discussion 998-999.
102. Albanese CT, Rowe MI. Necrotizing enterocolitis. *Semin Pediatr Surg.* 1995 Nov;4(4):200–6.
103. Duro D, Kalish LA, Johnston P, Jaksic T, McCarthy M, Martin C, et al. Risk factors for intestinal failure in infants with necrotizing enterocolitis: a Glaser Pediatric Research Network study. *J Pediatr.* 2010 Aug;157(2):203-208.e1.

104. Welters CFM, Dejong CHC, Deutz NEP, Heineman E. Intestinal adaptation in short bowel syndrome. *ANZ J Surg.* 2002 Mar;72(3):229–36.
105. Hickey M, Georgieff M, Ramel S. Neurodevelopmental outcomes following necrotizing enterocolitis. *Semin Fetal Neonatal Med.* 2018 Dec;23(6):426–32.
106. Rees CM, Pierro A, Eaton S. Neurodevelopmental outcomes of neonates with medically and surgically treated necrotizing enterocolitis. *Arch Dis Child Fetal Neonatal Ed.* 2007 May;92(3):F193-198.
107. Lin PW, Nasr TR, Stoll BJ. Necrotizing enterocolitis: recent scientific advances in pathophysiology and prevention. *Semin Perinatol.* 2008 Apr;32(2):70–82.
108. Neu J, Mshvildadze M, Mai V. A roadmap for understanding and preventing necrotizing enterocolitis. *Curr Gastroenterol Rep.* 2008 Oct;10(5):450–7.
109. Newburg DS. Neonatal protection by an innate immune system of human milk consisting of oligosaccharides and glycans. *J Anim Sci.* 2009 Apr;87(13 Suppl):26–34.
110. Shulhan J, Dicken B, Hartling L, Larsen BM. Current Knowledge of Necrotizing Enterocolitis in Preterm Infants and the Impact of Different Types of Enteral Nutrition Products. *Adv Nutr Bethesda Md.* 2017 Jan;8(1):80–91.
111. Lau C, Smith EO, Schanler RJ. Coordination of suck-swallow and swallow respiration in preterm infants. *Acta Paediatr Oslo Nor* 1992. 2003 Jun;92(6):721–7.
112. Newell SJ, Sarkar PK, Durbin GM, Booth IW, McNeish AS. Maturation of the lower oesophageal sphincter in the preterm baby. *Gut.* 1988 Feb;29(2):167–72.
113. Moore TA, Pickler RH. Feeding intolerance, inflammation, and neurobehaviors in preterm infants. *J Neonatal Nurs JNN.* 2017 Jun;23(3):134–41.
114. Sullivan S, Schanler RJ, Kim JH, Patel AL, Trawöger R, Kiechl-Kohlendorfer U, et al. An Exclusively Human Milk-Based Diet Is Associated with a Lower Rate of Necrotizing Enterocolitis than a Diet of Human Milk and Bovine Milk-Based Products. *J Pediatr.* 2010 Apr 1;156(4):562-567.e1.
115. Schanler RJ, Shulman RJ, Lau C. Feeding strategies for premature infants: beneficial outcomes of feeding fortified human milk versus preterm formula. *Pediatrics.* 1999 Jun;103(6 Pt 1):1150–7.

116. Effect of Donor Milk on Severe Infections and Mortality in Very Low-Birth-Weight Infants: the Early Nutrition Study Randomized Clinical Trial | Cochrane Library [Internet]. [cited 2022 Jun 12]. Available from: <https://www.cochranelibrary.com/central/doi/10.1002/central/CN-01177595/full>
117. Mihatsch WA, Vossbeck S, Eikmanns B, Hoegel J, Pohlandt F. Effect of Bifidobacterium lactis on the incidence of nosocomial infections in very-low-birth-weight infants: a randomized controlled trial. *Neonatology*. 2010;98(2):156–63.
118. Jin YT, Duan Y, Deng XK, Lin J. Prevention of necrotizing enterocolitis in premature infants – an updated review. *World J Clin Pediatr*. 2019 Apr 9;8(2):23–32.
119. Patel RM, Underwood MA. Probiotics and Necrotizing Enterocolitis. *Semin Pediatr Surg*. 2018 Feb;27(1):39–46.
120. Alexander VN, Northrup V, Bizzarro MJ. Antibiotic exposure in the newborn intensive care unit and the risk of necrotizing enterocolitis. *J Pediatr*. 2011 Sep;159(3):392–7.
121. Fan X, Zhang L, Tang J, Chen C, Chen J, Qu Y, et al. The initial prophylactic antibiotic usage and subsequent necrotizing enterocolitis in high-risk premature infants: a systematic review and meta-analysis. *Pediatr Surg Int*. 2018 Jan;34(1):35–45.
122. Graziano PD, Tauber KA, Cummings J, Graffunder E, Horgan MJ. Prevention of postnatal growth restriction by the implementation of an evidence-based premature infant feeding bundle. *J Perinatol Off J Calif Perinat Assoc*. 2015 Aug;35(8):642–9.
123. Makhseed M, Raghupathy R, Azizieh F, Omu A, Al-Shamali E, Ashkanani L. Th1 and Th2 cytokine profiles in recurrent aborters with successful pregnancy and with subsequent abortions. *Hum Reprod*. 2001 Oct 1;16(10):2219–26.

17. Životopis

Maša Kopusar rođena je 15. prosinca 1996. godine u Zagrebu. Osnovnu školu Gračani i II. gimnaziju završila je u Zagrebu. Medicinski fakultet Sveučilišta u Rijeci pohađala je u razdoblju od 2016. - 2022. godine. Tijekom studija sudjeluje u brojim projektima poput mRak, Pogled u sebe, Epidemija - mitovi i istine te je članica Organizacijskog odbora Kongresa hitne medicine s međunarodnim djelovanjem od 2018. godine. Sudjeluje u studentskoj razmjeni s Medicinskim fakultetom Sveučilišta u Moldaviji na jesen 2019. godine, a ljeto 2021. godine provodi volontirajući na odjelima ginekologije, pedijatrije i dječje kirurgije Sveučilišne bolnice u Nižnjem Novgorodu, Ruska Federacija. Za vrijeme studiranja aktivno sudjeluje na kongresima te je autorica i koautorica određenog broja prikaza slučajeva. Aktivno se služi engleskim i njemačkim jezikom.