

Dojenački hemangiomi

Roganović, Jelena; Kolombo, Iva

Source / Izvornik: **Medicina Fluminensis : Medicina Fluminensis, 2016, 52., 444 - 451**

Journal article, Published version

Rad u časopisu, Objavljena verzija rada (izdavačev PDF)

https://doi.org/10.21860/medflum2016_4ro2

Permanent link / Trajna poveznica: <https://um.nsk.hr/um:nbn:hr:184:777786>

Rights / Prava: [In copyright](#)/[Zaštićeno autorskim pravom.](#)

Download date / Datum preuzimanja: **2025-02-18**



Repository / Repozitorij:

[Repository of the University of Rijeka, Faculty of Medicine - FMRI Repository](#)



Dojenački hemangiomi

Infantile hemangiomas

Jelena Roganović^{1*}, Iva Kolombo²

¹Klinika za pedijatriju, KBC Rijeka, Rijeka

²Opća bolnica Šibenik, Šibenik

Sažetak. Dojenački ili infantilni hemangiomi (IH) najčešći su tumori u djece. Karakterizira ih brz rast u prvoj godini života, iza kojeg slijedi polagana regresija koja obično završava sa 7 do 10 godina. Jedinstvena sposobnost involucije često navodi liječnika primarne zdravstvene zaštite do zaključka da nema potrebe za intervencijom. Neki IH-i su, međutim, povezani s komplikacijama koje mogu vitalno ugroziti dijete ili uzrokovati funkcionalna oštećenja s trajnim posljedicama. Stoga je važno procijeniti koji IH-i zahtijevaju ranu konzultaciju sa specijalistom. Cilj ovog preglednog rada je upoznavanje pedijatrijske zajednice s najnovijim saznanjima o epidemiologiji, patogenezi, kliničkim značajkama, komplikacijama i terapijskom pristupu IH-ima.

Ključne riječi: dojenački hemangiomi; etiopatogeneza; liječenje

Abstract. Infantile hemangiomas (IH) are the most common tumors of childhood. They are characterized by rapid growth during the first year of life and slow regression that is usually completed by 7 to 10 years of age. The unique ability to involute spontaneously often leads primary care providers to assume IH require no intervention. However, some IH are associated with complications that may be life-threatening, or may cause functional impairment and permanent disfigurement. Therefore, it is important to assess which IH require early consultation with a specialist. The purpose of this review is to update the pediatric community with the most recent knowledge about epidemiology, pathogenesis, clinical features, complications and therapeutic approaches of IH.

Key words: infantile hemangioma; pathogenesis; treatment

***Dopisni autor:**

Prof. dr. sc. Jelena Roganović, prim., dr. med.

Odjel za hematologiju i onkologiju

Klinika za pedijatriju, KBC Rijeka

Istarska 43, 51 000 Rijeka

e-mail: roganovic.kbcri@gmail.com

<http://hrcak.srce.hr/medicina>

NAZIVLJE I PODJELA

Prema širokoprihvaćenoj klasifikaciji Međunarodnog društva za ispitivanje vaskularnih anomalija (engl. *The International Society for the Study of Vascular Anomalies*; ISSVA) iz 2014. godine, vaskularne anomalije dijele se u dvije velike skupine, vaskularne malformacije i vaskularne tumore (tablica 1). Temeljem ove klasifikacije, infantilni ili dojenački hemangiomi (IH) ubrajaju se u vaskularne tumore, lezije karakterizirane patološkom proliferacijom endotelnih stanica i aberantnom građom krvnih žila. Skupina vaskularnih tumora, osim IH-a, uključuje kongenitalne hemangiome (brzo involuirajući kongenitalni hemangiom RICH (engl. *rapidly involuting congenital hemangioma*), neinvoluirajući kongenitalni hemangiom NICH (engl. *noninvoluting congenital hemangioma*) i djelomično involuirajući kongenitalni hemangiom PICH (engl. *partially involuting congenital hemangioma*)), lobulirane kapilarne hemangiome ili piogene granulome, tufted angiome i više vrsta hemangioendotelioma¹.

EPIDEMIOLOGIJA

Infantilni hemangiomi najčešći su tumori u djece. Točna incidencija nije poznata, a procjenjuje se

na 4 do 5 % u dojenčadi². Infantilni hemangiomi zapažaju se u 1 do 3 % novorođenčadi i u 2,6 do 9,9 % starije dojenčadi^{3,4}. Češći su u nedonoščadi. Kako je najznačajniji čimbenik rizika niska porođajna masa, prisutni su u 22 do 30 % nedonoščadi porođajne mase < 1 kg⁵. Prenatalni čimbenici rizika za IH-e su transcervikalna biopsija korionskih resica, starija dob majke, višeploidna trudnoća, preeklampsija, placenta previja i placentarne anomalije (retroplacentarni hematoma, infarkt). Iako je većina IH-a sporadična, u 12 % slučajeva

Dojenački ili infantilni hemangiomi česti su benigni vaskularni tumori. Odlikuje ih jedinstveno biološko ponašanje s fazom proliferacije u prvih nekoliko mjeseci života, iza koje s oko 12 mjeseci slijedi postupna, varijabilna faza involucije. Terapijski pristup je individualiziran. Propranolol je lijek izbora u djece koja zahtijevaju sistemsku terapiju.

opisana je obiteljska pojavnost s autosomno dominantnim nasljeđivanjem⁶. Poznata je udružena s uporabom lijekova za plodnost, primjenom eritropoetina i porodom na zadak. Infantilni hemangiomi češći su u djevojčica. Prema novijim ispitivanjima omjer djevojčice : dječaka

Tablica 1. ISSVA klasifikacija vaskularnih anomalija (prilagođeno prema ref. 1)

Vaskularni tumori	Vaskularne malformacije
Benigni Dojenački hemangiomi Kongenitalni hemangiom (RICH, NICH, PICH) Tufted angiom Hemangiom vretenastih stanica Epiteloidni hemangiom Piogeni granulom (lobulirani kapilarni hemangiom) Ostali	Jednostavne Venske malformacije Limfatične malformacije Kapilarne malformacije Arteriovenske malformacije i fistule Miješane (kombinirane) malformacije Kombinirane Kapilarno-venske (CVM) Kapilarno-limfatične (CLM) Kapilarno-arteriovenske (CAVM) Limfatično-venske (LVM) Kapilarno-limfatično-arteriovenske (CLAVM) Druge
Lokalno agresivni ili granični Kaposiformni hemangioendoteliom Retiformni hemangioendoteliom Papilarni limfatični angioendoteliom Kompozitni hemangioendoteliom Kaposijev sarkom Ostali	
Maligni Angiosarkom Epiteloidni hemangioendoteliom Ostali	

ISSVA (engl. *The International Society for the Study of Vascular Anomalies*); RICH (engl. *rapidly involuting congenital hemangioma*) = brzo involuirajući kongenitalni hemangiom; NICH (engl. *noninvoluting congenital hemangioma*) = neinvoluirajući kongenitalni hemangiom; PICH (engl. *partially involuting congenital hemangioma*) = djelomično involuirajući kongenitalni hemangiom)

ci je 1,4 – 3 : 1^{3,4}. Komplikirani hemangiomi su do 9 puta učestaliji u ženskog spola, a razlozi nisu poznati. Značajno viša incidencija je u bijele rase. Temeljem učinkovitosti terapije beta-blokatorima i molekularno-bioloških pretraga, pretpostavlja se da dojenčad crnačke rase ima sposobnost neke vrste „endogene beta blokade“⁷.

PATOGENEZA

Unatoč brojnim ispitivanjima, patogeneza IH-a nije u potpunosti razjašnjena. Stanice su podrijetlom od endotelnih progenitorskih stanica (EPS) ili placentarnih angioblasta, ali razvoju IH-a pridonose drugi unutarnji (angiogeni i vaskulogeni čimbenici unutar hemangioma) i vanjski čimbenici (tkivna hipoksija). Prema teoriji EPS-a, IH-i nastaju klonalnom ekspanzijom ovih stanica (zbog somatske mutacije ili abnormalnih signala iz okolnih tkiva) s posljedičnom vaskulogenezom i stvaranjem novih krvnih žila⁸. Ovu teoriju podupire povećan broj cirkulirajućih EPS-a u krvi djece s IH-ima⁹. Prema placentarnoj teoriji, fetalne progenitorske stanice potječu iz tkiva posteljice tijekom gestacije ili porođaja. U prilog ovoj teoriji govori prisutnost placentarnih molekularnih biljega u IH-ima, uključujući glukoza transporter izoform 1 (GLUT1), Lewis Y antigen, merosin, Fc- γ receptor IIb, indoleamin 2,3-deoksigenazu i jodotironinon dejodinazu tip II, te veća učestalost IH-a u slučaju biopsije korionskih resica, placente previje i preklampsije^{5,7}. Prema objedinjujućoj teoriji, infantilni hemangiomi rezultat su aberantne proliferacije i diferencijacije homogenog endotela s fenotipom neuralnog grebena, te sa sposobnošću endotelne, hematopoetske, mezenhimalne i neuronalne diferencijacije⁷.

Prema današnjim saznanjima, IH-i nastaju zbog klonalne proliferacije endotelnih stanica koja je rezultat vaskulogeneze (stvaranja primitivnih krvnih žila iz angioblasta), a ne angiogeneze (stvaranja novih krvnih žila iz postojećih) kao što se tradicionalno smatralo¹⁰. GLUT1 i placentarni vaskularni antigeni su snažno izraženi na endotelnim stanicama IH-a i za vrijeme faze proliferacije i faze involucije⁶. Ovi biljezi prisutni su još samo na placentarnim korionskim resicama, a odsutni u normalnim kožnim i potkožnim kapilarama te drugim vrstama vaskularnih tumora, što upućuje da IH-i i korionske

resice dijele zajednički genetski program⁷. Nadalje, infantilni hemangiomi u fazi proliferacije sadrže hematopoetske leukocite mijeloidnog podrijetla koji imaju ulogu u njihovom rastu. Koekspresija mijeloidnih biljega CD83, CD32, CD14 i CD15 na endotelnim stanicama IH-a upućuje da je endotel hemangioma različit od normalne vaskulature¹¹.

Faza proliferacije IH-a rezultat je neravnoteže između pozitivnih (vaskularni endotelni čimbenik rasta A (VEGF-A; engl. *vascular endothelial growth factor A*), bazični čimbenik rasta fibroblasta (bFGF; engl. *basic fibroblast growth factor*), čimbenik rasta sličan inzulinu (IGF; engl. *insulin-like growth factor*)) i negativnih vaskulogenih (interferon- β , tkivne metaloproteinaze) čimbenika izraženih u hemangiomu i okolnom normalnom tkivu⁶.

PRIRODNI TIJEK

Infantilni hemangiomi imaju jedinstveno biološko ponašanje, s najmanje dvije dinamičke evolucijske faze, fazom proliferacije i involucije. Većina IH-a nije prisutna na rođenju, nego postaje vidljiva tijekom prvih dana ili tjedana, a najčešće prije četvrtog tjedna života. Proliferacija se zbiva u prvih nekoliko mjeseci. Postupna spontana involucija ili regresija započinje oko prve godine života. Razdoblje između proliferacije i involucije obično je od 6 do 12 mjeseci života. Često se naziva fazom platoa, a najvjerojatnije odražava privremenu ravnotežu između stanica koje proliferiraju i onih koje podliježu involuciji i apoptozi. Proliferacija se vrlo rijetko opaža nakon prve godine života. Faza involucije različitog je trajanja, obično više godina^{7,12}.

Faza proliferacije

U ranoj dojenačkoj dobi prvotno se na koži može zamijetiti lokalizirano blijeđenje kože ili lokalizirani makularni teleangiektatski eritem. Budući da se proliferacija endotelnih stanica nastavlja, IH-i rastu, postaju izbočeni i gumaste konzistencije. U ovom razdoblju često je vidljivo okolno bljedilo i dilatacija vena. Najveći rast zapaža se u ranoj proliferativnoj fazi, kada može nastati bolna ulceracija koja cijeli ožiljkom. Prema rezultatima multicentričnog longitudinalnog ispitivanja karakteristika rasta 526 IH-a u 433 djece, hemangiomi

doseže oko 80 % konačne veličine u dobi dojenčeta od 5 mjeseci. Kasna proliferativna faza obilježena je sporim rastom, koji najčešće završava s oko 9 mjeseci života. U samo 3 % lezija rast se primjećuje i nakon 9 mjeseci¹². Infantilni hemangiomi proliferiraju unutar definirane anatomske regije i povećanje volumena nije rezultat centrifugalnog širenja.

Faza involucije

Spontana involucija IH-a izrazito je varijabilna, obično započinje nakon prve godine te je različitog trajanja i stupnja involucije. Procjenjuje se da oko 50 % IH-a involuirao do 5 godina, 70 % do 7 godina i 90 % do 9 godina. Prvi klinički znak involucije površinskih IH-a je centralna promjena boje ili sivkasta površina, a IH-i postaju mekši i manje izbočeni. Duboke lezije postaju manje plave i manje tople. Oko 50 do 70 % IH-a involuirao s rezidualnom promjenom kože, poput teleangiektazija, vezivno-masnog tkiva, atrofije, suviška kože, diskoloracije ili ožiljka^{13,14}.

KLINIČKA SLIKA

Infantilni hemangiomi se tijekom proliferativne klasificiraju prema dubini mekotkivne komponente. *Površinski* ili superficijalni IH-i imaju površinu crvene boje sa slabo zamjetnom ili odsutnom potkožnom komponentom; niz godina su se opisivali tvorbama poput jagode (engl. *strawberry type*). *Duboki* IH-i su lezije lokalizirane duboko ispod površine kože, plavičasto prosijavaju ili je koža iznad njih nepromijenjena. Naziv „kavernozni“ hemangiom se više ne koristi. *Kombinirani ili miješani* IH-i sadrže i površinsku i duboku komponentu⁷.

Površinski IH-i obično se pojavljuju ranije i tipično ranije ulaze u fazu involucije od dubokih (prosječna razlika je 1 mjesec). Stoga duboke lezije zahtijevaju dulje praćenje. Miješani IH-i imaju kombinirane obrasce rasta^{7,12}. Poseban podtip površinskih IH-a opisuje se različito kao abortivni, neproliferativni, sa zastojem u rastu, minimalno rastući, retikularni ili teleangiektatski (IH-MAG; engl. *infantile hemangioma with minimal or arrested growth*). IH-MAG ima makularni, teleangiektatski izgled, često s okolnim lokaliziranim vaskularnim papulama i bljedom kožom. Većina

ovih lezija nalazi se na donjem dijelu tijela. Iako prisutnost površinskog biljega GLUT1 potvrđuje da su pravi IH-i, IH-MAG nemaju jasnu proliferativnu fazu i većinom involuiraju brže, prije navršene prve godine¹⁵.

Infantilni hemangiomi također se mogu klasificirati prema anatomske konfiguraciji u lokalizirane (fokalne), segmentalne, neodređene i multifokalne (multiple). Najzastupljeniji su lokalizirani IH-i (67,5 %), zatim slijede neodređeni (16,5 %), segmentalni (13 %) i multifokalni (3,6 %)⁷. *Lokalizirani* IH-i imaju jasnu granicu i vjerojatno nastaju iz jednog žarišta. Na licu su pretežno smješteni u blizini linija mezenhimalnog ili mezenhimalno-ektodermalnog embrionalnog spoja. *Segmentalni* IH-i zahvaćaju veće područje određeno embrionalnim neuroektodermalnim plakovima. Na licu čine jedinstvene razvojne jedinice, odnosno 4 segmenta: frontotemporalni (segment 1), maksilarni (segment 2), mandibularni (segment 3) i frontonazalni (segment 4)^{7,16}. Prisutnost velikih segmentalnih hemangioma lica karakteristična je za PHACE sindrom (P = engl. *Posteror fossa defects*, defekti stražnje lubanjske jame; H = engl. *Hemangiomas*, hemangiomi; A = engl. *cerebrovascular Arterial anomalies*, cerebrovaskularne arterijske anomalije; C = engl. *Cardiovascular anomalies*, kardiovaskularne anomalije; E = engl. *Eye anomalies*, očne anomalije)¹⁷. Segmentalni lumbosakralni ili anogenitalni IH-i značajka su LUMBAR sindroma (L = engl. *Lower body* IH, IH-i donjeg dijela tijela i drugi kožni defekti; U = engl. *Urogenital anomalies and ulceration*, urogenitalne anomalije i ulceracija; M = engl. *Myelopathy*, mijelopatija; B = engl. *Body deformities*, koštani deformiteti; A = *Anorectal malformations and arterial anomalies*, anorektalne malformacije i arterijske anomalije; R = engl. *Renal anomalies*, bubrežne anomalije)¹⁸. Segmentalni IH-i su češći u ženske dojenčadi od fokalnih i, u usporedbi s drugim lezijama, češće udruženi s komplikacijama. Djeca sa segmentalnim IH-ima općenito zahtijevaju intenzivnije i dulje liječenje te imaju lošije terapijske rezultate u odnosu na djecu s lokaliziranim lezijama. *Neodređeni* IH-i nisu jasno ni fokalni niti segmentalni. *Multifokalni* IH-i su fokalne lezije prisutne na više mjesta. Većinom su ograničeni samo na kožu, a veći broj (> 5) smatra se biljezima visceralne zahvaćenosti (najčešće je-

tra, zatim mozak, respiratorni i gastrointestinalni trakt). Multifokalni izolirani kožni hemangiomi u novorođenčeta su benigni (benigna neonatalna hemangiomatoza). Visceralni hemangiomi udruženi s ozbiljnim komplikacijama (difuzna neonatalna hemangiomatoza) relativno su rijetki^{7,10}.

KOMPLIKACIJE

Većina IH-a je bez komplikacija i ne zahtijeva liječenje. Samo manji dio može biti udružen s vitalnim komplikacijama ili onima koje ugrožavaju funkciju organa, te zahtijevaju hitnu terapijsku intervenciju. Najčešća komplikacija su ulceracije. Druge komplikacije su krvarenje, oštećenje vida i sluha, opstrukcija dišnog puta, kongestivno zatajenje srca i hipotireoza. Najveći pojedinačni prediktor za komplikacije je morfološki tip IH-a. Fokalni IH-i primarno uzrokuju komplikacije svojom lokalizacijom na i u blizini vitalnih struktura, na primjer oka (ambliopija, astigmatizam), nosa (destrukcija hrskavice, anatomska deformacija), usana (anatomska deformacija, ulceracija), dišnog puta (opstrukcija) i anogenitalne regije (ulceracija). Na licu su fokalne lezije 3 puta češće od segmentalnih. Segmentalni IH-i su češće komplicirani ulceracijama^{10,19}. Veličina IH-a je također prediktor potrebe za terapijom. U prospektivnoj kohortnoj studiji, srednja veličina kompliciranih IH-a iznosila je 37,3 cm², u usporedbi s 19,1 cm² za nekomplicirane lezije¹⁹. Budući da segmentalni IH-i imaju prosječno 10 puta veću površinu od lokaliziranih, vjerojatnije je da je morfologija bolji prediktor komplikacija od veličine¹². Lokalizacija IH-a povezana je s komplikacijama. Facijalni IH-i su 1,7 puta češće udruženi s komplikacijama i 3,3 puta se češće liječe od ostalih lezija, pretežno zbog kozmetičkih razloga⁷.

Ulceracija

Ulceracija je prisutna u 5 do 21 % IH-a²⁰. Često je bolna, s krvarenjem, sekundarnom infekcijom i stvaranjem ožiljka. Stoga je kod ulceriranih IH-a važno pravodobno započeti terapiju. Veći rizik za ulceraciju imaju površinski i segmentalni IH-i, IH-i koji brzo proliferiraju (dojenčad do 4 mjeseca) i koji su na mjestima izloženim trenju, maceraciji ili pritisku, odnosno na specifičnim mjestima (glava, vrat, perioralna regija, perinealna/perianalna regija, intertriginozna područja)^{10,21}.

Krvarenje

Krvarenje je rijetko i gotovo uvijek povezano s ulceriranim IH-ima. U velikoj prospektivnoj studiji krvarenje je bilo prisutno u 41 % ulceriranih lezija, a u samo 2 % slučajeva bilo je klinički značajno²¹. Krvarenje iz IH-a bez ulceracije većinom je minimalno, obično nakon površinske traume i prestaje spontano ili nakon blage kompresije.

Poremećaj hranjenja. Poremećaj hranjenja može nastati kod IH-a perioralne regije ili dišnog puta. Bolne ulcerirane perioralne lezije otežavaju hranjenje. Infantilni hemangiomi dišnog puta mogu uzrokovati smetnje disanja i gutanja⁷.

Respiratorne teškoće

Infantilni hemangiomi mogu biti prisutni izolirano u dišnom putu, bez kožnih lezija. Opstrukcija dišnog puta supra- ili subglotičnim IH-ima najčešće se prezentira progresivnim bifazičnim inspiratornim i ekspiratornim stridorom u prvih 6 do 12 tjedana života. Infantilni hemangiomi dišnog puta su češći kod segmentalnih lezija u području brade (engl. *beard distribution*), koje uključuje preaurikularne regije, donju usnu, vršak brade i prednju stranu vrata, a još češći kod bilateralne distribucije. Stoga na IH-e dišnog puta treba pomisliti u svakog djeteta s hemangiomima cervikofacijalno-mandibularne distribucije u kojeg se razvija progresivno hripanje, stridor, promukli kašalj i cijanoza²².

Poremećaj vida

Periorbitalni IH-i mogu kompromitirati normalan razvoj funkcije vida. Poremećaji vida češći su kod hemangioma na gornjem kapku, promjera većeg od 1 cm, smještenih nazalno ili na rubu kapka te onih koji potiskuju očnu jabučicu ili uzrokuju ptozu. Najčešća komplikacija je astigmatizam, kao posljedica direktnog pritiska rastućeg hemangioma na rožnicu. Drugi problemi uključuju ptozu, ptozu, strabizam i anizotropiju²³.

Zastojna srčana insuficijencija

Kongestivno zatajenje srca, iako rijetko, može nastati u dojenčadi s velikim hemangiomima kože te difuznim ili multifokalnim hemangiomima jetre kao posljedica arteriovenskog šantiranja velikog volumena krvi kroz leziju. Najčešći simptomi su nenapredovanje na težini, slabo uzimanje hrane, srčani šum i hepatomegalija⁷.

DIJAGNOSTIČKI PRISTUP

Dijagnoza IH-a najčešće se postavlja na osnovi anamneze i kliničke slike. Slikovne pretrage indicirane su u nejasnim slučajevima, kod potrebe za procjenom proširenosti lezije ili kod praćenja terapijskog učinka. Ultrazvuk s obojenim doplerom je inicijalna metoda izbora. Sonografski se prikazuje dobro ograničena mekotkivna tvorba visokog protoka, a u fazi involucije područja pojačane ehogenosti zbog zamjene masnim tkivom. Proširenost lezije i anatomski odnosi bolje se prikazuju magnetskom rezonancijom (MR), kao i razlikovanje brzorastućih IH-a od drugih vaskularnih lezija visokog protoka (na primjer arteriovenskih malformacija), ali je nedostatak potreba za općom anestezijom u male djece. Magnetska rezonancija indicirana je u slučaju udruženih anomalija (PHACE sindrom, spinalni disrafizam, anogenitourinarne anomalije)^{7,24}.

LIJEČENJE

Terapijski pristup djetetu s IH-ima treba biti individualiziran, zasnovan na veličini lezije, morfologiji, lokalizaciji, prisutnim ili mogućim komplikacijama, dobi djeteta te brzini rasta ili involucije IH-a u vrijeme evaluacije. Djecu s kompliciranim IH-ima i onu za koju se razmatra liječenje potrebno je uputiti pedijatrijskom hematologu ili drugom ekspertu, i to u prvih nekoliko mjeseci života, odnosno u ranoj proliferativnoj fazi hemangioma. Važna je edukacija obitelji glede prirodnog tijeka IH-a, mogućih komplikacija, terapijskih indikacija i očekivane učinkovitosti liječenja.

Za većinu nekompliciranih lokaliziranih IH-a dostatno je praćenje, s obzirom na to da lezije beziznimno involuiraju nakon prve godine.

Preporučuju se redovite kontrole i serijsko fotografiranje. Indikacije za intervenciju uključuju: IH-i koji potencijalno životno ugrožavaju dijete (opstrukcija dišnog puta, kongestivno zatajenje srca, teška hipotireoza); IH-i s postojećim ili mogućim funkcionalnim oštećenjem, bolovima ili krvarenjem; IH-i s udruženim anomalijama; vrlo veliki, brzo rastući IH-i⁷. Uz navedeno, intervenciju treba razmotriti kod IH-a koji prijete trajnim kozmetičkim oštećenjima. Daljnje je pitanje izbor

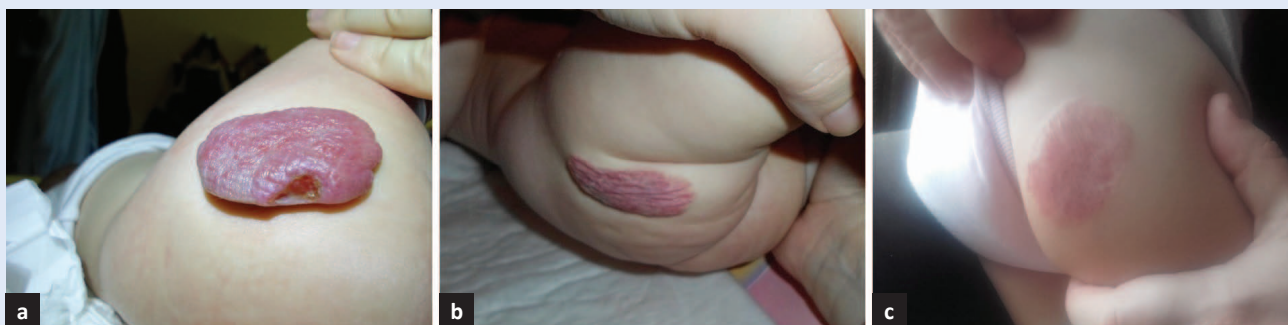
terapijskog modaliteta. Medikamantozna terapija obuhvaća topičku i sistemska primjenu lijekova.

Lokalna terapija

Lokalna terapija koristi se za male ili površinske IH-e te one za koje je kontraindicirana sistemska primjena. Ne primjenjuje se kod kompliciranih lezija. Uključuje topičke beta-blokatore, kortikosteroide i imikvimod. Timolol-maleat je neselektivni inhibitor β -adrenergičkih receptora dostupan u 5 %-tnoj otopini. Primjenjuje se 2 do 3 puta dnevno kroz 6 do 12 tjedana ili do postizanja stabilnog poboljšanja. Ako nema odgovora nakon prvih 4 do 6 tjedana, liječenje treba prekinuti. Opisana je primjena topičkih beta-blokatora kod malih ulceriranih IH-a ili u prevenciji rebound fenomena u djece u koje se ukida propranolol. Također postoji zabrinutost o mogućem sustavnom učinku topičkog timolola u dojenčadi s velikim i ulceriranim IH-ima te na lezijama u blizini sluznica²⁵. Topički (klobetazol propionat) i intralezionalni (triamkilonol) kortikosteroidi rjeđe se koriste od timolola i također su učinkoviti. Najčešći neželjeni učinci su atrofija kože, hipopigmentacija i hipertrichoza¹⁰. Imikvimod je topički imunomodulator s antiangiogenim i proapoptičkim djelovanjem. Nema dovoljno radova o njegovoj primjeni u dojenčadi s IH-ima²⁶.

Propranolol

Propranolol, neselektivni blokator beta adrenergičkih receptora, danas je lijek prvog izbora za IH-e u kojih je indicirana sistemska farmakoterapija. Pretpostavljeni mehanizmi djelovanja uključuju vazokonstrikciju, inhibiciju angiogeneze, regulaciju renin-angiotenzinskog sustava i inhibiciju stvaranja dušičnog oksida. Propranolol također zaustavlja diferencijaciju matičnih stanica IH-a u endotelne stanice ili pericite, smanjuje kontraktilnost pericita i/ili stimulira adipogenezu²⁷. Prije početka terapije je potrebna detaljna anamneza i fizikalni pregled, s osobitom pažnjom na respiratorni i kardijalni sustav, uključujući EKG. Propranolol je kontraindiciran u djece s bradikardijom, hipotenzijom, atrioventrikulskim blokom II. i III. stupnja, srčanim zatajenjem, astmom i poznatom preosjetljivošću na lijek. Početna doza propranolola je 1 mg/kg/dan u 2 ili češće 3 doze, uz obrok. Doza se postepeno povećava do ciljane doze 2 do 3,4 mg/kg/dan.



Slika 1. a. Hemangiom u 4 mjeseca starog ženskog dojenčeta. b. Nakon 4 mjeseca terapije propranololom. c. Nakon 8 mjeseci terapije propranololom. (Prikaz vlastitog pacijenta)

Neželjeni učinci su rijetki, a uključuju poremećaje spavanja, akrocijanozu, hipotenziju, bradikardiju, bronhospazam, hipoglikemiju i hiperkalemiju^{7,27}. Preporučuje se kliničko praćenje odgovora jednom mjesečno i podešavanje doze lijeka prema tjelesnoj masi. Liječenje se provodi do značajne kliničke regresije, što je najčešće do navršenih 8 do 12 mjeseci života, odnosno dobi djeteta kada normalno počinje spontana involucija hemangioma (slika 1). Propranolol se većinom ukida postepeno tijekom 1 do 3 tjedna. Rebound fenomen se opaža u 14 do 25 % djece, a ponekad zahtijeva ponovno uvođenje propranolola s također dobrim odgovorom.⁷

Sistemske kortikosteroidi

Sistemske prednizolon je terapijska opcija za velike i komplicirane IH-e za koje je kontraindicirana terapija propranololom. Mehanizam djelovanja je višestruk, a uključuje inhibiciju angiogeneze i adipogenezu. Uobičajena početna doza je 2 do 3 mg/kg/dan u jednoj jutarnjoj dozi (radi manje adrenalne supresije). Duljina terapije je 4 do 12 tjedana, ovisno o odgovoru, dobi djeteta i fazi rasta IH-a. Ukida se vrlo postepeno kroz nekoliko mjeseci do potpunog ukidanja u dobi od 9 do 12 mjeseci. Neželjeni učinci su češći kod primjene viših doza kroz razdoblje dulje od 6 mjeseci: kušnogoidne značajke, promjene ponašanja (iritabilnost, depresija, insomnija), hipertenzija, imunosupresija, zastoj u rastu, povećan apetit, prirast tjelesne mase, gastritis, miopatija i osteopenija²⁸.

Ostala terapija

U liječenju kompliciranih IH-a prije propranolola primjenjivali su se vinkristin i interferon- α . Vinkristin je citostatik s antiangiogenim učinkom, koji je

većinom korišten u terapiji Kasabach-Merritt sindroma (gigantski hemangiom, trombocitopenija i potrošna koagulopatija). Interferon- α 2a i 2b su moćni inhibitori angiogeneze⁷. Neželjeni učinci vinkristina i interferona- α značajno ograničavaju njihovu primjenu. Laserska terapija ima ograničenu dubinu penetracije i češće se primjenjuje kao dio multimodalne terapije za refraktorne ulcerirane lezije. Kirurška terapija je vrlo rijetko indicirana u proliferativnoj fazi (kontraindicirana ili neuspješna farmakoterapija, fokalna zahvaćenost na anatomski povoljnom području)²⁹. Tijekom faze involucije potrebne su periodične kontrole s procjenom koristi ekscizije spram rizika. Vrijeme intervencije ovisi o dobi djeteta (obično nakon 4 godine kada je involucija većinom dovršena), lokalizaciji i stupnju deformiteta. Kauterizacija, radioterapija i krioterapija mogu rezultirati većim ožiljkom nego kod neliječenih IH-a te se općenito ne preporučuju¹⁰.

Izjava o sukobu interesa: Autori izjavljuju da ne postoji sukob interesa.

LITERATURA

1. International Society for the Study of Vascular Anomalies [Internet]. Milwaukee: The Association; c2014 [cited 2016 Apr 20]. ISSVA classification for vascular anomalies. Available from: <http://issva.org/classification>.
2. Kilcline C, Frieden IJ. Infantile hemangiomas: how common are they? A systematic review of the medical literature. *Pediatr Dermatol* 2008;25:168-73.
3. Dickison P, Christou E, Wargon O. A prospective study of infantile hemangiomas with a focus on incidence and risk factors. *Pediatr Dermatol* 2011;28:663-9.
4. Hoornweg MJ, Smeulders MJ, Ubbink DT, van der Horst CM. The prevalence and risk factors of infantile hemangiomas: a case-control study in the Dutch population. *Paediatr Perinat Epidemiol* 2012;26:156-62.

5. Haggstrom AN, Drolet BA, Baselga E, Chamlin SL, Garzon MC, Horii KA et al. Prospective study of infantile hemangiomas: demographic, prenatal, and perinatal characteristics. *J Pediatr* 2007;150:291-4.
6. Metry, DW. Epidemiology, pathogenesis, clinical features, and complications of infantile hemangiomas [Internet]. Up to date, Inc. c2016 [cited 2016 Jun 5]. Available from: <http://www.uptodate.com/contents/epidemiology-pathogenesis-clinical-features-and-complications-of-infantile-hemangiomas>.
7. Darrow DH, Greene AK, Mancini AJ, Nopper AJ. Diagnosis and Management of Infantile Hemangioma. *Pediatrics* 2015;136:e1060-104.
8. Yu Y, Flint AF, Mulliken JB, Wu JK, Bischoff J. Endothelial progenitor cells in infantile hemangioma. *Blood* 2004;103:1373-5.
9. Kleinman ME, Blei F, Gurtner GC. Circulating endothelial progenitor cells and vascular anomalies. *Lymphat Res Biol* 2005;3:234-9.
10. Boye E, Yu Y, Paranya G, Mulliken JB, Olsen BR, Bischoff J. Clonality and altered behavior of endothelial cells from hemangiomas. *J Clin Invest* 2001;107:745-52.
11. Ritter MR, Reinisch J, Friedlander SF, Friedlander M. Myeloid cells in infantile hemangioma. *Am J Pathol* 2006;168:621-8.
12. Chang LC, Haggstrom AN, Drolet BA, Baselga E, Chamlin SL, Garzon MC et al. Growth characteristics of infantile hemangiomas: implications for management. *Pediatrics* 2008;122:360-7.
13. Couto RA, Maclellan RA, Zurakowski D, Greene AK. Infantile hemangioma: clinical assessment of the involuting phase and implications for management. *Plast Reconstr Surg* 2012;130:619-24.
14. Bauland CG, Lüning TH, Smit JM, Zeebregts CJ, Spauwen PH. Untreated hemangiomas: growth pattern and residual lesions. *Plast Reconstr Surg* 2011;127:1643-8.
15. Suh KY, Frieden IJ. Infantile hemangiomas with minimal or arrested growth: a retrospective case series. *Arch Dermatol* 2010;146:971-6.
16. Haggstrom AN, Lammer EJ, Schneider RA, Marcucio R, Frieden IJ. Patterns of infantile hemangiomas: new clues to hemangioma pathogenesis and embryonic facial development. *Pediatrics* 2006;117:698-703.
17. Metry DW, Garzon MC, Drolet BA, Frommelt P, Haggstrom A, Hall J et al. PHACE syndrome: current knowledge, future directions. *Pediatr Dermatol* 2009; 26:381-98.
18. Iacobas I, Burrows PE, Frieden IJ, Liang MG, Mulliken JB, Mancini AJ et al. LUMBAR: association between cutaneous infantile hemangiomas of the lower body and regional congenital anomalies. *J Pediatr* 2010;157:795-801.
19. Haggstrom AN, Drolet BA, Baselga E, Chamlin SL, Garzon MC, Horii KA et al. Prospective study of infantile hemangiomas: clinical characteristics predicting complications and treatment. *Pediatrics* 2006;118:882-7.
20. Kim HJ, Colombo M, Frieden IJ. Ulcerated hemangiomas: clinical characteristics and response to therapy. *J Am Acad Dermatol* 2001;44:962-72.
21. Chamlin SL, Haggstrom AN, Drolet BA, Baselga E, Frieden IJ, Garzon MC et al. Multicenter prospective study of ulcerated hemangiomas. *J Pediatr* 2007;151:684-9.
22. O TM, Alexander RE, Lando T, Grant NN, Perkins JA, Blitzer A et al. Segmental hemangiomas of the upper airway. *Laryngoscope* 2009;119:2242-7.
23. Ceisler EJ, Santos L, Blei F. Periocular hemangiomas: what every physician should know. *Pediatr Dermatol* 2004;21:1-9.
24. Kassarijian A, Zurakowski D, Dubois J, Paltiel HJ, Fishman SJ, Burrows PE. Infantile hepatic hemangiomas: clinical and imaging findings and their correlation with therapy. *AJR Am J Roentgenol* 2004;182:785-95.
25. Ovadia SA, Landy DC, Cohen ER, Yang EY, Thaller SR. Local administration of β -blockers for infantile hemangiomas: a systematic review and meta-analysis. *Ann Plast Surg* 2015;74:256-62.
26. McCuaig CC, Dubois J, Powell J, Belleville C, David M, Rousseau E et al. A phase II, open-label study of the efficacy and safety of imiquimod in the treatment of superficial and mixed infantile hemangioma. *Pediatr Dermatol* 2009;26:203-12.
27. Drolet BA, Frommelt PC, Chamlin SL, Haggstrom A, Bauman NM, Chiu YE et al. Initiation and use of propranolol for infantile hemangioma: report of a consensus conference. *Pediatrics* 2013;131:128-40.
28. Greene AK, Couto RA. Oral prednisolone for infantile hemangioma: efficacy and safety using a standardized treatment protocol. *Plast Reconstr Surg* 2011;128:743-52.
29. Li WY, Chaudhry O, Reinisch JF. Guide to early surgical management of lip hemangiomas based on our experience of 214 cases. *Plast Reconstr Surg* 2011;128:1117-24.