

# Kirurški pristup pacijentu s nekrotizirajućim enterokolitisom

---

**Cukon, Frida**

**Master's thesis / Diplomski rad**

**2022**

*Degree Grantor / Ustanova koja je dodijelila akademski / stručni stupanj:* **University of Rijeka, Faculty of Medicine / Sveučilište u Rijeci, Medicinski fakultet**

*Permanent link / Trajna poveznica:* <https://um.nsk.hr/um:nbn:hr:184:622108>

*Rights / Prava:* [In copyright](#)/[Zaštićeno autorskim pravom.](#)

*Download date / Datum preuzimanja:* **2024-11-05**



*Repository / Repozitorij:*

[Repository of the University of Rijeka, Faculty of Medicine - FMRI Repository](#)



SVEUČILIŠTE U RIJECI  
MEDICINSKI FAKULTET  
INTEGRIRANI PREDDIPLOMSKI I DIPLOMSKI  
SVEUČILIŠNI STUDIJ MEDICINE

Frida Cukon

KIRURŠKI PRISTUP PACIJENTU S NEKROTIZIRAJUĆIM ENTEROKOLITISOM

Diplomski rad

Rijeka, 2022.

SVEUČILIŠTE U RIJECI  
MEDICINSKI FAKULTET  
INTEGRIRANI PREDDIPLOMSKI I DIPLOMSKI  
SVEUČILIŠNI STUDIJ MEDICINE

Frida Cukon

KIRURŠKI PRISTUP PACIJENTU S NEKROTIZIRAJUĆIM ENTEROKOLITISOM

Diplomski rad

Rijeka, 2022.

Mentor rada: doc. dr. sc. Ana Bosak Veršić, dr. med.

Diplomski rad ocjenjen je dana 27. lipnja 2022. u/na Medicinskom fakultetu Sveučilišta u

Rijeci pred povjerenstvom u sastavu:

1. izv. prof. prim. dr. sc. Harry Nikolić, dr. med. (predsjednik Povjerenstva)
2. izv. prof. prim. dr. sc. Nado Bukvić, dr. med.
3. doc. dr. sc. Kristina Lah Tomulić, dr. med.

Rad sadrži 41 stranicu, 11 slika, 7 tablica, 36 literaturnih navoda.

## **ZAHVALA**

Zahvaljujem se svojoj mentorici doc. dr. sc. Ani Bosak Veršić na suradnji i pomoći pri pisanju ovog diplomskog rada. Hvala na strpljenju, savjetima i podršci u ovom periodu.

Hvala svim djelatnicima i suradnicima Medicinskog fakulteta u Rijeci na prenesenom znanju, poticanju i pomoći.

Zahvalna sam svojim prijateljima i kolegama koji su slušali moje misli i pratili me kroz sve ove godine. Uljepšali ste ih neizmjereno. (zahvala i za pomoć pri odabiru fonta ovog rada)

I za kraj, najveća zahvala mojoj obitelji za bezgraničnu podršku svih mojih ideja, savjetovanje i razumijevanje kroz lijepe i manje lijepe trenutke. Zahvalna sam što ste mi omogućili ovakav divan život.

## SADRŽAJ

1. UVOD .....	1
1.1. Patogeneza.....	1
1.2. Klinička slika.....	3
1.3. Dijagnoza .....	7
1.4. Liječenje .....	8
1.4.1. Medikamentozno liječenje .....	8
1.4.1. Kirurško liječenje .....	9
1.5. Komplikacije i ishod .....	12
2. SVRHA RADA .....	14
3. ISPITANICI I POSTUPCI .....	15
3.1. Ispitanici .....	15
3.2. Postupci .....	15
4. REZULTATI.....	17
4.1. Gestacijska dob i porođajna težina.....	17
4.2. Dijagnoza .....	19
4.3. Klinički nalaz .....	20
4.4. Starost na dan operacije.....	20
4.5. Operativni zahvat .....	21
4.6. Postoperativno hranjenje .....	24
4.7. Otpust pacijenata .....	24
4.8. Umrli pacijenti.....	25
4.10. Ishod unutar prve godine života .....	26
4.11. Korelacije s ishodom .....	27
5. RASPRAVA.....	29
6. ZAKLJUČAK .....	34
8. SUMMARY .....	36
9. LITERATURA.....	37
10. ŽIVOTOPIS .....	41

## **POPIS SKRAĆENICA I AKRONIMA**

NEC – nekrotizirajući enterokolitis

< - manje od

> - veće od

g – gram

TLR – eng. Toll-like receptor

TNF – eng. Tumor necrosis factor; faktor nekroze tumora

IL – interleukin

DIK – diseminirana intravaskularna koagulacija

PPD – primarna peritonealna drenaža

## **1. UVOD**

Nekrotizirajući enterokolitis (NEC) ubraja se u najčešća gastrointestinalna hitna stanja u novorođenčeta. To je bolest obilježena razvojem nekroze stijenke crijeva s perforacijom i posljedičnim peritonitisom. (1) Procjenjuje se da se javlja u 1 do 3 slučaja na 1000 živorođenih. Radi nedosljednosti u dijagnozi i prikupljanju podataka objavljenih studija prava incidencija NEC-a je nepoznata. (2)

U više od 90% slučajeva javlja se u nedonoščadi <32 tjedna gestacije, rođene s težinom <1500g. Incidencija NEC-a opada s povećanjem gestacijske dobi i porodne mase. (2) U terminske novorođenčadi javlja se s incidencijom od 0,17 na 1000 živorođenih. (3) Takva djeca obično imaju neku pridruženu bolest poput kongenitalne bolesti srca, sepse, konvulzija, hipoglikemije, gastroshize, respiratornog distresa i druge. (2)

Pojava bolesti neovisna je o socioekonomskom statusu majke, geografskom položaju ili godišnjem dobu, a novija istraživanja pokazuju da je incidencija veća u muške dojenčadi crne rase. (3,4)

Poboljšanjem opće i specijalne zdravstvene skrbi, stopa preživljenja ozbiljno ugroženog novorođenčeta niske porođajne težine i gestacijske dobi sve je veća te je za očekivati da će se broj djece s NEC-om s vremenom povećavati.

### **1.1. Patogeneza**

Patogeneza NEC-a do danas nije u potpunosti shvaćena, ali se smatra da je multifaktorske prirode. Najvažniji čimbenik rizika je prematuritet, zbog čega se 90% NEC-ova objašnjava kao posljedica nekoliko udruženih mehanizma koji uključuju nezrelost crijevnog trakta i imunološkog sustava te crijevnu disbiozu što rezultira povećanim rastom patogenih bakterija i pretjeranim upalnim odgovorom crijeva. (5)



Nezrela mukozna barijera čini stijenku crijeva propusnijom za prodor bakterija. Nezrela pokretljivost crijeva koja rezultira odgođenim vremenom tranzita u kombinaciji sa nezrelom imunološkom i biokemijskom zaštitom dovode do povećane proliferacije bakterija u gastrointestinalnom sustavu. (5,6,7)

Komenzalne bakterije djeluju simbiotski s crijevima regulirajući ekspresiju gena uključenih u crijevno sazrijevanje i funkciju te omogućuju zaštitu od prekomjernog naseljavanja potencijalno patoloških organizama. Sve je više dokaza da mikrobna disbioza tj. poremećaj komenzalne kolonizacije bakterija sa prekomjernim rastom bakterija, uključujući potencijalno patogene, igra ključnu ulogu u razvoju NEC-a. Smanjenim sazrijevanjem crijeva i njihovom povećanom propusnosti, crijevna disbioza doprinosi većoj translokaciji bakterija iz lumena u crijevno tkivo, što dovodi do upalnog odgovora s aktivacijom citokina, apoptoze i nekroze. (5,8) Utjecaj rane empirijske antibiotske terapije na mikrobiom i njegov učinak na rizik od NEC-a , unatoč istraživanjima, do sada još nije poznat. (5)

Enteralna prehrana adaptiranim mliječnim formulama također povećava rizik razvoja NEC-a u usporedbi s prehranom majčinim mlijekom. Novorođenčad, posebno nedonoščad, nisu razvila sposobnost potpunog probavljanja i apsorpcije hranjivih tvari te fermentacija nepotpuno probavljenih ugljikohidrata i lipida iz mlijeka i mliječne formule može uzrokovati ozljedu sluznice crijeva. Smatra se da hranjenje ljudskim mlijekom više stimulira rast komenzalnih bakterija u usporedbi s mliječnom formulom te ono samo po sebi sadrži čimbenike koji smanjuju upalu. (5,9,10) Čimbenici rasta u majčinom mlijeku, poput epidermalnog faktora rasta, doprinose popravku poremećaja sluznice crijeva. Također, ljudsko mlijeko poboljšava peristaltiku, čime se izbjegava zastoj mlijeka i smanjuje crijevna propusnost.

Hiperosmolarni lijekovi i/ili formule, poput teofilina, fenobarbitala, multivitamina, hiperosmoarnih kontrastnih sredstava za radiografsku crijevnu dijagnostiku, mogu uzrokovati

ozljedu sluznice i rezultirati NEC-om. (5,11,12) Sredstva koja smanjuju želučanu kiselost, poput antagonista histaminskih receptora tipa II, djeluju tako smanjuju funkciju želučane kiseline na inhibiciju rasta bakterija. (5)

Nedonošćad <32 tjedna gestacije zbog nerazvijenosti imunološkog sustava obrane posredstvom antitijela, koriste urođeni imunološki sustav. Glavna komponenta urođene imunosti su TLR koji se nalaze na apikalnim granicama crijevnih epitelnih stanica. TLR-4 veže se na lipopolisaharid, komponentu gram negativnih bakterija. Pretjerana i nekontrolirana TLR signalizacija inducirana infektivnim agensima i iritansima sluznice rezultira izrazitom upalom koja dovodi do oslobađanja kemokina i citokina poput TNF i IL. To dodatno pogoršava ozljedu sluznice, povećava vaskularnu propusnost i privlači upalne stanice te rezultira apoptozom i staničnom nekrozom crijeva. (5, 13)

U terminske novorođenčadi te nedonošćadi >2500g, NEC je povezan s predisponirajućim stanjima poput kongenitalne srčane bolesti, perinatalne asfiksije, sepse, hipotenzije endokrinim poremećajima i respiratornim i gastrointestinalnim defektima. Temeljni mehanizam nastanka NEC-a kod ovakve djece je još uvijek nepoznat, ali se povezuje s povećanjem otpora u mezenterijalnim krvnim žilama te posljedičnim smanjenjem perfuzije crijeva i gubitka integriteta zajedno s hranjenjem mlijekom koje nije majčino. (3,5,14)

## **1.2. Klinička slika**

Klinički se bolest najčešće očituje između drugog i trećeg tjedna života. Vrijeme pojave simptoma varira i čini se da je obrnuto proporcionalno gestacijskoj dobi. Istraživanja pokazuju da je u dojenčadi s gestacijskom dobi < 26 tjedana medijan pojave simptoma 23 dana, a dok u onih s gestacijskom dobi > 31 tjedna bolest započinje u prosjeku 11. dana života. (2,15)

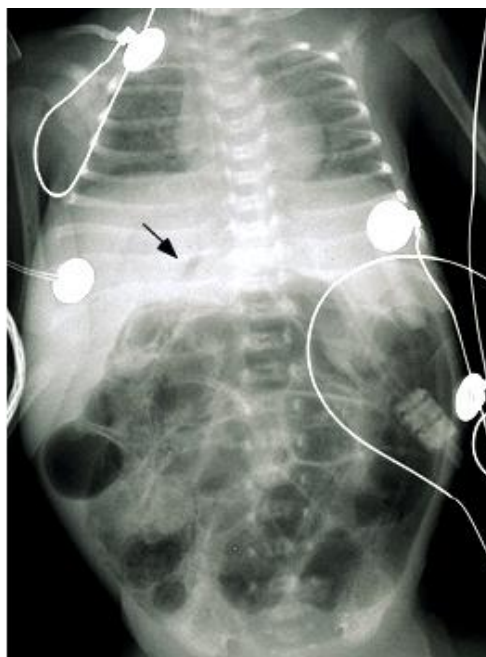Većina nedonoščadi nakon rođenja su zdrava, dobro se hrane i napreduju na tjelesnoj masi prije razvoja kliničke slike NEC-a. (2,14) Jedan od prvih znakova je nagla promjena tolerancije na hranjenje. Kod djeteta se primjećuje distenzija i pojačana osjetljivost abdomena, povraćanje čiji je sadržaj često obojen žuči te sukrvav proljev. Uočava se retencija želučanog i crijevnog sadržaja u želucu koji je promijenjene boje u žućnu ili krvavu. Zvukovi crijeva mogu biti pojačani ili odsutni. Nespecifični znakovi uključuju apneju, zatajenje disanja, bradikardiju, letargiju ili temperaturnu nestabilnost. 20-30% dojenčadi s NEC-om ima pridruženu bakterijemiju što pridonosi nastanku sistemskih simptoma. Hipotenzija se javlja kao posljedica septičkog šoka i prisutna je u teškim slučajevima. (1,2,3,16)

Podaci o kliničkoj prezentaciji NEC- a u terminske novorođenčadi su ograničeni. Dosadašnja iskustva pokazuju da se razvija u djece s predisponirajućom bolešću ili stanjem poput kongenitalne srčane bolesti ili sepse, a koja se ne hrani humanim mlijekom. Bolest je ranijeg početka u odnosu na nedonoščad, a simptomi i znakovi NEC-a su jednaki. (2,14)

Modificirani Bellovi kriteriji daju ujednačenu kliničku definiciju NEC-a na temelju težine sistemnih, intestinalnih, radioloških i laboratorijskih nalaza. Raspoređeni su tako da svaki viši stadij uključuje, uz karakteristike prethodnog stadija, dodatne nalaze koji doprinose većoj težini bolesti. (tablica 1)

Stadij I: Suspekti NEC, karakteriziran je nespecifičnim sistemskim znakovima poput temperaturne nestabilnosti, apneje, bradikardije i letargije. Intestinalni znakovi uključuju rezistenciju želučanog sadržaja, blagu nadutost trbuha, povraćanje i nalaz krvi u stolici. Stadij I dijeli se na IA - okultno krvarenje u stolici i IB - masivno krvarenje u stolici. Rentgenske snimke abdomena mogu biti urednog nalaza ili pokazati dilataciju crijeva u skladu s blagim ileusom. Postoje neslaganja je li ovaj stadij definiran kao NEC ili netolerancija na hranjenje ili ileus nedonoščadi.

Stadij II: Dokazani NEC, obuhvaća znakove stadija I uz odsutnost zvukova peristaltike crijeva s ili bez napetosti trbuha. Stadij II A označava blagu bolest, dok stadij IIB prikazuje umjerenu bolest s jačom napetosti trbuha . Kod neke je dojenčadi prisutan celulitis trbušne stijenke ili palpabilna masa u donjem desnom kvadrantu. Imaju blagu metaboličku acidozu i trombocitopeniju. Nalazi na rentgentskoj snimci abdomena uključuju, uz prijašnje, pneumatosis intestinalis, što je definirajuća značajka ovog stadija, plin u portalnoj veni i/ili ascites. (slika 1)



Slika 1: Rentgentski snimak abdomena. Pneumatosis intestinalis i sumnja na plin u portalnoj veni (strelica) i/ili slobodan intraperitonealni zrak. (Preuzeto s UpToDate) (3)

Stadij III: Uznapredovali NEC predstavlja najteži oblik bolesti. Stadij IIIA i IIIB razlikuju se po prisutnosti perforacije crijeva vidljive kao pneumoperitoneum. na rentgentskoj snimci abdomena. Uz znakove prethodnih stadija, prisutni su hipotenzija, bradikardija, apneja u kombinaciji sa znakovima peritonitisa, jakom nadutošću i povraćanjem. Laboratorijski su praćeni kombinacijom respiratorne i metaboličke acidoze, neutropenijom i DIK-om. (2,3)

Tablica 1: Modificirani Bellovi kriteriji za stadije NEC-a, Prema Neu J. 1996.

<b>Stadij</b>	<b>Klasifikacija</b>	<b>Sistemiški znakovi</b>	<b>Abdominalni znakovi</b>	<b>RTG</b>
<b>IA</b>	Sumnja na NEC	temperaturna nestabilnost apneja bradikardija letargija	želučana retencija blaga nadutost povraćanje okultno krvarenje u stolici	normalan ili blagi meteorizam blagi ileus
<b>IB</b>	Sumnja na NEC	kao iznad	kao iznad + vidljiva krv u stolici	kao iznad
<b>IIA</b>	Dokazani NEC -blaga bolest	kao iznad	kao iznad + odsutni zvučnici peristaltike s/bez napetosti abdomena	distenzija crijeva ileus pneumatozis intestinalis
<b>IIB</b>	Dokazani NEC -umjerena bolest	kao iznad + blaga metabolička acidoza blaga trombocitopenija	kao iznad + jača napetost abdomena s/bez celulitisa trbušne stijenke palpabilna masa u desnom donjem kvadrantu	kao iznad + plin u portalnoj veni s/bez ascitesa
<b>IIIA</b>	Uznapredovali NEC -intaktno crijevo	kao iznad + hipotenzija bradikardija jaka apneja kombinirana respiratorna i metabolička acidoza DIK neutropenija	kao iznad + znakovi generaliziranog peritonitisa jaka napetost abdomena povraćanje	kao iznad + dokazan ascites
<b>IIIB</b>	Uznapredovali NEC -perforirano crijevo	kao iznad	kao iznad	kao iznad + peritoneum

### 1.3. Dijagnoza

Dijagnoza NEC-a postavlja se na temelju kliničkih, radioloških i patohistoloških nalaza. Najkarakterističnije kliničke značajke predstavljaju distenzija trbuha, žučno povraćanje ili želučana retencija te prisutnost krvi u stolici.

Rentgenske snimke abdomena rade se u ležećem položaju te na boku bez kontrasta. Nakon početne procjene radiogrami se ponavljaju svakih 8-12h tijekom prvih nekoliko dana ili do poboljšanja stanja djeteta. (1,2,13) Obično se koriste za potvrdu dijagnoze i praćenje progresije bolesti. Nedostatak im je nespecifičnost i neosjetljivost pa se ne koriste samostalno za postavljanje ili odbacivanje dijagnoze nego se tumače u kontekstu ostalih kliničkih nalaza. U većine dojenčadi mogu se vidjeti karakteristične radiografske značajke. Dilatacija crijevnih vijuga može se vidjeti već u ranoj fazi bolesti, stijenka crijeva može biti nešto zadebljana i edematozna te se mogu vidjeti aerolikvidni nivoi. Pneumatosis intestinalis, raslojavanje stijenke i nalaz mjehurića plina unutar stijenke crijeva predstavlja patognomoničan nalaz, međutim nije osjetljiva metoda u nedonoščadi gestacijske dobi <28 tjedana te se ne može koristiti samostalno za postavljanje dijagnoze. (17,18) S napredovanjem, mjehurići plina mogu se vidjeti unutar jetre, žučnih vodova i u portalnoj veni. (3) Pneumoperitoneum predstavlja zrak u peritonealnoj šupljini koji se vidi između dijafragme i jetre i znak je perforacije crijeva. (1,18)

Ultrazvučni znakovi NEC-a vide se prije rentgenskih, ali ograničeni su nedostatkom podataka za točnu primjenu nalaza u donošenju odluka o terapiji. Ultrazvučni znakovi tipični za NEC su zadebljanje stijenke crijeva s plinovima intramuralno, detekcija mehurića zraka u crijevnoj stijenci te hiperehogene čestice koje flotiraju u portalnoj veni i hiperehogene sjene unutar parenhima jetre koje predstavljaju pneumatozu. (3) Color dopplerom se mogu uočiti promjene u perfuziji crijevne stijenke. Dokaz slobodnog zraka u peritonealnoj šupljini, zadebljanje crijevne stijenke i asites ukazuju na znakove perforacije. (2)

Laboratorijski testovi ne koriste se za postavljanje dijagnoze NEC-a, ali služe za potvrdu kliničke slike i stadija NEC-a. Nizak broj trombocita, metabolička acidoza, hiponatrijemija i povećanje razine glukoze u serumu upućuju na postojanje nekroze ili sepse te govore u prilog NEC-u. (2,19) Diseminirana intravaskularna koagulacija je čest nalaz u dojenčadi s teškim NEC-om te se u takvih bolesnika primjenjuje nadomjesna terapija. Obzirom da je sepsa često popratni nalaz NEC-a uzimaju se uzorci za hemokulturu prije empirijskog davanja antibiotika, a kasnije se prema nalazima antibiograma modificira antibiotska terapija. (1,20) Testovi stolice su nespecifični jer veliki broj dojenčadi <1800g ima barem jednu stolicu pozitivnu na okultno krvarenje. (21)

Definitivna dijagnoza NEC-a postavlja se patohistološkim nalazom crijevne upale, infarkta i nekroze na uzorcima kirurških ili postmortalnih dijelova crijeva.

Diferencijalno dijagnostički u obzir dolaze infektivni enteritis, spontana intestinalna perforacija, volvulus, Hirshprungova bolest, tromboembolična infarkcija crijeva te sindrom enterokolitisa induciran proteinima kravljeg mlijeka. (2,3,14)

## **1.4. Liječenje**

Uspjeh liječenja ovisi o ranom prepoznavanju bolesti i rano započetom liječenju. (1) Prednost se, kada je moguće, daje konzervativnoj terapiji.

### **1.4.1. Medikamentozno liječenje**

Medikamentozno liječenje provodi se u jedinicama intenzivnog liječenja. Započinje se odmah kod sumnje na NEC. Uključuje potporno liječenje, empirijsku antibiotsku terapiju te niz serijskih pregleda uz laboratorijsko i radiološko praćenje i korekciju. (22)

Potporna njega uključuje prekid davanja bilo čega na usta te uspostave sukcije želuca ili duodenuma gastričnom ili duodenalnom sondom. (1) To osigurava poštedu crijeva što je osnova za njihov oporavak. Za to vrijeme provodi se totalna parenteralna prehrana u trajanju

najmanje 7-10 dana. Enteralno hranjenje se nastavlja postupno kako se kliničko stanje djeteta poboljšava. (23)

Nakon uzimanja uzoraka za hemokulturu na aerobne i anaerobne uzročnike daje se empirijska antibiotska terapija širokog spektra pr. ampicilin+aminoglikozid+metronidazol radi suzbijanja sepse koja je dokazana u 20-30% slučajeva NEC-a, a u pravilu prati bolest. (1) Vankomicin se uključuje u režim u centrima u kojima je visoka prevalencija MRSA ili enterokokne infekcije rezistentne na ampicilin. Ukoliko postoji sumnja na gljivičnu infekciju koriste se flukonazol ili amfotericin B. Antibiotska terapija primjenjuje se 10-14 dana i modificira se na temelju rezultata kultura.

Provodi se i nadoknada tekućine, analgetska terapija te odgovarajuća respiratorna i kardiovaskularna potpora i ostale mjere koje u neke dojenčadi uključuju korekciju hematoloških i metaboličkih abnormalnosti. (3,22).

#### **1.4.1. Kirurško liječenje**

Odluku o kirurškoj intervenciji donosi multidisciplinarni tim u suradnji neonatologa, dječjeg kirurga i drugog osoblja uključenog u skrb novorođenčeta s NEC-om.

Operativni zahvat provodi se kada postoji dokaz o perforaciji crijeva - pneumoperitoneum na rentgentskoj slici abdomena ili ako se stanje novorođenčeta pogoršava unatoč medicinskom liječenju. (24) Znakovi pogoršanja uključuju pogoršanje nalaza abdominalnog pregleda, znakove peritonitisa, pogoršanje acidoze, rezistentnu trombocitopeniju, porast leukocitoze ili pogoršanje leukopenije i hemodinamsku nestabilnost.

Predoperativna njega uključuje adekvatnu nadoknadu tekućine, ispravljanje klinički značajne anemije ili koagulopatije te osiguranje diureze. (25)

##### **1.4.1.1. Eksplorativna laparotomija**

Cilj ovog zahvata je eksploracija i poštedna ekscizija svih nekrotičnih dijelova crijeva, dekompresija crijeva te uklanjanje gnoja, stolice i nekrotičnog debrisa iz trbušne šupljine. (3)



Zahvat se izvodi u općoj anesteziji. U trbuh se ulazi putem horizontalnog reza, supraumbilikalno ili neposredno ispod umbilikusa pomoću elektrokauterizatora kako bi se osigurala hemostaza. Prilikom ulaska u peritonealnu šupljinu potrebno je paziti da se izbjegne ozljeda dilatiranih crijevnih vijuga. Ako se identificira slobodna intraperitonealna tekućina mogu se uzeti uzorci za anaerobnu, aerobnu i gljivičnu kulturu. Krvava peritonealna tekućina prisutna je kod nekroze, dok se smeđa, zamućena tekućina vidi kod perforacije crijeva. Trbušna šupljina se zatim sustavno pregledava u potrazi za dokazima nekroze i perforacije. Posebna se pozornost posvećuje desnom donjem kvadrantu jer su najčešće zahvaćeni terminalni ileum i proksimalni dio uzlaznog kolona.

Mlohavo, neelastično crijevo bijele, smeđe ili sive boje ukazuje na nekrozu. Sakularne izbočine crijevne stijenke rezultat su mukozne, submukozne i muskularne nekroze te su prekrivene samo slojem seroze. One predstavljaju područja prijeteće crijevne perforacije. Vodeći princip operacije je da se napravi resekcija samo perforiranog i nedvojbeno nekrotiziranog crijeva te, ako je moguće, očuva ileocekalna valvula. (25)

Kod resekcije samo jednog dijela crijeva, stvaraju se proksimalno stoma i distalno mukozna fistula. Održivost crijeva na reznim rubovima utvrdi se prema krvarenju. Enterostoma i mukozna fistula izvode se na suprotnim krajevima incizije, a seroza se zašije na fasciju trbušne stijenke prekinutim šavovima. Ostavi se oko 2cm crijeva da strši iznad trbušne stijenke.

Primarna anastomoza se ne preporuča zbog rizika od ishemije na anastomozi što dovodi do povećane incidencije propuštanja, striktura, fistule ili puknuća. Resekcija s primarnom anastomozom može se izvesti ako je pacijent dobrog općeg stanja bez znakova sepse i koagulopatije s malim segmentom ozlijeđenog crijeva. (22, 25)

Ako je zahvaćeno više segmenata crijeva predložen je niz kirurških opcija: stvaranje više stoma; stvaranje jedne proksimalne stome, a distalni segmenti crijeva anastomoziraju se u

kontinuitetu, zatvaraju se krajevi resekcije te se provodi naknadna reanastomoza za 48-72h. (26) Moore predlaže tehniku zakrpe, drenaže i čekanja, koja uključuje popravak mjesta perforacija, postavljanje 2 Penrose drena u donje kvadrante te dugotrajnu parenteralnu prehranu. Ova tehnika, međutim, ne rješava izvor intraabdominalne sepse, jer ne uključuje resekciju nekrotičnog crijeva. Druga operacija planira se za dva do tri dana kada se ponovno pregleda crijevo i radi resekcija nekrotičnih segmenata. (27)

#### 1.4.1.2. Zatvaranje enterostome

Ovaj se postupak općenito izvodi 1-2 mjeseca nakon prvobitne operacije. Argument protiv ranog zatvaranja stome je teškoća operacije u peritonealnoj šupljini prepunoj adhezija te dobitka na vremenu da se riješi upala. Idealno vrijeme je otprilike 8 tjedana.

Ako se postiže uspjeh s enteralnom prehranom, može se otpustiti pacijenta kući i napraviti reanastomoza nakon nekoliko mjeseci. To djetetu daje priliku da raste i bolje podnosi dodatnu laparotomiju.

Svim pacijentima koji imaju ostatno debelo crijevo nakon početne operacije mora se napraviti kontrastna pretraga debelog crijeva – irigografija kako bi se identificirala sva područja striktura prije zatvaranja stome. Ako postoje, ona se resekiraju pri zatvaranju enterostome. (25)

#### 1.4.1.3. Primarna peritonealna drenaža

Kod ekstremno bolesne novorođenčadi s ekstremno niskom porođajnom težinom <1000g koja ne mogu tolerirati laparotomiju izbor je peritonealna drenaža. (28) To je zahvat koji se izvodi uz krevet dojenčeta u neonatalnoj jedinici intenzivne njege u lokalnoj anesteziji.

Svrha ovog postupka je osigurati smanjenje tlaka s određenom evakuacijom ascitesa kontaminiranog zrakom i stolicom i davanje vremena da se crijeva oporave prije resekcije nekrotičnog dijela. (22) Prvotno je bio zamišljen kao privremeni postupak pred kirurško

liječenje, ali pokazalo se da su neka dojenčad preživjela i bez potrebe za naknadnom laparotomijom. (25)

Radi se poprečni rez u McBurneyevoj točki. Slojevi stijenke se tupo seciraju i ulazi se u peritonealnu šupljinu. Uzimaju se kulture, a peritonealna šupljina se irigira toplom fiziološkom otopinom, Penrose dren se uvači u abdomen i učvršćuje. Mjesto odvoda drena promatra se tijekom sljedećih dana i ako nema dokaza o postojanoj intestinalnoj ili mekonijskom drenaži dren se uklanja. Nakon povratka crijevne funkcije određuje se kontrastnim pretragama prohodnost gastrointestinalnog trakta i započinje se s hranjenjem. (25)

Ipak, većina dojenčadi koja se u početku podvrgnu PPD-u zahtjevaju naknadnu laparotomiju kako bi se uklonilo nekrotično crijevo i stvorila enterostoma sa svrhom oporavka crijeva.

Dosadašnja ispitivanja nisu utvrdila značajnu razliku u preživljenju unutar 90 dana između dviju opisanih tehnika.

### **1.5. Komplikacije i ishod**

Komplikacije tijekom akutne faze bolesti i neposredno nakon oporavka su: infektivne, respiratorne, kardiovaskularne i metaboličke.

Postoperativne komplikacije vezane za stomu su gubitak vode i elektrolita, retrakcija (17%), prolaps (5%) i peristomalna hernija (12%). Komplikacije vezane uz kiruršku ranu su infekcija (8%), dehiscijencija (5%) i enterostomalna fistula (2%). (3)

Otpriblike polovica preživjelih nema dugoročne posljedice. U preostalim, morbiditeti uključuju gastrointestinalne komplikacije te poremećen psihomotorni razvoj.

Gastrointestinalne komplikacije najčešće uključuju strikture te sindrom kratkog crijeva. Striktore se javljaju u oko 30% liječenih medikamentozno ili kirurški. Većina striktura zahvaća debelo crijevo, ali mogu zahvatiti i jejunum i ileum, često i na više mjesta. Obično se razvijaju unutar dva do tri mjeseca od akutne bolesti, ali se mogu otkriti i nakon 20 mjeseci.

Javljaју se recidivne infekcije, krvave stolice, nenapredovanje u razvoju i simptomi crijevne opstrukcije. U 9% operativno liječene dojenčadi, radi opsežne resekcije, razvija se sindrom kratkog crijeva koji rezultira značajnom malapsorpcijom. Takva dojenčad zahtijeva prolongiranu parenteralnu prehranu te je izložena je riziku od sepse i kolestatske bolesti jetre. Kako dijete raste crijevo se prilagođava i izdužuje, a mukozna sluznica može postati hiperplastična te tako povećati resorptivnu površinu. Potpuna adaptacija cijeva očekivana je u razdoblju od dvije godine. (29)

Neurorazvojni poremećaji koji uključuju govorne i motoričke smetnje, intelektualne poremećaje i nerazvijenost socijalnih vještina česti su kod djece liječene od NEC-a. Kod kirurški liječenih pacijenata i onih koji imaju sindrom kratkog crijeva incidencija se povećava. (30)

Napredak u neonatalnoj intenzivnoj njezi, ranija dijagnoza i agresivno liječenje poboljšali su ishod dojenčadi s NEC-om. Unatoč tome, smrtnost je visoka i iznosi 20-40%. Rizik se povećava za dojenčad koja je kirurški liječena i nedonoščad gestacijske dobi <28 tjedana.

Bolesnici umiru od refrakternog šoka, diseminirane intravaskularne koagulacije, zatajivanja vitalnih funkcija, perforacije crijeva sa sepsom, opsežnih nekroza crijeva te komplikacija vezanih uz sindrom kratkog crijeva. (3)

## **2. SVRHA RADA**

Svrha ovog rada je prikazati tijek liječenja pacijenata s dijagnozom NEC-a kirurški liječenih na Klinici za dječju kirurgiju Kliničkog bolničkog centra Rijeka u razdoblju od 01.01.2011. do 31.12.2020. godine te utvrditi kako određeni čimbenici utječu na ishod bolesti.

### **3. ISPITANICI I POSTUPCI**

#### **3.1. Ispitanici**

Ispitivanu skupinu čine pacijenti koji su bili hospitalizirani i kirurški liječeni na Klinici za dječju kirurgiju Kliničkog bolničkog centra Rijeka zbog nekrotizirajućeg enterokolitisa u razdoblju od 01. siječnja 2011. do 31. prosinca 2020. godine. Istraživanjem je obuhvaćeno 10 pacijenata. U studiju smo uključili i pacijente sa sumnjom na NEC.

#### **3.2. Postupci**

Provedeno je retrospektivno istraživanje na Klinici za dječju kirurgiju Kliničkog bolničkog centra Rijeka. Prvu fazu istraživanja činio je uvid u evidenciju operativnih zahvata u razdoblju od 01.01.2011. do 31.12.2020. godine te je iz toga izdvojen uzorak od 10 pacijenata s NEC-om koji čine ispitivanu skupinu. Dijagnoza NEC-a postavljena je na temelju anamnestičkih, fizikalnih, laboratorijskih, radioloških i patohistoloških nalaza. Zatim se iz integriranog bolničkog informatičkog sustava (IBIS) za svakog ispitanika prikupljaju sljedeći podaci: spol, gestacijska dob, rodna masa, anamnestički podaci o trudnoći, dijagnostička metoda, indikacije za operaciju, starost na dan operacije, tijek operacije i oporavka, pridruženi komorbiditeti te ishod u prvoj godini života.

Istraživanje je odobreno od strane Etičkog povjerenstva Kliničkog bolničkog centra Rijeka (Ur.broj: 2170-29-02/1-22-2).

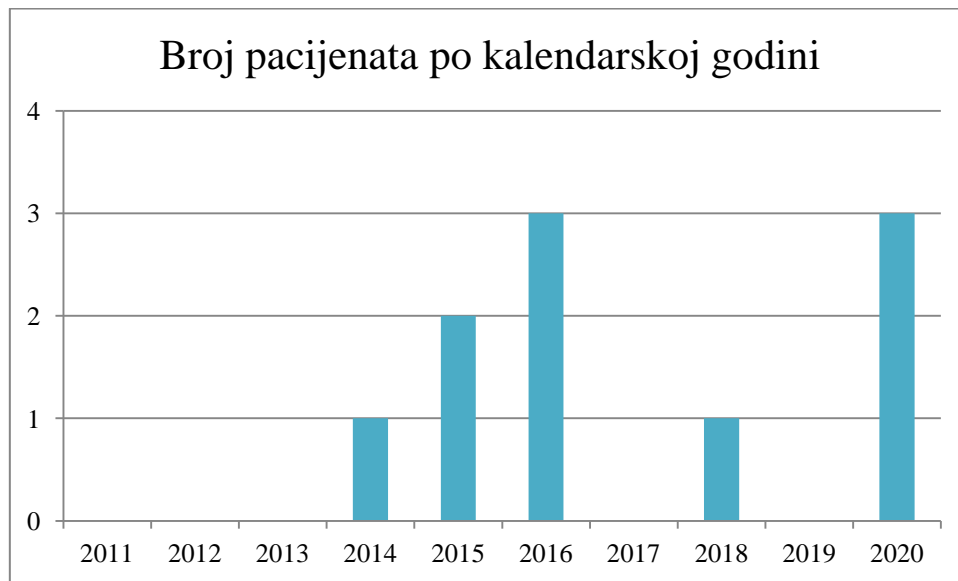
Podaci su grafički i statistički obrađeni u programu MS Excel. Za statističku analizu koristile su se korelacijske i regresijske funkcije. Kao zavisnu varijablu uzeli smo ishod bolesti kojoj smo dodijelili vrijednost 1 - preživio ili 0 - nije preživio. Nezavisnim varijablama koje nisu brojčane dodijelili smo vrijednosti po istom principu 1 - prisutno, 0 - nije prisutno. Od izračunatih parametara gledali smo Pearsonov koeficijent  $r$  koji predstavlja koeficijent

korelacije, a izražava jačinu povezanosti između varijabli te proporcionalnost rasta.  $r=0$  označava odsutnost veze, a što je bliže vrijednostima  $\pm 1$ , veza je jača. Za nas značajnu vezu uzeli smo onu  $> \pm 0,5$ . Također, gledali smo p-vrijednost koja označava statističku značajnost. Ukoliko je  $p < 0,05$  rezultat se smatra statistički značajnim.

## 4. REZULTATI

Analizirali smo podatke 10 kirurški liječenih pacijenata s dijagnozom NEC-a u desetogodišnjem periodu (od 01.01.2011. do 31.12.2020. godine).

Najviše pacijenata operirano je 2016. i 2020. godine, dok 2011.-2013., 2017. i 2019. nije operiran niti jedan bolesnik s NEC-om. (slika 2)



Slika 2: Prikaz broja kirurški liječenih pacijenata s nekrotizirajućim enterokolitisom po godinama od siječnja 2011. do prosinca 2020. godine.

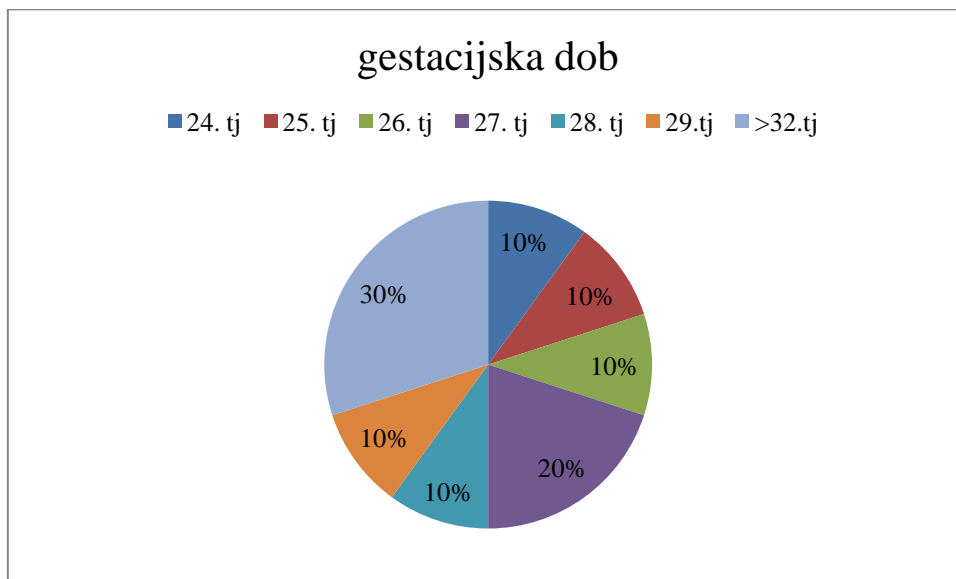
Od ukupnog broja ispitanika 30% (N=3) su ženskog spola, a 70% (N=7) muškog spola. Sve trudnoće bile su spontane. U 30% slučajeva radilo se o prvom djetetu, u 50% o drugom, u 10% o trećem, a u 10% o šestom djetetu majke. Blizanačka trudnoća bila je u jednom slučaju, gdje je dijete rođeno kao prvi blizanac u 28.tjednu gestacije.

### 4.1. Gestacijska dob i porođajna težina

Svi ispitanici su nedonoščad <37 tjedana gestacije. (slika 3) Najviše ispitanika, njih 50%, se svrstava u skupinu izrazite nedonoščadi s <28 tjedana gestacije. U toj skupini nalazi se 1

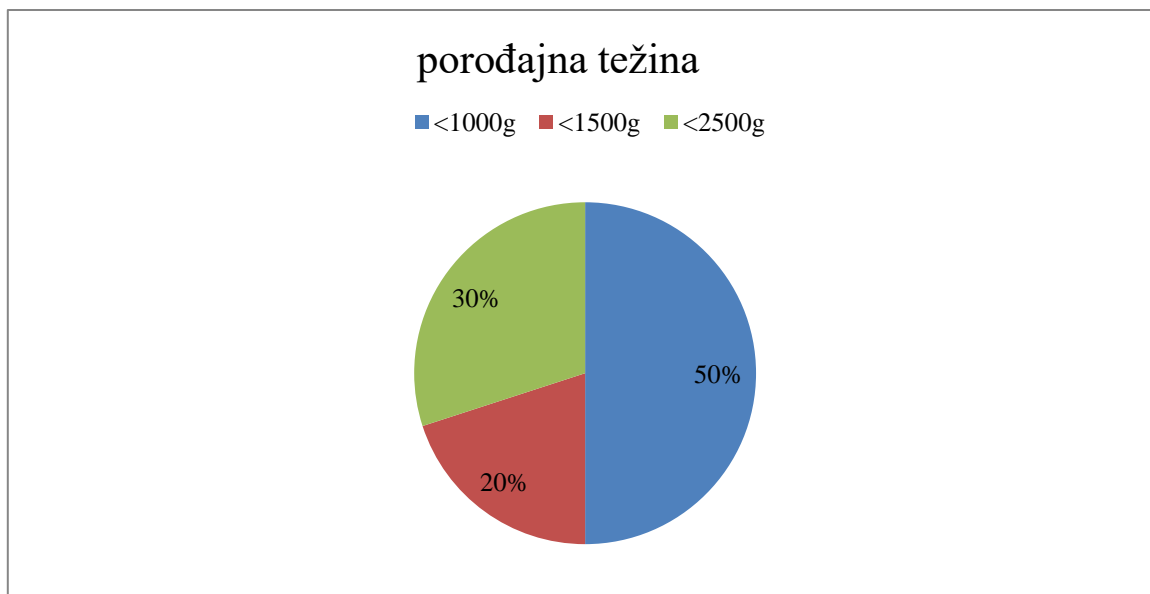


ispitanik rođen u 24. tjednu, 1 ispitanik rođen u 25. tjednu, 1 ispitanik rođen u 26. tjednu te 2 ispitanika rođena u 27. tjednu gestacije. 20% ispitanika spadaju u kategoriju vrlo niske nedonošenosti 28-31 tjedna gestacije. U toj skupini jedan ispitanik rođen je u 28. tjednu, a jedan ispitanik rođen je u 29. tjednu gestacije. U kategoriju umjerene i kasne nedonošenosti uvršteni su ispitanici rođeni između 32. i 37. tjedna gestacije. U ovoj kategoriji 1 ispitanik rođen je u 33. tjednu, a 2 ispitanika rođena su u 34. tjednu gestacije.



Slika 3. Udio pacijenata prema gestacijskoj dobi. (tj = tjedni gestacije)

Prema porođajnoj težini pacijenti su podijeljeni u 3 kategorije. Najveći udio, njih 50%, je ekstremno niske porođajne težine <1000g. Najlakše dijete iz te kategorije pri porodu je težilo 690g. U drugu skupinu udjela 20% spadaju pacijenti niske porođajne težine čije se težine kreću u rasponu 1000-1500g. U posljednjoj skupini nalaze se pacijenti niske porođajne težine 1500-2500g. (slika 4)



Slika 4. Udio pacijenata prema porođajnoj težini.

#### 4.2. Dijagnoza

Uz kliničke znakove NEC-a u dijagnostičkoj obradi radio se nativni radiogram na boku kod svih 10 pacijenata. U 80% (N=8) prikazivao se slobodni zrak u abdomenu - pneumoperitoneum. Pneumatoza crijeva vidljiva je u 20% (N=2) ispitanika, u oba slučaja u kombinaciji s pneumoperitoneumom. Zrak u veni porte prikazivao se u 1 pacijenta, zajedno s pneumatozom crijeva. 20% (N=2) imalo je, uz meteorizam, uredan radiološki nalaz. Patohistološki postoperativni nalaz koji govori u prilog dijagnozi NEC-a potvrđen je u 40% (N=4) pacijenata. (tablica 2)

Tablica 2: Postotak zastupljenosti pojedinog nalaza u dijagnozi NEC-a

Tablica 2: Dijagnostička obrada	
uredan rtg nalaz	2(20%)
pneumatoza crijeva	2(20%)
zrak u veni porte	1(10%)
pneumoperitoneum	8(80%)
patohistološka postoperativna dijagnoza	4(40%)

### 4.3. Klinički nalaz

Svi pacijenti imali su distenziju abdomena. Odbijanje hrane navodi se u 20% ispitanika. Retencija sadržaja na nazogastričnu sondu prisutna je u 30%, a krv u stolici uočava se u 20% ispitanika. (tablica 3)

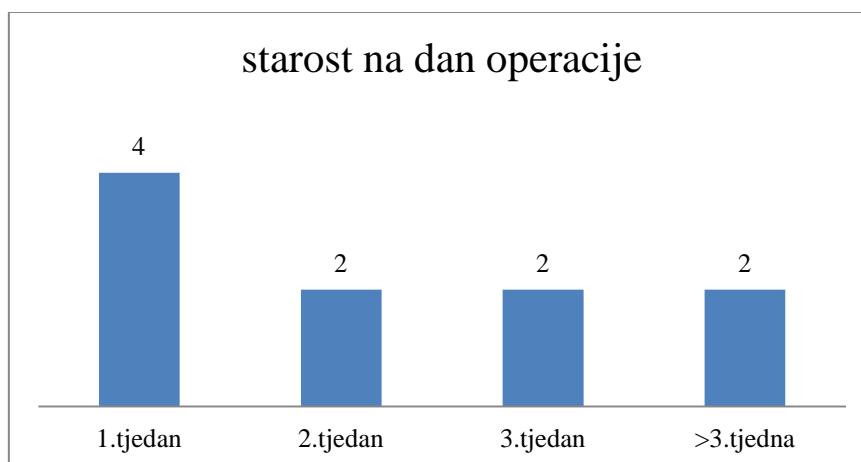
Tablica 3: Kliničke gastrointestinalne indikacije NEC-a pred operaciju

Tablica 3: Gastrointestinalne indikacije	
distenzija abdomena	10 (100%)
odbijanje hrane	2 (20%)
želučana retencija	3 (30%)
krv u stolici	2 (20%)

### 4.4. Starost na dan operacije

Operativni zahvat se u ispitanih pacijenata najviše, u 40% ispitanika, proveo u prvom tjednu, između 4. i 7. dana života. Ostali ispitanici jednakomjerno su raspoređeni kroz ostalo razdoblje prvog i početnog dijela drugog mjeseca života. (slika 5)

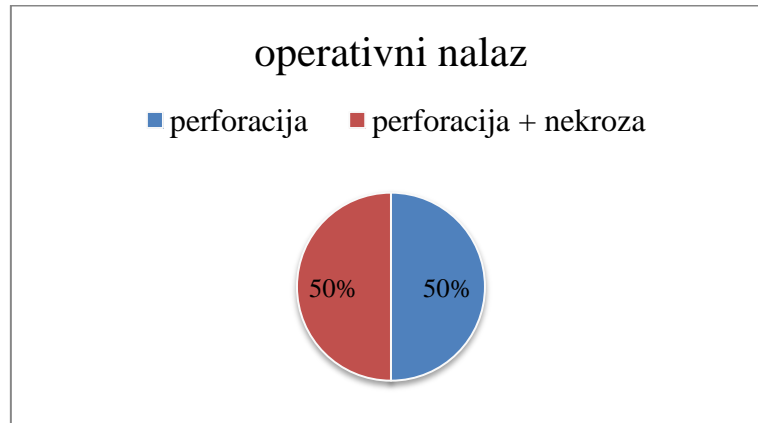
Operacija uklanjanja stome se radila nakon 3 mjeseca kod 2 ispitanika te nakon 10 mjeseci kod 1 ispitanika.



Slika 5: Prikaz starosne dobi na dan operacije po tjednima.

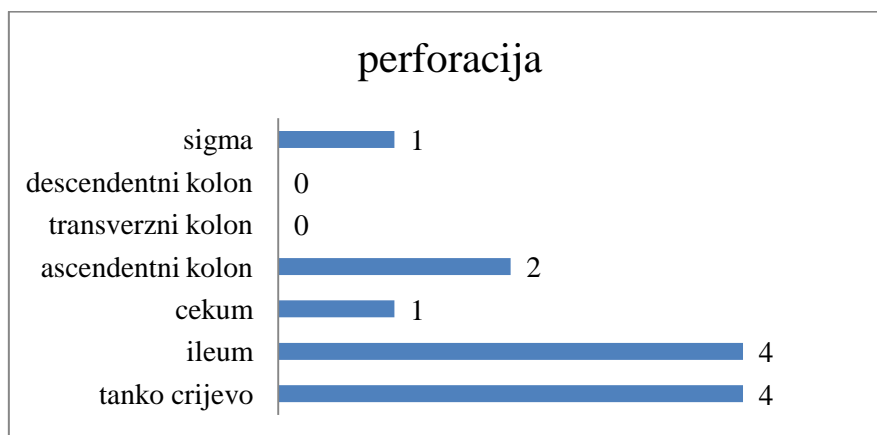
#### 4.5. Operativni zahvat

U svih promatranih pacijenata izvršeni operativni postupak je laparotomija. Eksploracijom abdomena u 50% pacijenata nađena je perforacija crijeva, a u 50% ostalih je uz perforaciju nađeno i nekrotično crijevo. (slika 6, tablica 4)



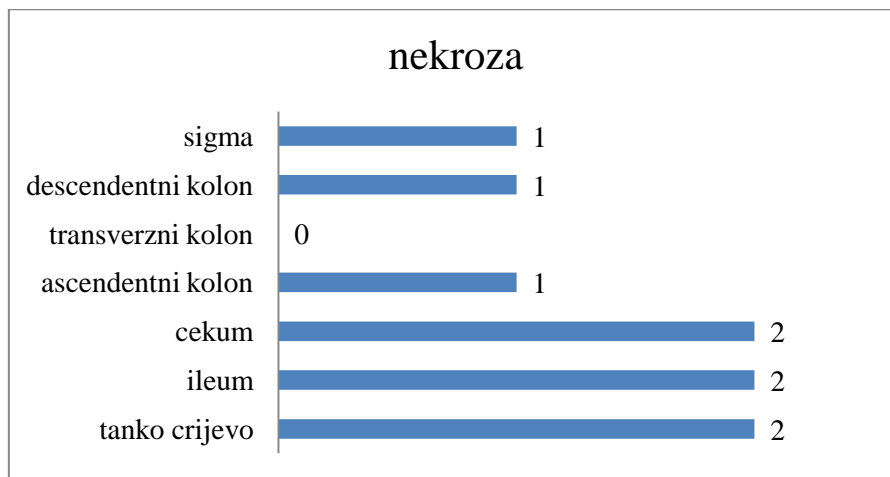
Slika 6: Operativni nalaz, udio pacijenata sa perforacijom u odnosu na pacijente s perforacijom i nekrozom

Najveći udio perforacija uočen je na terminalnom ileumu (u 4 pacijenta) i na dužini cijelog tankog crijeva (u 4 pacijenta). (slika 7)



Slika 7: Prikaz perforacije pojedinih dijelova crijeva (ileum se odnosi samo na zahvaćenost ileuma dok tanko crijevo ovdje predstavlja dužinu crijeva od Treitzova ligamenta do ileocekalne valvule)

U najvećem broju slučajeva nekrozom je zahvaćeno tanko crijevo, dužinom od Treitzova ligamenta do ileocekalne valvule u 2 ispitanika ili samo ileum u 2 ispitanika. (slika 8)



Slika 8: Prikaz nekroze pojedinih dijelova crijeva (ileum se odnosi samo na zahvaćenost ileuma dok tanko crijevo ovdje predstavlja dužinu crijeva od Treitzova ligamenta do ileocekalne valvule)

Promatrani operativni postupci uključivali su resekciju crijeva, anastomozu crijeva te postavljanje stome. Resekcija crijeva je rađena u 7 pacijenata. Anastomoza crijeva je rađena kod 3 pacijenta pri zatvaranju stome, dok primarna anastomoza nije rađena niti jednom. Stoma je kreirana u 8 pacijenata. (tablica 4)

Reoperacija je izvedena kod 6 pacijenata. U 3 slučaja radilo se o zatvaranju stome. Ostala 2 preživjela pacijenta tu operaciju nisu obavila u ovoj ustanovi. Kod jednog pacijenta došlo je do formiranja fistule na ileostomi koja je kirurški zatvorena. 2 pacijenta reoperirana su zbog daljnjeg pogoršanja kliničkih znakova. Najveći broj reoperacija u jednog pacijenta je 3. Prva reoperacija uključivala je nalaz brojnih priraslica i izrazito vulnerabilnih krvarećih crijeva te nemogućnost da se prikažu zdravi rubovi. Radi svega navedenog u toj prvoj reoperaciji izvršilo se samo postavljanje drenaže, a u ostale dvije se radila resekcija nekrotičnih dijelova crijeva te postavljanje ileostome. (tablica 4)

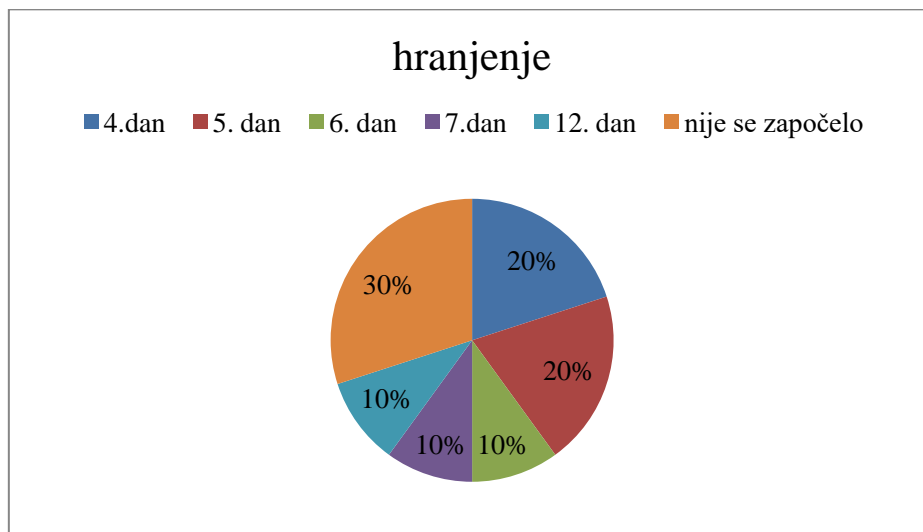
Svi pacijenti preživjeli su operativni zahvat, ali krajnje preživljenje iznosi 50%. Umrli su od posljedica NEC-a te komorbiditeta prematuriteta. (tablica 4, slika 10)

Tablica 4: Prikaz operativnih postupaka, reoperacija te ishoda (p = nalaz perforacije , n= nalaz nekroze, r = reoperacija)

<b>Tablica 4: Prikaz operativnih postupaka</b>					
	<b>nalaz</b>	<b>resekcija</b>	<b>anastomoza</b>	<b>stoma</b>	<b>preživljenje</b>
1	p				ne
2	p + n	+		+	da
r	fistula na stomi				
3	p			+	ne
4	p + n	+		+	ne
r	n	+		+	
5	p	+		+	da
r	zatvaranje stome	+	+		
6	p+n	+		+	da
r	zatvaranje stome	+	+		
7	p+n	+		+	da
r	zatvaranje stome		+		
8	p + stanjena stijenka	+		+	ne
9	p				ne
10	promijenjena stijenka				da
r	p + n				
r	n	+			
r	p+n			+	

#### 4.6. Postoperativno hranjenje

Postoperativno hranjenje per os u najvećeg broja pacijenata započinje se 4. i 5.dana (po 20%). U 10% (N=1) započinje se 6. dana, u 10% (N=1) započinje se hranjenje 7. i u ostalih 10% (N=1) 12. postoperativnog dana. U 30% pacijenata (N=3) hranjenje per os se nije započelo radi smrtnog ishoda. Ukoliko je netko imao reoperacije, isključujući uklanjanje stome u obzir se uzimao početak hranjenja od posljednje. (slika 9)



Slika 9: Prikaz započinjanja postoperativnog hranjenja per os prema danima.

#### 4.7. Otpust pacijenata

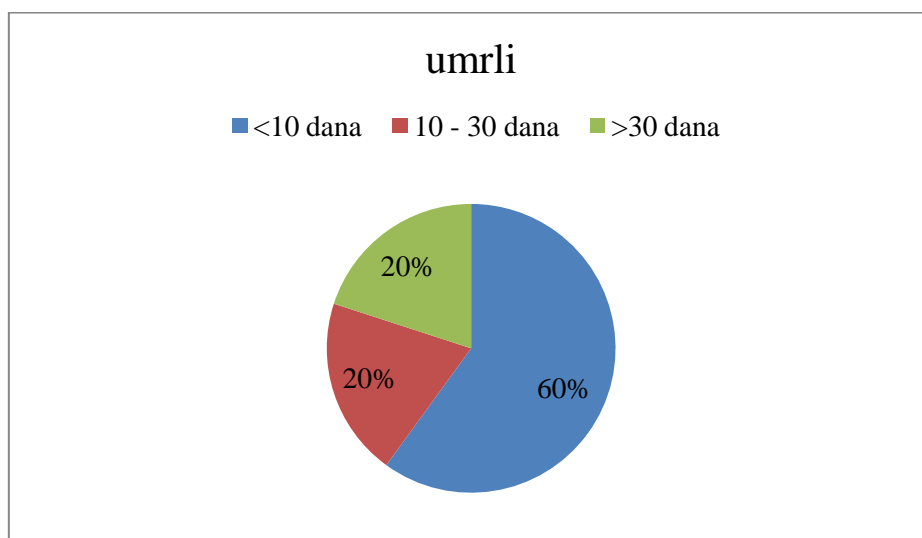
Tablica 5 prikazuje otpust preživjelih pacijenata sa Zavoda za intenzivno liječenje i neonatologiju prema dobi i postoperativnim danima. Svi pacijenti ostali su na liječenju do korekcije njihove gestacijske dobi koja je na dan otpusta u prosjeku iznosila 39,5 tjedana. (tablica 5)

Tablica 5: Prikaz otpusta preživjelih pacijenata (g.dob =gestacijska dob, tj. = tjedni, d=dani, starost=broj dana od rođenja do otpusta, postop=broj dana od operacije do otpusta, korigirana gestacijska dob odnosi se na broj tjedna gestacije + broj tjedana života na dan otpusta; pacijent 5 je izuzet zbog prebačaja u drugu ustanovu o čemu nemamo daljnjih podataka)

Tablica 5:		otpust preživjelih pacijenata		
	g.dob pri rođenju ( tj. )	starost ( d )	postop ( d )	korigirana g. dob ( tj )
1	26	115	102	42
2	34	25	18	38
3	33	38	34	38
4	28	83	76	40
5		-	-	

#### 4.8. Umrli pacijenti

Unutar prvih 10 postoperativnih dana umrla su 3 pacijenta (60% svih preminulih). Najkraće preživljenje iznosi 1 postoperativni dan. U razdoblju između 10. i 30. postoperativnog dana umro je 1 pacijent (20% preminulih). Najduže preživljenje kod preminulih pacijenata iznosi 118 dana nakon operativnog zahvata. (slika 10)



Slika 10: Prikaz udjela umrlih pacijenata po postoperativnim danima.



#### 4.9. Komorbiditeti

Komorbiditeti se najčešće javljaju u sklopu prematuriteta tako da udjelom prevladavaju intrakranijalno krvarenje u 60% pacijenata, otvoreni ductus arteriosus u 50%, RDS u 40%, DIK u 10%. Sepsa je bila prateće stanje u svih pacijenata, u sklopu ili kao posljedica NEC-a. (tablica 6)

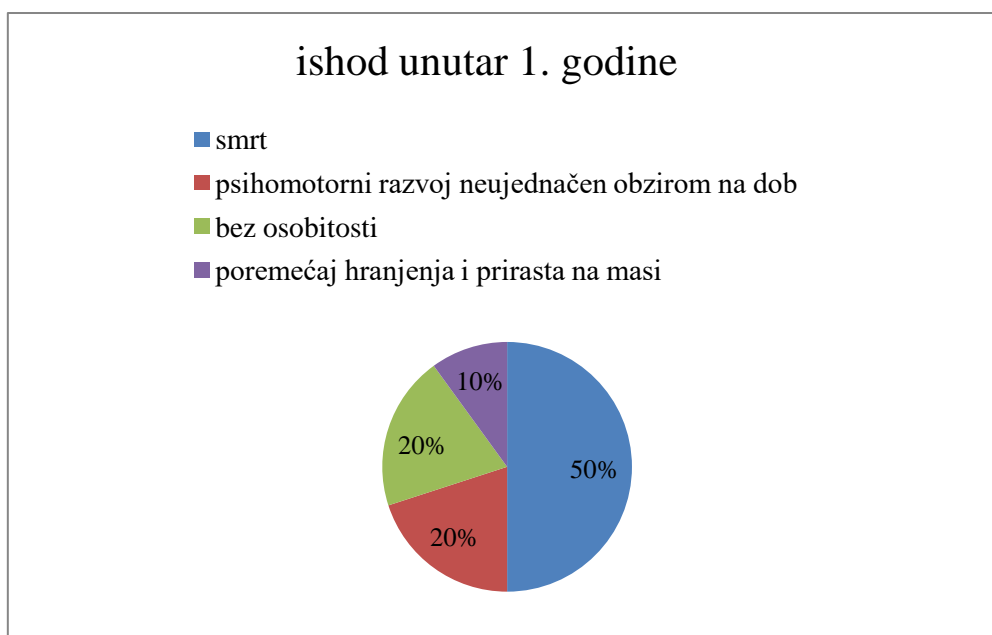
Tablica 6: Prikaz najučestalijih komorbiditeta po organskim sustavima

Tablica 6: Komorbiditeti		
neurološki	intrakranijalno krvarenje	6 (60%)
	konvulzije	4 (40%)
kardiovaskularni	otvoreni ductus arteriosus	5 (50%)
	ASD	3 (30%)
respiratorni	RDS	4 (40%)
	atelektaze	2 (20%)
	pneumonija	1 (10%)
gastrointestinalni	novorođenačka žutica	2 (2%)
sepsa		10 (100%)
DIK		1(10%)

#### 4.10. Ishod unutar prve godine života

Od 10 početno prikazanih pacijenata, 5 ih je imalo smrtni ishod.

2 pacijenta pokazuju znakove izostanka urednog psihomotoričkog razvoja u odnosu na dob u smislu distonije. Jedan od ta dva pacijenta ima i konvulzije. 3 preostala pacijenta su u prvoj godini života urednog psihomotornog razvoja. 1 pacijent u prvoj godini učestalo zahtijeva medicinsku skrb radi poremećaja hranjenja i prirasta na masi te čestih intestinalnih infekcija. (slika 11)



Slika 11: Prikaz ishoda u prvoj godini života

#### 4.11. Korelacije s ishodom

Ispitane su korelacije odabranih varijabli (gestacijska dob, porođajna težina, spol, starost na dan operacije, nekroza crijeva kao nalaz, srčani komorbiditeti: ASD-a i otvoreni ductus arteriosus, intraventrikularna hemoragija, RDS, sepsa) na ishod preživljenja.

Koeficijent korelacije ( $r$ ) pokazuje srednje jaku ( $r$  u rangui  $\pm 0,5$  -  $\pm 0,8$ ) povezanost između nekroze crijeva i ishoda te kardiovaskularnih komorbiditeta i ishoda preživljenja. Pozitivna vrijednost koeficijenta govori u prilog tendencije kretanja u istom smjeru. Međutim,  $p$ -vrijednost je u obje navedene varijable  $> 0,05$  što pokazuje da ne postoji statistički značajna korelacija između navedenih varijabli i ishoda.

Isto se može reći za sve ostale promatrane varijable, osim za RDS. Kod promatranih prematurusa s RDS-om kao nezavisne varijable,  $p < 0,05$  označava statistički značajnu, ali slabu povezanost s ishodom ( $r < 0,5$ ). (tablica 7)

Tablica 7: Korelacije odabranih varijabli u odnosu na preživljenje kao ishod

Nezavisne varijable korelirane s ishodom	r koeficijent	p-vrijednost
gestacijska dob	0,255	0,476
porođajna težina	0,188	0,603
spol	0,218	0,544
starost na dan operacije	0,058	0,88
nekroza crijeva	0,6	0,066
kardiovaskularni komorbiditeti	0,5	0,14
IVH	0,408	0,241
RDS	0,186	0,004

## 5. RASPRAVA

Nekrotizirajući enterokolitis jedno je od najčešćih gastrointestinalnih hitnih stanja u novorođenačkoj dobi. Iako se veliki broj djece liječi konzervativno, njih 27-63% treba kirurško rješenje. (3)

U ovom istraživanju prikazano je 10 pacijenata sa prisutnim kliničkim, radiološkim ili patohistološkim značajkama NEC-a. Cilj je bio prikazati neke od karakteristika ovih pacijenata, kirurški pristup i kratkoročni postoperativni tijek te utvrditi postoji li korelacija među određenim čimbenicima s ishodom.

Unatoč varijabilnosti u različitim studijama, istraživanja pokazuju da je incidencija NEC-a obrnuto proporcionalna gestacijskoj dobi i porođajnoj težini. (2) Prema literaturi, od ukupnog broja slučajeva NEC-a na novorođenčad <1500g otpada 70%. (3) Retrospektivnom studijom baze podataka Pediatrix Medical Group 1997.-2009. godine prikazano je 9121 novorođenče od kojih je 77% <32 tjedna gestacije, a 23% >32 tjedna gestacije. (31)

U našem istraživanju sva operirana novorođenčad rođena su sa <37 tjedana gestacije. Kategoriju <28 tjedana gestacije te porođajne težine <1000g čini 50% ispitanika. 30% ispitanika rođeno je s težinom 1500-2500g te sa >32 tjedna gestacije. Ostalih 20% nalazi se između te dvije kategorije.

Naš rezultat pokazuje da ne postoji statistički značajna korelacija između gestacijske dobi i porođajne mase s ishodom što se kosi sa dosadašnjom provedenom višegodišnjom studijom u SAD-u gdje Hollman i suradnici utvrđuju da su stopa mortaliteta i porođajna težina obrnuto proporcionalne. (32) Ovu studiju podupiru i brojne ostale, tako da možemo naš rezultat shvatiti kao različit zbog malog broja ispitanika.

Nakon rođenja novorođenčad se dobro hrane i napreduju na tjelesnoj masi prije razvoja kliničke slike koja se očituje najčešće između drugog i trećeg tjedna. (14) Klinička dijagnoza NEC-a temelji se na prisutnosti kliničkih značajki – distenzija abdomena, žučno povraćanje ili

želučana retencija te pozitivan nalaz krvi u stolici, a podupire ju nalaz pneumatisis intestinalis ili pneumoperitoneuma na rentgentskoj snimci abdomena. Konačna dijagnoza postavlja se patohistološki.

Statistika naše studije označava sa srednjom vrijednošću od 14,5 dana života vrijeme kada se radio operativni zahvat. Najmlađi promatrani pacijent operiran je 4. dana života, dok je najstariji imao 37 dana. Istraživanjem nismo utvrdili statistički značajnu korelaciju između starosti na dan operacije sa ishodom.

Svi naši pacijenti imali su distenziju abdomena, uz koju je 30% imalo želučanu retenciju i 20% pozitivan nalaz krvi u stolici. Rezultati, iako nešto manjim udjelom, idu u prilog rezultatima zabilježenim studijom na 117 novorođenčadi provedenom u Brigham and Women`s Hospital (želučana rezistencija 72,4%, distenzija abdomena 82,1% i pozitivan nalaz krvi u stolici 46,2%). (33)

Dijagnostička obrada svakog ispitanika uključivala je serijske rentgentske snimke abdomena u ležećem položaju i na boku bez kontrasta. U 80% utvrđen je pneumoperitoneum, iako je učinjenom laparotomijom pokazano da je perforacija prisutna u svih ispitanika. Preostala 2 ispitanika su, uz prisutan meteorizam crijeva, imali uredan rentgentski nalaz. To se slaže sa studijom iz 1986. provedenoj na 155 novorođenčadi s NEC-om koja pokazuje da je ih 63% sa perforacijom crijeva imalo znakove pneumoperitoneuma na radiogramu abdomena. (34) Pneumatoza crijeva, iako se smatra patognomoničnim obilježjem NEC-a utvrđena je samo u 2 ispitanika, u jednog uz nalaz zraka u veni porte. Prema različitim studijama vidljiva je u rasponu 20-95%, što se slaže s našim nalazom. (35) Ovaj mali udio potvrđuje činjenicu da ovom nalazu nedostaje osjetljivosti, pogotovo u nedonoščadi gestacijske dobi <28 tjedana te da se odluka o liječenju treba temeljiti na kliničkoj slici i laboratorijskim nalazima, unatoč izostanku radiološke potvrde. (2)

Operativni zahvat provodi se kada postoji dokaz o perforaciji crijeva – pneumoperitoneum, što je u našem istraživanju bila indikacija kod 8 pacijenata, ili ako se stanje novorođenčeta pogoršava unatoč medicinskom liječenju.

U svih promatranih pacijenata izvršeni operativni postupak je laparotomija. Eksploracijom abdomena u svih je pacijenata nađena perforacija crijeva, kod dvoje od njih nađena je promijenjena stijenka u smislu boje i debljine, a u 5 ostalih je uz perforaciju nađeno i nekrotično crijevo. Naše istraživanje pokazuje da nalaz nekroze crijeva pozitivno korelira s preživljenjem ( $r>0,5$ ) iako to nije statistički značajno ( $p>0,05$ ). Istraživanje na većem uzorku moguće da bi doprinijelo poboljšanju ovog rezultata. Operacija se sastojala od resekcije segmenta crijeva kod 7 ispitanika te postavljanja stome u 8 pacijenata. Zatvaranje stome izvršilo se u 3 pacijenta na našoj klinici, kod dvoje 3 mjeseca nakon, a kod jednog ispitanika 10 mjeseci nakon postavljanja. Najveći udio perforacija uočen je na terminalnom ileumu (4 pacijenta) i na dužini cijelog tankog crijeva (4 pacijenta). Nekroza je u najvećem broju slučajeva zahvaćala tanko crijevo, dužinom od Treitzova ligamenta do ileocekalne valvule u 2 ispitanika ili samo ileum u 2 ispitanika. Srednja vrijednost početka enteralnog hranjenja iznosi 6 dana nakon operacije, a u 3 pacijenta enteralno hranjenje se nije ni započelo radi smrtnog ishoda.

Četiri preživjela pacijenta otpuštena sa Zavoda za intenzivno liječenje i neonatologiju između 18. i 102. postoperativnog dana. Svi pacijenti ostali su na liječenju do korekcije njihove gestacijske dobi koja je na dan otpusta srednjom vrijednošću iznosila 39,5 tjedana.

U retrospektivnom pregledu baze podataka Pediatrix's Clinical Data Warehouse (1997-2009) uspoređivane su demografske i terapijske karakteristike sa karakteristikama ishoda dojenčadi koja su razvila NEC i preživjela sa onima koja su razvila NEC i umrla. Istraživanje je uključivalo 5594 pacijenata koji su preživjeli i 1505 umrlih. 66% dojenčadi umrlo je unutar 7 dana od postavljanja dijagnoze, sa srednjim vremenom od 1 dana. Tijekom prvog tjedna

nakon rođenja dojenčad koja je umrla unutar tjedan dana od dijagnoze, rjeđe je bila na potpomognutoj ventilaciji, rjeđe su imali otvoreni ductus arteriosus i rjeđe su bili liječeni indometacinom. Ta studija nije uspjela identificirati niti jednu specifičnu anomaliju koja bi bila povezana s ukupnom smrtnosti. (36)

Rezultati našeg istraživanja slažu se sa prethodno navedenom studijom. 60% umrlih kirurški liječenih pacijenata umrlo je unutar 10 dana od operacije. Analizom rezultata pokazalo da postoji korelacija između kardiovaskularnih komorbiditeta (otvoreni ductus arteriosus i ASD) sa ishodom, ali ona nije statistički značajna. Također, ne postoji statistički značajna korelacija RDS-a i intrakranijalnog krvarenja sa ishodom preživljenja.

Sustavnim pregledom literature, ukupna stopa smrtnosti dojenčadi s potvrđenim NEC-om iznosila je 23,5%, a rizik se povećavao za nedonoščad koja je bila podvrgnuta operaciji na 40%. (22). Otprilike polovica preživjelih od NEC-a nema dugoročne posljedice. U preostalih razvijaju se gastrointestinalne komplikacije, poremećaj rasta i neurorazvojnog ishoda. U pregledima dosadašnjih istraživanja, dojenčad s NEC-om imala je dvostruko veću vjerojatnost da će imati smetnje u psihomotornom razvoju uključujući cerebralnu paralizu i teško oštećenje vida. Rezultati studije na 48 nedonoščadi sugeriraju da bi lošiji neurorazvojni ishod povezan s NEC-om mogao biti povezan s nižom oksigenacijom cerebralnog tkiva tijekom boravka u jedinici intenzivnog liječenja. Potrebna su daljnja ispitivanja da se utvrdi postoji li uzročno-posljedična povezanost.

Rezultati našeg istraživanja pokazuju da je od 10 početno prikazanih pacijenata umrlo njih 5 (50%). 2 pacijenta pokazuju znakove izostanka urednog psihomotornog razvoja u odnosu na dob u smislu distonije. Jedan pacijent razvio je konvulzije. Iako studije pokazuju povećanu prevalenciju komplikacija u kirurški liječene djece od NEC-a, ove komplikacije ne smatramo posljedicom kirurškog zahvata već posljedicama izrazitog prematuriteta ovih pacijenata. Jedan pacijent u prvoj godini učestalo zahtjeva medicinsku skrb radi poremećaja hranjenja i

prirasta na masi te učestalih crijevnih infekcija. U ispitivanju smo promatrali ishod unutar prve godine života tako da moguće da su neke komplikacije koje se kasnije uočavaju ostale nezamijećene.

Ovo istraživanje ograničeno je malim uzorkom od 10 pacijenata te iako je ispunilo dio svoje svrhe, a to je da prikaže pacijente liječene od NEC-a na Klinici za dječju kirurgiju Kliničkog bolničkog centra Rijeka, ne može se uzeti statistički relevantnim za sve promatrane varijable. Smatramo da bi istraživanje provedeno na većem uzorku pridonijelo novim, možda još nepoznatim spoznajama te potvrdilo neke već pokazane korelacije (utjecaj gestacijske dobi i porođajne težine na ishod), koje u ovom istraživanju nisu uspjele imati značaj.



## 6. ZAKLJUČAK

Nekrotizirajući enterokolitis još uvijek predstavlja dijagnostički i terapijski izazov u neonatalnoj medicini. Brojna dosad provedena istraživanja pokazuju da je incidencija pojave NEC-a obrnuto proporcionalna s gestacijskom dobi i porođajnom masom. Poboľšanjem neonatalne skrbi i povećanjem stope preživljenja premturme novorođenčadi <28 tjedana gestacije za očekivati je da će incidencija NEC-a u budućnosti rasti.

Pojava kliničkih znakova poput nagle promjene tolerancije na prehranu, distenzije abdomena, želučane retencije i pozitivnog nalaza krvi u stolici, treba biti dovoljna za sumnju na NEC i početak liječenja bez obzira na eventualnu odsutnost radioloških značajki koje bi potvrđivale dijagnozu. Pneumoperitoneum na rentgentskoj snimci abdomena prisutan u 80% slučajeva predstavlja osnovnu indikaciju za operativni zahvat. Promatrani su bolesnici kod kojih je rađena eksplorativna laparotomija. Perforacija i nekroza najčešće su zahvaćali tanko crijevo i nisu imali značajnijeg utjecaja na ishod.

Ovim istraživanjem nisu pokazane statistički značajne korelacije između gestacijske dobi, porođajne težine, spola, starosti na dan operacije, nekroze crijeva te različitih komorbiditeta na ishod preživljenja. Stopa smrtnosti nakon kirurškog zahvata i dalje je izrazito visoka i iznosi 40-50%. U preostalim javljaju se komplikacije u vidu psihomotorne zaostalosti u odnosu na dob što se može shvatiti kao komplikacija vezana za prematuritet.

Ograničenje našeg istraživanja predstavlja mali broj pacijenata liječenih na Klinici za dječju kirurgiju Kliničkog bolničkog centra Rijeka. Proširenjem obrade i uključivanjem konzervativno liječenih pacijenata vjerojatno bi se pridonijelo novim, možda još nepoznatim spoznajama te potvrdilo neke već dosad pokazane, koje u ovom istraživanju nisu uspjele biti zabilježene.

## 7. SAŽETAK

**Cilj:** Cilj ovog rada je prikazati tijek liječenja pacijenata s dijagnozom nekrotizirajućeg enterokolitisa (NEC) na Klinici za dječju kirurgiju Kliničkog bolničkog centra Rijeka te utvrditi kako određeni čimbenici utječu na ishod bolesti.

**Ispitanici i postupci:** Retrospektivnim istraživanjem obuhvaćeni su kirurški liječeni pacijenti sa sumnjom ili dijagnozom NEC-a u razdoblju od siječnja 2011. do prosinca 2020. godine. Podaci su prikupljeni iz integriranog bolničkog informatičkog sustava te grafički i statistički obrađeni u programu MS Excel.

**Rezultati:** Ispitivani uzorak čini 10 pacijenta. Svi ispitanici su nedonoščad <37 tjedana gestacije, od čega se 50%, se svrstava u skupinu izrazite nedonoščadi s <28 tjedana gestacije i porođajne težine < 1000g. Uz kliničke znakove NEC-a, pneumoperitoneum je bio radiološki dokazan u 80% ispitanika, iako su svi pacijenti imali perforaciju crijeva. Kod svih promatranih pacijenata kirurški pristup bila je eksplorativna laparotomija. Od 10 prikazanih pacijenata, 5 ih je umrlo, 2 pokazuju znakove psihomotorne neujednačenosti za dob, 1 nenapredovanje na težini unutar prve godine. Utjecaj promatranih varijabli (gestacijska dob, porođajna težina, spol, starost na dan operacije, nalaz nekroze, komorbiditeti) na ishod bolesti nije se pokazao statistički značajan.

**Zaključak:** Provedenom obradom nije utvrđena niti jedna statistički značajna korelacija među promatranim varijablama i ishodom bolesti. Obzirom da su prethodnim studijama neke od tih varijabli dokazane kao značajne smatramo da su potrebna opsežnija istraživanja na većem broju ispitanika uz veći broj podataka.

**Ključne riječi:** nekrotizirajući enterokolitis, prematuritet, niska porođajna težina, nekroza, pneumoperitoneum

## 8. SUMMARY

**Aim:** The aim of this paper is to present the course of treatment of patients diagnosed with necrotizing enterocolitis (NEC) at the Clinic for Pediatric Surgery of the Clinical Hospital Center Rijeka and determine how certain factors affect the outcome of the disease.

**Subjects and Procedures:** The retrospective study included surgically treated patients with suspected or diagnosed NEC between January 2011 and December 2020. Data were collected from the integrated hospital information system. They were graphically and statistically processed in MS Excel.

**Results:** The examined sample consisted of 10 patients. All subjects were preterm infants <37 weeks gestation, of which 50% were classified as distinct preterm infants with <28 weeks gestation and birth weight <1000g. With clinical signs of NEC, pneumoperitoneum was radiologically proven in 80% of subjects, although all patients had intestinal perforation. In all observed patients, the surgical approach was exploratory laparotomy. Of the 10 patients presented, 5 died, 2 showed signs of psychomotor inequality for age, 1 weight loss within the first year. The influence of the observed variables (gestational age, birth weight, sex, age on the day of surgery, necrosis findings, comorbidities) on the outcome of the disease was not statistically significant.

**Conclusion:** The study did not reveal any statistically significant correlation between the observed variables and the outcome of the disease. Given that previous studies have proven some of these variables to be significant, we believe that more extensive research is needed on a larger number of respondents with more data.

**Keywords:** necrotizing enterocolitis, prematurity, low birth weight, necrosis, pneumoperitoneum

## 9. LITERATURA

1. Mardešić D. i sur. Pedijatrija. 8. izd. Zagreb: Školska knjiga; 2016.
2. Kim JH. Neonatal necrotizing enterocolitis: Clinical features and diagnosis. U:UpToDate, Abrams SA, Wilkie L. UpToDate [internet]; 2020 [citirano 01.06.2022.] Dostupno na: <https://www.uptodate.com>
3. Raić F , Votava Raić A. i sur. Pedijatrijska gastroenterologija. 1.izd. Zagreb: Naklada Ljevak; 2002.
4. Llanos AR, Moss ME, Pinzòn MC, et al. Epidemiology of neonatal necrotising enterocolitis: a population-based study. Paediatr Perinat Epidemiol 2002; 16:342.
5. Kim JH. Neonatal necrotizing enterocolitis:Pathology and pathogenesis. U: UpToDate, Abrams SA, Wilkie L. UpToDate [internet]; 2021 [citirano 03.06.2022.] Dostupno na: <https://www.uptodate.com>
6. de la Cochetiere MF, Piloquet H, des Robert C, et al. Early intestinal bacterial colonization and necrotizing enterocolitis in premature infants: the putative role of Clostridium. Pediatr Res 2004; 56:366.
7. Niño DF, Sodhi CP, Hackam DJ. Necrotizing enterocolitis: new insights into pathogenesis and mechanisms. Nat Rev Gastroenterol Hepatol 2016; 13:590.
8. Stewart CJ, Marrs EC, Magorrian S, et al. The preterm gut microbiota: changes associated with necrotizing enterocolitis and infection. Acta Paediatr 2012; 101:1121.
9. Savage JH, Lee-Sarwar KA, Sordillo JE, et al. Diet during Pregnancy and Infancy and the Infant Intestinal Microbiome. J Pediatr 2018; 203:47.

10. Le Doare K, Holder B, Bassett A, Pannaraj PS. Mother's Milk: A Purposeful Contribution to the Development of the Infant Microbiota and Immunity. *Front Immunol* 2018; 9:361.
11. Tuladhar R, Daftary A, Patole SK, Whitehall JS. Oral gastrografin in neonates: a note of caution. *Int J Clin Pract* 1999; 53:565.
12. Sann L, Baltassat P, You JE, et al. [Role of a hypertonic theophylline solution and blood transfusion in necrotizing colitis]. *Pediatric* 1985; 40:267.
13. Neu J, Walker WA. Necrotizing Enterocolitis. *Engl J Med* [internet]. 20.1.2011. [citirano 4.6.2022.]; 2011; 364:255-264.  
  
Dostupno na: <https://www.nejm.org/doi/full/10.1056/NEJMra1005408>
14. Bašković, M., Župančić, B., Car, A., Višnjić, S., Ježek D. Nekrotizirajući enterokolitis – prikaz slučajeva i pregled literature. *Paediatrica Croatica*, 62(2), 89-94.
15. Yee WH, Soraisham AS, Shah VS, et al. Incidence and timing of presentation of necrotizing enterocolitis in preterm infants. *Pediatrics* 2012; 129:e298.
16. Parker LA, Weaver M, Murgas Torrazza RJ, et al. Effect of Gastric Residual Evaluation on Enteral Intake in Extremely Preterm Infants: A Randomized Clinical Trial. *JAMA Pediatr* 2019; 173:534.
17. Epelman M, Daneman A, Navarro OM, et al. Necrotizing enterocolitis: review of state-of-the-art imaging findings with pathologic correlation. *Radiographics* 2007; 27:285.
18. Yu VY, Tudehope DI, Gill GJ. Neonatal necrotizing enterocolitis: 1. Clinical aspects. *Med J Aust* 1977; 1:685.

19. Hällström M, Koivisto AM, Janas M, Tammela O. Laboratory parameters predictive of developing necrotizing enterocolitis in infants born before 33 weeks of gestation. *J Pediatr Surg* 2006; 41:792.
20. Bizzarro MJ, Ehrenkranz RA, Gallagher PG. Concurrent bloodstream infections in infants with necrotizing enterocolitis. *J Pediatr* 2014; 164:61.
21. Abramo TJ, Evans JS, Kokomoor FW, Katak AD. Occult blood in stools and necrotizing enterocolitis. Is there a relationship? *Am J Dis Child* 1988; 142:451.
22. Kim JH. Neonatal necrotizing enterocolitis: Management. U: UpToDate, Abrams SA, Wilkie L. UpToDate [internet]; 2022 [citirano 01.06.2022.] Dostupno na: <https://www.uptodate.com>
23. Šoša T, Sutlić Ž, Stanec Z, Tonković I. i sur. *Kirurgija*. 1.izd. Zagreb: Naklada Ljevak; 2007.
24. Sinha SK, Davenport M. *Handbook of Pediatric Surgery*. London: Springer; 2010.
25. Springer SC, Annibale DJ. Necrotizing enterocolitis Treatment & Management. U: MedScape, Aslam M. MedScape [internet]. 2017 [citirano 4.6.2022.] Dostupno na: <https://emedicine.medscape.com/article/977956-treatment#d11>
26. Vaughan WG, Grosfeld JL, West K, Scherer LR 3rd, Villamizar E, Rescorla FJ. Avoidance of stomas and delayed anastomosis for bowel necrosis: the 'clip and drop-back' technique. *J Pediatr Surg*. 1996 Apr. 31(4):542-5.
27. Ron O, Davenport M, Patel S, Kiely E, Pierro A, Hall NJ, i sur. Outcomes of the “clip and drop” technique for multifocal necrotizing enterocolitis. *J Pediatr Surg*. 2009;44(4):749– 54.

28. Ein SH, Marshall DG, Girvan D. Peritoneal drainage under local anesthesia for perforations from necrotizing enterocolitis. *J Pediatr Surg.* 1977 Dec. 12(6):963-7
29. Benjak V. Nekrotizirajući enterokolitis. *Medix.* 2005;
30. Rees CM, Pierro A, Eaton S. Neurodevelopmental outcomes of neonates with medically and surgically treated necrotizing enterocolitis. *Arch Dis Child Fetal Neonatal Ed.* 2007;92(3):193–9
31. Clark, R., Gordon, P., Walker, W. et al. Characteristics of patients who die of necrotizing enterocolitis. *J Perinatol* 32, 199–204 (2012). Dostupno na: <https://doi.org/10.1038/jp.2011.65>
32. Holman RC, Stoll BJ, Curns AT, et al. Necrotising enterocolitis hospitalisations among neonates in the United States. *Paediatr Perinat Epidemiol* 2006; 20:498.
33. Gregory, K. D. C., Natale, K., Phillips, M. & VanMarter, L.(2011). Necrotizing enterocolitis in the premature infant. *Advances in Neonatal Care*, 11(3), 155-164. Dostupno na: <https://doi.org/10.1097/ANC.0b013e31821baaf4>
34. Frey, E.E., Smith, W., Franken, E.A. et al. Analysis of bowel perforation in necrotizing enterocolitis. *Pediatr Radiol* 17, 380–382 (1987).  
Dostupno na: <https://doi.org/10.1007/BF02396612>
35. Bohnhorst B. Usefulness of abdominal ultrasound in diagnosing necrotising enterocolitis. *Arch Dis Child Fetal Neonatal Ed.* 2013;98(5):445–50.
36. Clark RH, Gordon P, Walker WM, Laughon M, Smith PB, Spitzer AR. Characteristics of patients who die of necrotizing enterocolitis. *J Perinatol.* 2012;32(3):199-204. Dostupno na: <https://doi.org/10.1038/jp.2011.65>

## **10. ŽIVOTOPIS**

Frida Cukon rođena je 20.09.1996. u Puli. Nakon završetka osnovne škole upisuje opći smjer Gimnazije Pula koju završava 2015.godine. Iste godine upisuje Medicinski fakultet Sveučilišta u Rijeci. Tijekom studija sudjeluje pasivno na Kongresu hitne medicine. Tijekom COVID-19 pandemije volontira u Infocentru za COVID-19, u organizaciji Nastavnog zavoda za javno zdravstvo Primorsko-goranske županije i Sveučilišta u Rijeci te u OHBP-u Rijeka za što dobiva Dekanovu nagradu 2021.godine. Služi se engleskim i talijanskim jezikom.



**ODOBRENJE ETIČKOG POVJERENSTVA**

**Predmet:** istraživanje u svrhu izrade diplomskog rada

**Kirurški pristup pacijentu s nekreatizirajućim enterokolitisom**

**Glavni istraživač:** Frida Cukon  
**Mentor:** doc.dr.sc. Ana Bosak Veršić, dr.med.  
**Mjesto istraživanja:** KBC Rijeka, Klinika za dječju kirurgiju

**Pregledani dokumenti:**

- Zamolba
- Opis istraživanja
- Suglasnost predstojnika Klinike za dječju kirurgiju
- Suglasnost mentorice

**PROVOĐENJE ISTRAŽIVANJA: ODOBRENO**  
**SJEDNICA ODRŽANA: 26. svibnja 2022.**

**NA SJEDNICI SUDJELOVALI:**

izv.prof.dr.sc. Ivan Bubić, dr.med.  
prof.dr.sc. Iva Sorta-Bilajac Turina, dr.med., univ.mag.med.  
izv.prof.prim.dr.sc. Dean Markić, dr.med.  
doc.dr.sc. Goran Poropat, dr.med.  
prof.prim.dr.sc. Miranda Muhvić Urek, dr.med.dent.  
Mirjana Pernar, dipl.psiholog

Klasa: 003-05/22-1/43  
Ur.broj: 2170-29-02/1-22-2

Rijeka, 26. svibnja 2022.

**Etičko povjerenstvo KBC-a Rijeka:**  
Zamjenik Predsjednice povjerenstva  
izv.prof.dr.sc. Ivan Bubić, dr.med.

