

PROFILAKTIČKA MASTEKTOMIJA I NASLJEDNJI KARCINOM DOJKE

Kučina, Lucija

Master's thesis / Diplomski rad

2022

Degree Grantor / Ustanova koja je dodijelila akademski / stručni stupanj: **University of Rijeka, Faculty of Medicine / Sveučilište u Rijeci, Medicinski fakultet**

Permanent link / Trajna poveznica: <https://um.nsk.hr/um:nbn:hr:184:499187>

Rights / Prava: [In copyright](#)/[Zaštićeno autorskim pravom.](#)

Download date / Datum preuzimanja: **2025-02-24**



Repository / Repozitorij:

[Repository of the University of Rijeka, Faculty of Medicine - FMRI Repository](#)



SVEUČILIŠTE U RIJECI

MEDICINSKI FAKULTET

INTEGRIRANI PREDDIPLOMSKI I DIPLOMSKI

SVEUČILIŠNI STUDIJ MEDICINE

Lucija Kučina

PROFILAKTIČKA MASTEKTOMIJA I NASLJEDNI KARCINOM DOJKE

Diplomski rad

Rijeka, 2022. godina

SVEUČILIŠTE U RIJECI

MEDICINSKI FAKULTET

INTEGRIRANI PREDDIPLOMSKI I DIPLOMSKI

SVEUČILIŠNI STUDIJ MEDICINE

Lucija Kučina

PROFILAKTIČKA MASTEKTOMIJA I NASLJEDNI KARCINOM DOJKE

Diplomski rad

Rijeka, 2022. godina

Mentor rada: doc.dr.sc. Damir Grebić, dr.med.

Diplomski rad ocjenjen je dana _____ u/na _____ , pred povjerenstvom u sastavu:

1. izv.prof.prim.dr.sc. Aleksandra Pirjavec Mahić, dr.med.

2. doc.dr.sc. Manuela Avirović, dr.med.

3. doc.dr.sc. Petra Valković Zujic, dr.med.

Rad sadrži 35 stranica, 2 slike, 40 literaturnih navoda.

Zahvale

Zahvaljujem se mentoru doc.dr.sc. Damiru Grebiću, dr.med. na pomoći i trudu tijekom pisanja diplomskog rada.

Zahvaljujem se svojim roditeljima Mirku i Mirjani , bratu Petru i sestri Dori na konstantnoj podršci, razumijevanju i vjeri u mene kada sama nisam vjerovala u sebe.

Hvala mom dečku Bernardu na potpori i razumijevanju, zbog njega mi je ovaj period studiranja bio ljepši.

Posebno hvala mojoj baki Štefaniji na svojoj podršci koju mi je pružala tokom cijelog školovanja.

SADRŽAJ

1. UVOD.....	1
2.SVRHA RADA.....	2
3.EPIDEMIOLOGIJA KARCINOMA DOJKE	3
4. HORMONALNI I REPRODUKTIVNI FAKTORI RIZIKA ZA NASTANAK KARCINOMA DOJKE	3
5.1. INCIDENCIJA NASLJEDNOG KARCINOMA DOJKE	4
5.2. BRCA 1 I BRCA 2 GENI KAO ČIMBENICI NASLJEĐA	5
5.3. GENETIČKO TESTIRANJE NA KARCINOM DOJKE	5
6. PROFILAKTIČKA KIRURGIJA DOJKE	8
6.1. OBOSTRANA MASTEKTOMIJA S POŠTEDOM KOŽE (SSM).....	9
6.1.1. KIRUŠKA TEHNIKA IZVOĐENJA MASTEKTOMIJE S POŠTEDOM KOŽE	10
6.2. OBOSTRANA MASTEKTOMIJA S POŠTEDOM KOŽE I BRADAVICA (SNSM)...	12
6.2.1. KIRUŠKA TEHNIKA IZVOĐENJA PROFILAKTIČKE SNSM.....	13
6.3. JEDNOSTAVNA PROFILAKTIČKA MASTEKTOMIJA.....	14
6.4. KOMPLIKACIJE PROFILAKTIČKE MASTEKTOMIJE	14
6.4.1. NEKROZA KOŽE I TKIVNOG REŽNJA	14
6.4.2 INFEKCIJA POSTOPERATIVNE RANE.....	15
6.4.3. SEROM KAO KOMPIKACIJA PROFILAKTIČKE MASTEKTOMIJE	16
6.4.4 HEMATOM NAKON MASTEKTOMIJE.....	16
7. VRSTE IMPLANTATA I TEHNIKE REKONSTRUKCIJE	17
7.1. AUTOLOGNI IMPLANTATI.....	17
7.1.1. REKONSTRUKCIJA DOJKE LD PETELJKASTIM REŽNJEM	17
7.1.2. REKONSTRUKCIJA DOJKE TRAM PETELJKASTIM REŽNJEM	18
7.1.3. REKONSTRUKCIJA DOJKE DIEA REŽJNOM.....	19
7.1.4. REKONSTRUKCIJA DOJKE SIEA REŽNJOM	19
7.2. REKONSTRUKCIJA DOJKE IMPLANTATIMA.....	19
7.2.1. VRSTE IMPLANTATA	20
7.2.2. POSTAVLJANJE IMPLANTATA	20
7.2.3 POSTOPERATIVNE KOMPLIKACIJE NAKON POSTAVLJANJA IMPLANTATA	22
7.2.4. AKUTNE KOMPLIKACIJE	22

7.2.5. KASNE KOMPLIKACIJE	22
7.2.5.1. KAPSULARNA KONTRAKTURA	23
7.2.5.2. RUPTURA IMPLANTATA	23
7.2.5.3 ANAPLASTIČNI LIMFOM VELIKIH STANICA POVEZAN S IMPLANTATOM DOJKE	23
8. RASPRAVA	25
9.ZAKLJUČAK	27
10.SAŽETAK	28
11. SUMMARY	29
12.LITERATURA	30
13. ŽIVOTOPIS	35

POPIS SKRAĆENICA I AKRONIMA

BRCA- breast cancer gene

ER- estrogen receptor

PR- progesteron receptor

HER2- human epidermal growth factor receptor 2

DNK- deoksiribonukleinska kiselina

SSM- skin sparing mastectomy

SNSM- skin and nipple sparing mastectomy

ADM- acelularni dermalni matriks

LD- latissimus dorsi

TRAM- transverse rectus abdominis muscle

SIEP- superficial inferior epigastric artery

DIEA- deep inferior epigastric perforator artery

1. UVOD

Karcinom dojke danas je najčešća maligna bolest dijagnosticirana kod žena. Statistički podaci govore da je u 2018. godini u svijetu bilo više od dva milijuna novo dijagnosticiranih žena koje su oboljele od karcinoma dojke, što je nadasve zastrašujuća brojka. Također, danas znamo da je gotovo 10% svih karcinoma dojke nasljednog karaktera, odnosno pojavljuje se u žena koje imaju mutaciju gena BRCA 1 i BRCA 2 (1).

S napretkom mogućnosti u genetici danas smo u mogućnosti identificirati te žene i pružiti im adekvatnu medicinsku skrb. Medicinski menadžment takvih žena danas se sastoji od genetičkog savjetovanja, psihološke potpore i profilaktičke mastektomije. Profilaktička mastektomija ima ulogu smanjenja rizika od nastanka karcinoma dojke i zadržavanja kvalitete života do visoke starosti (1,2).

Mogućnosti kirurške profilakse nastanka karcinoma dojke su brojne te će biti opisane u ovom diplomskom radu.

2.SVRHA RADA

Svrha ovog diplomskog rada je opisati mogućnosti profilaktičke mastektomije i rekonstrukcije dojke, prednosti svakog zahvata te njihovih mogućih komplikacija kod žena koje su nositeljice mutacije BRCA 1 i/ili BRCA 2 gena.

3.EPIDEMIOLOGIJA KARCINOMA DOJKE

Karcinom dojke najčešće je dijagnosticirana maligna bolest u žena, kako u Hrvatskoj tako i u svijetu. Prema posljednjim podacima Zajedničkog istraživačkog centra Europske komisije za 2020. godinu dijagnoza karcinoma dojke čini 13,3% svih dijagnoza karcinoma (3). Karcinom dojke osim što je prvi prema incidenciji, nalazi se na drugom mjestu prema smrtnosti te je stopa smrtnosti u istočnoeuropskim zemljama, gdje spada i Hrvatska, veća nego u ostatku Europe (4). Tome u prilog govore podaci da smo na 5. mjestu smrtnosti od raka u Europi, dok se prema incidenciji nalazimo na ukupno 15. mjestu (3).

4. HORMONALNI I REPRODUKTIVNI FAKTORI RIZIKA ZA NASTANAK KARCINOMA DOJKE

Poznata je uloga reproduktivnih i hormonalnih čimbenika kao faktora rizika za razvoj karcinoma dojke. Tako je poznato da produljeno vrijeme izlaganja endogenom estrogenu povećava i incidenciju obolijevanja od karcinoma dojke, bilo kao posljedica pojave menarhe prije 12. godine života ili ulaska u menopauzu nakon navršene 55.godine života (5).

Također, kod žena koje uzimaju hormonalnu nadomjesnu terapiju u toku primjene iste dolazi do povećanja rizika od nastanka karcinoma dojke za 5%, a rizik se vraća na prethodnu vrijednost godinu dana od prestanka uzimanja nadomjesne terapije (5).

Nadalje, kombinirano liječenje nadomjesnom hormonskom terapijom koja podrazumijeva estrogen i progesteron u periodu duljem od 5 godina u žena koje u obiteljskoj anamnezi imaju poznati karcinom dojke statistički značajno povećava rizik od nastanka istog (5).

Rizik za nastanak karcinoma dojke viši je u periodu primjene kombiniranih oralnih kontraceptiva, a rizik ostaje povećan i do 10 godina nakon njihove primjene (5).

Rizik smanjuje prva trudnoća u mlađoj životnoj dobi jer tokom trudnoće dolazi do transformacije parenhima dojke u „stabilnije stanje“ što će rezultirati manjim stupnjem proliferacije u drugoj polovici menstruacijskog ciklusa. Kao rezultat toga, žene koje rađaju svoje prvo dijete nakon dobi 30 godina imaju dvostruko veći rizik od karcinoma dojke nego žene koje rode prvo dijete prije 20-te godine života (6). Dojenje smanjuje rizik od nastanka karcinoma dojke za 4,3% za svaku godinu dojenja (7).

5.1. INCIDENCIJA NASLJEDNOG KARCINOMA DOJKE

Kada govorimo o nasljednom karcinomu dojke, on čini ukupno 10% svih dijagnosticiranih karcinoma dojke (1). U najvećem dijelu nasljednog karcinoma dojke nalazimo mutacije na tumor supresorskim genima BRCA1 i BRCA2, otkrivenih 90-ih godina prošlog stoljeća. Ti geni sudjeluju u popravku DNK i regulaciji transkripcije gena u trenucima nastanka oštećenja DNA te mogu dovesti do promjene u genetskom kodu i potencijalnom nastanku karcinoma (8).

Mutacije gena TP53, STK11, CD1 i PTEN također spadaju u visoko rizične mutacije za razvoj karcinoma dojke. Tim mutacijama i mutacijama gena BRCA 1 i BRCA 2 gena može se objasniti čak 20% obiteljske sklonosti za razvoj karcinoma dojke. Time se nasljeđe nameće kao jedan od najvećih rizika za razvoj karcinoma dojke općenito, a odnosi se na žene čiji su rođaci u prvom i drugom koljenu oboljeli od karcinoma dojke (9).

Na mutacije pojedinih gena koje su zajedničkim imenom nazvane varijante umjerene penetracije otpada ukupno do 5% nasljednog karcinoma dojke. Isto tako identificirano je više od 180 mutacija

na niskorizičnim lokusima kojima se može prepisati čak 18% nastalih nasljednih karcinoma dojke. Naposljetku, 50% svih nasljednih karcinoma dojke nepoznatog je podrijetla (9).

5.2. BRCA 1 I BRCA 2 GENI KAO ČIMBENICI NASLJEĐA

Mutacije BRCA 1 i BRCA 2, danas su poznate kao čimbenici rizika za nastanak karcinoma jajnika i dojke. Otkriveni su 90-ih godina prošlog stoljeća i bili su svojedobno predstavnici revolucije na polju genetike (10). BRCA 1 gen nalazi se na kromosomu 17q21 i sastoji se od ukupno 24 egzona, a kodira protein koji se sastoji od 1863 aminokiseline. BRCA 2 smješten je na kromosomu 13q12, a sastoji se od ukupno 27 egzona. Kodiranjem BRCA 2 gena nastaje protein koji se sastoji od 3418 aminokiseline (11,12).

Kada govorimo o BRCA 1 i BRCA 2 genima riječ je o velikim genima te ne čudi da je do danas otkriveno preko 400 mutacija ovih gena koje nose predispoziciju za nastanak maligne tvorbe ponajprije u jajniku i dojci. Također, vjeruje se da se unutar jedne obitelji, koja pokazuje sklonost nastanku karcinoma dojke i jajnika, pojavljuje jedna te ista mutacija te da se ona nasljeđuje autosomno dominantno (10,13).

5.3. GENETIČKO TESTIRANJE NA KARCINOM DOJKE

Kao što je već rečeno, BRCA 1 i BRCA 2 veliki su geni s velikim brojem otkrivenih mutacija. Upravo iz tog razloga instiktivno se nameće potreba za genetskom analizom svih otkrivenih mutacija kod bolesnika, a takvi postupci su, iako mogući, dugotrajni i skupi. Zato se prilikom provođenja genske analize najčešće usmjereno traga za nekom od mutacija. Tako se, naprimjer, u bolesnika kod kojeg se sumnja na nasljedni karcinom dojke, a bolesnik ima poznatog srodnika s dokazanom nekom od mutacija gena, traga upravo za tom mutacijom. Time se vrijeme čekanja na rezultate smanjuje, kao i sami troškovi genske analize (13).

Može se zaključiti da se danas teži ciljanom sekvenciranju koje je brže, jednostavnije i jeftinije s visokim prognostičkim i dijagnostičkim značajem, a sami paneli mogu sadržavati od 20 do 100 gena koji će se analizirati. Kod bolesnika koji u obitelji nemaju poznate mutacije koje bi mogle odgovarati mutaciji gena za nasljedni karcinom dojke, a standardni paneli za genetsku analizu dali su negativne rezultate, može se izvesti i cijelo genomsko sekvenciranje, koje ostaje kao metoda posljednjeg izbora zbog svog dugog trajanja i visokih troškova izvođenja (13).

U Hrvatskoj su 2016.godine izdane prve smjernice za genetičko testiranje i praćenje žena kod kojih postoji mogućnost od oboljenja nasljednog karcinoma dojke. U preporukama su žene podijeljene u dvije skupine - one koje su zdrave, ali s visokim rizikom te one koje su već oboljele od karcinoma dojke. Osobe koje su oboljele od karcinoma dojke, da bi se uputile na genetičko testiranje, moraju zadovoljavati jedan od navedenih uvjeta: ako se karcinom dojke dijagnosticirao prije navršene 50. godine života, ako žena boluje od trostruko negativnog karcinoma dojke prije navršene 60. godine života (to podrazumijeva karcinom dojke čije su stanice negativne na postojanje estrogenskog receptora (ER), progesteronskog receptora (PR) te receptor ljudskog epidermalnog faktora rasta 2 (HER2 eng. *human epidermal growth factor receptor 2*)), ako bolesnica boluje od multicentričnog ili bilateralnog karcinoma dojke, ako oboljela osoba ima srodnika oboljelog od karcinoma dojke ili jajnika prije navršene 50.godine života ili dva i/ili više srodnika oboljelih od karcinoma pankreasa u bilo kojoj životnoj dobi. Također, posebnu pažnju pridodaje se etničkim skupinama kod kojih se mutacije gena BRCA 1 i BRCA 2 češće pojavljuju kao što su Aškenazi Židovi. Njima se preporuča genetičko savjetovanje iako nemaju pozitivnu obiteljsku anamnezu na karcinom dojke i jajnika. Isto tako, kod muškaraca oboljelih od karcinoma dojke, bez obzira na obiteljsku anamnezu, preporuča se genetičko savjetovanje. Kod oboljelih od raka dojke koji imaju srodnika s dokazanom mutacijom gena BRCA 1 i BRCA 2 također se preporuča genetičko savjetovanje.

Kako bi prevenirali oboljenje od raka dojke danas se genetičko testiranje preporuča i zdravim ženama koje imaju jedan od faktora rizika: poznat srodnik nositelja mutacije gena rizičnih za nastanak karcinoma jajnika i dojke, dvije ili više srodnica oboljelih od karcinoma dojke, srodnica oboljela od karcinoma jajnika ili dojke prije 45.godine života te kod članova obitelji u kojima je muškarac obolio od karcinoma dojke (2).

Sve navedeno su podaci koje je potrebno detaljno ispitati kod prvog genetičkog savjetovanja na kojem se uzima detaljna anamneza s pažnjom usmjerenom na funkcije i navike, na dosadašnje bolesti i na obiteljsku anamnezu kod koje je potrebno napraviti konstrukciju materalne i paternalne strane obiteljskog stabla tri generacije unazad. Kada se dobiju svi potrebni podaci i procjeni rizik od nasljednog karcinoma dojke, osobi se preporuča genetičko testiranje ako je ono potrebno. Prije samog genetičkog testiranja potrebno je detaljno objasniti specifičnosti genetičkog testiranja, moguće rezultate i mogućnosti prevencije karcinoma dojke ovisno o dobivenim rezultatima testiranja. Tijekom savjetovanja nužno je poštovati načela povjerljivosti podataka i načelo nedirektivnosti (2,14).

Na temelju dobivenih rezultata genetičkog testiranja i na temelju čimbenika rizika dobivenih anamnezom bolesnike se svrstava u jednu od tri kategorije rizika za oboljenje od nasljednog karcinoma dojke. U visoku kategoriju spadaju nositelji patogenih mutacija gena BRCA 1 i BRCA 2, u kategoriju intermedijalnog rizika spadaju osobe čiji cjeloživotni rizik oboljenja od karcinoma dojke iznosi 20%, u kategoriju niskog rizika spadaju sve osobe čiji rizik od obolijevanja iznosi 12%, odnosno jednak je riziku opće populacije (2,14,15).

Ženama koje spadaju u visoku kategoriju rizika prema hrvatskim smjernicama preporučaju se redoviti samopregledi dojke barem jednom mjesečno te da nakon navršene 25.godine života učine klinički i ultrazvučni pregled dojki s ponavljanjem svakih 6 mjeseci. Prvu mamografiju trebale bi

učiniti 10 godina prije obolijevanja prvog srodnika od karcinoma dojke, najkasnije do navršene 40.godine života te opcionalno je učiniti magnetsku rezonancu dojke jednom godišnje. Kako bi se prevenirao nastanak karcinoma jajnika preporuča se učiniti transvaginalni ultrazvuk uz određivanje serumskog tumorskog markera CA-125 jednom godišnje nakon navršene 25. godine života (16).

Kod žena nositeljica mutacije na BRCA 1 i BRCA 2 genima moguće je provesti kemoprofilaksu i kiruršku profilaksu. Kemoprofilaksa se provodi tamoksifenom, dok kirurška profilaksa podrazumijeva bilateralnu profilaktičku mastektomiju te se može izvesti kod zdravih žena. Kod žena kod kojih je pronađeno sjelo karcinoma u jednoj od dojki učini se profilaktička mastektomija kontralateralne dojke (16).

6. PROFILAKTIČKA KIRURGIJA DOJKE

Kao što je već rečeno, u nositelja mutacije gena BRCA 1 i BRCA 2 rizik za pojavu karcinoma dojke povećava se 40-60%. Kako bi se taj rizik smanjio, sve više žena odlučuje se za kiruršku prevenciju čime se rizik smanjuje za 90%, a profilaktička mastektomija danas se smatra najboljom metodom (16,17,18).

Kod žena kod kojih se već pojavio karcinom dojke, a nositeljice su mutacije BRCA 1 i BRCA 2 gena, rizik od ponovne pojave karcinoma dojke u suprotnoj dojci ili u istoj dojci u slučaju poštedne operacije je visok, stoga je opravdano učiniti kontralateralnu profilaktičku mastektomiju (19).

Prije samog kirušskog zahvata potrebno je obaviti savjetovanje s bolesnicom i individualno joj pristupiti, objasniti joj benefite i rizike koje operacija nosi te joj objasniti sve operative mogućnosti kako bi se strah koji žena osjeća zbog gubitka jedne ili dviju dojki sveo na minimum. Danas se sve više žena odlučuje na profilaktičku mastektomiju i rekonstrukciju dojke u istom aktu. Bez obzira na odabranu metodu mastektomije koju žena odabere, cilj svakog zahvata mora biti sigurnost sa zadovoljavajućim estetskim ishodom (16).

Postoji nekoliko mogućnosti kod izvođenja profilaktičke mastektomije. Može se učiniti obostrana mastektomija s poštedom kože (*eng. skin sparing mastectomy -SSM*) te obostrana mastektomija s poštedom kože i bradavice (*eng. skin and nipple sparing mastectomy – SNSM*). Kod žena koje ne žele rekonstrukciju dojke, a upoznate su sa svim mogućnostima moguće je učiniti i jednostavnu obostranu mastektomiju (16-19).

U slučaju žene oboljele od jednostranog karcinoma dojke profilaktička mastektomija kontralateralne dojke može se učiniti na bilo koji od ranije navedenih načina. Profilaktička salpingektomija ili salpingo-oforektomija mogući su načini kiruške profilakse nasljednog karcinoma dojke, ali još uvijek ne postoje dovoljno čvrsti dokazi efikasnosti takvih zahvata (20).

6.1. OBOSTRANA MASTEKTOMIJA S POŠTEDOM KOŽE (SSM)

Obostrana mastektomija s poštedom kože (*eng. skin sparing mastectomy- SSM*) kirurška je tehnika koja se razvila 60-ih godina prošlog stoljeća te je s vremenom, gotovo u potpunosti, zamijenila radikalnu mastektomiju. Radikalna mastektomija sredinom prošlog stoljeća imala je mnogo „protivnika“ među kirurzima koji su radili na razvoju novih kiruških tehnika. Radikalna mastektomija uključivala je potpuno odstranjenje parenhima dojke, velikog i malog pektoralnog mišića, aksilarnih limfnih čvorova i kože koja prekriva dojku. Najveće bojazni tadašnjih kirurga

bili su recidivi karcinoma dojke ako se zahvat koristi u terapijske svrhe te nedovoljno smanjenje rizika od pojave karcinoma dojke kod žena koje su predisponirane. Razlog tome ležao je u mogućnosti zaostajanja žljezdanog tkiva dojke na kožnom režnju dojke koji nije u cjelosti odstranjena. Danas kada je za SSM dokazana onko-sigurnost često je izvođen kirurški zahvat, a koristi se i u profilaksi karcinoma dojke u žena s visokim rizikom (21).

Mastektomijom koja štedi kožu uklanja se segment kože s bradavica-areolarnim kompleksom, ali bez značajnog uklanjanja okolne kože. Takva tehnika operacije omogućava rekonstrukciju dojke u istom aktu koristeći autologne transplantate, implantate ili tkivne ekspandere. Sačuvana koža ima veliku važnost u estetskom ishodu samog zahvata te omogućava zadržavanje prirodnih obrisa i oblika dojki (21).

6.1.1. KIRUŠKA TEHNIKA IZVOĐENJA MASTEKTOMIJE S POŠTEDOM KOŽE

Prilikom planiranja operativnog zahvata i označavanja reznih linija, dojke treba označiti tako da rezultat operacije bude estetski zadovoljavajuć. Ako se zahvat ne radi samo iz profilaktičkih razloga onda režnjevi kože koji će se odstraniti uključuju kožu zahvaćenu tumorskim tkivom. Postupak označavanja treba obaviti tako da bolesnik sjedi ili leži s rukama opuštenim uz tijelo. Prvo se odredi medijana linija toraksa tako da se povuče ravna linija od incisura jugularis do processusa xiphoideusa prsne kosti. Potom se određuju anatomske granice dojke. Anatomske granice dojke su: superiorno ključna kost, inferiorno granicu čini inframamarni nabor, medijalna granica je lateralni rub sternuma, a lateralna granica je prednji rub m. latissimusa dorsi koji se nalazi na mjestu srednje aksilarne linije. Dobro označena inframamarna linija prvi je korak u postizanju dobrih estetskih rezultata. Sama linija reza ovisit će i o veličini baze, obliku i ptozi dojke. Uvijek vrijednost onkološke sigurnosti samog kirurškog zahvata mora biti ispred estetskog rezultata (21).

Operacijski zahvat se izvodi kada je bolesnik postavljen u ležeći položaj te se uvodi u opću anesteziju. U operativnom polju nalaze se obje dojke s uključenim pazušnim jamama i gornjim dijelovima ekstremiteta kako bi se kasnije mogla provjeriti tenzija šavova prilikom adukcije. Ruke su abducirane i humano fiksirane od tijela. Dezinfekcija istog provede se kationskim deterdžentima i jodnom tinkturom (21).

Glavni operater nalazi se uz bolesnika ispod abducirane ruke, a asistent operatera nalazi se iznad abducirane ruke. Tijekom vršenja resekcije lateralnih i inferiornih režnjeva kirurzi mogu zamijeniti položaje ili glavni operater može prijeći na suprotnu stranu operacijskog stola (21).

Operacija započinje stvaranjem kožnog reza koji se izvodi skalpelom, a zatim se vrši retrakcija kože. Rez se vrši po iscrtanoj reznoj liniji koja može biti horizontalno ili koso položeni eliptični rez ili sigmoidalni eliptični rez ovisno o podležućim karakteristikama dojke. Retrakcija kože vrši se kukama za kožu ili refraktorom. Bitno je da instrument omogućava povlačenje ruba rezne rane kako bi se odigao dermis. Povlačenje mora imati konstantnu dozu napetosti pri čemu se ne smije upotrebljavati prejaka sila. Za stvaranje anteriornih kožnih režnjeva koristi se elektrokauter izvodeći centripetalnu disekciju, uklanja se prednja fascija i Cooperov ligament uz očuvanje epidermalnog krvožilja. Debljina kožnog režnja mora biti između 4-8 mm, a varira s obzirom na tjelesnu težinu bolesnika. Kod onih s manjom tjelesnom težinom kožni režanj može biti i tanji, dok kod bolesnika s prekomjernom tjelesnom težinom debljina režnja može biti i veća od 8 mm. O debljini režnja ovisi krajnji ishod operacije. Pretanki režnjevi su skloni nekrotiziranju, dok debeli režnjevi nose rizik od ponovne pojave karcinoma dojke u žena koje su liječene od istog. Također, tada postoji rizik za prvu pojavu karcinoma dojke u žena koje su se ovakvom zahvatu podvrgnule iz preventivnih razloga. Uputno je izbjegavati traumu i trakcije režnjeva prevelikom mehaničkom silom (21).

Anteriorni režanj proteže se anatomskim granicama samog tkiva dojke do muskulature stijenke prsnoga koša uključujući i fasciju pektoralnih mišića. Konstantno treba voditi brigu o adekvatnoj vaskularizaciji dojke. Općenito, irigacija medijalnog dijela dojke potiče od interkostalnih arterija, u visini segmenta kraljeznične moždine Th1- 6 koje izlaze iz unutarnje mamarne arterije, dok irigacija lateralnog dijela dojke izlazi iz ogranaka torakoakromialne arterije (21).

Kod disekcije postraničnog režnja dojke uključuje se i tkz. „repno tkivo dojke“ koje se nalazi u ispred i medijalno od polazišta pektoralnog mišića. Na prijelazu iz dojke u aksilu nalazi se klavipektoralna fascija koja se po potrebi može i secirati. Tamo se nalazi i lateralna torakalna arterija koja se u slučaju potrebe može podvezati bez posljedice zbog bogatih okolnih anastomoza. Dojka se uklanja, orijentacijski označava i šalje na patohistološku analizu specijalistima patologije (21).

Na kraju zahvata se postavlja kirurška drenaža kako bi se spriječilo stvaranje seroma (21).

6.2. OBOSTRANA MASTEKTOMIJA S POŠTEDOM KOŽE I BRADAVICA (SNSM)

Indikacija za ovaj zahvat može biti prevencija karcinoma dojke ili terapijski postupak. Obostrana mastektomija s poštedom kože i bradavica pokazala se kao odlična metoda prevencije pojave karcinoma dojke kod žena s povećanim rizikom. Karakteristika ove tehnike je vrlo visoka kvaliteta života nakon samog zahvata, bilo da se govori o povećanom riziku zbog mutacije BRCA gena ili mnogobrojnim ujedinjenim faktorima rizika koji povećavaju incidenciju pojave karcinoma dojke tijekom života za više od 20% (21).

Ovaj zahvat podrazumijeva poštedu areola-bradavice kompleksa, ali očuvanje i kože dojke u potpunosti dok se žljezdano tkivo dojke u cjelosti ekscidira. Retroareolarni segment žljezdanog

tkiva uputno je poslati kao zaseban uzorak na patohistološku analizu. Ovakav zahvat osigurava estetski dobar ishod te je česta metoda izbora prilikom planiranja profilaktičke mastektomije (21).

6.2.1. KIRUŠKA TEHNIKA IZVOĐENJA PROFILAKTIČKE SNSM

Kod žena koje se podvrgnu ovome zahvatu radi redukcije rizika izvodi se incizija u inframamarnoj liniji ili infralateralno. Takvi rezovi daju najbolji kozmetički ishod jer su ožiljci sakriveni prirodnom ptozom grudi. Periareolarni rez izvodi se kako bi se stvorilo proširenje primarnoj reznoj liniji što omogućava lakše odstranjenje žljezdanog tkiva. Česta komplikacija takvog reza je nekroza bradavice. Kako bi se to izbjeglo preporuča se izvođenja cirkumferentnog reza za ne više od 90° (21).

Kod žena kod kojih se ovaj zahvat izvodi iz profilaktičkih razloga, a imaju velike dojke, dojke s velikom ptozom ili dojke koje su asimetrične, moguće je izvesti rekonstrukciju i redukciju dojke u istom aktu (21).

Nakon što su učinjeni rezovi potrebno je pažljivo manipulirati tkivnim režnjevima. Kukama za kožu ne preporuča se vršiti trakciju pojedinog režnja za više od 5-6 cm, iako je to individualno i primarno ovisi o debljini režnja koji ovisi o debljini potkožja bolesnika. Deblje potkožje očekuje se kod onih s većim indeksom tjelesne mase. Disekciju parenhima dojke trebalo bi započeti u sloju epidermisa u donjim kvadrantima dojke gdje je minimalna količina epitelnih stanica dojke. Disekcija se može izvoditi elektrokauterima ili oštra disekcija skalpelom. Nema dokaza o boljem ishodu ni jedne od ovih metoda, incidencija komplikacija u smislu infekcije i nekroze gotovo je podjednaka u oba načina. Kirurg odabire metodu koja mu se čini najprimjerenijom za svakog pojedinog bolesnika. Anatomske granice disekcije jednake su ranije opisanim anatomskim granicama mastektomije koja štedi kožu (21).

Da bi se retroareolno tkivo odstranilo s čim manje traume i posljedično boljom prognozom „preživljenja“ bradavice, bradavica se izvije te se postave dvije atraumatske pincete i presijeku se duktalno-lobularni terminalni kanali (21).

Na patohistološku analizu šalju se dva odvojena uzorka, jedan koji sadrži žljezdani parenhim dojke odstranjen u cjelosti i drugi preparat kojeg sačinjava retroareolno tkivo (21).

6.3. JEDNOSTAVNA PROFILAKTIČKA MASTEKTOMIJA

Ovaj zahvat danas se rijetko izvodi, najčešće samo na zahtjev bolesnice nakon što su joj objašnjene sve mogućnosti operacije i rekonstrukcije dojke.

Ovakvim zahvatom u potpunosti se uklanja žljezdani parenhim dojke prema poznatim anatomskim granicama. Također, uklanja se i većina kože s bradavicom. Ostavlja se onoliko kože koliko je potrebno da se rana primarno zatvori, a da sile trakcije na šavove nisu prevelike, odnosno da ne dođe do dehiscijencije i/ili nekroze operiranih grudni. Lateralno na grudima ostaje višak kože koji se naziva „deformitet psećeg uha“ te su kasnije moguće kirurške rekonstrukcije istog (21).

6.4. KOMPLIKACIJE PROFILAKTIČKE MASTEKTOMIJE

Komplikacije profilaktičke mastektomije slične su komplikacijama drugih operativnih zahvata na grudima. Među najčešće komplikacije spadaju: nekroza kože, stvaranje „deformiteta psećeg uha“, senzorne parestezije, infekcije operativnog polja, postoperativna pojava kronične boli, stvaranje seroma i/ili hematoma, pojava asimetrije između dojki i stvaranje ožiljaka (21).

6.4.1. NEKROZA KOŽE I TKIVNOG REŽNJA

Nekroza kože i tkivnog režnja često je prijavljivana komplikacija nakon mastektomije koja se javlja između 5-30%, ovisno o pojedinoj literaturi. Navedena komplikacija posljedica je

nedovoljne irigacije tkivnog reznja kože nakon operacije što dovodi do odumiranja stanica te pogoduje razvoju infekcije (22).

Čimbenici rizika za razvoj nekroze kod bolesnika su pušenje, pretilost, šećerna bolest i/ili veliki volumen dojki. Ijatrogeno izazvana nekroza nastaje zbog krivo odabranog mjesta reza, kada su kožni reznjevi pretanki, prilikom prevelike traksijske sile tijekom zahvata te zbog prevelikog volumena implantata korištenih u rekonstrukciji dojke zbog posredno stvorene velike traksijske sile. Kada se mastektomija izvodi iz terapijskih razloga postoperativno zračenje također pogoduje nastajanju nekroze (22, 23).

Postoperativni menadžment nekrotiziranog tkiva ovisi o težini i opsegu nekroze. Ako je područje nekroze ograničeno na manju površinu moguće ga je tretirati lokalno uz redoviti prevoj rane i redovite kontrole. Nekrotični kožni reznj se lokalno tretira bacitracinom, srebrenim sulfadiazinom ili nitroglicerinskom mašću (24).

Kiruško zbrinjavanje uključuje debridman, tj. potpuno uklanjanje nekrotičnog tkiva nakon čega se procjenjuje gubitak kože. Ako površina nekroze nije velika, ranu se može ostaviti da cijeli sekundarno uz svakodnevnu toaletu rane i prevoj. Može se izvesti i aproksimacija preostale kože uz minimalnu napetost novog kožnog reznja (22).

U iznimnim situacijama moguće je korištenje kožnih presađaka iz donorskih regija ili rekonstrukcija i stvaranje novog kožnog reznja (21).

6.4.2 INFEKCIJA POSTOPERATIVNE RANE

Infekcija u postoperativnom razdoblju, lokalna ili sistemska, prevenira se primjenom profilaktičkih doza intravenoznog antibiotika. Time se smanjuje pojava infekcije za 40% (21).

Incidencija infekcije nakon mastektomije kreće se između 1% i 26%. Na pojavu infekcije uvelike utječu komorbiditeti poput dijabetesa i pretilosti. Najčešća komplikacija u smislu infekcija je celulitis koji se dobro liječi antibioticima primjenjenim oralno ili intravenski, sve u cilju očuvanja implantata. Uklanjanje implantata zadnji je izbor u liječenju infekcije (21).

6.4.3. SEROM KAO KOMPIKACIJA PROFILAKTIČKE MASTEKTOMIJE

Serom nastaje kao posljedica nakupljanja akutnog upalnog eksudata na mjestu uklanjanja parenhima dojke. Stvaranje seroma moguće je spriječiti kiruškim tehnikama. Prilikom izvođenja zahvata potrebno je prošiti tkivne reznjeve za zid prsnoga koša, koristiti drenažne sustave pod negativnim tlakom te upotrebljavati kompresivne zavoje u postoperativnom oporavku. Navedeni postupci potpomažu bržem zacjeljivanju. Bolesnici koji su bili podvrgnuti postupku zračenja skloniji su razvoju seroma (25).

Sustav za drenažu uklanja se najčešće unutar prvih 48 sati od operativnog zahvata, odnosno kada sadržaj drenažnog kontejnera ne prelazi između 20 i 50 kubnih centimetara (21).

Kronični serom može stvoriti pojačani pritisak na šavove i dovesti do dehiscijencije i nekroze rane. Tada je potrebno aspirirati serom, postaviti sustav za drenažu pod negativnim tlakom ili izvršiti eksciziju pseudokapsule seroma (21).

6.4.4 HEMATOM NAKON MASTEKTOMIJE

Rizik od pojave hematoma nakon provedene profilaktičke mastektomije iznosi 2-11%, a rizik od kiruškog zahvata kojim bi se saniralo krvarenje iznosi 1%. Krvarenje i stvaranje hematoma češće je kod bolesnika koji boluju od kroničnog kongestivnog zatajenja srca, pretilosti i dijabetesa (26).

7. VRSTE IMPLANTATA I TEHNIKE REKONSTRUKCIJE

U slučaju provedbe profilaktičke mastektomije rekonstrukcija dojke se provodi u istome aktu. Kod žena koje odbijaju rekonstrukciju pri prvom zahvatu, rekonstrukcija se provodi sekundarno. Rekonstrukciju je moguće provesti autolognim implantatom i implantatom izrađenim od umjetnih materijala. Rekonstrukcija umjetnim materijalima može biti: aloplastična rekonstrukcija dojke, uporabom acelularnog dermalnog matriksa (ADM), s ekspanderima i rekonstrukcija implantatom. Vrsta implantata i tehnika rekonstrukcije koji će se koristiti ovise o svakoj bolesnici ponaosob, a glavni je cilj postići onko-sigurnost, estetski zadovoljavajući rezultat te zadržati kvalitetu života postoperativno (2,27).

7.1. AUTOLOGNI IMPLANTATI

Indikacija za rekonstrukciju grudi autolognim tkivom su dojke srednjeg do velikog volumena s izraženom ptozom, oštećena pektoralna muskulatura i loš kožni pokrov, postradijacijsko stanje dojke te želja bolesnice. Autologni implantat može biti podrijetla m.latissimusa dorsi (LD), m. treansvesusa rectusa abdominis (TRAM), režnja koji sadrži duboku donju epigastričnu arteriju (DIEP) te režnja koji sadrži površinsku donju epigastričnu arteriju (SIEA) (2,27). Rekonstrukcija autolognim tkivom smanjuje ranije navedene postoperativne komplikacije, a najvažniji uvjet za izvođenje ovakvog zahvata je dovoljna količina tkiva u donorskoj regiji (28). Nakon ovakve rekonstrukcije očekuje se dugotrajno dobar estetski rezultat te prirodan osjećaj u grudima. Zbog navedenih prednosti, ovaj zahvat je postao cijenjen među kirurzima (29).

7.1.1. REKONSTRUKCIJA DOJKE LD PETELJKASTIM REŽNJEM

Peteljkašti režanj m. latissimusa dorsi bio je prvi režanj koji se koristio u autolognoj rekonstrukciji grudi (30).

Arterija i vena torakodorzalis irigiraju ovaj autologni transplantat. Ovakvom rekonstrukcijskom tehnikom postiže se slab do umjeren volumen dojke. Zbog toga se ova tehnika često koristi u kombinaciji s tkivnim ekspanderima ili implantatima od umjetnog materijala. Kod žena koje imaju povećanu količinu masnog tkiva moguće je mast koristiti kao alternativu protetskim uređajima. Ekspanderi i implantati, kao i masno tkivo mogu se postaviti u istom operativnom aktu. Sam LD režanj je čvrst i garantira rekonstrukcijski uspjeh. Najčešća akutna komplikacija je pojava seroma. Kronična komplikacija koja može nastati je atrofija latissimusa dorsi koja nastane uslijed prekida inervacije torakodorzalnim živcem. Tada se kirurški može učini autologna transplatacija masnoga tkiva ili napraviti sekundarna rekonstrukcija umjetnim implantatom (29, 30).

7.1.2. REKONSTRUKCIJA DOJKE TRAM PETELJKASTIM REŽNJEM

Rekonstrukcija TRAM peteljkastim režnjem pogodna je za rekonstrukciju dojki prilikom izvođenja bilateralne mastektomije (31).

Prilikom izvođenja ovog zahvata nije potrebno izvoditi mikrovaskularne tehnike. Bolesnica koja je idealni kandidat za ovaj zahvat ima blagu do umjerenu lipodistrofiju stijenke. Zahvat je gotovo uvijek pogodan za izvođenje kod bolesnica s indeksom tjelesne mase manjim od 30 kg/m². Kod žena koje su pušači, pretile ili boluju od dijabetesa, tj. kod bolesnica koje imaju kompromitirane krvne žile, relativno je visoki rizik od razvoja nekroze pendukularnog režnja i dehiscijencije rane. Irigacija režnja proizlazi iz gornje epigastrične arterije. Musculus transvesus rectus abdominis u tkivnom režnju koristi se svojom cijelom dužinom, dok se širina prilagođava zahtjevima samih grudi. Ova vrsta autolognog transplantata pogodna je za mršavije žene koje zahtijevaju manje voluminozne grudi. Glavni nedostatak zahvata je oslabljena muskulatura abdomena, stoga je preporučljivo staviti protetske mrežice za dodatno potporu i prevenciju nastanka hernije (29).

Sličan TRAM peteljkastom režnju je TRAM slobodni režanj. Taj režanj koristi isto donorsko područje tkiva, samo osnovu irigacije slobodnog TRAM režnja čine inferiorna epigastrična arterija i vena. Ravni trbušni mišić ostaje u cjelosti u kontinuitetu i u potpunosti je inerviran, stoga ne dolazi do njegove atrofije čime se osigurava bolja kvaliteta života postoperativno (29).

7.1.3. REKONSTRUKCIJA DOJKE DIEP REŽNJOM

DIEP režanj je tkivni režanj čija se irigacija temelji na inferiornoj epigastričnoj arteriji i veni čime se smatra pravim perforatorskim režnjem. Pogodan je kod bolesnica s većim indeksom tjelesne mase i onih koje imaju veću količinu potkožnog masnog tkiva u abdominalnoj regiji. Irigacija se miotomijom odvaja iz ravnog trbušnog mišića, koji ostaje sačuvan. Prilikom zahvata nužno je očuvati lateralne interkostalne živce kako bi se zadržala funkcija mišića. Postavljanje protetske mrežice nije potrebno osim u slučajevima fragilne mišićne fascije (29).

7.1.4. REKONSTRUKCIJA DOJKE SIEA REŽNJOM

SIEA režanj je adipokutani tkivni režanj čiju irigaciju nose superficijalna arterija i vena. Prednost ovog zahvata je očuvanje integriteta abdominalne fascije i ravnog abdominalnog mišića. Ovakav zahvat ne zahtijeva fasciotomiju i miotomiju. Takav je režanj pogodan za ipsilateralnu i bilateralnu rekonstrukciju dojke (29).

7.2. REKONSTRUKCIJA DOJKE IMPLANTATIMA

Šezdesetih godina prošlog stoljeća krenula je upotreba silikonskih implantata dojke u rekonstrukcijske svrhe nakon mastektomije ili iz estetsko-kozmetičkih razloga.

U novije vrijeme gotovo se isključivo izvode rekonstrukcije dojke s ugradnjom implantata u istom aktu, a rijetko je odgođena rekonstrukcija s prije postavljenim ekspanderom tkiva. Tehnika implantatom smatra se najjednostavnijom i najbržom metodom koja daje odlične estetske rezultate

i osigurava kvalitetu života djelujući pozitivnu na um žene. Danas su najčešće upotrebljavani grudni implantati punjeni silikonskim gelom. Nekada su se koristili i implantati punjeni vrstom fiziološke otopine soli, no zbog rijetkih, ali mogućih nuspojava danas se izbjegavaju. Sve češće su u upotrebi implantati ispunjeni kohezivnim gelom koji dojci daju prirodniji oblik (32, 33).

7.2.1. VRSTE IMPLANTATA

Implantate možemo podijeliti na nekoliko načina: prema obliku, punjenu i prema površini (34).

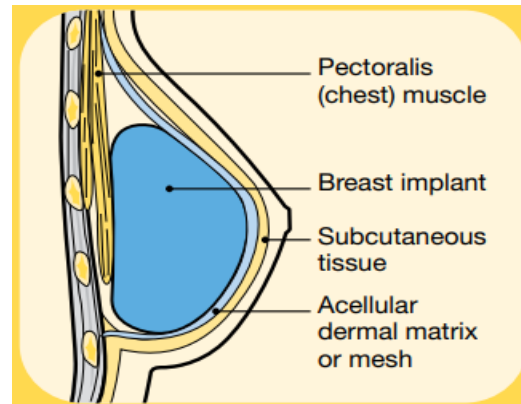
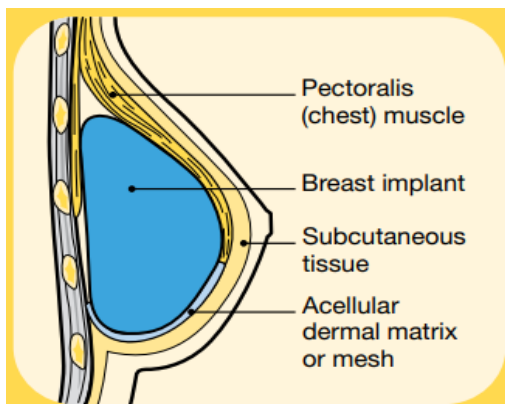
Vanjska površina implantata može varirati od mikro- do makro- teksture. U početku je vanjska površina implantata bila u potpunosti glatka, no ubrzo se shvatilo da bi makro tekstura implantata mogla pomoći boljem urastanju i stabilnosti implantata i tako produžiti njegov životni vijek. Tako su se krajem 60-ih godina krenuli proizvoditi implantati s makro-tekstурom. Tekstura vanjske ljuske implantata može se stvoriti na više načina: utiskivanjem ili impregnacijom implantata sa soli, vulkanizacijom plinom i poliuretanskim premazima. Danas se tekstura implantata označava brojevima od 1 do 4, jedinica označava glatku (mikro-teksturu) dok četvorka označava grubu strukturu površine koja je nastala poliuretanskim premazom (makro-tekstura) (32,34).

Implantati se danas pojavljuju u dva oblika okrugli (sferični) i anatomski. Anatomski implantati na svojoj površini zahtijevaju grublju strukturu kako bi se izbjegle rotacije i nastajanje dispozicije implantata u tkivnom džepu (34).

7.2.2. POSTAVLJANJE IMPLANTATA

Bez obzira koji implantat se postavlja, umetnuti ga se može kroz tri različite incizije: najčešće se implantati postavljaju kroz submamarnu inciziju, ali mogu i kroz peri-areolnu ili kroz aksilarnu inciziju (34).

Implantati mogu biti postavljeni djelomično ili potpuno ispod pektoralnog mišića što se naziva subpektoralna rekonstrukcija dojke (slika 1.). Kod takve rekonstrukcije dojke nerijetko se na donjim i više izbočenim predjelima implantata koriste protetske mrežice ili acelularni dermalni matriks za veću stabilnost i prirodniji izgled dojki. Nadalje, implantat može biti postavljen i iznad pektoralnog mišića što se naziva prepektoralna rekonstrukcija dojke (slika 2.). Kod takve rekonstrukcije implantat naliježe direktno na pektoralni mišić dok se iznad njega nalaze koža i potkožno tkivo. Kod izvođenja ovakve rekonstrukcije dojke nužnu je prekriti cijeli implantat protetskom mrežicom ili acelularnim dermalnim matriksom (33,34).



Slika 1. Implantat postavljen subpektoralno

Slika 2. Implantat postavljen prepektoralno

Slika 1. preuzeta s: <https://www.cancer.org.au/assets/pdf/breast-prostheses-and-reconstruction>

Slika 2. preuzeta s: <https://www.cancer.org.au/assets/pdf/breast-prostheses-and-reconstruction>

Implantat može biti postavljen u istom aktu zajedno s mastektomijom (primarna rekonstrukcija dojke) ili se implantat može postaviti tri do šest mjeseci nakon mastektomije što se naziva sekundarnom rekonstrukcijom dojke. Kod sekundarne rekonstrukcije dojke, nakon što se odstrani parenhim dojke, postavljaju se tkivni ekspanderi koji tri do šest mjeseci nakon mastektomije proširuju kožni ili mišićni džep za implantat. U taj džep će se kod sekundarne rekonstrukcije dojke plasirati implantat (33,34).

7.2.3 POSTOPERATIVNE KOMPLIKACIJE NAKON POSTAVLJANJA IMPLANTATA

Postoperativne komplikacije češće su kod bolesnika kod kojih je implantat postavljen nakon izvedene mastektomije. Također, pacijentice s postojećim komorbiditetima sklonije su razvoju komplikacija. Dijabetes, pretilost i pušenje dokazano povećavaju rizik od postoperativnih komplikacija (34).

Komplikacije možemo podijeliti na rane (akutne) komplikacije i kasne komplikacije (34).

7.2.4. AKUTNE KOMPLIKACIJE

Akutne komplikacije nastaju tijekom 14 dana postoperativnog perioda. Sklonije su im pretilost bolesnice, one koje puše ili boluju od dijabetesa. Pojava bolnosti, crvenila, otoka te porast temperature znak su razvoja infekcije. Takve bolesnice zahtijevaju hitno zbrinjavanje koje se sastoji od primijene antibiotika širokog spektra, kirurškog debridmana i od ispiranja kožnih/mišićnih džepova. Ukoliko to ne dovede do regresije infekcije, terapija izbora je uklanjanje implantata. Nakon izlječenja upale ponovo se može postaviti implantat (34).

7.2.5. KASNE KOMPLIKACIJE

Kasne komplikacije nastaju mjesecima i godinama nakon učinjene rekonstrukcije dojke implantatom. Dobro su poznate i često opisivane, a kao najčešće navode se ruptura i kontrakcija kapsule te disfiguracija implantata. Navedene komplikacije mogu zahtijevati ponovnu operaciju. Kako se s godinama povećava broj žena koje se zbog medicinskih i estetskih razloga odlučuju za rekonstrukciju dojke implantatima, tako se pojavljuje i veći broj komplikacija iako one nisu česte. Tako se u literaturi opisuju kasni serom i hematoma udružen s infekcijom, stvaranje granuloma te anaplastični limfom velikih stanica povezanih s implantatima dojke (34-36).

7.2.5.1. KAPSULARNA KONTRAKTURA

Kapsularna kontraktura javlja se tri do pet godina nakon rekonstrukcije dojke i najčešći je razlog izvođenja revizijske operacije. Kapsularna kontraktura manifestira se kao tvrda, izobličena i nerijetko deformirana dojka. Razlog nastanka leži u stvaranju debele fibrozne ovojnice oko implantata uslijed kronične infekcije koja nastaje kao posljedica razvoja biofilma na površini implantata. Kako bi se spriječilo nastajanje biofilma preporuča se ispiranje džepova za implantat antibioticima i antisepticima te umetanje „bez dodira“ kako bi se mogućnost kolonizacije smanjila na minimum (34,35). Kapsularna kontraktura javlja se češće kod anatomskih implantata, a rjeđa je kod okruglih implantata s makro-teksturom površine (37).

7.2.5.2. RUPTURA IMPLANTATA

Ruptura implantata podrazumijeva istjecanje sadržaja iz implantata intra ili ekstrakapsularno. Intrakapsularno istjecanje sadržaja implantata podrazumijeva istjecanje u kapsulu oko implantata, dok ekstrakapsularno istjecanje podrazumijeva istjecanje sadržaja u tkivo dojke i/ili limfne čvorove. Ekstrakapsularno istjecanje povezuje se sa simptomima crvenila, boli te otvrdnućem dojke i okolnih struktura. Dijagnoza rupture dijagnosticira se ultrazvukom, a ako je potrebno može se potvrditi magnetskom rezonancom (34,35,37).

7.2.5.3 ANAPLASTIČNI LIMFOM VELIKIH STANICA POVEZAN S IMPLANTATOM DOJKE

U posljednjem desetljeću prijavljeni su slučajevi anaplastičnog limfoma velikih stanica. Simptomi se javljaju najčešće nakon godinu dana od operativnog zahvata. Bolest se manifestira stvaranjem periimplantatnog izljeva ili rjeđe kao pojava čvora ili kvržice u dojci. Nakupinu tekućine oko implantata potrebno je punktirati pod kontrolom ultrazvuka i poslati na citološku analizu, dok se čvor ili kvržica biopiraju isto pod kontrolom ultrazvuka. Kada se radi o limfomu koji se pojavljuje

kao periimplantantni izljev, kiruški se ukloni implantat. Naveden tip bolesti ima dobru prognozu. Bolesnici sa čvorićem ili kvržicom nakon kirušskog uklanjanja implantata i mase tumora, zahtijevaju provedbu kemoterapije te je njihova prognoza je lošija (34,38).

8. RASPRAVA

Genetičko testiranje i profilaktička mastektomija u prevenciji raka dojke predstavljaju etičke izazove za bolesnike, ali i za zdravstvene djelatnike koji provode savjetovanja i preventivne programe.

Svako genetičko testiranje sa sobom nosi brojna pitanja. „Čitajući“ ljudski DNK ne dobivamo samo informacije o pojedincu, već i o njegovim krvnim srođnicima što kod ljudi može izazivati anksioznost i strah od maligne bolesti i smrti, kako njih samih tako i njihove djece i roditelja. S druge strane, bolesnik uvijek ima *pravo znati* i *pravo ne znati* informaciju o svom zdravlju te je nedvojbeno da to pravilo mora uvijek biti uvaženo prema želji pojedinca. Također „cijena straha“ kod ovakvih pacijenata je visoka te je svima potrebno pružiti empatiju, ali i psihološku potporu kada uočimo da pojedinac to zahtijeva. Kod bolesnika čiji se rezultati genetičkog testiranja interpretiraju kao visoko rizični, predložena metoda prevencije nastanka karcinoma dojke je profilaktička mastektomija koja sama po sebi otvara brojne etičke dileme (39).

Etičko pitanje profilaktičke mastektomije svoje korijene vuče iz samog imena. Mnogi smatraju da bi uvriježeni naziv profilaktička/preventivna mastektomija bilo bolje zamijeniti izrazom redukcija rizika karcinoma dojke. Razlog tome je da se, iako znamo da neka žena ima mutaciju gena BRCA 1 ili BRCA 2, sa sigurnošću ne može tvrditi hoće li ona oboljeti od karcinoma dojke ili neće. Isto tako ne možemo sa stopostotnom sigurnošću reći da ukoliko se žena podvrgne profilaktičkoj mastektomiji neće oboljeti od karcinoma dojke bez obzira na to što je efikasnost zahvata je vrlo visoka. Po nekim autorima iz tog razloga provedba profilaktičke mastektomije nije etički opravdana. Mastektomijom u tih žena zapravo ne preveniramo nastanak karcinoma dojke nego pokušavamo rizik nastanka karcinoma dojke svesti na minimum. Također, profilaktičkom mastektomijom ne preveniramo smrt od karcinoma dojke, već nastanak istog. U današnje vrijeme

preventivni programi mamografije omogućuju rano otkrivanje karcinoma dojke i njegovo pravovremeno liječenje s vrlo dobrim rezultatima i visokim postotkom preživljenja (40).

9.ZAKLJUČAK

Napretkom znanosti i usavršavanjem genetičkog testiranja sve je više žena koje je moguće identificirati kao visoko rizične za oboljenje od karcinoma dojke. Moderna medicina nudi rješenje za takve žene u vidu preventivnih programa, ali i mogućnosti kirurškog smanjenja rizika od nastanka karcinoma dojke.

Kirurške mogućnosti danas su mnogobrojne. Profilaktičku mastektomiju moguće je provesti s primarnom ili sekundarnom rekonstrukcijom dojke. Kirurgija postaje sve više personalizirana grana medicina te su tako i mastektomija i rekonstrukcija dojke prilagođene svakoj ženi ponaosob, njihovom načinu života, a sve u svrhu očuvanja kvalitete života i ostvarenja visoko zadovoljavajućih estetskih rezultata.

Dobar estetski rezultat danas osiguravaju implantati, koji svojom veličinom, oblikom, ali i sadržajem imitiraju prirodni parenhim dojke te mišićno tkivo, koje se nekad koristilo u rekonstrukciji dojke, ostaje intaktno. Ožiljci su time manji, a postoperativni oporavak je brži.

10.SAŽETAK

Karcinom dojke najčešća je maligna bolest u populaciji žena. Mutacije gena BRCA 1 i BRCA 2 odgovorne su za 10% svih nastalih karcinoma dojke. Napretkom genetike danas postoji mogućnost identifikacije žena s visokim rizikom za obolijevanje. Takvim ženama pruža se pomoć u vidu genetičkog savjetovanja, psihološke pomoći i smanjenje rizika od nastanka karcinoma dojke kirurškim metodama.

Profilaktičku mastektomiju danas je moguće napraviti s poštedom kože, s poštedom kože i bradavice te jednostavnu mastektomiju koja podrazumijeva potpuno odstranjivanje parenhima, kože i bradavice obiju dojki. U istom aktu s profilaktičkom mastektomijom moguće je učiniti i rekonstrukciju dojke, tada se to naziva primarnom rekonstrukcijom. Kada se izvodi kao zaseban kirurški zahvat naziva se sekundarnom rekonstrukcijom. Rekonstrukcija dojke može biti učinjena alogenim tkivnim implantatom ili silikonskim implantatom. Danas se gotovo isključivo koriste implantati izrađeni od umjetnih materijala koji pružaju vrhunske estetske rezultate, osiguravaju brži oporavak, a ožiljak je manji.

Postoperativne komplikacije ovakvih zahvata mogu biti razne. Infekcija, stvaranje hematoma i nastajanje seroma rane su postoperativne komplikacije. Specifično kod rekonstrukcije alogenim transplantatima može doći do nekroze tkivnog reznja ili nekroze bradavice. Upotrebom umjetnih implantata specifično može nastati kapsularna kontraktura, ruptura implantata i anaplastični limfom velikih stanica. Komplikacijama su sklonije pacijentice oboljele od pretilosti i dijabetesa, te pušači. Općenito, za opću populaciju bez komorbiditeta komplikacije su vrlo rijetke.

Ključne riječi: nasljeđe, profilaktička mastektomija, rekonstrukcija dojke, implantat.

11. SUMMARY

In the female population, breast cancer is the most common malignant disease. Breast cancers caused by mutations in the BRCA 1 and BRCA 2 genes are responsible for up to 10% of all cases. With advances in genetics today, there is the possibility of identifying women at high of developing breast cancer. These women receive assistance in the form of genetic counseling, psychological support, and surgical treatments to reduce their risk of developing breast cancer.

Prophylactic mastectomy can be performed as skin sparing mastectomy, as skin and nipples sparing mastectomy, and a simple mastectomy, which involves the complete removal of the parenchyma, skin and nipples of both breasts. In the same act with prophylactic mastectomy it is possible to do breast reconstruction then it is called primary reconstruction or as a separate surgical procedure then it is called secondary reconstruction. An allogenic tissue implant or a silicone implant can be used for breast reconstruction. Artificial-material implants are almost entirely utilized today, as they provide superior aesthetic results, faster healing, and a smaller scar.

Such operations can have a variety of postoperative problems. Infection, hematoma formation and seroma formation are early postoperative complications. Specifically, allogeneic graft reconstruction can lead to tissue lobe necrosis or nipple necrosis.

Capsular contracture, implant rupture, and anaplastic large cell lymphoma have all been linked to the use of artificial implants. Obese and diabetic patients, as well as smokers, are more prone to complications. Complications are quite infrequent in the normal population without comorbidities.

Key words: heredity, prophylactic mastectomy, breast reconstruction, implant.

12.LITERATURA

1. Sabiani L, Barrou J, Mathis J, Eisinger F, Bannier M, Lambaudie E, Houvenaeghel G. How to manage BRCA mutation carriers?. *Hormone Molecular Biology and Clinical Investigation*.2020. 41(3):20190065.
2. Borovečki A, Brkljačić B, Canki-Klain N, Dedić Pavletić N, Grahovac B i sur. Smjernice za genetičko savjetovanje i testiranje na nasljedni rak dojke i jajnika. *Lječnički vjesnik*. 2017;39(5-6).
3. Incidencija i mortalitet od raka u EU-27 zemljama za 2020. godinu | Hrvatski zavod za javno zdravstvo.[pristupljeno 29.05.2022.];Dostupno na: <https://www.hzjz.hr/sluzba-epidemiologija-prevencija-nezaraznih-bolesti/incidencija-i-mortalitet-od-raka-u-eu-27-zemljama-za-2020-godinu/>
4. Bray F, Ferlay J, Soerjomataram I, Siegel RL, Torre LA, Jemal A. Global cancer statistics 2018: GLOBOCAN estimates of incidence and mortality worldwide for 36 cancers in 185 countries. *CA Cancer J Clin*.2018;68(6):394-424.
5. Amir E, Freedman OC, Seruga B, Evans DG. Assessing women at high risk of breast cancer: a review of risk assessment models. *J Natl Cancer Inst*.2010;102(10):680-91.
6. Antoniou AC, Shenton A, Maher ER, Watson E, Woodward E, Lalloo F, Easton DF, Evans DG. Parity and breast cancer risk among BRCA1 and BRCA2 mutation carriers. *Breast Cancer Res*.2006;8(6):R72
7. Collaborative Group on Hormonal Factors in Breast Cancer. Breast cancer and breastfeeding: collaborative reanalysis of individual data from 47 epidemiological studies in 30 countries, including 50302 women with breast cancer and 96973 women without the disease. *Lancet*. 2002; 360(9328):187-95.

8. Paul A, Paul S. The breast cancer susceptibility genes (BRCA) in breast and ovarian cancers. *Front Biosci (Landmark Ed)*. 2014;19(4):605-18.
9. Wendt C, Margolin S. Identifying breast cancer susceptibility genes - a review of the genetic background in familial breast cancer. *Acta Oncol*.2019;58(2):135-146.
10. Baretta Z, Mocellin S, Goldin E, Olopade OI, Huo D. Effect of BRCA germline mutations on breast cancer prognosis: A systematic review and meta-analysis. *Medicine*.2016;95(40):e4975.
11. Chodosh LA. Expression of BRCA1 and BRCA2 in normal and neoplastic cells. *J Mammary Gland Biol Neoplasia*.1998;3(4):389-402.
12. Lane TF, Deng C, Elson A, Lyu MS, Kozak CA, Leder P. Expression of Brca1 is associated with terminal differentiation of ectodermally and mesodermally derived tissues in mice. *Genes Dev*.1995;9(21):2712-22.
13. Varol U, Kucukzeybek Y, Alacacioglu A, Somali I, Altun Z, Aktas S, Oktay Tarhan M. BRCA genes: BRCA 1 and BRCA 2. *J BUON*.2018;23(4):862-866.
14. Recommendations for genetic counselling related to genetic testing.[pristupljeno 02.06.2022]; Dostupno na:
<http://www.eurogentest.org/web/info/public/unit3/regulations.xhtml>
15. Disclosure Panels Details Page.[pristupljeno 02.06.2022]; Dostupno na:
<https://www.nccn.org/guidelines/guidelines-panels-and-disclosure/disclosure-panels-details-page?MeetingId=0&GroupId=605>
16. Vlajčić Z, Stanec Z.Smjernice za onkoplastično liječenje raka dojke stručnih društava HLZ-a. *Hrvatski liječnički zbor*. 2018.

17. Menes TS, Terry MB, Goldgar D, Andrulis IL, Knight JA, John EM, Liao Y, Southey M, Miron A, Chung W, Buys SS. Second primary breast cancer in BRCA1 and BRCA2 mutation carriers: 10-year cumulative incidence in the Breast Cancer Family Registry. *Breast Cancer Res Treat.* 2015;151(3):653-60.
18. Valachis A, Nearchou AD, Lind P. Surgical management of breast cancer in BRCA-mutation carriers: a systematic review and meta-analysis. *Breast Cancer Res Treat.* 2014;144(3):443-55.
19. Heemskerk-Gerritsen BA, Rookus MA, Aalfs CM, Ausems MG, Collée JM, Jansen L I sur. Improved overall survival after contralateral risk-reducing mastectomy in BRCA1/2 mutation carriers with a history of unilateral breast cancer: a prospective analysis. *Int J Cancer.*2015;136(3):668-77.
20. Heemskerk-Gerritsen BA, Seynaeve C, van Asperen CJ, Ausems MG, Collée JM, van Doorn HC i sur. Breast cancer risk after salpingo-oophorectomy in healthy BRCA1/2 mutation carriers: revisiting the evidence for risk reduction. *J Natl Cancer Inst.* 2015;107(5):dju033.
21. Klimberg SV, Kovacs T, Rubio TR. Oncoplastic breast surgery techniques for the general surgeon. 2nd rev.ed. Cham: Springer; 2020. 637p.
22. Robertson SA, Jeevaratnam JA, Agrawal A, Cutress RI. Mastectomy skin flap necrosis: challenges and solutions. *Breast Cancer (Dove Med Press).*2017;9:141-152.
23. Wengler CA, Valente SA, Al-Hilli Z, Woody NM, Muntean JH, Abraham J i sur. Determinants of short and long term outcomes in patients undergoing immediate breast reconstruction following neoadjuvant chemotherapy. *J Surg Oncol,*2017;116(7):797-802.

24. Hwang K. Effects of Nitroglycerin Ointment on Mastectomy Flap Necrosis in Immediate Breast Reconstruction: A Randomized Controlled Trial. *Plast Reconstr Surg.*2016;137(4):747e-748e.
25. Sampathraju S, Rodrigues G. Seroma formation after mastectomy: pathogenesis and prevention. *Indian J Surg Oncol.* 2010;1(4):328-33.
26. Nwaogu IY, Bommarito K, Olsen MA, Margenthaler JA. Economic impact of bleeding complications after mastectomy. *J Surg Res.*2015;199(1):77-83.
27. Milas I, Zore Z, Roth A, Orešić T, Eljuga D, Gulan M i sur. Rekonstrukcija dojke. *Libri Oncologici.*2014;42(1-3):29-35.
28. Dieterich M, Dragu A, Stachs A, Stubert J. Clinical Approaches to Breast Reconstruction: What Is the Appropriate Reconstructive Procedure for My Patient? *Breast Care.* 2017;12(6):368-373.
29. Nahabedian MY, Patel K. Autologous flap breast reconstruction: Surgical algorithm and patient selection. *J Surg Oncol.*2016;113(8):865-74.
30. Zhu L, Mohan AT, Vijayasekaran A, Hou C, Sur YJ, Morsy M i sur. Maximizing the Volume of Latissimus Dorsi Flap in Autologous Breast Reconstruction with Simultaneous Multisite Fat Grafting. *Aesthet Surg J.*2016;36(2):169-78.
31. Tan BK, Joethy J, Ong YS, Ho GH, Pribaz JJ. Preferred use of the ipsilateral pedicled TRAM flap for immediate breast reconstruction: an illustrated approach. *Aesthetic Plast Surg.*2012; 36(1):128-33.
32. Pirjavec Mahić A, Grebić D, Čargonja P, Kustić D. Silikonski implantati za dojke: prošlost, sadašnjost i budućnost. *Acta medico-historica Adriatica.* 2020;18(1):165-76.

33. Cancer council Australia Breast Prostheses and Reconstruction A guide for women affected by breast cancer 2020.
34. Kaderbhai A, Broomfield A, Cuss A, Shaw K, Deva AK. Breast implants: A guide for general practice. *Aust J Gen Pract.*2021;50(7):484-490.
35. Grieco MP, Simonacci F, Bertozzi N, Grignaffini E, Raposio E. Breast reconstruction with breast implants. *Acta Biomed.*2019;89(4):457-462.
36. Sánchez Rubio N, Lannegrand Menéndez B, Duque Muñoz M, Montes Fernández M, Ciudad Fernández MJ. Uncommon complications of breast prostheses. *Radiologia (Engl Ed).*2020;62(4):266-279.
37. Rocco N, Rispoli C, Moja L, Amato B, Iannone L, Testa S, Spano A, Catanuto G, Accurso A, Nava MB. Different types of implants for reconstructive breast surgery. *Cochrane Database Syst Rev.*2016;2016(5):CD010895.
38. Lee JH. Breast implant-associated anaplastic large-cell lymphoma (BIA-ALCL). *Yeungnam Univ J Med.*2021;38(3):175-182
39. Graumann S. Genetic testing for familial breast cancer--ethical questions concerning individual rights and social responsibility. *Dis Markers.*1999;15(1-3):136-8.
40. Eisinger F. Prophylactic mastectomy: ethical issues. *Br Med Bull.* 2007;81-82:7-19.

13. ŽIVOTOPIS

Lucija Kučina rođena je 2.12.1997. u Varaždinu. Pohađala je Osnovnu školu Svibovec, nakon čega je upisala Prvu gimnaziju Varaždin, smjer opća gimnazija. Uz redovnu osnovnu školu pohađala je i Školu stranih jezika Šimunić gdje je učila engleski i njemački jezik. Nakon toga, 2015. godine stječe FCE diplomu razine B2 engleskog jezika. Svoje školovanje nastavila je 2016. godine upisom na Medicinski fakultet Sveučilišta u Rijeci. Tijekom studija bila je demonstratorica je na Katedri za anesteziologiju, reanimatologiju, hitnu i intenzivnu medicinu. Ujedno je bila i članica organizacijskog odbora Kongresa hitne medicine. Sudjelovala je i kao voditelj radionica za studente na edukaciji kliničkih vještina MedSkills u organizaciji CroMSIC-a. U 2022. godini bila je aktivni sudionik Kongresa hitne medicine u Rijeci i aktivni sudionik na „Croatian Student Summit“ kongresu.