

KIRURŠKO PODIZANJE KAPAKA - BLEFAROPLASTIKA

Hršak, Elena

Master's thesis / Diplomski rad

2022

Degree Grantor / Ustanova koja je dodijelila akademski / stručni stupanj: **University of Rijeka, Faculty of Medicine / Sveučilište u Rijeci, Medicinski fakultet**

Permanent link / Trajna poveznica: <https://um.nsk.hr/um:nbn:hr:184:484653>

Rights / Prava: [In copyright](#)/[Zaštićeno autorskim pravom.](#)

Download date / Datum preuzimanja: **2024-11-29**



Repository / Repozitorij:

[Repository of the University of Rijeka, Faculty of Medicine - FMRI Repository](#)



SVEUČILIŠTE U RIJECI

MEDICINSKI FAKULTET

INTEGRIRANI PREDDIPLOMSKI I DIPLOMSKI

SVEUČILIŠNI STUDIJ MEDICINE

Elena Hršak

KIRURŠKO PODIZANJE KAPAKA- BLEFAROPLASTIKA

Diplomski rad

Rijeka, 2022

SVEUČILIŠTE U RIJECI

MEDICINSKI FAKULTET

INTEGRIRANI PREDDIPLOMSKI I DIPLOMSKI

SVEUČILIŠNI STUDIJ MEDICINE

Elena Hršak

KIRURŠKO PODIZANJE KAPAKA- BLEFAROPLASTIKA

Diplomski rad

Rijeka, 2022

Mentor rada: prof. dr. sc. Margita Belušić- Gobić, dr. med.

Diplomski rad ocijenjen je dana 29.6.2022. godine u/na Medicinskom fakultetu Sveučilišta

u Rijeci pred povjerenstvom u sastavu:

1. prof. dr. sc. Robert Cerović, dr. med./dr. med. dent.

2. prof. dr. sc. Tamara Braut, dr. med.

3. prof. dr. sc. Larisa Prpić Massari, dr. med.

Rad sadrži 53 stranice, 14 slika, 7 tablica, 23 literaturna navoda.

Zahvala

Od srca se zahvaljujem svojoj mentorici, prof. dr. sc. Margita Belušić Gobić, na uloženom trudu, podršci i stručnoj pomoći tijekom izrade ovog diplomskog rada.

Posebna zahvala mojim roditeljima na bezuvjetnoj ljubavi, podršci i razumijevanju.

Hvala im što su uvijek bili uz mene i što sam uz njihovu pomoć i ljubav postalo ono što sam danas.

Također, zahvaljujem se svojim dvijema sestrama koje su mi uvijek pružale potporu i gurale me naprijed.

I za kraj, hvala prijateljima što su mi ovih šest godina pretvorili u nezaboravno iskustvo.

Sadržaj

1. Uvod	1
1.1. Anatomija.....	3
1.2. Izgled kapaka u Azijata.....	6
1.3. Preoperativni pregled.....	6
1.4. Gornja blefaroplastika-kirurški postupak.....	10
1.5. Donja blefaroplastika-kirurški postupak.....	13
1.6. Komplikacije kirurškog zahvata.....	15
2. Svrha rada	21
3. Materijali i postupci	22
3.1. Materijali.....	22
3.2. Postupci.....	22
4. Rezultati	23
4.1. Učestalost blefaroplastike u pojedinom mjesecu.....	23
4.2. Raspodjela pacijenata prema spolu.....	24
4.3. Raspodjela pacijenata prema dobi.....	25
4.4. Učestalost preoperativnog pregleda oftalmologa.....	27
4.5. Učestalost gornje ili donje blefaroplastike.....	28
4.6. Učestalost postoperativne antibiotske terapije.....	29
4.7. Usporedba dana vađenja šavova.....	30
4.8. Učestalost postoperativnih komplikacija.....	31
4.9. Učestalost komorbiditeta u pacijenata.....	32
4.10. Usporedba postoperativnih komplikacija i dobi.....	33

4.11. Usporedba postoperativne antibiotske terapije i dobi.....	34
4.12. Usporedba dobi pacijenata i komorbiditeta.....	35
4.13. Usporedba učestalosti komorbiditeta i komplikacija.....	36
5. Rasprava.....	37
6. Zaključci.....	40
7. Sažetak.....	41
8. Summary.....	42
9. Literatura.....	43
10. Životopis.....	46

Popis skraćenica i akronima

MRD1- marginalna refleksna udaljenost 1

MRD2- marginalna refleksna udaljenost 2

PF- palpebralna udaljenost

IBIS- integrirani bolnički informatički sustav

KBC- klinički bolnički centar

1. Uvod

Ljudsko oko je specijalizirani osjetilni organ čija je svrha primanje svjetlosnih podražaja koji se pretvaraju u živčane impulse te naposljetku prenose do primarne vidne kore u području kalkarine fisure medijalnog okcipitalnog režnja (1). Ljudsko oko, izuzev svojoj glavnoj funkciji, zajedno sa periorbitalnom područjem čini najistaknutije i najvažnije estetsko obilježje lica (2). Anatomska konfiguracija kapaka i periorbitalne regije predstavlja krucijalnu ulogu u održavanju sklada lica (3). Oči prenose emocije te služe iskazivanju ljudskog karaktera, osjećaja i raspoloženja (2,3). Kirurška metoda podizanja kapaka je zahvat kojim se uklanja višak kože i masnog tkiva s kapaka najčešće s ciljem poboljšanja estetike očiju (2,4,5). Blefaroplastika je inicijalno korištena u svrhu korekcije stečenih ili kongenitalnih deformiteta, međutim s obzirom na napredak u kirurškom postupku danas se primjenjuje najviše radi estetskih razloga (2). Funkcija očnih kapaka je dvojaka pa s obzirom na to postoje i dvije vrste blefaroplastike. Funkcionalna blefaroplastika je kirurška metoda kojom se nastoji povratiti normalna funkcija očnog kapka koji je izmijenjen infekcijom, traumom, upalom ili neoplazijom (2). Pacijentu se uz pomoć kirurškog zahvata nastoji povratiti normalan vid s obzirom na činjenicu da višak kože ograničava vidno polje (5). Izuzev funkcionalne blefaroplastike postoji i estetska blefaroplastika koja danas prevladava (6,7). Starenjem dolazi do promjene očnih kapaka uslijed djelovanja gentskih čimbenika. U današnjem modernom svijetu estetski dojam je sve važniji te je nužno izgledati mlado, a spuštene kapci koji odaju dojam umornog i ostarjelog lica predmet su niske razine samopouzdanja. Estetska kirurgija omogućuje minimiziranje nepoželjnih promjena starenja s ciljem nastajanja najboljeg estetskog rezultata (2,6,8). Rezultat se postiže korekcijom viška kože, uklanjanjem masnog tkiva te korekcijom abnormalnog položaja kapaka (8).

Naziv blefaroplastika potječe od dvije grčke riječi, blepharon, što u prijevodu znači očni kapak, i platos što znači formiran. Izraz potječe iz 1817. godine kada je Carl Ferdinand von Graefe opisao tehniku rekonstrukcije deformiteta uzrokovanih resekcijom tumora kapka (2,4). Iako naziv potječe iz 19. stoljeća, tehnikom blefaroplastike služili su se mnogo ranije. Početak datira iz prvog stoljeća naše ere kada je Aulus Cornelius Celsus napisao priručnik u kojem je detaljno opisao kirurško liječenje periorbitalnih bolesti kao što su ciste, lagoftalmus i ektropij (4). U desetom su stoljeću arapski kirurzi osmislili i opisali kiruršku tehniku izrezivanja viška kože gornjeg kapka koji je uzrokovao smetnje vida (2,4). Ernst Fuchs prvi je primjetio estetsku korist uklanjanja viška kože (2,4). Istraživanje je rezultiralo boljim razumijevanjem anatomije kapaka što je za posljedicu imalo poboljšanje kirurške tehnike i daljnji napredak elektivne kirurgije (4). Charles Conrad Miller je napisao prvu knjigu koja je sadržavala mnogobrojne informacije o estetskoj kirurgiji lica kao i detaljno pojašnjenje rezova za kirurgiju gornjih i donjih kapaka koji su vrlo slični današnjima. Frederick Kolle je također u svome radu u kojem se posvetio blefaroplastici, iznio važnost preoperativnog mjerenja i označivanja viška kože (2,4). Transkonjunktivalni pristup opisao je Julien Bourguet 1924. godine (4). Moderna blefaroplastika razvija se 1951. godine kada je Salvador Castanares u svom članku dao opsežan anatomske opis orbitalnih masnih odjeljaka (4,5). Svojim je predanim radom značajno pridonio kirurgiji kapaka pa je tako i opisao estetske deformitete očnih kapaka koji se mogu liječiti. U te estetske deformiteta je svrstao: blefarohalazu, dermatohalazu, hipertrofiju kružnog mišića oka (lat. musculus orbicularis oculi), protruziju intraorbitalne masti, kombinaciju ovih stanja te zatezanje kapaka uslijed ptoze (2,4).

1.1. Anatomija

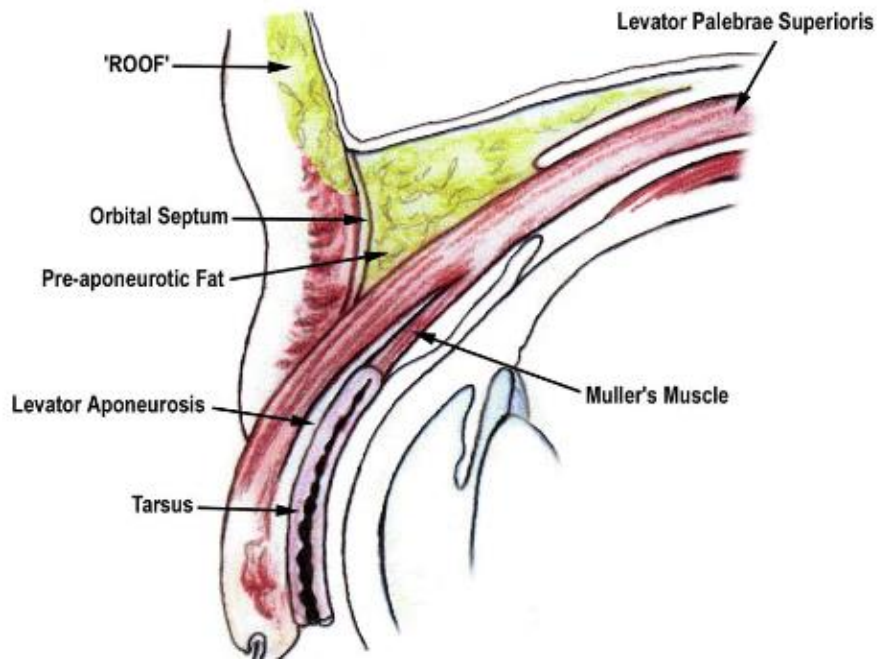
S ciljem razumijevanja kirurškog zahvata potrebno je vješto savladati anatomiju i anatomske odnose orbite i periorbitalnog područja. Analiza orbite te savladavanje anatomije dubokih struktura i njihovog međusobnog odnosa krucijalni su za razumijevanje blefaroplastike (9,10). Oko je bademastog oblika. Prosječni palpebralni otvor iznosi 10-12 milimetara u visinu i 28-33 milimetara u širinu (5). Uloga kapaka je zaštita oka od lokalnih ozljeda te regulacija svjetlosti koja dopire do oka. Gornji kapak proteže se do obrve koja čini granicu prema čelu. Donji kapak se proteže ispod donjeg orbitalnog ruba gdje se labavo vezivno tkivo kapka susreće sa gušćim tkivom obraza (11). Najprecizniji način razumijevanja anatomije kapka je njegova podjela na ravnine tkiva (9). Koža kapka je iznimno tanka, naročito medijalno gdje je tanja od jedan milimetar, dobro je vaskularizirana te pokretljiva preko dubljih struktura. Nazalni dio kože posjeduje više žlijezda lojnica, nego temporalni dio stoga je u tom području koža kapka glada i masnija (2). Dobra prokrvljenost omogućuje brzo zacjeljivanje kože kapka stoga tri tjedna nakon kirurškog podizanja kapaka ožiljak je u većini slučajeva neprimjetan (2). Ispod kože kapka nalazi se potkožni sloj građen od rahlog vezivnog tkiva (5). Kružni mišić oka (lat. *musculus orbicularis oculi*) je smješten ispod kože i potkožnog tkiva te se dijeli na vanjski orbitalni i unutarnji palpebralni dio. Palpebralni se dio dijeli na pretarzalni dio koji prekriva tarzalnu ploču i preseptalni dio koji prekriva orbitalni septum (2,5). Nevoljno kretanje oka omogućuju preseptalni i pretarzalni dio, dok je voljno pokretanje kapaka pod kontrolom orbitalnog i preseptalnog tijela (5). Kružni mišić oka inervira facijalni živac (lat. *nervus facialis*). Ispod kružnog mišića oka prostire se orbitalni septum koji čini značajan orijentir u blefaroplastici (2,5). To je tanak sloj vlaknastog tkiva koji se proteže duž gornjeg orbitalnog ruba te se stapa sa tetivom mišića podizača gornje vjeđe (lat. *musculus levator palpebrae superior*).

Donji orbitalni septum produžetak je orbitalnog periosta te se prostire od donjeg orbitalnog ruba do donjeg tarzusa za koji se fiksira gustim vlaknastim tkivom (2,11). Funkcija orbitalnog septuma je zadržati orbitalno masno tkivo u stražnjem položaju. Orbitalno masno tkivo je smješteno ispod orbitalnog septuma te služi za zaštitu anatomskih struktura orbite (5). Starenje ili trauma mogu prouzročiti protruziju orbitalnog masnog tkiva. Gornji kapak sadrži dva masna odjeljka, središnji i nazalni u kojem je mast svijetlija u odnosu na onu u središnjem odjeljku. Donji kapak sadrži 3 masna odjeljka: medijalni, središnji i temporalni (3,5). Količina masti ostaje relativno konstantna neovisno o promjeni tjelesne težine te nakon što se ukloni ne regenerira se (5,11).

Mišić podizač gornje vjeđe (lat. musculus levator palpebrae superior) je primarni podizač gornjeg kapka (5,9,11). Mišić potječe od orbitalnog periosta te prolazi iznad gornjeg ravnog mišića (lat. musculus rectus superior) formirajući tetivu koja se lepezasto širi i čini aponeurozu levatora gornje vjeđe (5). Vlakna aponeuroze stapaju se s vlaknima orbitalnog septuma na razini tarzusa i umeću se u kružni mišić oka (lat. musculus orbicularis oculi), potkožno tkivo i kožu oblikujući nabor kapka (9). Tarsus je vlaknasta ploča koja se često naziva skeletom kapka (2,5,11). Tarsus gornjeg kapka u svom je središnjem dijelu širok deset milimetara te se sužava medijalno i lateralno, dok je tarsus donjeg kapka širine četiri do pet milimetara (5). Medijalni i lateralni krajevi tarzusa su pričvršćeni za orbitalne rubove uz pomoć medijalnog i lateralnog palpebralnog ligamenta. Konjuktiva je prozirna sluznica koja oblaže unutarnji dio kapka. Tarsalna konjuktiva oblaže stražnju površinu kapka od mukokutanog spoja ruba kapka do granice tarzusa te se nastavlja kao orbitalna palpebralna konjuktiva u forniks (5,11).

Osjetna inervacija očnih kapaka odvija se dvijema granama trigeminalnog živca (lat. nervus trigeminus), oftalmičnom i maksilarnom granom. Unutar gornje orbite, frontalna grana oftalmičnog ogranka trigeminalnog živca (lat. nervus trigeminus), proteže se anteriorno između krova orbite i mišića podizača gornje vjeđe (lat. musculus levator palpebrae superior). Na sredini krova orbite dijeli se na supraorbitalni živac i manji supratrohlearni živac čije završne grane osjetno inerviraju kožu gornjeg kapka (12,2).

Nazocilijarni živac (lat. nervus nasociliaris) je završna grana oftalmičnog živca te se proteže od gornje orbitalne pukotine do prednjeg etmoidnog otvora gdje se dijeli u dvije završne grane, prednji etmoidni živac i intratrohlearni živac. Potonji opskrbljuje kožu i konjuktivu medijalnog kantusa. Osjetnu inervaciju donjeg kapka omogućuju infraorbitalni živac (lat. nervus infraorbitalis) te zigomatična grana facijalnog živca (lat. nervus facialis). Zigomatična grana inervira kožu bočnih dijelova donjeg kapka, dok je središte inervirano putem palpebralne grane infraorbitalnog živca (2). Kružni mišić oka (lat. musculus orbicularis oculi) je inerviran facijalnim živcem (lat. nervus facialis), a mišić podizača gornje vjeđe (lat. musculus levator palpebrae superior) inervira gornja grana (lat. ramus superior) okulomotornog živca (lat. nervus oculomotorius) koja ulazi u mišić s njegove donje površine (2,12).



Slika 1. Shematski prikaz anatomije gornjeg kapka (preuzeto od: Bhupendra CK, Joos Z. Upper Lid Blepharoplasty. U: Medscape, Long JN ed. Medscape [Internet]. University of Utah School of Medicine. Medscape; 2020)

1.2. Izgled kapaka u Azijata

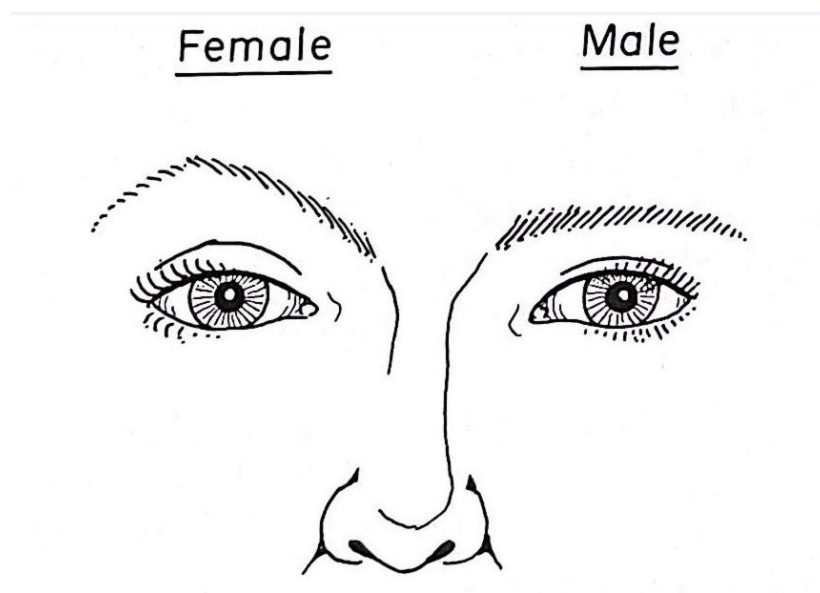
Postoji niz anatomskih razlika u izgledu kapaka sukladno rasi. Kod Azijata karakteristična je preseptalna distribucija masnog tkiva sukladno čemu gornji kapak izgleda voluminoznije, nego kod bijelaca (13). Nadalje, položaj i dubina gornjeg palpebralnog nabora je varijabilna te mnogi mogu posjedovati medijalni epikantalni nabor. Nabor kapaka može biti odsutan, nazalno sužen ili ravan te je najčešće smješten niže od nabora kapaka u bijele rase (9,10,13). U Azijata češća je i trihijaza, stanje u kojem trepavice rastu prema očnoj jabučici uslijed abnormalnosti kapka. Sukladno svemu navedenome pri izvođenju blefaroplastike važno je uzeti u obzir posebnost i različitost izgleda kapaka u Azijata (9,10).

1.3. Preoperativni pregled

Kako bi kirurški zahvat bio uspješan nužno je učiniti preoperativnu evaluaciju, pregled pacijenta i plan operacije. Glavni cilj preoperativnog pregleda je utvrditi anatomske abnormalnosti periorbitalnog područja s ciljem postizanja što boljih postoperativnih rezultata (3,5). Neophodno je poznavanje anatomije oka i periorbitalnog područja kao i poznavanje inervacije i vaskularne opskrbe tog područja (3,9). Kirurg detaljnom preoperativnom obradom prepoznaje pacijente u kojih postoji mogućnost razvoja komplikacija uslijed postojećih komorbiditeta s ciljem minimiziranja nepovoljnih ishoda kirurškog zahvata (5). Prije svake operacije nužno je ostvariti dobru komunikaciju s pacijentom i razumijeti postoperativni ishod koji pacijent očekuje. Preoperativna evaluacija sastoji se od iscrpne anamneze s ciljem izbjegavanja neželjenih posljedica kirurškog zahvata. Prije kirurškog zahvata nužno je prepoznati i procijeniti postojeća medicinska stanja te ih pravodobno liječiti prije operacije (5,10).

Kod pacijenata koji u anamnezi imaju komorbiditete kao što su Gravesova bolest, poremećaji koagulacije, sindrom suhog oka i upalne bolesti oka, postoji veći rizik za razvoj zdravstvenih poteškoća nakon operacije (2,5,10). Potrebno je uzeti detaljnu anamnezu postojećih bolesti te zabilježiti sve lijekove koje pacijent koristi (8, 14). Važno je ispitati je li pacijent alergičan na određene lijekove kako bi se prevenirale moguće postoperativne komplikacije uslijed konzumacije lijekova (10). Pacijent se prilikom pregleda nalazi u stojećem ili sjedećem položaju (3). Kirurg prilikom preoperativne evaluacije procjenjuje komponente periorbitalne regije. On procjenjuje ptozu obrva i kapaka, funkciju mišića podizača vjeđe, labavost kapaka te postojanje asimetrije (3,5). Prilikom pregleda procjenjuju se i okolne strukture kao što su simetrija i oblik obrva te njihov položaj u odnosu na supraorbitalni rub. Također se procjenjuje i linija kose te prisutnost bora u području čela (3).

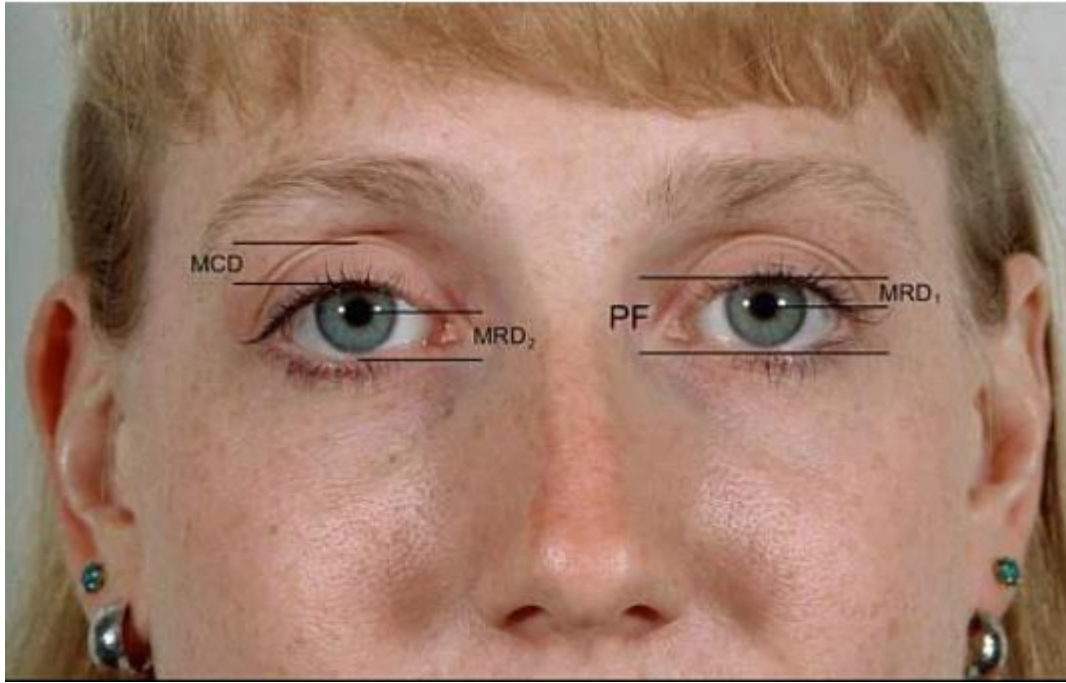
Posebna pažnja posvećuje se procjeni položaja obrva i gornjeg kapka prilikom gornje blefaroplastike kako bi se ukoliko je potrebno prilikom izvođenja operacije prilagodio položaj obrva (15). Nakon procjene položaja obrva, kirurg procjenjuje višak kože, masnog tkiva te labavost kože. Idealan položaj obrva opisali su McKinney i Conell. McKinney ističe da je u žena udaljenost od sredine zjenice do obrve 25 milimetara, dok Conell zagovara da se 15 milimetra od nabora kapka nalazi donji dio obrve (3). Iako postoje različite varijante estetskog položaja obrva u individua ove mjere mogu poslužiti u orijentaciji kirurga prilikom preoperativnog pregleda. Također primjećuju se razlike u položaju obrva ovisno o spolu (3). U muškaraca obrve su ravnije te se one nalaze ispod orbitalnog ruba, dok su obrve u žena blago ovalne, nalaze se iznad orbitalnog ruba te se najviši vrh nalazi u ravnini lateralnog limbusa. U žena se može primijetiti veća količina kože gornjih kapaka, nego u muškaraca te veći nabor kapka (3,15).



Slika 2. Shematski prikaz položaja obrva i kapaka u žena i muškaraca (preuzeto iz: Fonseca RJ, Baker BS, Wolford ML. Oral and Maxillofacial Surgery. 6. izd. Philadelphia: University of Pennsylvania; 2000. (351))

Umetanjem aponeuroze mišića podizača gornje vjeđe (lat. *musculus levator palpebre superior*) u pretarzalni dio kružnog mišića oka (lat. *m. orbicularis oculi*) nastaje nabor gornjeg kapka. Nabori kapaka smješteni su osam do deset milimetara iznad ruba kapaka u središnjoj liniji te su simetrični (8). Višak kože kapaka manifestira se u nekoliko patoloških stanja. Dermatohalaza je posljedica starenja koja se očituje pojavom viška kože u području gornjih kapaka (3). Pseudoptoza je karakterizirana spuštanjem kože obrva i gornjeg kapka uz poremećaj vidnog polja. Višak kože u blefarohalazi nastaje kao rezultat upalnog stanja gornjih kapaka (3).

Pri završetku pregleda preporuka je snimiti fotografije koje se naposljetku dokumentiraju u svrhu procjene uspješnosti operacije. Fotografije su korisne zbog dokumentacije patologije, edukacije pacijenta te u kirurškom planiranju i intraoperativnom vođenju operacije (2,5,10). Izuzev detaljnog pregleda kirurga, potrebno je učiniti i pregled oftalmologa koji procijenjuje vidnu oštrinu, vidno polje, motilitet oka te procijenjuje suhoću očiju uz pomoć Schirmerova testa (3,5,10). Schirmerov test izvodi se pomoću trakice koja se postavlja preko temporalne palpebralne konjunktive te se nakon 5 minuta mjeri vlažnost trakice. Ukoliko je vlaženje manje od deset milimetra tada postoji mogućnost razvoja poteškoća u stvaranju suza u pacijenata što može biti kontraindikacija za kirurški zahvat (2,16). U oftalmološkom pregledu nužno je utvrditi specifične mjere koje uključuju udaljenost palpebralne pukotine te marginalnu refleksnu udaljenost 1 i 2 (MRD1, MRD2). Marginalna refleksna udaljenost 1 je udaljenost od središta zjenice koja se nalazi u primarnom položaju do ruba gornjeg kapka u središnjem dijelu. Marginalna refleksna udaljenost 2 predstavlja udaljenost od središta zjenice u primarnom položaju do ruba donjeg kapka u središnjem dijelu (3,5,10). Marginalna refleksna udaljenost je simetrična te iznosi 2.5 do 4 milimetra u individua bez abnormalnosti (3,10). Udaljenost palpebralne pukotine (PF) iznosi deset milimetara te predstavlja udaljenost između gornjih i donjih kapaka u razini središta zjenice (5,10).



Slika 3: Prikaz marginalne refleksne udaljenosti i palpebralne udaljenosti (preuzeto od: Hink EM, Durairaj VD. Upper Eyelid Blepharoplasty. U: Medscape, Meyers AD ed. Medscape [Internet]. University of Colorado School of Medicine. Medscape; 2021)

Ukoliko je palpebralna udaljenost manja od 10 mm te marginalna refleksna udaljenost manja od 4 mm dijagnostički se mora posumnjati na ptozu kapka (5,9). Ptoza gornjeg kapka patološko je stanje koje se manifestira spuštanjem ruba gornjeg kapka u odnosu na gornji limbus (3,17). Ovaj poremećaj nastaje uslijed slabosti mišića podizača gornje vjeđe (lat. *musculus levator palpebrae superior*) i tarzalnog mišić (lat. *musculus tarsalis superior*) čija je zadaća podizanje gornjih kapaka. Spuštanje gornje vjeđe uzrokuje estetske i funkcionalne teškoće te je vid često ograničen ili u potpunosti fizički onemogućen (3). Perzistencijom ptoze se uslijed odgađanja kirurškog zahvata često razvija ambliopija i astigmatizam (7).

1.4. Gornja blefaroplastika- kirurški postupak

Indikacije za korekciju gornjih očnih kapaka mogu biti estetske i funkcionalne (3). Blefaroplastika s ciljem korekcije estetskog izgleda kapaka se najčešće obavlja u pacijenata u kojih je uslijed procesa starenja došlo do prekomjernog nakupljanja masnog tkiva što se manifestira nezadovoljstvom pacijenta (7). Funkcionalna blefaroplastika provodi se u pacijenata kojima je otežano svakodnevno funkcioniranje uslijed poremećaja vidnog polja kao posljedica patološki spuštenog kapka (2,7,8). Glavni cilj operacije je kreirati funkcionalni, simetričan gornji kapak prirodnog izgleda, uklanjanjem viška masnog tkiva i dijela kože te redukcijom mišića (3). Tijekom kirurškog zahvata provodi se repozicija preostalog tkiva što je mnogo važnije u samom procesu od količine uklonjenog tkiva. Ukoliko se pacijent istovremeno podvrgava operaciji obrva i kapaka u operacijskom se postupku prvo izvodi operacija obrva koja je temelj daljnje blefaroplastike (3).

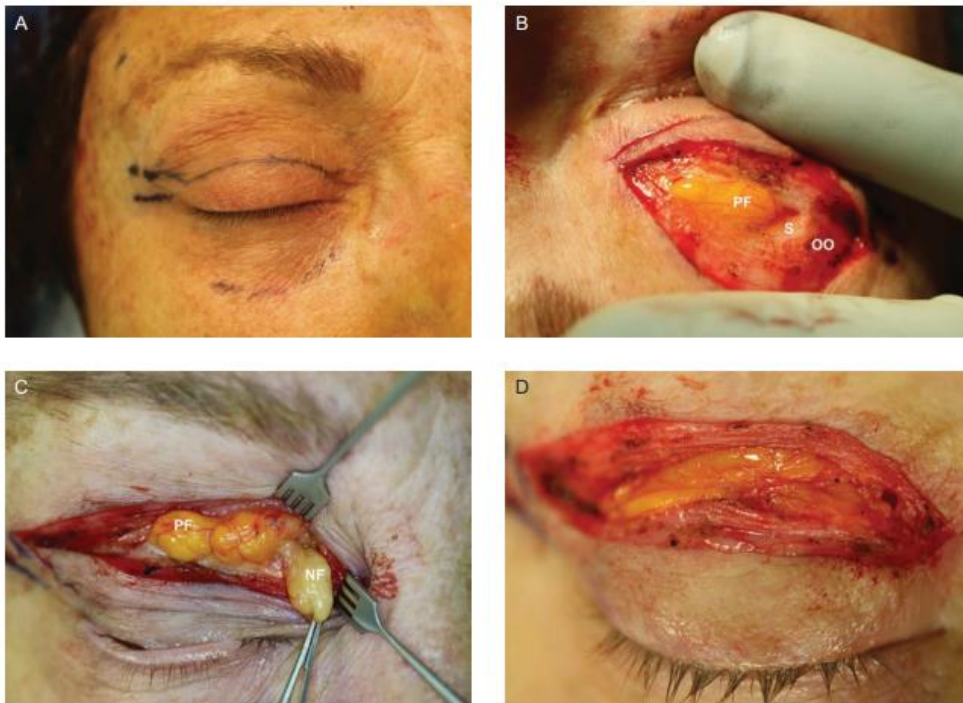Korekcija kapaka je mali zahvat koji traje u prosjeku sat vremena te se izvodi u lokalnoj anesteziji. Nakon samog zahvata pacijent odlazi kući te prema savjetu liječnika primjenjuje hladne obloge idućih nekoliko dana (3). U preoperativnoj pripremi provodi se dezinfekcija operacijskog polja te nakon toga kirurg uz pomoć tinte obilježava područje u kojem će se provesti redukcija masnih jastučića i kože (3,10). Količina kože koja se uklanja ovisi o pojedincu (3,8). Neposredno prije kirurškog zahvata obrva se postavlja u idealnu poziciju te se pomoću pincete podiže koža iznad nabora kapka dok se kapak ne otvori. Koža koja se nalazi između pincete označuje se točkama uz pomoć tinte. Točke se povezuju te nastaje označeno područje vretenastog oblika. Maksimalna vertikalna udaljenost označenog područja je šest do deset milimetara (3). Lokalna anestezija podrazumijeva lokalnu infiltraciju lidokaina čiji je učinak dovoljan za blokadu osjeta boli u kirurškom zahvatu blefaroplastike (3,8,10). Prednosti lidokaina su što dobro difundira u tkivo i ne izaziva veće iritacije.

Ukoliko se lidokain pomiješa s epinefrinom produljuje se trajanje analgezije sa 30 na 90 minuta kao posljedica vazokonstrikcije te se postiže bolja intraoperativna hemostaza (8,10). Lokalna infiltracija jedan do dva mililitara anestetika injicira se subkutano u područje kirurškog polja. Nakon injekcije potrebno je deset minuta kako bi se postiga učinak anestetika te kako bi epinefrin uzrokovao vazokonstrikciju (8,15). Prilikom podizanja gornjih kapaka anestezija se može povećati korištenjem regionalne anestezije prilikom koje se lokalni anestetik injicira u blizini perifernog živca. U podizanju gornjih kapaka prilikom operacije se može koristiti blok frontalne grane trigeminalnog živca (lat. nervus trigeminus) ili supraorbitalnog živca (lat. nervus supraorbitalis). S ciljem smanjenja nelagode i tjeskobe u pacijenta se također može koristiti oralna ili intravenska sedacija. Najčešće korištena oralna sedacija je diazepam, a u intravenskoj se sedaciji najčešće koriste midazolam, fentanil i propofol (10).

Nakon injiciranja lokalnog anestetika izvodi se donja i gornja incizija. Donja incizija se izvodi u bori gornje vjeđe na udaljenosti osam milimetara od trepavica te lateralno zavija prema kranijalno. Gornja incizija se postavlja ovisno o višku kože koji se uklanja te prati oblik obrve (6).

Današnja tehnika se temelji na konzervativnoj eksciziji masnih jastučića, a ponekad i kružnog mišića oka (lat. musculus orbicularis oculi) (6,10). Ukoliko se uklanja mišić za resekciju vlakana koristi se monopolarni kauter (10). Nakon incizije mišića prikaže se orbitalni septum koji se otvara kako bi se pristupilo preaponeurotskom masnom tkivu (10,15). U području gornje vjeđe razlikujemo dvije nakupine masnog tkiva koje formiraju centralni i nazalni masni jastučić (7,10). Višak masnog tkiva se odstranjuje kako bi se stvorila željena kontura kapka. Uz pomoć hvataljke po Pean-u uhvati se višak masnog tkiva. Višak masnog tkiva se uklanja pomoću oštrice ispred same hvataljke. S ciljem postizanja hemostaze prije otpuštanja hvataljke koristi se bipolarni kauter (15).

Može se koristiti i tehnika prilikom koje se septum otvara u cijelosti od medijalnog do lateralnog dijela kapka neposredno iznad insercije septuma na aponeurozu mišića podizača gornje vjeđe (3,16) Nakon uklanjanja viška masnog tkiva izvodi se šivanje u jednom sloju te se šavovi najčešće odstranjuju između petog i sedmog postoperativnog dana. Najčešće se koriste neapsorbirajući šavovi kao što su najlon ili polipropilen (10,15).



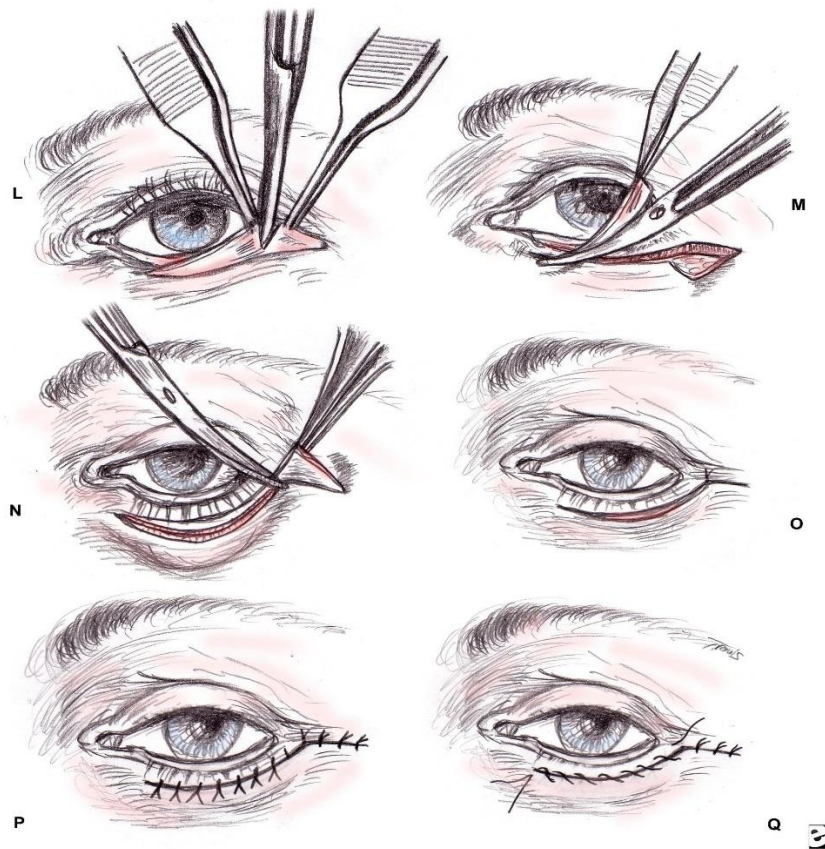
Slika. 4: Gornja blefaroplastika (preuzeto od: Alghoul M. Blepharoplasty: Anatomy, Planning, Techniques, and Safety. *Aesthet Surg J.* 2019;39(1):10-28. doi:10.1093/asj/sjy034)

1.5. Donja blefaroplastika- kirurški postupak

Donja blefaroplastika je kirurški zahvat kojim se redistribuira retroseptalno masno tkivo te uklanja višak kože donje vjeđe (3,6). Kirurški zahvat donjeg kapka zahtjevan je postupak s obzirom na složenu anatomiju te izrazito stanjivanje kože u starijih ljudi (17,18). Nerijetko, uklanjanje periorbitalne masti u području donjeg kapka uzrokuje udubljen izgled orbite i nezadovoljavajući estetski rezultat (7). Kontraindikacije za izvođenje blefaroplastike donjeg kapka su: sindrom suhog oka, hipertireoidizam, miastenija gravis te uzimanje antikoagulantne terapije (3,18).

Preoperativna priprema za kirurški zahvat donje blefaroplastike jednaka je kao i u kirurškom zahvatu gornje blefaroplastike. Danas se sve češće umjesto lokalne anestezije koristi opća anestezija s obzirom da injiciranje lokalnog anestetika u područje donje vjeđe može narušiti anatomiju mekog tkiva (17,18).

U blefaroplastici donjih kapaka razlikujemo transkutani odnosno subcilijarni te transkonjunktivalni pristup (3,7). U transkutanom se pristupu incizija izvodi subcilijarno dva milimetra ispod ruba kapka (3,17). Ukoliko se incizija izvodi preblizu ruba kapka može doći do oštećenja folikula trepavica ili poremećaja suznih kanala (3). Režanj kože i kružnog mišića oka (lat. musculus orbicularis oculi) se odiže do donjeg ruba orbite te se masno tkivo preraspodjeljuje s ciljem postizanja što voluminoznijeg izgleda srednjeg lica (6). Suvišak masnog tkiva i kože se odstranjuje, a režanj kože i kružnog mišića oka (lat. musculus orbicularis oculi) se hvata za lateralni rub orbite (6,18). Osim subcilijarnog pristupa u novije se vrijeme koristi transkonjunktivalni pristup kojim se ne može resecirati višak kože (3,6,17,18). Ovaj pristup se danas sve češće uvodi u praksu s obzirom na nisku stopu postoperativnih komplikacija i manju učestalost razvoja ožiljaka (7). U transkonjunktivalnom se pristupu pomoću kautera s oštricom napravi rez u konjuktivi ispod donjeg ruba tarzalne ploče (8). Najčešće se izvodi retroseptalna disekcija koja omogućuje izravan pristup periorbitalnom masnom odjeljku (3). Prednost retroseptalnog pristupa je u tome što kružni mišić oka ostaje netaknut te se ovim pristupom minimizira poremećaj vezivnog tkiva (3). U preseptalnom pristupu izvode se mali rezovi u septumu te se tako dolazi do masnih jastučića (7). Nakon preciznog seciranja masti iz tri periorbitalna masna jastučića izvodi se resekcija i preraspodjela ovisno o individualnoj anatomiji pacijenta (3,7).



Slika 5: Donja blefaroplastika (preuzeto od: Rapp SJ, Pan BS. Lower Lid Subciliary Blepharoplasty U: Medscape, Long JN ed. Medscape [Internet]. University of Cincinnati Medical Center. Medscape; 2021)

1.6. Komplikacije kirurškog zahvata

Rizik za razvoj komplikacija usred i nakon kirurškog zahvata podizanja kapaka je malen, ali postoji (2). Moguća je pojava komplikacija koje se mogu prezentirati kao manji estetski defekti u većini slučajeva, ali mogu se razviti i opsežnija oštećenja oka kao i gubitak vida (2,3). Kako bi se rizik od komplikacija sveo na najmanju moguću mjeru nužno je učiniti dobar preoperativni pregled i analizu kapka. Prilikom preoperativnog pregleda nužno je postići dobru komunikaciju s pacijentom, objasniti mu cijeli postupak i educirati ga o mogućim komplikacijama i lošim ishodima (2,7).

Nerijetko, uslijed prevelikih očekivanja pacijent nakon operacije pokazuje nezadovoljstvo ishodom operacije (2). Čest problem koji se javlja je nepravilnost površine kapka. Ona se razvija uslijed asimetričnog uklanjanja kože ili masnog tkiva pri čemu dolazi do razvoja defekta nakon ponovnog uvlačenja kože (2,3). Male razlike u simetriji prisutne su u većine pacijenata i prije same operacije pa korištenje prijeoperativnih fotografija može pomoći smanjiti postoperativno razočarenje pacijenta (2).

Prekomjerno uklanjanje masnog tkiva dovodi do nastanka konkavnog defekta stoga prilikom kirurškog zahvata masno tkivo treba uklanjati vrlo oprezno neposredno ispod orbitalnog ruba s obzirom na činjenicu da se ovakva vrsta defekta vrlo teško ispravlja (2). Za reviziju ove komplikacije koristi se transplantacija slobodnog masnog tkiva iz submentalne regije lica (2,3). Katkad ishod operacije može biti nezadovoljavajuć uslijed nedovoljno odstranjenog masnog tkiva pri čemu nakon 6 mjeseci pacijent može zatražiti reviziju postupka (2). Sukladno svemu navedenom preoperativna evaluacija, zadovoljavajuća i jasna komunikacija s pacijentom kao i oprezno izvođenje same operacije nužan su korak u postizanju zadovoljstva pacijenta (2,17,18).

Komplikacija koja se vrlo često pojavljuje postoperativno je sindrom suhog oka. Sindrom suhog oka najčešće je prolazan te se povlači nakon mjesec dana (2,7,16). Ukoliko problem suhog oka perzistira više od mjesec dana potrebna je konzultacija s oftalmologom s ciljem zaštite očiju i uvođenja umjetnih suza u terapiju (16). Kod pacijenata u kojih je razvijena jasna simptomatologija suhog oka prije operacije nužno je angažirati oftalmologa u postupak liječenja s ciljem postizanja što boljih rezultata operacijom (2). Prilikom preoperativne evaluacije preporuča se učiniti Schirmerov test te dodatno evaluirati pacijente koji u svojoj anamnezi imaju simptome suhog oka, iritacije oka ili osjećaja peckanja i stranog tijela (2,16). U neposrednom postoperativnom razdoblju moguć je razvoj hematoma koji se prezentira izbočenjem površine kapka s ekhimozom (2,7,10,19,20).

Ukoliko je hematoma umjerene veličine te se pregledom utvrdi da se on ne širi može se pričekati 7 dana prije njegove eliminacije. Međutim ukoliko je hematoma velik, širi se te uzrokuje simptome kao što su smanjenje vidne oštine i bol oka potrebna je hitna eliminacija i postizanje hemostaze (2,10).

Šavovi koji se koriste uslijed operacije mogu uzrokovati tragove na koži i milije koje se prezentiraju kao sitne bijele točkice, a nastaju uslijed brzog rasta epitela u području oko šava. Kao posljedica preranog uklanjanja šavova može doći do odvajanja rubova rane posebice prilikom blefaroplastike donjeg kapka na bočnoj strani reza (2). S ciljem prevencije ove komplikacije preporuča se korištenje Steri-Strip traka koje održavaju rubove rane blizu nakon uklanjanja šavova (2).

Jatrogena trauma izazvana kirurškim instrumentima, šavovima ili gazom rezultira abrazijom rožnice ili pojavom ulceracija rožnice (2,21). Abrazija rožnice je gubitak površinskog sloja epitela rožnice čija simptomatologija uključuje bol u oku, fotofobiju, refleksno suženje uslijed osjećaja stranog tijela u oku te zamućenje vida (2,19,21). Trauma oka dijagnosticira se pomoću fluoresceinskog testa. Koristi se 2 % otopina fluorescein natrija koja se ubrizgava u venu ruke te se pomoću posebne kamere promatra prolazak otopine kroz krvne žile očne pozadine (21). Test služi za određivanje integriteta rožnice te se pomoću njega lako dijagnosticira trauma rožnice nastala uslijed operacije (2). S ciljem prevencije jatrogene traume preporuča se ukoliko je moguće oči držati cijelo vrijeme zatvorenima te izbjegavati odlaganje kirurških instrumenata u blizini oka (2). Zaštita se može postići i postavljanjem trakcijskog šava na rub donjeg kapka te ukapavanjem oftalmološke masti tijekom zahvata.

Moguće je da se u pacijenta postoperativno razvije infekcija koja se prezentira celulitisom orbitalne regije s bolovima, eritemom, edemom kapaka te povišenom tjelesnom temperaturom

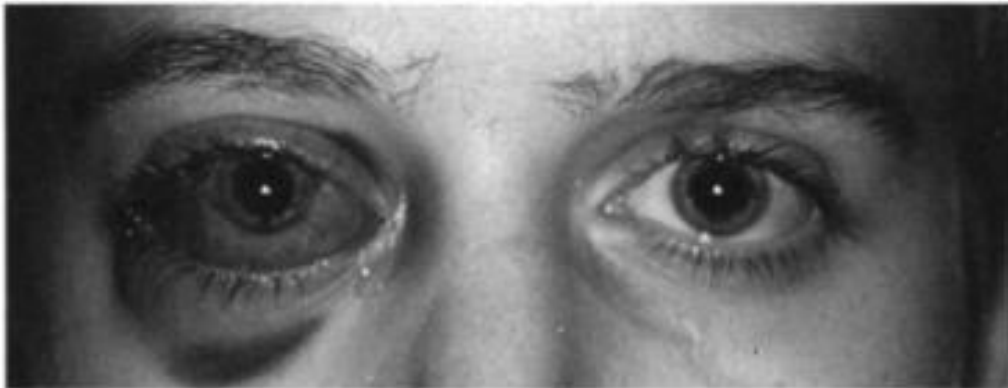
(2,10,15). Najčešći uzročnici celulitisa jesu stafilokok (lat. *Staphylococcus aureus*) i streptokok (lat. *Streptococcus*) (2).

Ova komplikacija je rijetka pojava, te je učestalija u ljudi koji imaju opterećenu osobnu anamnezu šećernom bolešću ili imunodeficijencijom. Celulitis može progredirati u apces koji se manifestira smanjenjem vidne oštine, proptozom, diplopijom te boli u oku (2,21). Terapija celulitisa obuhvaća primjenu toplih obloga te konzumaciju oralnih antibiotika koji se zamjenjuju intravenskom terapijom ukoliko izostane poboljšanje nakon 36 sati infekcije (2).

Kemoza ili edem konjunktive očituje se kao žućkasto izbočenje konjunktive, a nastaje kao česta komplikacija transkonjunktivalnog pristupa (2). Ova komplikacija dovodi do uznemirenosti pacijenta s obzirom na pojavu jakog edema, suhoće oka te ponekad boli i svrbeži oka (2,3,16). U terapiji se koriste kapi za oči ili mast kako bi se konjunktiva odžavala vlažnom tijekom dana (2,17). Pod uvjetom da kemoza perzistira duže vrijeme preporuča se kirurška intervencija (2,16).

Najteža posljedica kirurškog zahvata je sljepoća čija je incidencija 0.4 % (2,3,21). Etiologija ove komplikacije je intraorbitalno krvarenje koje se razvija uslijed vaskularne traume. Vaskularna trauma nastaje zbog pretjerane trakcije na orbitalnim masnim jastučićima (2,3,16). Uslijed povišenja intraokularnog tlaka razvija se ishemijska optička neuropatija ili okluzija središnje retinalne arterije (lat. a. *centralis retinae*) što se manifestira gubitkom vida (15). Simptomi koji se javljaju jesu bol, povišenje intraokularnog tlaka, oftalmoplegija te progresivan gubitak vida (2,3,5). U ovom slučaju nužno je u kratkom vremenu učiniti dekompresiju orbite s obzirom na činjenicu da mrežnica može tolerirati 90 minuta ishemije prije nego što se pojavi trajni gubitak vida (2). Kirurška intervencija sastoji se od uklanjanja šavova kako bi se smanjio pritisak, lateralne kantotomije s inferiornom kantolizom, a ponekad i orbitotomije (2,3,5).

Dekompresija uz pomoć lijekova sastoji se od intravenske primjene manitola, deksametazona i acetazolamid (2,10).



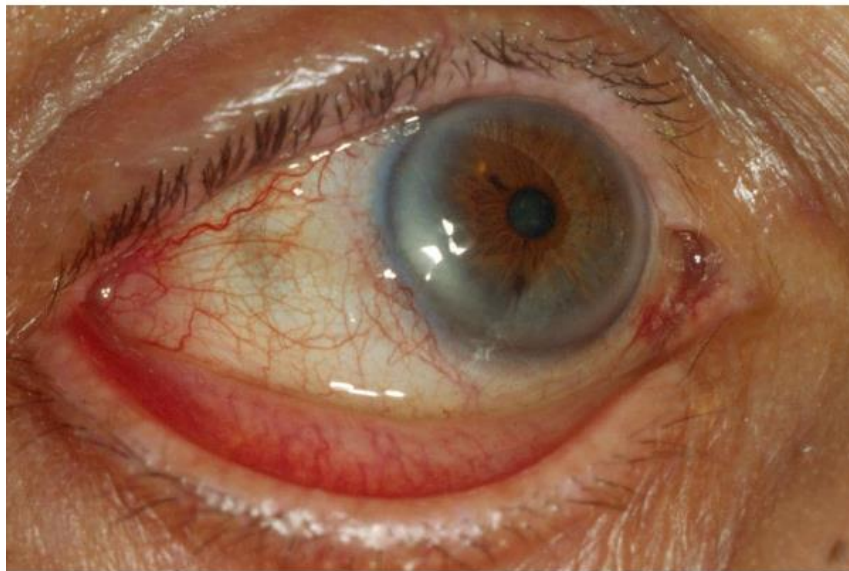
Slika 6: Orbitalno krvarenje (preuzeto od: Biesman BS. Blepharoplasty. *Semin Cutan Med Surg.* 1999;18(2):129-138. doi:10.1016/s1085-5629(99)80037-6)

U neposrednom postoperativnom razdoblju vrlo često se javlja diplopija koja nastaje uslijed edema tkiva i otekline. Diplopija je uzrokovana ubrizgavanjem lokalnog anestetika (2,5,21). Ova vrsta diplopije je privremena te se povlači kroz nekoliko sati ili dana. Međutim, može se pojaviti i trajna diplopija u pogledu prema gore i lateralno koja nastane uslijed oštećenja donjeg kosog mišića oka (lat. *musculus obliquus inferior*) (5).

Najčešća komplikacija donje blefaroplastike je nepravilan položaj donjeg kapka koji se može manifestirati kao kantarno zaokruženje, pojačani skleralni prikaz ili ektropij (2). Nastaje uslijed pojačane labavosti donjeg kapka ili zbog prekomjernog uklanjanja kože (2,19). Ektropij, izvnuće donjeg očnog kapka posljedica je neadekvatne preoperativne evaluacije i neprepoznavanja povećane labavosti donjeg kapka. Može nastati i uslijed neadekvatne operacije tijekom koje je pretjerano uklonjena koža ili mišić (2,19,20). Sukladno tome preoperativna procjena tonusa donjeg kapka je obavezna, a ako se prilikom pregleda utvrdi opuštenost donjeg kapka nužno je uz blefaroplastiku učiniti i dodatni zahvat lateralnog zatezanja donjeg kapka (2).

Od iznimne je važnosti što prije prepoznati i dijagnosticirati ektropij kako bi se postavio kožni transplatant (2,20). Ukoliko se ne prepozna na vrijeme potrebno je učiniti reviziju zahvata nakon 6 mjeseci te krenuti u postupak presađivanja kože.

Najbolje donorske regije za presađivanje kože jesu koža gornjeg kapka, postaurikularna koža te supraklavikularna koža (2).



Slika 7. Ektropij (preuzeto od: Ing BE. Ectropion. U: Medscape, Hampton R. ed ed. Medscape [Internet]. University of Toronto Faculty of Medicine. Medscape; 2021)

2. Svrha rada

Svrha rada je analizirati i izdvojiti pacijente koji su u razdoblju od dvije godine bili podvrgnuti operaciji podizanja kapaka. U ovoj retrospektivnoj studiji obrađeni su pacijenti u kojih je učinjen kirurški postupak blefaroplastike na Klinici za maksilofacijalnu kirurgiju u razdoblju od 01. siječnja 2019. do 01. siječnja 2021. godine. Uz statističku obradu podataka kao što su dob, spol, nalaz oftalmologa i postojeći komorbiditeti u pacijenata je istražena učestalost i vrsta postoperativnih komplikacija.

3. Materijali i postupci

3.1. Materijali

U retrospektivnu studiju uključeni su svi pacijenti koji su u razdoblju od 01. siječnja 2019. do 01. siječnja 2021. bili podvrgnuti operaciji podizanja kapaka na Klinici za maksilofacijalnu kirurgiju Kliničkog bolničkog centra Rijeka.

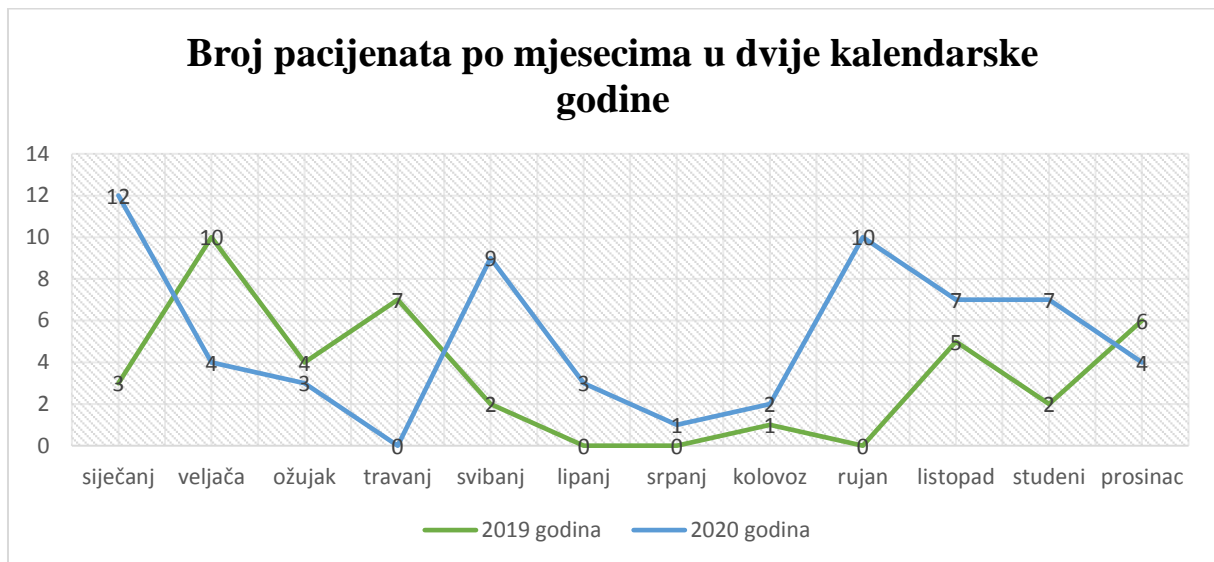
3.2. Postupci

Na Klinici za maksilofacijalnu kirurgiju provedeno je retrospektivno istraživanje pacijenata podvrgnutih operacijskom zahvatu podizanja kapaka u razdoblju od dvije godine. Istraživanje se sastojalo od uvida u evidenciju integriranog bolničkog informacijskog sustava IBIS. Iz evidencije je izdvojen uzorak od 102 pacijenta. Podaci koji su se prikupljali su: starosna dob pacijenta, spol, nalaz oftalmologa, vrsta blefaroplastike, antibiotska terapija nakon operacije, komorbiditeti pacijenta te postoperativne komplikacije. U svih je pacijenata kirurški zahvat izveden u lokalnoj anesteziji. Pacijenti i učestalost postoperativnih komplikacija praćeni su kroz jednu godinu nakon operacije. Svi podaci su iz integriranog bolničkog informacijskog sustava (IBIS) uz Odobrenje nadležnog Etičkog povjerenstva (Ur. Broj 2170-29-02/1-22-2). Podaci su statistički obrađeni u MS Excel i MiniTab-u te su dobiveni rezultati obrade T- testom.

4. Rezultati

Istraživanje je uključivalo ukupno 102 pacijenta u kojih je izveden kirurški zahvat podizanja kapaka u razdoblju od 01. siječnja 2019. do 01. siječnja 2021. godine.

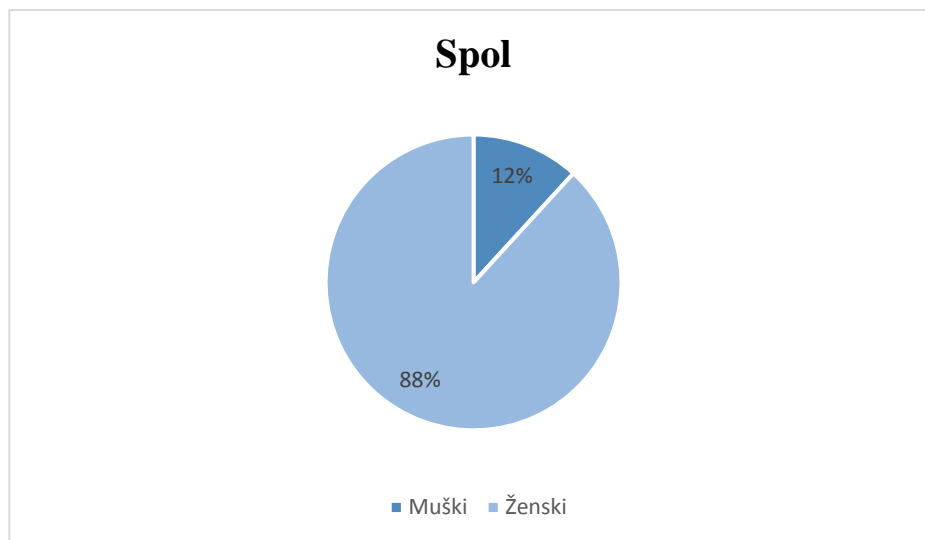
4.1. Učestalost blefaroplastike u pojedinom kalendarskom mjesecu



Slika 8: Prikaz broja pacijenta u kojih je učinjena operacija podizanja kapaka u dvije kalendarske godine

U 2019. godini operacijskom je zahvatu pristupilo 40 pacijenata (39%), dok se u 2020. godini taj broj povećao te je tada operirano 62 pacijenata (61%). Najveći protok pacijenata u 2019. godini bio je u veljači (n=10), dok u lipnju, srpnju i rujnu nije zabilježen nijedan pacijent u svrhu operacije podizanja kapaka. U 2020. godini najveći broj operiranih pacijenata bio je u siječnju (n=12) i rujnu (n=10), dok u travnju nijedan pacijent nije podvrgnut kirurškom zahvatu što najvjerojatnije ima veze sa porastom incidencije oboljelih od COVID-a (Slika 8).

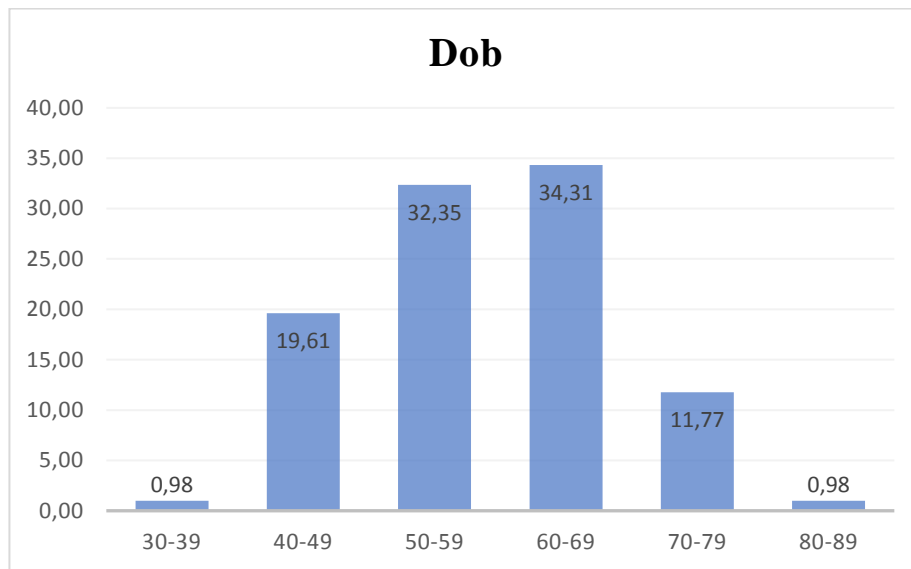
4.2. Raspodjela pacijenata prema spolu



Slika 9: Udio ženskih i muških pacijenata

Statističkom obradom utvrđeno je da od ukupnog broja pacijenata, 12% (n=12) je muškog, a 88% (n=90) ženskog spola (Slika 9).

4.3. Raspodjela pacijenata prema dobi



Slika 10: Udio pacijenata po dobnim skupinama

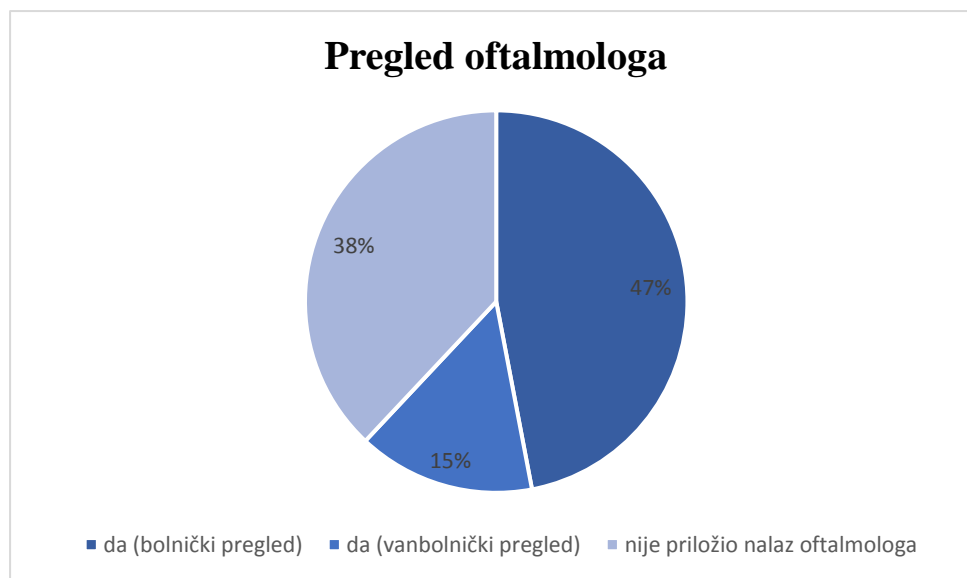
U svrhu prikaza rezultata, pacijenti su podijeljeni u 6 dobnih skupina. Najveći je broj pacijenata (34 %) u dobi od navršenih 60 do 69 godina. U dobi između 50 i 59 godina nalazi se 32 % pacijenata dok se u dobi od 40 do 49 nalazi 20 % pacijenata. Petoj dobnoj skupini (70-79 godina) pripada 12 % pacijenata. Najmanji broj pacijenata (1%) nalazi se u prvoj (30-39 godina) i šestoj dobnoj skupini (80-89 godina). Većina pacijenata (67%) je u dobi od 50 do 69 godina (Slika 10).

Tablica 1: Medijan i srednja vrijednost dobi u pacijenata

Spol	Dob	
	Muško	Žensko
N	12	90
Mean	62,08	58,067
SE Mean	2,34	0,971
StDev	8,11	9,214
Minimum	48	39
Median	62,5	58
Maximum	74	81

Medijan dobi za muškarce bio je 62 godine, a za žene 58 godina. U uzorku pacijenata srednja vrijednost dobi u pacijenata muškog spola iznosila je $62,08 \pm 2,34$, a u pacijenata ženskog spola $58,067 \pm 0,971$ (Tablica 3). Istraživanjem je utvrđeno da je najmlađi pacijent imao 39 godina, a najstariji pacijent na kojem je učinjen kirurški zahvat podizanja kapaka 81 godinu.

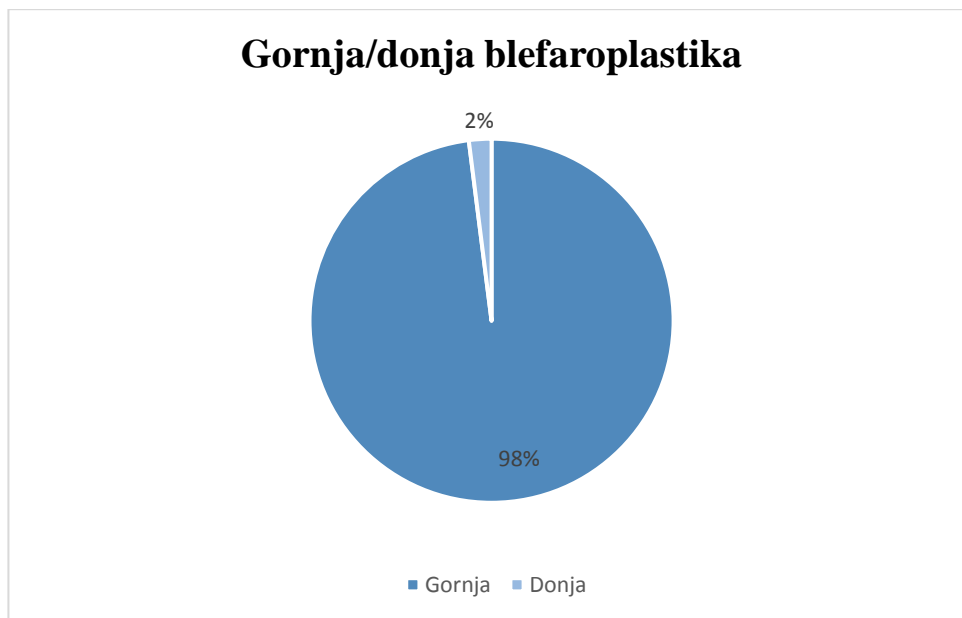4.4. Učestalost preoperativnog pregleda oftalmologa



Slika 11: Udio pacijenata s priloženim nalazom oftalmologa

Od ukupnog broja pacijenata, preoperativna obrada oftalmologa nije učinjena u 39 (38%) pacijenata ili ne postoji o tome podatak. U 63 (62%) operirana pacijenta prilikom prvog pregleda priložen je nalaz oftalmologa. Od ukupnog broja pacijenata (n=102), 48 pacijenta (47%) je učinilo pregled oftalmologa u bolnici, dok je 15 pacijenta (15%) to učinilo u vanbolničkoj ustanovi (Slika 11).

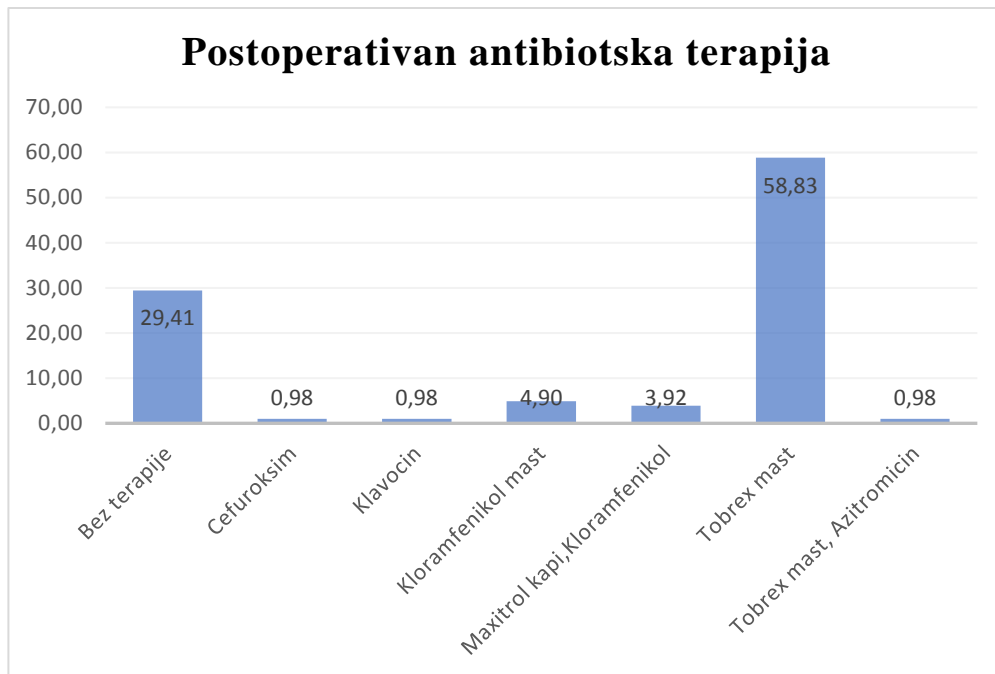
4.5. Učestalost gornje ili donje blefaroplastike



Slika 12: Udio pacijenata ovisno o vrsti blefaroplastike

S obzirom na vrstu kirurškog zahvata, u čak 100 pacijenata (98%) učinjen je kirurški zahvat podizanja gornjeg kapka, dok je samo u 2 pacijenta (2%) izvedena blefaroplastika donje vjeđe (Slika 12). Od toga u jednog je pacijenta izvedena blefaroplastika i gornje i donje vjeđe.

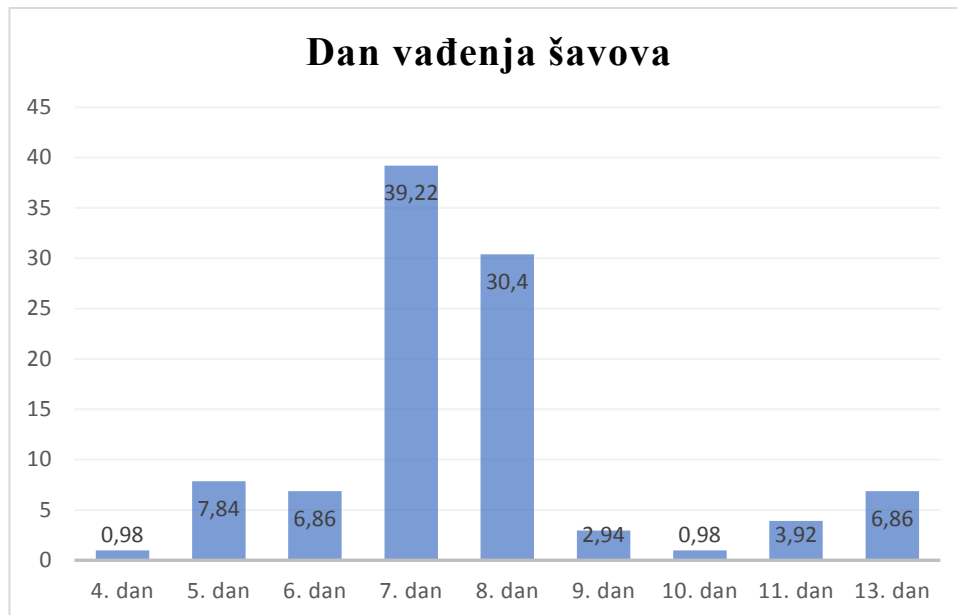
4.6. Učestalost postoperativne antibiotske terapije



Slika 13: Primjena postoperativne antibiotske terapije u pacijenata

Od ukupno 102 operiranih pacijenta, u 30 (29%) pacijenta nije ordinirana postoperativna antibiotska terapija. Lokalna antibiotska terapija ordinirana je u 70 pacijenata (69%), a sistemna terapija u 2 pacijenta (2%). U jednog je pacijenta indicirana i lokalna i sistemna postoperativna antibiotska terapija. U više od polovice pacijenata u kojih je ordinirana lokalna antibiotska terapija (n=64), korištena je Tobrex mast čija je djelatna tvar tobramicin. U značajno manjeg broja pacijenta (n=3) ordinirana je lokalna terapija Kloramfenikol masti. Uz Kloramfenikol mast u 3 pacijenta uvedene su i Maxitrol kapi za oko koje uz antibiotik sadrže i kortikosteroide. U 2 pacijenta uvedena je oralna terapija antibioticima, od čega u jednog antibiotik iz skupine penicilina, a u drugog je ordiniran antibiotik iz skupine cefalosporina (Slika 13).

4.7. Usporedba dana vađenja šavova



Slika 14: Dan vađenja šavova

U većini slučajeva, 70% pacijenata, kontrolni pregled nakon kirurškog zahvata bio je 7. ili 8. postoperativnog dana te su tada izvađeni šavovi. Od toga u 40 pacijenata (39%) vađenje konaca je obavljeno 7. postoperativnog dana, dok je u 31 pacijenata (30%) to učinjeno 8. postoperativnog dana. Najranije vađenje šavova urađeno je 4. postoperativnog dana i to samo u jednog pacijenta u dvije kalendarske godine, dok je najkasnije vađenje šavova bilo 13. postoperativnog dana i to u 7 pacijenata (Slika 14).

4.8. Učestalost postoperativnih komplikacija

Tablica 2: Učestalost pojedinih postoperativnih komplikacija

Postoperativne komplikacije	Učestalost pojedinih postoperativnih komplikacija
Bez komplikacija	68/102 (67%)
Edem kapka	22/102 (21,6%)
Izražen ožiljak	9/102 (9%)
Konjuktivitis	5/102 (5%)
Asimetrija kapka	4/102 (4%)
Dehiscijencija rane	2/102 (2%)
Hematom	2/102 (2%)

Uvidom u povijest bolesti te statističkom obradom podataka utvrđeno je da u 67% (n=68) pacijenata nisu zabilježene komplikacije nakon kirurškog zahvata. U pacijenata u kojih su se pojavile komplikacije, najčešće je zabilježena pojava edema kapka i to u 22% (n=22) pacijenata. U 9% pacijenata (n=9) je zabilježen izražen ožiljak, dok je u 4% pacijenata (n=4) zabilježena asimetrija lijevog i desnog kapka. Kod 5% (n=5) pacijenata postoperativno se razvio konjuktivitis, dok se u 2% (n=2) pacijenata pojavila dehiscijencija rane. Hematom kao postoperativna komplikacija javila se u 2% (n=2) slučajeva (Tablica 2).

4.9. Učestalost komorbiditeta u pacijenata

Tablica 3: Učestalost pojedinih komorbiditeta u pacijenata

Komorbiditeti	Učestalost pojedinih komorbiditeta
Bez komorbiditeta	57/102 (56%)
Hipertenzija	27/102 (26)
Hipotireoza	11/102 (11%)
Hiperlipoproteinemija	9/102 (9%)
Diabetes mellitus tip 2	7/102 (7%)
Glaukom	3/102 (3%)
Hipertireoza	2/102 (2%)

Od ukupnog broja pacijenata zabilježeno je da 56% (n=57) pacijenata u povijesti bolesti nema pridruženih bolesti. U 26% (n=27) pacijenata potvrđena je dijagnoza hipertenzije, dok 11% (n=11) pacijenata boluje od hipotireoze. Sljedeća najzastupljenija bolest je hiperlipoproteinemija od koje boluje 9% (n=9) pacijenata te diabetes mellitus tip 2 koji je zastupljen u 7% (n=7) pacijenata. Glaukom je zamijećen u 3% (n=3) pacijenata te hipertireoza u 2% (n=2) pacijenata (Tablica 3).

4.10. Usporedba postoperativnih komplikacija i dobi pacijenta

Tablica 4: Odnos komplikacija prema dobi pacijenta

Komplikacije	Dob		p vrijednost
	Bez komplikacija	S komplikacijama	
N	68	34	0,58
Mean	58,21	59,21	
SE Mean	1,18	1,35	
StDev	9,75	7,9	
Minimum	39	42	
Median	59	58	
Maximum	81	72	

Statističkom obradom pomoću T- testa dobivena je p vrijednost veća od 0,05 iz čega proizlazi da ne postoji statistički značajna razlika postoperativnih komplikacija s obzirom na dob, odnosno da dob ne utječe na učestalost postoperativnih komplikacija (Tablica 4).

4.11. Usporedba postoperativne antibiotske terapije i dobi

Tablica 5: Usporedba postoperativne terapije i dobi

Postoperativna terapija	Dob		p vrijednost
	Bez terapije	S terapijom	
N	30	72	0,576
Mean	59,3	58,22	
SE Mean	1,56	1,11	
StDev	8,57	9,42	
Minimum	44	39	
Median	60	57,5	
Maximum	74	81	

Statističkom obradom primjene postoperativne antibiotske terapije i dobi dobivena je p vrijednost veća od 0,05 iz čega se zaključuje da ne postoji statistički značajna razlika postoperativne antibiotske terapije s obzirom na dob (Tablica 5). Iz ovog podatka proizlazi kako antibiotska postoperativna terapija nije učestalija u pacijenata starije životne dobi.

4.12. Usporedba dobi pacijenata i komorbiditeta

Tablica 6: Usporedba dobi i komorbiditeta u pacijenata

Komorbiditeti	Dob		p vrijednost
	Bez komorbiditeta	S komorbiditetom	
N	56	46	0,022
Mean	56,66	60,83	
SE Mean	1,16	1,37	
StDev	8,67	9,28	
Minimum	39	40	
Median	56	62,5	
Maximum	74	81	

Detaljnom analizom povijesti bolesti svakog pojedinog pacijenta u ovom istraživanju zabilježeno je postojanje različitih komorbiditeta. Statističkom obradom dviju varijabli, dob i prisustvo komorbiditeta, zabilježena je p vrijednost manja od 0,05 što ukazuje na to da postoji statistički značajna razlika u odnosu dobi i komorbiditeta (Tablica 6). S obzirom na te podatke može se zaključiti da pacijenti koji se nalaze u većoj dobnoj skupini (Slika 10) imaju opterećenu osobnu anamnezu nekom bolešću.

4.13. Usporedba učestalosti komorbiditeta i komplikacija

Tablica 7: Odnos komplikacija i komorbiditeta

		Komplikacija						
		Bez komplikacija	Edem kapka	Izražen Ožiljak	Asimetrija kapaka	Konjuktivitis	Dehiscijencija rane	Hematom
Komorbiditet	Bez komorbiditeta	35	14	6	2	3	1	1
	Hipertenzija	20	3	2	2	1	1	0
	DM TIP 2	4	3	0	0	0	0	0
	Hipotireoza	8	2	1	0	1	0	0
	Hipertireoza	2	1	0	0	0	0	1
	Hiperlipoproteinemija	8	0	0	0	0	1	0
	Glaukom	3	0	0	0	0	0	0

Statističkom obradom pojedinih komplikacija i komorbiditeta u provedenom istraživanju je zaključeno kako 35 pacijenata od ukupno 102, bez postojećih komorbiditeta, nije razvilo postoperativne komplikacije što čini udio od 1/3. Pacijenti s hipertenzijom u većini slučajeva nisu razvili postoperativne komplikacije. U 3 pacijenta čija je anamneza opterećena hipertenzijom pojavio se edem kapka. Samo u jednog pacijenta s hiperlipoproteinemijom zabilježena je komplikacija u vidu dehiscijencije rane. U pacijenata s dijagnozom glaukoma nisu razvijene postoperativne komplikacije (Tablica 7).

5. Rasprava

Blefaroplastika je kirurški zahvat kojim se korigiraju promjene na gornjim ili donjim vjeđama kako bi se povratila normalna funkcija očnog kapka ili kako bi se minimizirale promjene koje nastaju starenjem (2). Kirurški zahvat podizanja kapaka jedan je od najčešćih estetskih zahvata u svijetu (8,16). Unazad nekoliko godina popularnost ovog kirurškog zahvata je u porastu s obzirom na to da korekcija očnih kapaka značajno pospješuje estetski izgled lica uz nizak rizik od razvoja komplikacija (16).

U ovom je istraživanju statističkom obradom utvrđena značajna razlika zastupljenosti kirurške korekcije gornjih i donjih vjeđa. Obradom uzorka od 102 pacijenta uočeno je da se korekcija gornjih vjeđa izvela u čak 100 pacijenata, dok su samo dva pacijenta operirala donje vjeđe. Ovaj podatak proizlazi iz činjenice kako se na Klinici za maksilofacijalnu kirurgiju izvodi kirurški zahvat blefaroplastike uglavnom zbog funkcionalnih, a ne iz estetskih razloga. U ovo istraživanje nije uključen niti jedan pacijent podvrgnut kirurškom podizanju kapaka iz estetskih razloga. Alghoul M. i Zoumalan Cl. navode da se blefaroplastika u drugim zemljama primarno obavlja s ciljem poboljšanja estetike lica te da je podizanje kapaka jedan od najpopularnijih estetskih zahvata u njihovim državama (8,16). S tom tvrdnjom se slaže i Riera MA. koji u svom radu navodi kako je u Portoriku blefaroplastika najčešći estetski zahvat koji se izvodi (2). U 2017. godini u istraživanju koje je proveo Gladstone G. J. utvrđeno je kako je u Sjedinjenim Američkim Državama ovom kirurškom zahvatu ukupno pristupilo 145 390 pacijenata od čega je 70% bilo funkcionalnog tipa, a 30% estetske prirode (22).

Kirurškom zahvatu podizanja kapaka pristupilo je znatno više pacijenata ženskog spola u odnosu na muški spol. Prosjek dobi bio je 63 godine. Najmlađa pacijentica imala je 39 godina, dok je najstarija pacijentica bila u dobi od 81 godine.

U istraživanju koje je proveo Gladstone G. J. utvrđeno je da je podizanje kapaka zastupljenije u ženskoj populaciji te da je najviše pacijenata u dobi između 60 i 70 godina (22). Isti zaključak donesen je i u istraživanju zadovoljstva pacijenata podvrgnutih blefaroplastici donjih kapaka (23). Riera MA. u svom članku također ističe da je podizanje kapaka češće u ženske populacije (2). Preoperativna evaluacija pacijenata nužan je korak prije podvrgavanja kirurškom zahvatu (3,5). Osim pregleda maksilofacijalnog kirurga preporuka je da pacijente pregleda oftalmolog kako bi se procijenila vidna oštrina i utvrdilo postoji li poremećaj koji bi mogao utjecati na kasniji tijek oporavka. (3,5,10). U ovom istraživanju uvidom u povijest bolesti pacijenta te statističkom obradom podataka utvrđeno je da je 62% pacijenata priložilo nalaz oftalmologa.

Prilikom preoperativne evaluacije uvidom u povijest bolesti zabilježeni su najčešći komorbiditeti u pacijenata. Obradom podataka utvrđeno je da 56% pacijenata u osobnoj anamnezi nema zabilježenih komorbiditeta. Od pacijenata čija je osobna anamneza opterećena bolešću najčešće je zastupljena hipertenzija. Od ostalih komorbiditeta u ovom istraživanju zabilježene su: hipotireoza, hiperlipoproteinemija, diabetes mellitus tip 2, hipertireoza i glaukom. U literaturi se ne spominje povezanost komorbiditeta s postoperativnim komplikacijama.

Postoperativna njega sastoji se od primjene leda te antibiotske terapije. Autori navode da se najčešće koristi lokalna antibiotska terapija koja se primjenjuje 3 do 4 puta dnevno (8,15,16). U ovom istraživanju utvrđeno je da se u većine pacijenata uvodi lokalna antibiotska terapija i to u najvećem broju slučajeva tobramicin. U manjeg broja pacijenata je korišten kloramfenikol. Zoumalan Cl. u svom radu ističe da se najčešće kao postoperativna njega koristi eritromicin mast kroz 7 dana (8). U literaturi se navodi da sistemski antibiotici najčešće nisu potrebni. (8,15). Taj podatak potvrđuje i ovo istraživanje s obzirom na činjenicu da su u uzorku od 102 pacijenta sistemski antibiotici ordinirani u samo dva pacijenta.

Vađenje šavova najčešće je bilo sedmi ili osmi dan, dok se u literaturi navodi peti do sedmi postoperativni dan kao optimalno vrijeme za uklanjanje šavova (8,15).

Kirurško podizanje kapaka je relativno siguran operacijski postupak s malim rizikom od razvoja ozbiljnih komplikacija (8,16). Alghoul M. u svom članku navodi sljedeće postoperativne komplikacije: hematom, asimetrija kapaka, suhe oči, ektropij donjeg kapka i kemoza. Oštećenje vida kao ozbiljna komplikacija javlja se vrlo rijetko prema navodima istoimenog autora (16). Ni u jednog pacijenta tijekom ovog istraživanja nije došlo do razvoja ozbiljnih komplikacija koje bi posljedično uzrokovale gubitak vida. U pacijenata prikazanih u ovoj studiji nije došlo do razvoja komplikacija u čak 67% slučajeva. U ostalih pacijenata razvile su se manje komplikacije kao što su: edem kapka, konjuktivitis, dehiscijencija rane, hematom, kasnija asimetrija kapaka i izražen ožiljak. Najčešća komplikacija u dvije kalendarske godine na Klinici za maksilofacijalnu kirurgiju KBC-a Rijeka bila je edem kapka dok Biesman u svom radu navodi da je jedna od najčešćih komplikacija kirurškog zahvata izražen ožiljak uslijed pogrešne preoperativne evaluacije (15).

6. Zaključci

1. Većina pacijenata podvrgnutih kirurškom zahvatu podizanja kapaka bilo je ženskog spola (88%).
2. Dvije trećine pacijenata (67%), su u dobi 50-69 godina.
3. Više od polovice pacijenata preoperativno je pregledano od strane oftalmologa (62%).
4. U 98% pacijenata učinjena je blefaroplastika gornjeg kapka.
5. Postoperativna antibiotska terapija ordinirana je u 71% pacijenata, od čega je u 69% primijenjena lokalna terapija.
6. Oralna antibiotska terapija najčešće nije indicirana.
7. U 70% pacijenata vađenje šavova je učinjeno 7. ili 8. postoperativni dan.
8. Postoperativne komplikacije nisu utvrđene u 67% pacijenata. U pacijenata u kojih su se pojavile komplikacije najčešće se razvio edem kapka (22%) i izražen ožiljak (9%).
9. Uvidom u povijest bolesti zabilježeno je da 56% pacijenata nema pridruženih komorbiditeta, dok se u ostalih pacijenata najčešće spominje hipertenzija, hipotireoza i hiperlipoproteinemija.
10. Nije utvrđena statistički značajna razlika postoperativnih komplikacija i dobi iz čega proizlazi da starija životna dob ne utječe na nastajanje komplikacija.
11. Postoperativna antibiotska terapija nije učestalija u pacijenata starije životne dobi.
12. Pacijenti starije životne dobi češće imaju prisutne komorbiditete.

7. Sažetak

Cilj istraživanja: Utvrditi učestalost postoperativnih komplikacija u pacijenata podvrgnutih kirurškom zahvatu blefaroplastike.

Ispitanici i metode: Retospektivnim istraživanjem su, uvidom u evidenciju integriranog bolničkog informacijskog sustava IBIS, izdvojeni pacijenti koji su u razdoblju od 01. siječnja 2019. do 01. siječnja 2021. bili podvrgnuti operacijskom zahvatu podizanja kapaka na Klinici za Maksilofacijalnu kirurgiju KBC-a Rijeka. Ukupan broj pacijenata bio je 102. Zabilježeni su podaci kao što su dob, spol, godište pacijenta te postoperativne komplikacije, komorbiditeti i postoperativna antibiotska terapija. Podaci su statistički obrađeni te se provela usporedba sa podacima u svijetu.

Rezultati: Statističkom obradom utvrđeno je da se kirurški zahvat podizanje kapaka češće radi u žena (88%:12% u korist žena). Najveći broj pacijenata u dobi je od 50. do 69. godine života. U analiziranoj grupi pacijenata, ustanovljeno je da se u većini slučajeva (98%) radi blefaroplastika gornje vjeđe. U 71% pacijenata uvedena je postoperativna antibiotska terapija, od kojih je u 69% korištena lokalna antibiotska terapija. Najčešća postoperativna komplikacija bila je edem kapka. Uvidom u povijest bolesti zabilježeno je da 56% pacijenata nije imalo komorbiditeta u trenutku kirurškog zahvata, dok je u ostalih najzastupljenija bila hipertenzija i hipotireoza. Analizom je utvrđeno da pacijenti starije životne dobi imaju češće pridružene komorbiditete u odnosu na mlađe pacijente. Nije dokazana statistički značajna razlika postoperativnih komplikacija i dobi. Usporedbom postoperativnih komplikacija i komorbiditeta je utvrđeno kako komorbiditeti ne utječu na razvoj postoperativnih komplikacija.

Zaključak: Blefaroplastika je siguran operacijski zahvat bez razvoja ozbiljnih komplikacija. Dob ne utječe na razvoj postoperativnih komplikacija.

Ključne riječi: Blefaroplastika; Postoperativna antibiotska terapija; Komplikacije zahvata;

8. Summary

Aim: To determine the frequency of postoperative complications in patients undergoing blepharoplasty surgery.

Respondents and methods: A retrospective study, by inspecting the records of the integrated hospital information system IBIS, isolated patients who in the period from January 1, 2019 to January 1, 2021 underwent eyelid surgery at the Clinic for Maxillofacial Surgery, University Hospital Center Rijeka . The total number of patients was 102. Data such as age, sex, age of the patient and postoperative complications, comorbidities and postoperative antibiotic therapy were recorded. The data were statistically processed and compared with data from around the world.

Results: Statistical analysis showed that eyelid lift surgery is more common in women (88%: 12% in favor of women). The largest number of patients is between the ages of 50 and 69. In the analyzed group of patients, it was found that in most cases (98%) upper blepharoplasty is performed. Postoperative antibiotic therapy was introduced in 70% of patients, of which local antibiotic therapy was used in 68%. The most common postoperative complication was eyelid edema. Insight into the history of the disease showed that 56% of patients did not have comorbidities at the time of surgery, while in others the most common was hypertension and hypothyroidism. The analysis found that elderly patients have more frequent associated comorbidities compared to younger patients. There was no statistically significant difference in postoperative complications and age. A comparison of postoperative complications and comorbidities showed that comorbidities did not affect the development of postoperative complications.

Conclusion: Blepharoplasty is a safe operation without the development of serious complications. Age does not affect the development of postoperative complications.

Key words: Blepharoplasty; Postoperative antibiotic therapy; Complications of surgery;

9. Literatura

1. Guyton AC, Hall JE. Oko. U: Medicinska fizologija. 14. izdanje Zagreb: Medicinska naklada; 2017.
2. Riera MA, Pinedo TJ. Blepharoplasty, Subciliary Approach. U: Medscape, Meyers AD ed. Medscape [Internet].Medscape; 2018 [citirano 15.3.2022.]. Dostupno na: <https://emedicine.medscape.com/>
3. Fonseca RJ, Baker BS, Wolford ML. Oral and Maxillofacial Surgery. 6. izd. Philadelphia: University of Pennsylvania; 2000. (351)
4. Espinoza GM, Holds JB. Evolution of eyelid surgery. Facial Plastic Surgery Clinics. 2005 Nov 1;13(4):505-10.
5. Gentile RD. Upper lid blepharoplasty. Facial Plastic Surgery Clinics. 2005 Nov 1;13(4):511-24.
6. Dediol E. Estetska kirurgija lica. U: Lukšić I. i suradnici. Maksilofacijalna kirurgija. 1. izd. Zagreb: Naklada Ljevak; 2019.
7. Drolet BC, Sullivan PK. Evidence-based medicine: Blepharoplasty. Plastic and reconstructive surgery. 2014 May 1;133(5):1195-205.
8. Zoumalan CI, Roostaeian J. Simplifying blepharoplasty. Plastic and reconstructive surgery. 2016 Jan 1;137(1):196e-213e.
9. Bhupendra CK, Joos Z. Upper Lid Blepharoplasty. U: Medscape, Long JN ed. Medscape [Internet]. University of Utah School of Medicine. Medscape; 2020 [citirano 15.3. 2022.]. Dostupno na: <https://emedicine.medscape.com/>
10. Hink EM, Durairaj VD. Upper Eyelid Blepharoplasty. U: Medscape, Meyers AD ed. Medscape [Internet]. University of Colorado School of Medicine. Medscape; 2021 [citirano 15.3. 2022.]. Dostupno na: <https://emedicine.medscape.com/>

11. Greenberg J. Blepharoplasty (mrežna stranica). Houston: Baylor College of Medicine, Department of Otolaryngology-Head and Neck Surgery; 1999 Feb 4 [citirano 15.3. 2022.]. Dostupno na: <https://www.bcm.edu/>
12. Bhupendra CK, Gupta R. Eyelid Anatomy. U: Medscape, Meyers AD ed. Medscape [Internet]. University of Utah School of Medicine. Medscape; 2016 [citirano 15.3. 2022.]. Dostupno na: <https://emedicine.medscape.com/>
13. Kim DW, Bhatki AM. Upper blepharoplasty in the Asian eyelid. *Facial Plastic Surgery Clinics of North America*. 2007 Aug 1;15(3):525-32.
14. Volpe CR, Ramirez OM. The beautiful eye. *Facial Plastic Surgery Clinics*. 2005 Nov 1;13(4):493-504.
15. Biesman BS. Blepharoplasty. *Semin Cutan Med Surg*. 1999;18(2):129-138. doi:10.1016/s1085-5629(99)80037-6
16. Alghoul M. Blepharoplasty: Anatomy, Planning, Techniques, and Safety. *Aesthet Surg J*. 2019;39(1):10-28. doi:10.1093/asj/sjy034
17. Kirman CN, Bharti G. Lower Lid Transconjunctival Blepharoplasty. In: Medscape: Medscape [Internet] Publishing; February 19, 2021.
18. Labib A, Patel BC, Milroy C. Blepharoplasty, Lower Lid, Canthal Support. InStatPearls [Internet] 2021 Dec 13. StatPearls Publishing.
19. Torre J. Upper lid Ptosis Blepharoplasty. U: Medscape, Long JN ed. Medscape [Internet].University of Alabama at Birmingham School of Medicine. Medscape; 2021 [citirano 15.3. 2022.]. Dostupno na: <https://emedicine.medscape.com/>
20. Rebowe RE, Runyan C. Blepharoplasty. InStatPearls [Internet] 2021 Jul 31. StatPearls Publishing.

21. Rapp SJ, Pan BS. Lower Lid Subciliary Blepharoplasty U: Medscape, Long JN ed. Medscape [Internet]. University of Cincinnati Medical Center. Medscape; 2021 [citirano 15.3. 2022.]. Dostupno na: <https://emedicine.medscape.com/>
22. Barmettler A, Wang J, Heo M, Gladstone GJ. Upper eyelid blepharoplasty: a novel method to predict and improve outcomes. *Aesthetic Surgery Journal*. 2018 Oct 15;38(11):NP156-64.
23. Viana GA, Osaki MH, Nishi M. Clinical outcomes, patients' satisfaction and aesthetic results after lower eyelid blepharoplasty. *Rev Col Bras Cir*. 2011;38(5):317-322.

10. Životopis

Elena Hršak rođena je u Zagrebu 15. svibnja 1997. Pohađala je osnovnu školu Ljudevit Gaj u Krapini. Opću gimnaziju upisuje 2012. godine u Krapini. Integrirani preddiplomski i diplomski sveučilišni studij Medicine na Medicinskom fakultetu Sveučilišta u Rijeci upisuje 2016. godine te ga završava u roku. Tijekom studija pohađala je radionice te prisustvovala razmjeni studenata u Amsterdamu. Služi se engleskim jezikom.

ODOBRENJE ETIČKOG POVJERENSTVA

Predmet: istraživanje u svrhu izrade diplomskog rada

Kirurško podizanje kapaka - Blefaroplastika

Glavni istraživač: Elena Hršak prof.dr.sc. Margita Belušić-

Mentor: Gobić, dr.med.

Mjesto istraživanja: KBC Rijeka, Klinika za maksilofacijalnu kirurgiju

Pregledani dokumenti:

Zamolba

Opis istraživanja

Suglasnost

predstojnice

Suglasnost mentorice

Klinike za maksilofacijalnu kirurgiju

PROVOĐENJE ISTRAŽIVANJA: ODOBRENO SJEDNICA
ODRŽANA: 26. svibnja 2022.

NA SJEDNICI SUDJELOVALI: izv.prof.dr.sc.

Ivan Bubić, dr.med.

prof.dr.sc. Iva Sorta-Bilajac Turina, dr.med., univ.mag.med.

izv.prof.prim.dr.sc. Dean Markić, dr.med. doc.dr.sc. Goran

Poropat, dr.med.

prof.prim.dr.sc. Miranda Muhvić Urek, dr.med.dent.

Mirjana Pernar, dipl.psiholog

Etičko povjerenstvo KBC-a Rijeka:

Klasa: 003-05/22-1/48

Ur.broj: 2170-29-02/1-22-2

Rijeka, 26. svibnja 2022.

Zamjenik Predsjednice povjerenstva
prof.dr.sc. Ivan Bubić, dr.med.



