

# Pregled gastrointestinalh nstromalnih tumora i doprinos DOG1 imunohistokemijskog markera u dijagnostici: iskustvo Kliničkog bolničkog centra Rijeka

---

**Belančić, Andrej; Vranić, Luka; Vuksan, Ivan; Fučkar Čupić, Dora; Kovač, Dražen**

*Source / Izvornik:* **Medicina Fluminensis : Medicina Fluminensis, 2017, 53, 78 - 84**

**Journal article, Published version**

**Rad u časopisu, Objavljena verzija rada (izdavačev PDF)**

[https://doi.org/10.21860/medflum2017\\_173376](https://doi.org/10.21860/medflum2017_173376)

*Permanent link / Trajna poveznica:* <https://urn.nsk.hr/urn:nbn:hr:184:149247>

*Rights / Prava:* [In copyright](#) / [Zaštićeno autorskim pravom.](#)

*Download date / Datum preuzimanja:* **2025-03-19**



*Repository / Repozitorij:*

[Repository of the University of Rijeka, Faculty of Medicine - FMRI Repository](#)



# Pregled gastrointestinalnih stromalnih tumora i doprinos DOG1 imunohistokemijskog markera u dijagnostici: iskustvo Kliničkog bolničkog centra Rijeka

## Review of gastrointestinal stromal tumors and contribution of DOG1 immunohistochemical marker in diagnostics: A single tertiary center experience

Andrej Belančić<sup>1\*</sup>, Luka Vranić<sup>1</sup>, Ivan Vuksan<sup>1</sup>, Dora Fučkar Čupić<sup>2</sup>, Dražen Kovač<sup>2</sup>

<sup>1</sup> Medicinski fakultet Sveučilišta u Rijeci, Rijeka

<sup>2</sup> Zavod za patologiju, Medicinski fakultet Sveučilišta u Rijeci, Rijeka

**Sažetak. Cilj:** Prikazati patohistološko dijagnostičko iskustvo Kliničkog bolničkog centra (KBC) Rijeka u pacijenata s gastrointestinalnim stromalnim tumorom (GIST) dijagnosticiranim u razdoblju od 10 godina te pružiti pregled temeljnih karakteristika ovog mezenhimalnog tumora. Cilj je bio i prikazati osjetljivost DOG1 markera (engl. *Discovered on GIST*) te ga usporediti s osjetljivošću CD117 i vimentina. **Materijali i metode:** Iz baze podataka Zavoda za patologiju od 2005. do 2015. godine prikupljeni su podaci o 89 pacijenata s dijagnozom GIST-a. Podaci koje smo statistički analizirali obuhvaćali su dob, spol, lokalizaciju tumora, vrstu stanica (vretenaste ili epitelioidne), imunohistokemijske karakteristike te veličinu i mitotički indeks kao dva najvažnija parametra za određivanje prognostičke skupine. **Rezultati:** Medijan dobi iznosio je 64 godine, s rasponom od 17 do 93 godine. Značajna razlika u incidenciji među spolovima nije pronađena. Najčešća lokalizacija bio je želudac s postotkom od 48,3 %. Vretenastu morfoloiju imalo je 84,3 % tumora, epitelioidnu 3,4 %, a miješanu (epitelioidno-vretenastu) 12,3 %. Podjelom GIST-ova u prognostičke skupine ustanovili smo da je 65,2 % tumora bilo benigno, 33,7 % maligno, a 1,1 % imalo je nesigurni maligni potencijal. Na uzorku od 25 tumora određivali smo osjetljivost imunohistokemijskih markera i dobili sljedeće rezultate: DOG1 imao je osjetljivost 100 %, CD117 88 %, a vimentin 60 %. **Zaključci:** DOG1 najosjetljiviji je imunohistokemijski marker korišten za GIST. Njegovo uvođenje u rutinsku imunohistokemijsku analizu pružilo je snažan doprinos u postavljanju dijagnoze. Prikazano iskustvo našeg centra moglo bi pružiti doprinos u napredovanju patološko-dijagnostičke obrade GIST-ova na razini Republike Hrvatske.

**Ključne riječi:** CD117 antigen; DOG1; gastrointestinalni stromalni tumori; imunohistokemija

**Abstract. Aim:** To present the experience of Clinical Hospital Center (CHC) Rijeka, Department of Pathology in diagnosing gastrointestinal stromal tumors (GIST) in a 10-year period and to demonstrate consequential characteristics of this mesenchymal tumor. Also the aim was to present the sensitivity of DOG1 (Discovered on GIST) immunohistochemical marker, and to compare it with CD117 and vimentin results. **Materials and methods:** Searching the Pathology Department database, 89 GISTs were found in the period from 2005 to 2015. Epidemiologic and clinicopathological data: age, gender, dimension, localization, immunohistochemical characteristics, also mitotic rate and malignant potential as two most important parameters for prognostic group estimation, were statistically analyzed. **Results:** Median age was 64, range from 17 to 93. 48.3 % of patients were male and 51.7 % were female. Most GISTs (48.3 %) were localized in stomach. Spindle cell morphology was present in 84.3 % GISTs, epithelioid in 3.4 % and mixed in 12.3 % tumors. According to the prognostic groups, malignant potential was assigned. The biggest portion, 65.2 % of tumors, were benign. Malignant potential was present

### \*Dopisni autor:

Andrej Belančić

Medicinski fakultet Sveučilišta u Rijeci  
Braće Branchetta 20, 51 000 Rijeka  
e-mail: a.belancic93@gmail.com

<http://hrcak.srce.hr/medicina>

in 33.7% of cases, while 1.1% had insecure malignant potential. 25 GISTs were stained with DOG1 and this marker has shown 100% sensitivity, while CD117 (88%) and vimentin (60%) have given inferior results. **Conclusions:** DOG1 is the most sensitive marker in immunohistochemical staining of GISTs. Hence, its usage has provided a step forward in differentiation of GISTs from other mesenchymal tumors. This review, based on a 10-year experience of CHC Rijeka, may make an important progress in pathohistological diagnostics of GISTs in Croatia.

**Key words:** CD117 antigen; gastrointestinal stromal tumors; human DOG1 protein; immunohistochemistry

## UVOD

Gastrointestinalni stromalni tumor (GIST) rijedak je i čini svega 1% tumora u gastrointestinalnom traktu (GIT), no najčešći je mezenhimalni tumor tog područja<sup>1-6</sup>. Po svojim patohistološkim karakteristikama nalikuje drugim tumorima iz skupine mezenhimalnih tumora (lejomiom, lejomiosarkom, švanom, sinovijalni sarkom) pa je imunohistokemija neophodna za postavljanje dijagnoze<sup>6</sup>. GIST kao mezenhimalni tumor nastaje iz intersticijskih Cajalovih stanica<sup>4,5,7</sup>. Te su intersticijske stanice međusobno umrežene i umetnute između stanica glatkog mišića GIT-a s kojima tvore dodirna mjesta slična sinapsama. Cajalove intersticijske stanice ciklično mijenjaju svoj membranski potencijal uz pomoć posebnih ionskih kanala koji se otvaraju u pravilnim vremenskim razmacima, te tako nastaju predvodničke struje koje uzrokuju sporovalnu aktivnost čija frekvencija fiziološki određuje ritam većine gastrointestinalnih kontrakcija<sup>7,8</sup>.

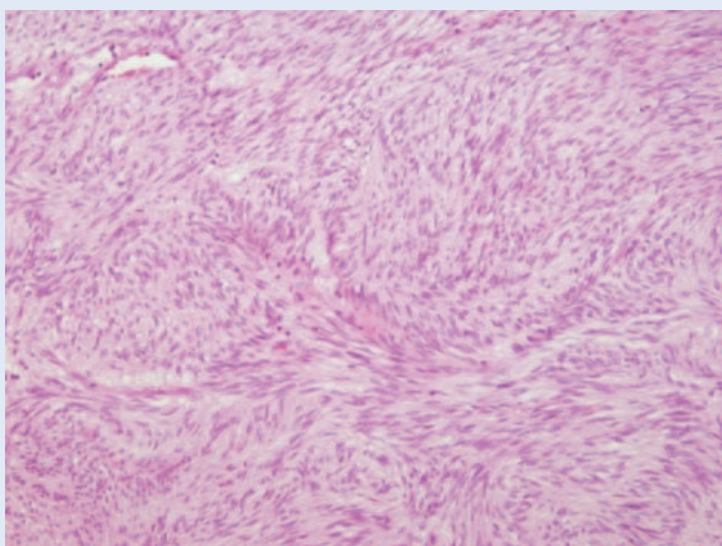
Epidemiološke studije pokazale su da se GIST javlja najčešće u starijoj životnoj dobi (statistički raspon godina u većini studija 60 – 65) te da značajna razlika u incidenciji među spolovima ne postoji<sup>1,4,6,9</sup>. Ustanovilo se i da postoji obiteljska predispozicija koja se povezuje sa CD117 mutacijom (engl. *proto-oncogene c-KIT*), koji normalno interferira s procesom diferencijacije Cajalovih stanica<sup>2,4-6</sup>. Najčešće su lokalizacije GIST-a želudac (oko 60% u većini studija)<sup>1,4,6,9</sup>, a nakon toga tanko crijevo. Oko 1/4 tumora malignog je potencijala, dok su preostali benigni ili su nesigurnog malignog potencijala<sup>1,6</sup>.

GIST se u pacijenata klinički može manifestirati kao abdominalni bol i nelagoda, akutno/kronično

krvarenje sa ili bez posljedične anemije, slabost, mučnina, povraćanje, a rijetko i opstruktivnim tegobama<sup>1,3,4,6</sup>. Zbog vrlo nespecifične prezentacije obično se otkriva slučajno endoskopski, tijekom operacije ili pri kompjutoriziranoj tomografiji<sup>6</sup>. U našem centru biopat se uzima na Zavodu za gastroenterologiju pri endoskopskim pretragama te se šalje na patologiju, gdje se mikroskopski proučavaju patohistološke karakteristike preparata obojenog hemalaun-eozinom (HE). U većini slučajeva GIST je građen od vretenastih stanica

Kako bi se omogućilo što adekvatnije onkološko praćenje i odredio daljnji protokol liječenja, po postavljanju dijagnoze važno je svakom GIST-u odrediti prognostičku skupinu. Najvažniji parametri za određivanje prognostičke skupine su veličina tumora, mitotički indeks te lokalizacija.

(slika 1), a rjeđe od epiteloidnih ili vretenasto-epiteloidnih (miješana morfologija)<sup>1,4,6</sup>. Ako se postavi sumnja na GIST, imunohistokemijskim bojenjem na DOG1 (engl. *Discovered on GIST*), CD117, vimentin, SMA (engl. *Smooth Muscle Antigen*) i NSE (engl. *Neuron Specific Enolase*) može se potvrditi dijagnoza, odnosno mogu se isključiti drugi mezenhimalni tumori sa sličnim patohistološkim morfološkim karakteristikama. Većina GIST-ova pozitivna je na DOG1, CD117 i vimentin te se njihov pozitivitet tumači kao potvrda dija-



Slika 1. Gastrointestinalni stromalni tumor (HE) – vretenasta morfologija

**Tablica 1.** Prikaz gastrointestinalnih stromalnih tumora u KBC-u Rijeka razvrstanih u prognostičke skupine prema kriterijima Svjetske zdravstvene organizacije

Prognostička skupina	Veličina/cm	Mitotički indeks	Postotak GIST-a po skupinama
1	< 2	≤ 5	7,9 (n = 7)
2	> 2 ≤ 5	≤ 5	33,7 (n = 30)
3a	> 5 ≤ 10	≤ 5	23,6 (n = 21)
3b	> 10	≤ 5	2,3 (n = 2)
4	< 2	> 5	1,1 (n = 1)
5	> 2 ≤ 5	> 5	11,2 (n = 10)
6a	> 5 ≤ 10	> 5	9,0 (n = 8)
6b	> 10	> 5	11,2 (n = 10)

gnoze<sup>5,6,10-15</sup>. Po postavljanju dijagnoze važno je odrediti prognostičku grupu svakom GIST-u kako bi se omogućilo što adekvatnije onkološko praćenje i odredio daljnji protokol liječenja. Najvažnija dva parametra za određivanje prognostičke skupine su veličina tumora te mitotički indeks koji se definira kao broj mitozu na 50 vidnih polja velikog povećanja, što je ekvivalent površini od 5 mm<sup>2</sup> preparata<sup>1,6,16</sup> (tablica 1).

Cilj istraživanja je prikazati 10-godišnje patohistološko dijagnostičko iskustvo Kliničkog bolničkog centra (KBC) Rijeka u pacijenata s gastrointestinalnim stromalnim tumorom te na taj način pružiti doprinos daljnjem napredovanju dijagnostičko-terapijskog protokola u ove skupine pacijenata. Prikazom statistički obrađenih epidemioloških, patohistoloških i kliničkih karakteristika GIST-ova na

šeg centra želimo potaknuti daljnja istraživanja drugih centara na razini Republike Hrvatske s ciljem prikupljanja što preciznijih sveobuhvatnih podataka, što bi naposljetku moglo rezultirati izradom registra.

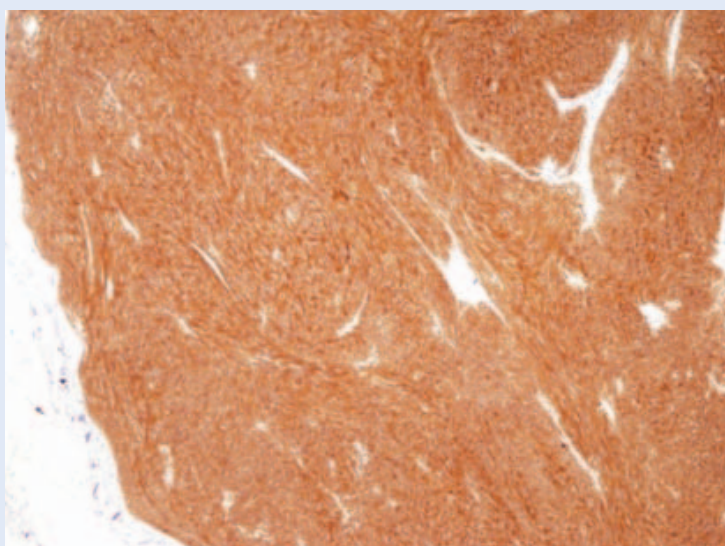
Ideja nam je bila i prikazati osjetljivost DOG1 imunohistokemijskog markera, koji je značajno olakšao postavljanje dijagnoze GIST-a zbog svoje izrazite osjetljivosti i specifičnosti. Njegovim uvođenjem u rutinski dijagnostiku Zavoda za patologiju KBC-a Rijeka 2012. godine olakšan je korak od diferencijalne dijagnoze do postavljanja konačne dijagnoze. DOG1 i CD117 pozitivitet potvrđuje GIST, a odbacuje sumnju na druge mezenhimalne tumore po patohistološkim obilježjima sličnim GIST-u.

Nadamo se da će naše istraživanje pružiti svoj doprinos i omogućiti zalet u daljnjem napredovanju dijagnostike ovog mezenhimalnog tumora.

#### MATERIJALI I METODE

Iz baze podataka Zavoda za patologiju od 2005. do 2015. godine prikupljeni su podaci o 89 pacijenata s dijagnozom GIST-a koji su obuhvaćali dob, spol, lokalizaciju tumora, vrstu stanica (vretenaste ili epiteloidne), imunohistokemijske karakteristike, veličinu i mitotički indeks. Od 89 tumora, njih 25 obojeno je na DOG1 (slika 2), koji je u rutinsku dijagnostiku uveden 2012. godine. Na tom uzorku analizirali smo osjetljivost imunohistokemijskih markera DOG1, CD117 i vimentina te ih usporedili.

Prema smjericama Svjetske zdravstvene organizacije veličina tumora dijeli se u 4 kategorije: < 2, > 2 ≤ 5, > 5 ≤ 10 i > 10 cm, a mitotički indeks u dvije



**Slika 2.** Gastrointestinalni stromalni tumor difuzno snažno pozitivan na DOG1

kategorije:  $\leq 5$  mitozu i  $> 5$  mitozu, na temelju kojih se određuje prognostička skupina (tablica 1). Tumori iz skupina 1, 2 i 3a su benigni, iz skupine 4 nesigurnog malignog potencijala, a maligni su oni koji pripadaju skupinama 3b, 5, 6a i 6b.

### Statistička obrada podataka

Za statističku obradu prikazane su apsolutne i relativne frekvencije, mjere središnjice (medijan, aritmetička sredina) i raspršenja (raspon, standardna devijacija) i test proporcija. Korišteni su programi MedCalc v12.1.3 (MedCalc Software bvba, Ostend, Belgium) i Microsoft Excel (Microsoft Office). Razina statističke značajnosti procijenjena je na  $< 0,05$ .

## REZULTATI

Dijagnoza GIST-a u KBC Rijeka u razdoblju od 2005. do 2015. godine postavljena je u 89 pacijenata (slika 3), od kojih su 43 bili muškarci (48,3 %), a 46 žene (51,7 %). Značajna razlika u incidenciji među spolovima nije pronađena ( $\chi^2 = 0,01$ ,  $P = 0,914$ ). Medijan dobi iznosio je 64 godine, s rasponom od 17 do 93 godine. Najčešća lokalizacija GIST-a bio je želudac (slika 4) 48,3 % ( $n = 43$ ). Ostale lokalizacije bile su: tanko crijevo 36,0 % ( $n = 32$ ), debelo crijevo 6,7 % ( $n = 6$ ), rek-

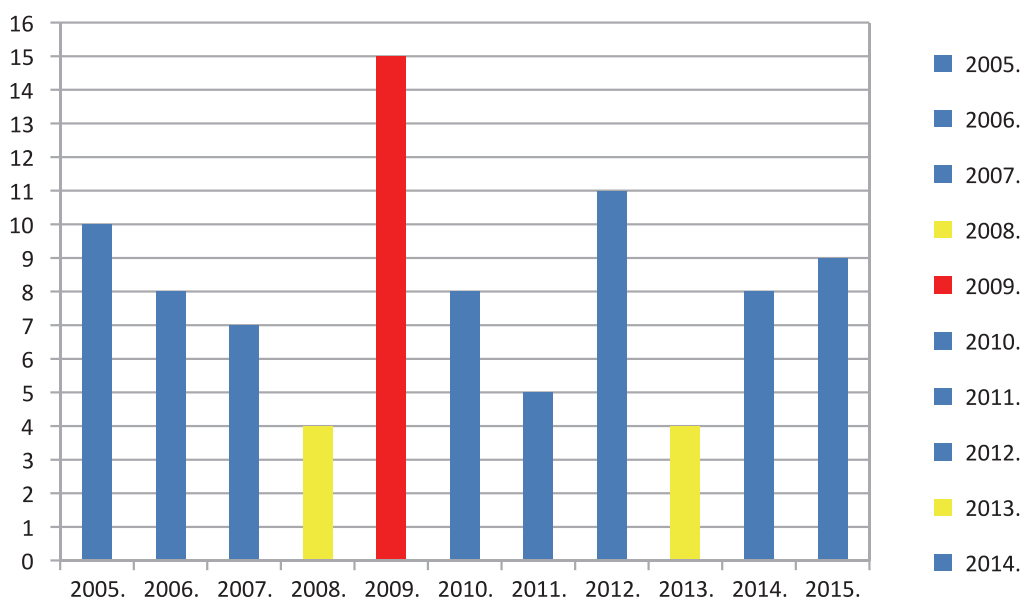
tum 4,5 % ( $n = 4$ ), područje retroperitoneuma 3,4 % ( $n = 3$ ) te omentum 1,1 % ( $n = 1$ ). Vretenastu morfologiju imalo je 84,3 % ( $n = 75$ ) tumora, epiteloidnu 3,4 % ( $n = 3$ ), a miješanu (epiteloidno-vretenastu) 12,3 % ( $n = 11$ ).

GIST-ova manjih od 2 cm bilo je 7,9 % ( $n = 7$ ), 42,7 % ( $n = 38$ ) u rasponu od  $> 2 \leq 5$  cm, 35,9 % ( $n = 32$ ) veličine  $> 5 \leq 10$  cm, a 13,5 % ( $n = 12$ ) veće od 10 cm. Prosječna veličina tumora iznosila je  $6,34 \pm 4,63$  cm. Do 5 mitozu imalo je 67,4 % tumora ( $n = 60$ ), a više od 5 mitozu njih 32,6 % ( $n = 29$ ) (tablica 1). Kategorizacijom tumora u prognostičke skupine, 65,2 % ( $n = 58$ ) tumora bilo je benigno, 33,7 % ( $n = 30$ ) maligno, a 1,1 % ( $n = 1$ ) nesigurnog malignog potencijala.

DOG1 bio je pozitivan u svih 25 GIST-ova (osjetljivost 100 %), što za CD117 (88 %) i vimentin (60 %) nije bio slučaj (tablica 2).

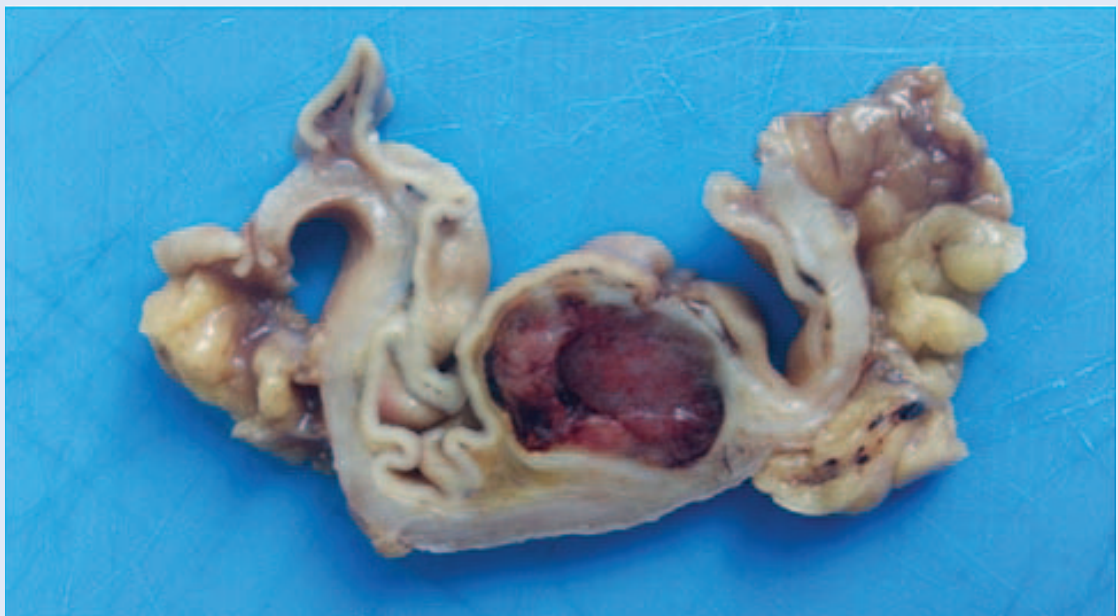**Tablica 2.** Osjetljivost markera korištenih za imunohistokemijsku analizu gastrointestinalnih stromalnih tumora

Imunohistokemijski marker	Osjetljivost / %
DOG1	100 ( $n = 25$ )
CD 117	88 ( $n = 22$ )
Vimentin	60 ( $n = 15$ )



**Slika 3.** Broj dijagnosticiranih gastrointestinalnih stromalnih tumora u KBC-u Rijeka prikazanih po godinama





**Slika 4.** Poprečni presjek kroz stijenku želuca s dobro ograničenim submukoznim hemoragično-nekrotičnim tumorskim čvorom

Kombinacija DOG1 i CD117 potrebna je za ispravnu dijagnostiku kako bi što manji broj GIST-ova ostao neprepoznat. Važno je naglasiti da za interpretiranje rezultata u obzir treba uzeti i morfološke karakteristike te kliničku prezentaciju tumora.

#### RASPRAVA

GIST je rijetka neoplazma podrijetlom iz intersticijskih Cajalovih stanica. Prevalencija ovog mezenhimalnog tumora iznosi 0,5 – 1/100 000 u općoj populaciji<sup>17</sup>. Značajnija razlika u incidenciji među spolovima nije pronađena, što smo dokazali uz pomoć testa proporcija ( $\chi^2 = 0,01$ ,  $P = 0,914$ ). Izračunate mjere središnjice korištene za prikaz dobne skupine pacijenata ukazuju na to da se incidencija ovog tumora povećava u starijoj dobi s vršnom incidencijom u 64. godini života. Miettinen M. i suradnici u svom su pregledu literature GIST-a ukazali na to da je medijan u većini provedenih istraživanja između 60 i 65 godina, što je sukladno s rezultatima našeg istraživanja<sup>6</sup>. Želudac i tanko crijevo dvije su najčešće lokalizacije gastrointestinalnih stromalnih tumora. Rezultati našeg istraživanja u skladu su s izvorima pronađenim u literaturi, primjerice s istraživanjem Kleiser E. i suradnika, provedenog tijekom 7

godina na 201 tumoru, koje potvrđuje želudac kao najčešću lokalizaciju 63,2 %, a prati ga tanko crijevo s 33,3 %<sup>1</sup>.

U GIST-u mogu biti prisutne dvije vrste stanica, vretenaste i epiteloidne. Epiteloidna i vretenasto-epiteloidna morfološka rjeđe su prisutne, dok vretenasta prevladava, kako u našem istraživanju (84,3 %,  $n = 75$ ) tako i u literaturnim podacima. Koumariou A. je sa suradnicima u svom istraživanju provedenom na 15 GIST-ova vretenastu morfološku dokazala u 66,6 % uzoraka. Epiteloidna (6,6 %) i miješana (26,6 %) morfološka bile su rjeđe zastupljene<sup>4</sup>. Podaci njihove studije sukladni su s našim rezultatima. Slijedeći kriterije Svjetske zdravstvene organizacije za razvrstavanje tumora u odgovarajuće razrede s obzirom na lokalizaciju, veličinu i mitotički indeks, dobili smo odgovarajuću prognostičku skupinu (tablica 1) na temelju koje smo odredili radi li se o benignom, malignom GIST-u ili o onome nesigurnog malignog potencijala. Benignom razredu pripadaju oni iz skupina 1, 2 i 3a, maligni su oni iz skupina 3b, 5, 6a i 6b, a tumori iz skupine 4 imaju nesigurni maligni potencijal. Na temelju navedenog, 65,2 % tumora bilo je benigno, 33,7 % maligno, a 1,1 % nesigurnog malignog potencijala. Dobiveni rezultati sukladni su podacima rada Miettinen i suradnika, gdje se navodi da je približno 1/4 GIST-ova maligno<sup>6</sup>.

DOG1 najnoviji je imunohistokemijski marker i trenutno zauzima prvo mjesto u imunohistokemijskoj analizi GIST-a. Riječ je o genu otkrivenom 2004. godine koji kodira za kloridni kanal proteina *anoctamin 1*, prisutnom u GIST-u<sup>6,13</sup>. No, DOG1 pozitivitet može se pronaći kako u žlijezdama sliovnicama i gušterači (fiziološki), tako i u različitim ne-GIST neoplazijama (renalni onkocitom, kromofobni tip renalnog karcinoma, pseudopapilarni tumor pankreasa, hondroblastom, fibroadenom, karcinom stanica acinusa)<sup>13</sup>.

Na temelju patohistoloških karakteristika (slika 1) radi se o tumoru mezenhimalnog podrijetla, no bez imunohistokemijske analize ne može se sa sigurnošću tvrditi da se radi o GIST-u. Kako bi se odbacile druge diferencijalno-dijagnostičke mogućnosti (lejomiom, lejomiosarkom, švanom, sinovijalni sarkom), imunohistokemijski markeri DOG1, CD117 i vimentin nezaobilazni su dio rutinske dijagnostike GIST-a našeg centra. Primjerice, lejomiom i švanomi gornjeg dijela GIT-a mogu imati pozitivne pojedinačne stanice na DOG1 i CD117, no taj nalaz najvjerojatnije odgovara ostatnim intersticijskim Cajalovim stanicama. Na to da nije riječ o GIST-u ukazuje, međutim, odsustvo difuznog DOG1 i CD117 pozitiviteta, uz istovremeno prisutnost difuznog S-100 pozitiviteta u slučaju švanoma, odnosno SMA u slučaju lejomiooma.

Osjetljivost DOG 1 u našem istraživanju na uzorku od 25 GIST-ova bila je 100 %, dok je za CD117 iznosila 88 %, a za vimentin 60 %. Protutijelo DOG1 osjetljivije je od CD117, čime postaje najvažniji marker u potvrđivanju dijagnoze<sup>13-15,18</sup>. Iz navedenog se može zaključiti da određeni postotak GIST-ova ostaje nepotvrđen ako se DOG1 ne koristi u imunohistokemijskoj analizi.

Guler B. i suradnici u istraživanju provedenom na 37 uzoraka ustanovili su, međutim, da je osjetljivost CD117 (100 %) bila veća nego ona DOG1 (89 %)<sup>11</sup>. Studija Abdel-Hadi M. i suradnika opisala je dva slučaja GIST-a pozitivnih na CD117 bez pozitiviteta na DOG1<sup>18</sup>. Prema istraživanju Miettinen M. i suradnika moguće objašnjenje za pojavu DOG1 negativnog GIST-a je mutacija PDGFRA (engl. *Platelet-Derived Growth Factor Receptor A*), receptora važnog za proliferaciju, diferencijaciju, rast i razvoj stanica mezenhimalnog podrijetla, koja može smanjiti osjetljivost imunohistokemijskih markera<sup>6</sup>.

S obzirom na ova saznanja smatramo da je kombinacija obaju markera potrebna za ispravnu dijagnostiku kako bi što manji broj GIST-ova ostao neprepoznat. Važno je naglasiti da za interpretiranje rezultata u obzir treba uzeti i morfološke karakteristike te kliničku prezentaciju tumora, a ako je dijagnostičko pitanje i dalje nejasno, treba razmotriti i genetičko testiranje na PDGFRA mutaciju.

Multidisciplinarni pristup jedini je ispravan i moguć kada je riječ o dijagnozi ovog mezenhimalnog tumora te se samo na taj način mogu provesti najadekvatnije dijagnostičke i terapijske smjernice za ovu skupinu pacijenata.

Prikazano iskustvo KBC-a Rijeka, odnosno pregled GIST-ova naše regije, mogao bi pružiti doprinos u napredovanju patološko-dijagnostičke obrade na razini Republike Hrvatske, što bi u konačnici moglo rezultirati izradom registra.

## ZAKLJUČAK

Pregled gastrointestinalnih stromalnih tumora u KBC-u Rijeka sukladan je s aktualnim podacima pronađenim u literaturi. Prosječna dob pacijenata iznosi 64 godine, bez značajnije razlike u incidenciji među spolovima. Najčešće lokalizacije GIST-a su želudac te tanko crijevo. Većina tumora ima tipičnu vretenastu morfologiju, a maligni je potencijal pronađen u 1/3 GIST-ova. Imunohistokemijska bojenja nezaobilazna su za razlikovanje GIST-ova od preostalih mezenhimalnih tumora, s posebnim naglaskom na DOG1, koji ima veću osjetljivost od ostalih markera. Zaključujemo da je njegovo uvođenje u rutinsku imunohistokemijsku analizu pružilo neizmjeran doprinos u potvrdi dijagnoze GIST-a i isključivanju drugih diferencijalno-dijagnostičkih mogućnosti. Iako se pokazalo da je imunohistokemija od neizmjerne važnosti, multidisciplinarni pristup između radiologa, gastroenterologa, patologa, kirurga i onkologa temelj je uspješne obrade pacijenata s gastrointestinalnim stromalnim tumorom.

**Izjava o sukobu interesa:** Autori izjavljuju da ne postoji sukob interesa.

## LITERATURA

1. Klieser E, Pichelstorfer M, Weyland D, Kemmerling R, Swierczynski S, Dinnewitzer A et al. Back to the start: Evaluation of prognostic markers in gastrointestinal stromal tumors. *Mol Clin Oncol* 2016;4:763-73.

2. Watson GA, Kelly D, Melland-Smith M, Gleeson J, McEntee Gm, Kelly CM et al. Get the GIST? An overview of gastrointestinal stromal tumors. *Ir J Med Sci* 2016; 185:319-26.
3. Borgaonkar V, Deshpande S, Borgaonkar V, Rarthod M. Gastrointestinal Stromal Tumor-Single-Center Experience with Review of the Literature. *Indian J Surg* 2015;77: 678-81.
4. Koumariou A, Economopoulou P, Katsaounis P, Lachos K, Arapantoni-Dadioti P, Martikos G et al. Gastrointestinal Stromal Tumors (GIST): A Prospective Analysis and an Update on Biomarkers and Current Treatment Concepts. *Biomark Cancer* 2015;7:1-7.
5. Emile JF. Histology and molecular biology of GIST. *Bull Acad Natl Med* 2012;196:835-44.
6. Miettinen M, Fletcher CDM, Kindblom LG, Tsui WMS. Mesenchymal tumours of the stomach. In: Bosman FT, Carneiro F, Hruban RH, Theise ND (eds). *WHO Classification of Tumours of the Digestive System*. Lyon: International Agency for Research on Cancer (IARC), 2009;74-9.
7. Pasternak A, Szura M, Gil K, Matyja A. Interstitial cells of Cajal (ICC) – systematic review. *Folia Morphol (Warsz)* 2016; Forthcoming.
8. Baković D, Marušić M. Opća načela gastrointestinalne funkcije – pokretljivost, živčani nadzor i krvni optjecaj. In: Guyton AC, Hall JE (eds) *Medicinska fiziologija*. Zagreb: Medicinska naklada, 2011;753-62.
9. Molinas Mandel N, Selcukbiricik M, Kanitez M, Yalcin S, Tural D, Erdamar S et al. Clinical and pathological characteristics and their effect on survival in elderly patients with gastrointestinal stromal tumors. *J BUON* 2016;21:360-5.
10. Kamoun S, M'sakni I, Mansouri N, Laabidi B, Helali A, Gordah AN et al. Reclassification of gastrointestinal mesenchymal tumors. *Tunis Med* 2015;93:746-9.
11. Guler B, Ozyilmaz F, Tokuc B, Can N, Tastekin E. Histopathological Features of Gastrointestinal Stromal Tumors and the Contribution of DOG1 Expression to the Diagnosis. *Balkan Med J* 2015;32:388-96.
12. Xu C, Han H, Wang J, Zhang B, Shao Y, Zhang L et al. Diagnosis value of CD117 and PDGFRA, alone or in combination DOG1, as biomarkers for gastrointestinal stromal tumors. *Ann Transl Med* 2015;3:308.
13. Swalchick W, Shamekh R, Bui MM. Is DOG1 Immunoreactivity Specific to Gastrointestinal Stromal Tumor? *Cancer Control* 2015;22:498-504.
14. Peng Z, Wu K, Tong Q, Wang GB. Expression of DOG-1 in gastrointestinal stromal tumors and its significance. *Zhonghua Wei Chang Wai Ke Za Zhi* 2013;16:256-9.
15. Jiang XL, Yang H, Li K, Dong DD, Xu Y, Li FH. Expression of DOG-1 in gastrointestinal stromal tumor and its diagnostic application. *Zhonghua Bing Li Xue Za Zhi* 2011;40:315-8.
16. Kang YN, Jung HR, Hwang I. Clinicopathological and immunohistochemical features of gastrointestinal stromal tumors. *Cancer Res Treat* 2010;42:135-43.
17. Reichardt P, Morosi C, Wardelmann E, Gronchi A. Gastrointestinal stromal tumors: evolving role of the multidisciplinary team approach in management. *Expert Rev Anticancer Ther* 2012;12:1053-68.
18. Abdel-Hadi M, Bessa SS, Hamam SM. Evaluation of the Novel Monoclonal Antibody Against DOG1 as a Diagnostic Marker for Gastrointestinal Stromal Tumors. *J Egypt Natl Canc Inst* 2009;21:237-47.