

Vrste tumora dijagnosticiranih nakon parcijalne pankreatektomije

Kozjak, Vjeran

Master's thesis / Diplomski rad

2022

Degree Grantor / Ustanova koja je dodijelila akademski / stručni stupanj: **University of Rijeka, Faculty of Medicine / Sveučilište u Rijeci, Medicinski fakultet**

Permanent link / Trajna poveznica: <https://um.nsk.hr/um:nbn:hr:184:906443>

Rights / Prava: [Attribution-NonCommercial-ShareAlike 4.0 International](#)/[Imenovanje-Nekomercijalno-Dijeli pod istim uvjetima 4.0 međunarodna](#)

Download date / Datum preuzimanja: **2024-11-06**



Repository / Repozitorij:

[Repository of the University of Rijeka, Faculty of Medicine - FMRI Repository](#)



SVEUČILIŠTE U RIJECI

MEDICINSKI FAKULTET

INTEGRIRANI PREDDIPLOMSKI I DIPLOMSKI

SVEUČILIŠNI STUDIJ MEDICINE

Vjeran Kozjak

VRSTE TUMORA DIJAGNOSTICIRANIH NAKON PARCIJALNE

PANKREATEKTOMIJE

Diplomski rad

Rijeka, 2022.

SVEUČILIŠTE U RIJECI

MEDICINSKI FAKULTET

INTEGRIRANI PREDDIPLOMSKI I DIPLOMSKI

SVEUČILIŠNI STUDIJ MEDICINE

Vjeran Kozjak

VRSTE TUMORA DIJAGNOSTICIRANIH NAKON PARCIJALNE

PANKREATEKTOMIJE

Diplomski rad

Rijeka, 2022.

Mentor rada: doc. dr. sc. Dora Fučkar Čupić

**Diplomski rad ocijenjen je dana _____ u/na _____, pred
povjerenstvom u sastavu:**

1. doc. dr. sc. Manuela Avirović

2. dr. sc. Koraljka Rajković Molek

3. doc. dr. sc. Andrea Dekanić

Rad sadrži 46 stranica, 12 slika, 8 tablica i 35 literaturnih navoda.

Zahvala

Zahvaljujem svojoj mentorici doc. dr. sc. Dori Fučkar Čupić na doprinosu i pomoći prilikom izrade ovog diplomskog rada.

Zahvaljujem svojoj djevojci, cijeloj obitelji i prijateljima koji su me podržavali tijekom svih ovih godina.

Sadržaj:

1. UVOD	1
1.1. Osnove anatomije i histologije pankreasa	1
1.2. Patologija pankreasa	3
1.2.1. Netumorska patologija pankreasa.....	3
1.2.1.1. Upale pankreasa	4
1.2.2. Tumori pankreasa	5
1.2.2.1. Ciste pankreasa.....	6
1.2.2.2. Adenokarcinomi	7
1.2.2.3. Neuroendokrini tumori - NET	12
1.2.2.4. Miješani adenoneuroendokrini karcinomi – MANEC.....	12
1.2.2.5. Gastrointestinalni stromalni tumori - GIST	13
1.3. Patologija okolnih bliskih struktura pankreasa – papilla Vateri, distalni koledokus, ampula i duodenum	13
1.3.1. Tumori distalnih ekstrahepatičnih žučnih vodova.....	14
1.3.2. Tumori duodenuma	14
1.4. Pankreatektomija	15
1.4.1. Proksimalna pankreatektomija – Whipple-ova operacija.....	16
1.4.2. Distalna pankreatektomija.....	17
2. SVRHA RADA	18
3. ISPITANICI I POSTUPCI	19

4.	REZULTATI.....	20
4.1.	Učestalost pojedine vrste pankreatektomije	20
4.2.	Netumorska patologija dijagnosticirana nakon pankreatektomija.....	20
4.3.	Učestalost tumorskog procesa u odnosu na dob i spol	21
4.4.	Lokalizacija tumora i histološki tip	23
4.5.	Kliničkopatološke karakteristike najučestalijeg malignog tumora – duktalnog adenokarcinoma pankreasa (veličina, broj pozitivnih limfnih čvorova, prisutnost udaljenih metastaza, gradus, prisutnost perineuralne i limfovaskularne invazije i stadij tumora).....	25
5.	RASPRAVA.....	30
6.	ZAKLJUČCI	36
7.	SAŽETAK.....	38
8.	SUMMARY	39
9.	LITERATURA.....	40
10.	ŽIVOTOPIS.....	46

Popis skraćenica i akronima

ACTH - adrenokortikotropni hormon

BilIN - bilijarna intraepitelna neoplazma

D1 - stanice endokrinog dijela pankreasa koje luče vazoaktivni intestinalni peptid

ERCP - endoskopska retrogradna kolangiopankreatografija

FAP - obiteljska adenomatozna polipoza

GIST - gastrointestinalni stromalni tumor

IPMN - intraduktalna papilarna mucinozna neoplazma

L1 - prvi lumbalni (slabinski) kralježak

L2 - drugi lumbalni (slabinski) kralježak

MANEC - miješani adenoneuroendokrini karcinom

MRCP - magnetno rezonantna kolangiopankreatografija

N - broj određenih jedinica

NET - neuroendokrini tumor

PanIN - pankreatična intraepitelna neoplazija

PDAC - (eng. pancreatic ductal adenocarcinoma) pankreatični duktalni adenokarcinom

PP - pankreatični polipeptid stanice

SZO - (eng. WHO) Svjetska zdravstvena organizacija

VIP - vazoaktivni intestinalni peptid

α - stanice endokrinog dijela pankreasa koje luče glukagon

β - stanice endokrinog dijela pankreasa koje luče inzulin

δ - stanice endokrinog dijela pankreasa koje luče somatostatin

1. UVOD

1.1. Osnove anatomije i histologije pankreasa

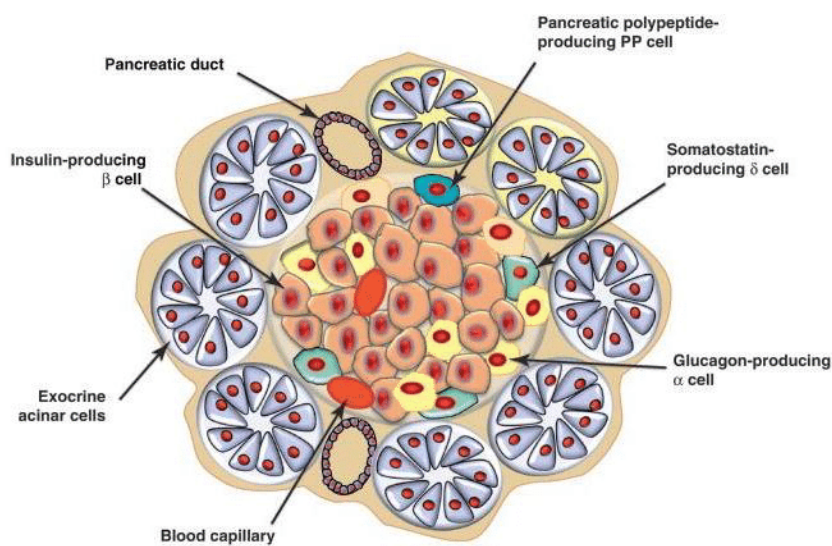
Gušterača ili lat. pancreas je žlijezda smještena retroperitonealno u visini trupova kralježaka L1 i L2. Cijeli organ po prednjoj površini ima peritonealni pokrov. Sastoji se od: glave (caput pancreatis) na koju se nadovezuje uncinatni nastavak (procesus uncinatus), trupa (corpus pancreatis) i repa (cauda pancreatis). Glava ispunjava konkavitet duodenalne potkove i ima oblik vertikalno postavljenog diska. Prednju stranu glave dodiruje pilorični dio želuca i poprečno debelo crijevo, a sa stražnje strane joj pristupa ductus choledochus koji prolazi glavom pankreasa i otvara se u duodenum. Iz donjeg dijela glave izdvaja se uncinatni nastavak koji se prostire prema natrag i lijevo došavši iza trupa pankreasa i presijecajući tako arteriju i venu mesentericu superior. Trup pankreasa spljošten je analogno glavi, nastavlja na glavu i položen je koso poprečno te ljevostrano od aorte koja mu se nalazi sa stražnje strane. Stražnja površina trupa dodiruje hilus lijevog bubrega i lijevu nadbubrežnu žlijezdu. Na donji prednji rub hvata se lamina posterior ometuma majusa. Bez jasne granice trup nastavlja u rep pankreasa koji završava u hilusu slezene ili slobodno u frenikolijenalnom ligamentu (1).

Irigacija duodenuma i glave pankreasa je zajednička s dva arterijska sustava: arterije gastroduodenalis i arterije mezenterike superior. Iz tog razloga nije moguće kirurški odstraniti duodenum i očuvati irigiranost glave pankreasa ili obratno. Trup i rep irigirani su pankreatičnim ograncima arterije lienalis i odvojene su opskrbe od glave (1).

Pankreas je žlijezda koja se funkcionalno sastoji od žljezdanog tkiva s egzokrinim izlučivanjem i endokrinim izlučivanjem. **Egzokrini dio** čini 80 % organa. Grade ga žljezdani acinusi obloženi cilindričnim stanicama koje izlučuju probavne enzime. Pankreatični sok koji nastaje u acinusima otječe kanalikularnim sustavom. U acinusima započinju mali izvodni kanali koji se postepeno povezuju u sve veće vodove da bi na kraju završili glavnim pankreatičnim vodom

(Wirsungov kanal ili ductus pancreaticus major). Glavni pankreatični vod otvara se u duodenum. Postoji i sporedni pankreatični vod odnosno ductus pancreaticus accesorius (1).

Pankreatični enzimi su u inaktivnom obliku tzv. proenzimskom obliku, a do njihove aktivacije dolazi u lumenu duodenuma. Kaskada započinje aktivacijom tripsinogena u tripsin koji aktivira i ostale enzime poput: kimotripsina, amilaze, elastaze i lipaze. Svi enzimi sudjeluju u probavi hrane: tripsin i kimotripsin razgrađuju bjelancevine, amilaze razgrađuju ugljikohidrate, a lipaze razgrađuju masti (2).



Slika 1. Tkivo pankreasa (3): acinusi, pankreatični vodovi, Langerhansov otočić (α , β , δ i PP stanice)

Endokrini dio organa čine Langerhansovi otočići građeni od četiri glavna tipa stanica: α , β , δ i PP stanica. Najbrojnije β -stanice sintetiziraju inzulin. α -stanice sintetiziraju glukagon koji ima oponirajući učinak od inzulina. δ -stanice sintetiziraju somatostatin koji ima inhibitorni učinak na lučenje inzulina i glukagona te PP-stanice koje sintetiziraju pankreatični polipeptid koji ima brojne gastrointestinalne funkcije poput: stimulacije sekrecije želučanih i probavnih enzima i inhibicija motiliteta crijeva. Dva sporedna tipa stanica su D1 stanice koje luče vazoaktivni intestinalni peptid (VIP) koji uzrokuje glikogenolizu i hiperglikemiju i enterokromafine stanice koje sintetiziraju serotonin (2). Histološka građa pankreasa vidljiva je na slici 1.

1.2. Patologija pankreasa

Patologija pankreasa koja iziskuje kirurško liječenje proksimalnom ili distalnom pankreatektomijom može biti netumorska i tumorska (4,5).

U netumorsku patologiju spadaju trauma, akutne i kronične upalne promjene pankreasa i pseudocistične tvorbe pankreasa (4). U tumorsku patologiju pankreasa spadaju tumori egzokrinog dijela pankreasa epitelnog podrijetla koji mogu biti maligni i benigni. Druga skupina tumora pankreasa su neuroendokrini tumori (5).

1.2.1. Netumorska patologija pankreasa

Najčešće netumorske patologije koje iziskuju operativno liječenje su trauma, upala pankreasa i pseudocistična tvorba u pankreasu. Traumatska oštećenja mogu biti tupa ili penetrantna. Ako je smještena u trupu i repu vrši se distalna pankreatektomija. Ako je traumatsko oštećenje zahvatilo glavu pankreasa i susjedni duodenum i nema mogućnosti rekonstrukcije anatomskih odnosa, izvodi se proksimalna pankreatektomija (4).

Upale pankreasa mogu biti akutne i kronične. Katkada postoji potreba u prvih par dana teškog akutnog pankreatitisa za odstranjenjem afunkcionalnog dijela organa. Na taj način može se ublažiti upalna reakcija i može se postaviti točna dijagnoza. Kod kroničnog pankreatitisa ponekad postoji otežana diferencijacija upalno promijenjenog tkiva pankreasa od premaligno ili maligno promijenjenog tkiva, stoga operativno odstranjenje promjene predstavlja optimalni oblik liječenja (6).

Komplikacije akutnog i kroničnog pankreatitisa, a rjeđe posljedica traume je pseudocista pankreasa. To je lokalizirana nakupina tekućine bogata pankreatičnim enzimima i okružena fibroznom čahuricom bez epitela. Šupljine komuniciraju s kanalikularnim sistemom i parenhimom organa. Mogu biti asimptomatske ili mogu pogoršavati znakove i simptome

pankreatitisa. Cilj liječenja je izdrenirati sadržaj ciste perkutanom ili endoskopskim tehnikama, no u kompliciranom slučaju treba kirurški odstraniti pseudocistu u kompletu s parenhimom pankreasa u proksimalnoj ili distalnoj pankreatektomiji ovisno o njenom smještaju (7).

1.2.1.1. Upale pankreasa

Pankreatitis je skupni naziv za upalne bolesti pankreasa. Može se očitovati kao akutni pankreatitis koji nastaje naglo i traje kratko, a kliničko patološki može biti od blagog oblika do nekrotizirajućeg ili hemoragičnog oblika s nepredvidivim tijekom i potencijalno letalnim ishodom. Drugi oblik je kronični pankreatitis koji označava dugotrajni upalni proces koji dovodi do strukturnih promjena u pankreasu s posljedičnim gubitkom egzokrine funkcije pankreasa, a u kasnijim fazama i endokrine funkcije (2).

Akutni pankreatitis nastaje zbog oslobađanja i aktivacije enzima pankreasa unutar organa. Uzroci više od 75 % akutnih upalnih reakcija su žučni kamenci i alkoholizam. Drugi uzroci mogu biti traume, infekcije, nasljedne sklonosti ili idiopatski slučajevi (8).

Nastaje zbog začepljenja zajedničkih izvodnih kanala pankreasa i bilijarnog trakta kamenom ili zbog spazma Oddijeva sfinktera zbog čega retrogradno dolazi do staze pankreatičnog soka, povećanja tlaka i aktivacije enzima. Oštećenje parenhima može sezati od blažih oblika u kojima nastaje ograničen intersticijski edem, područja masne nekroze i žarišna oštećenja tkiva do težih slučajeva u kojima nastaje opsežna nekroza acinusa, izvodnih kanalića i Langerhansovih otočića. Prisutno je i obilno krvarenje gdje organ makroskopski izgleda kao nekrotična, krvlju prožeta masa. Klinički prezentira se bolovima u centralnom dijelu abdomena sa širenjem simetrično u leđa. Laboratorijski prisutan je porast amilaza i lipaza, leukocitoza, znakovi hemolize, povećanje upalnih parametara, hiperglikemija i glukozurija i hipokalcemija. Liječenje je konzervativno potpornim metodama u jedinicama intenzivnog liječenja. Kirurško liječenje indicirano je u slučajevima teških trauma ili prijeteće bilijarne sepse. Tijek je

nepredvidiv, no u najvećeg broja pacijenata dolazi do potpunog oporavka. U manjeg broja pacijenata razviju se komplikacije poput šoka, diseminirane intravaskularne koagulacije, akutnog bubrežnog zatajenja i potencijalnog letalnog ishoda (9).

Kronični pankreatitis je kontinuirana i prolongirana upala pankreasa koja uzrokuje trajno oštećenje organa s fibrozom, duktalnom strikturom, gubitkom egzokrine funkcije, a na kraju i endokrine funkcije. Uzroci kroničnog oblika upale su isti kao i kod akutnog, no drugačijeg su patogenetskog mehanizma nastanka. Uzrok može biti i recidivirajući akutni pankreatitis (10). Pretpostavlja se da postoji kronična opstrukcija izvodnih kanalića koja dovodi do nakupljanja proteina i stvaranje proteinskih cilindara. Takva kronična opstrukcija uzrokuje nekrozu tkiva s posljedičnom fibrozom. Takav kronično promijenjen pankreas je smanjen, bjelkast, čvorast, dilatiranih izvodnih kanalića s mjestimičnim kalcifikacijama i pojavama pseudocisti. Klinička prezentacija je nespecifična s dugotrajnim bolovima u abdomenu posebice nakon ekscesa u jelu i piću. Prisutni su znakovi malapsorpcije, steatoreja i kreatoreja. Može se razviti intolerancija glukoze. Liječenje uključuje konzervativne metode kojima je cilj ublažiti bol opioidnim analgeticima. Preporučuje se prehrana siromašna mastima. Nužna je totalna apstinencija od alkohola i kontrola glikemije oralnim antidijabeticima ili inzulinom. Koristi se nadomjesna terapija enzimima pankreasa i vitaminizacija vitaminima topivima u mastima. Kirurško liječenje indicirano je u slučaju suzbijanja kronične boli zbog velikih pseudocisti. Ponekad se pseudociste mogu drenirati i perkutano ili endoskopski. Bolesnici imaju povećan rizik od razvoja karcinoma pankreasa (11).

1.2.2. Tumori pankreasa

Prema klasifikaciji tumora Svjetske zdravstvene organizacije tumori pankreasa dijele se u benigne epitelne tumore, maligne epitelne tumore i neuroendokrine tumore (5).

Benigni epitelni tumori mogu biti solidne ili cistične formacije građene od seroznih ili mucinoznih stanica. Poseban tip benignog tumora je intraduktalna papilarna mucinozna neoplazma (IPMN) koji čini 60 % cističnih neoplazmi u pankreasu (5).

Dvije su osnovne vrste malignih epitelnih tumora. To su tumori podrijetla duktalnih stanica i tumori podrijetla acinarnih stanica. Više od 95 % malignih epitelnih tumora otpada na duktalni adenokarcinom. Svega 2 - 3 % slučajeva maligni tumor je podrijetla acinarnih stanica (2).

Treća skupina tumora pankreasa su neuroendokrini tumori. Oni su rijetki i čine 3 - 4 % neoplazmi pankreasa. Nastaju iz stanica Langerhansovih otočića i mogu se diferencirati u smjeru endokrinih i egzokrinih stanica. Posebna rijetka vrsta neoplazme posjeduje i epitelne i neuroendokrine stanice. Naziva se miješani adenoneuroendokrini karcinom - MANEC (5).

1.2.2.1. Ciste pankreasa

Ciste pankreasa su tumori u obliku šuplje tvorbe, obložene seroznim ili mucinoznim epitelom. Dobro su ograničene, na prerezu sačastog oblika i variraju veličinom od nekoliko centimetara do preko 10 centimetara. Prema biološkom ponašanju mogu biti dobroćudne, zloćudne i nesigurnog malignog potencijala. Klinički se prezentiraju kao spororastuća masa u abdomenu. Dobro su vidljive na slikovnim pretragama poput ultrazvuka, CT-a ili MR-a. Neke ciste se samo prate, neke iziskuju endoskopsku ili perkutanu drenažu, a definitivno liječenje je kirurško odstranjenje (2).

Najčešće varijante cisti su serozne cistične novotvorine, mucinozne cistične novotvorine, solidno-cistične pseudopapilarne novotvorine i intraduktalna papilarna mucinozna neoplazma - IPMN (2).

IPMN je najčešća cistična tvorba u pankreasu i čini 4 - 5 % novotvorina pankreasa. Nastaje cističnom dilatacijom glavnog pankreatičnog voda ili njegovih većih grana. U njima postoji papilarni rast mucinoznog epitela sa sekrecijom gustog sekreta. Displazija epitela može biti

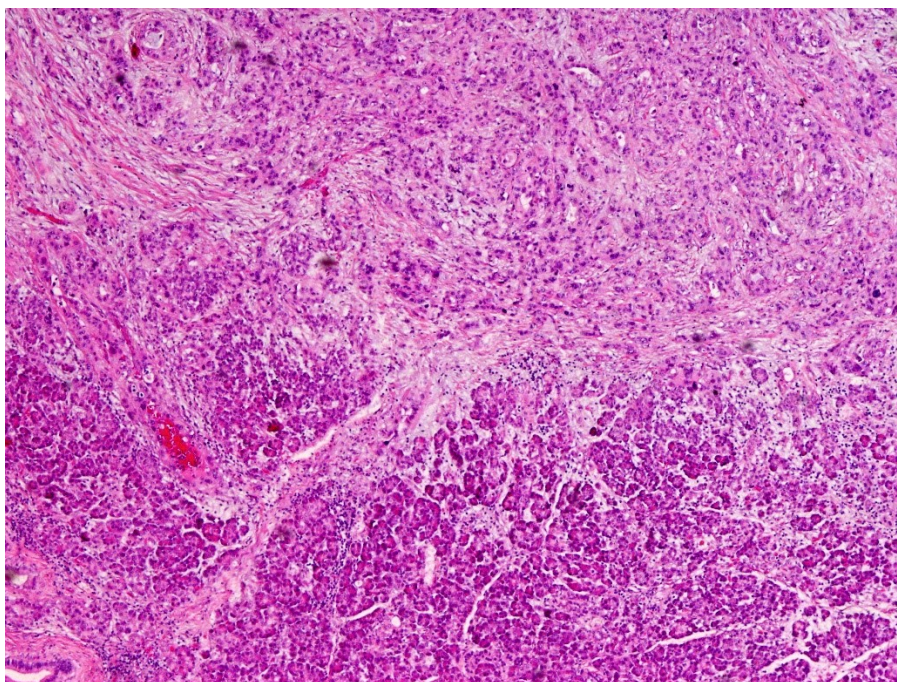
niskog i visokog stupnja, a IPMN može imati invazivnu komponentu - invazivni karcinom. Nastaje u kasnijoj životnoj dobi, smještena je najčešće u glavi pankreasa. Prezentira se abdominalnim bolovima, mučninama i povraćanjem, lumbalgijom, gubitkom težine, dijabetesom i žuticom. Lako se uočava CT-om, MR-om ili ultrazvukom. Također mogu se prikazati MRCP-om ili ERCP-om. Liječenje je kirurško, najčešće proksimalnom pankreatektomijom. Prognoza ovisi o stupnju malignosti tumora i o uspješnosti resekcije (12).

1.2.2.2. Adenokarcinomi

Adenokarcinomi su maligni epitelni tumori pankreasa. Najčešće nastaju iz epitela izvodnih kanalića (95 %) i nazivaju se duktalni adenokarcinomi (eng. pancreatic ductal adenocarcinoma - PDAC). Mnogo rjeđe nastaju acinarni karcinomi iz epitela acinusa. Oko 60 % tumora nalazi se u glavi pankreasa, a ostatak u trupu i repu (6, 13).

Duktalni adenokarcinom nastaje malignom alteracijom epitela kanalića egzokrinog dijela pankreasa. Zadnjih godina incidencija tumora raste. Među čimbenike rizika na koje pacijent ne utječe spadaju: dob iznad 55 godina, muški spol, etnička pripadnost, A, B i AB krvna grupa, obiteljska sklonost i dijabetes. S druge strane među rizike na koje pacijent može utjecati spadaju: pušenje, alkohol, pretilost i kronični pankreatitis (13).

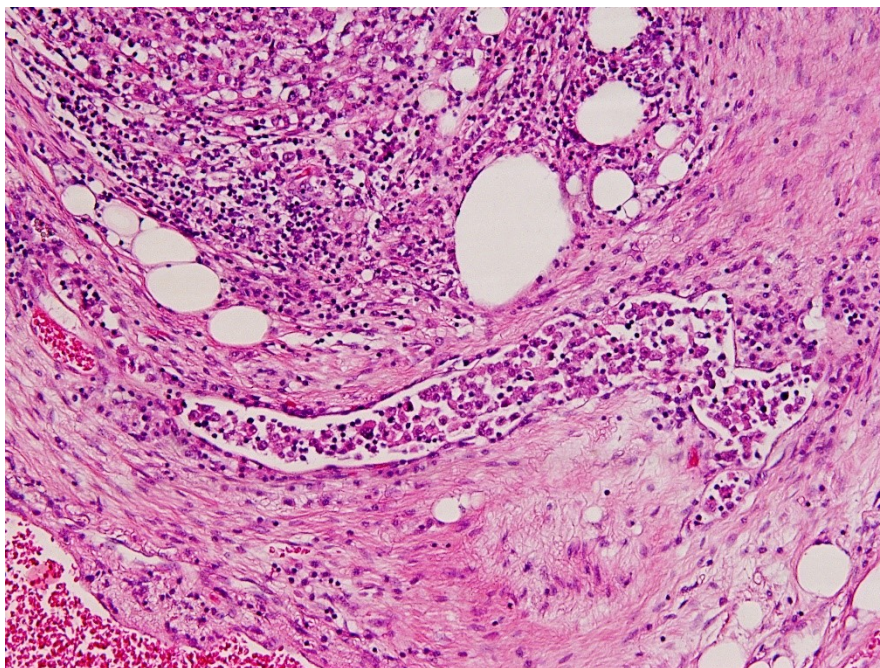
Smatra se da nastaje iz prekursorških lezija zvanih pankreatična intraepitelna neoplazija (PanIN). Dijele se na lezije niskog i visokog stupnja. Lezije niskog stupnja su ravne epitelne lezije građene od visokih kolumnarnih stanica s bazalno smještenim jezgrama i obilnim supranuklearnim mucinom. Lezije visokog stupnja su papilarne ili mikropapilarne strukture građene od nakupina stanica koje pupaju u lumen vodova i imaju prisutne nekroze (12). Tumor je najčešće građen od solidnih tračaka, otočića, rijetkih žlijezda i pojedinačnih atipičnih epitelnih stanica, unutar dezmozoplastične strome (slika 2.).



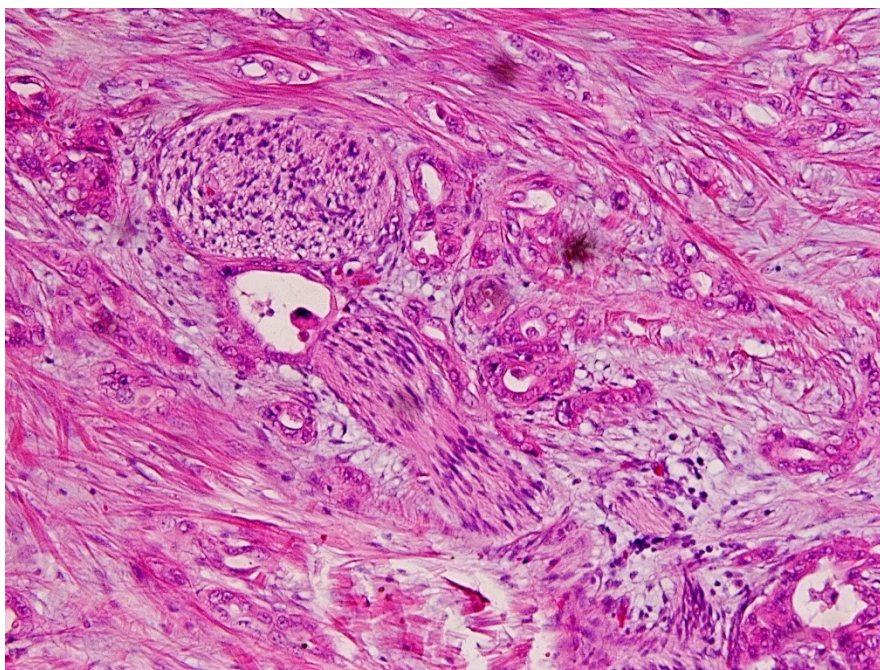
Slika 2. Duktalni adenokarcinom pankreasa. U donjem dijelu slike vidi se normalni parenhim pankreasa iznad kojeg se nalazi tumorsko tkivo duktalnog adenokarcinoma.

U podlozi kancerogeneze sudjeluje niz mutacija u onkogenima i tumorsupresorskim genima. Najvažnijim smatraju se K-RAS, P16, SMAD4 i TP53 mutacije. Simptomi tumora nastaju kasno. Tumor karakterizira rana limfovaskularna invazija (slika 3). Najčešće je abdominalna bol prvi simptom, no ujedno i znak proširene bolesti. Naime, bol nastaje zbog perineuralne invazije živčanih vlakana stražnje stijenke abdomena. Ona označava infiltrat duktalnog adenokarcinoma u vidu karcinomskih žlijezda smještenih uz živac (slika 4.). Prvi simptom može biti pojava bezbolne opstruktivne žutice pritiskom tumora na žučne vodove (12, 13). Ostali simptomi su gubitak tjelesne težine, anoreksija, slabost, malaksalost i migrirajući tromboflebitis ili Trousseauov sindrom. Tumor rano metastazira u limfne čvorove (slika 5.). Dijagnoza se postavlja slikovnim pretragama CT-om ili MR-om. Dodatno određivanje proširenosti i resektabilnosti postiže se endoskopskim ultrazvukom i MRCP-om. Iz rezultata određuje se stadij bolesti (tablica 1.). Zasad ne postoji dovoljno dobar biokemijski test ili biljeg za rano prepoznavanje karcinoma pankreasa. CA 19-9 jedini je tumorski marker čija serumska

razina može rasti kod PDAC-a. CA 19-9 ima slab dijagnostički značaj, ali visoke serumske vrijednosti mogu označavati negativnu prognozu bolesti i pojavu okultnih metastaza (14).



Slika 3. Limfovaskularna invazija. U sredini slike vide se tumorske stanice unutar limfne žile.



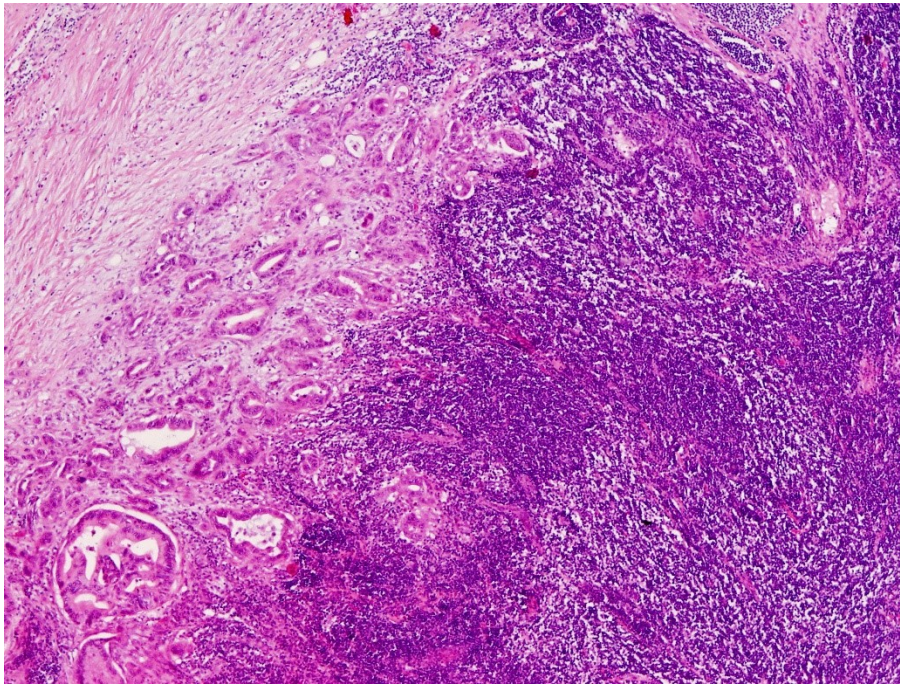
Slika 4. Perineuralna invazija. Neposredno uz živac nalaze se atipične žlijezde.

Gradus tumora određuje se kombinacijom podataka o staničnoj diferenciranosti, produkciji mucina, mitotskoj aktivnosti i staničnim značajkama. Važan je prognostički čimbenik jer što je gradus niži, bolja je prognoza. Ponekad ima ulogu i u određivanju terapijskih postupaka prilikom liječenja tumora. Označava se velikim slovom G i u slučaju dukalnog adenokarcinoma pankreasa ima tri stupnja. GI znači niski gradus odnosno dobro diferenciran tumor, GII znači srednji gradus ili umjereno diferenciran tumor i GIII znači visoki gradus odnosno slabo diferenciran tumor (5).

Tablica 1. TNM klasifikacija i stadiji adenokarcinoma pankreasa (2)

PRIMARNI TUMOR (T)			
Tx	Primarni tumor se ne može odrediti		
T0	Nema dokaza o postojanju primarnog tumora		
Tis	Karcinom in situ		
T1	Tumor ograničen na pankreas < 2 cm		
T2	Tumor ograničen na pankreas > 2 cm		
T3	Tumor proširen van pankreasa, ne zahvaća celijačno stablo / a. mezenteriku superior		
T4	Tumor zahvaća celijačno stablo / a. mezenteriku superior (neresktabilan)		
REGIONALNU LIMFNI ČVOROVİ (N)			
Nx	Regionalni limfni čvorovi ne mogu se pregledati		
N0	Nema metastaza u regionalnim limfnim čvorova		
N1	Postoje metastaze u regionalnim limfnim čvorovima		
UDALJENE METASTAZE (M)			
M0	Bez udaljenih metastaza		
M1	Postoje udaljene metastaze		
STADIJI KARCINOMA PANKREASA			
0	Tis	N0	M0
IA	T1	N0	M0
IB	T2	N0	M0
IIA	T3	N0	M0
IIB	T1	N1	M0
	T2	N1	M0
	T3	N1	M0
III	T4	Bilo koji N	M0
IV	Bilo koji T	Bilo koji N	M1

Duktalni adenokarcinom liječi se operativno, kemoterapijom i radioterapijom. Kirurška resekcija nužna je za izlječenje tumora i produženje preživljenja. Kombinira se s adjuvantnom ili neoadjuvantnom kemoterapijom (15). Problem predstavlja prekasno postavljanje dijagnoze kada kirurško liječenje više nije moguće. Tada se pristupa palijativnim metodama liječenja, primjerice radioterapiji kod lokalno proširene bolesti (15).



Slika 5. Metastaza duktalnog adenokarcinoma u limfnom čvoru. Unutar limfnog čvora vide se atipične žljezdane formacije.

Acinarni karcinom je rijetka epitelna neoplazma u pankreasu. Iako acinarne stanice dominiraju egzokrinim dijelom pankreasa, njihova maligna alteracija rijetko se zbiva. Dokaz acinarnog karcinoma je nalaz zimogenih granula koje sadržavaju egzokrine enzime pankreasa. Simptomi i dijagnostika isti su kao za duktalni adenokarcinom. Najbolje liječenje postiže se opsežnom resekcijom tumora uz slobodne rubove i adjuvantnom kemoterapijom. Dobre su prognoze i duljeg preživljenja u odnosu na ostale adenokarcinome (16).

1.2.2.3. Neuroendokrini tumori - NET

Neuroendokrini tumori pankreasa čine 2 – 5 % svih tumora pankreasa. Nastaju iz neuroendokrinih stanica u pankreasu i mogu se diferencirati u smjeru endokrinih i egzokrinih stanica (17). Dije se u dvije skupine: hormonalno inaktivni i hormonalno aktivni. Hormonalno inaktivni tumori čine više od 60 % NET-a. Oni luče peptide i biogene tvari poput PP, somatostatina i kromogranina; no ne dovode do hipersekrecijskog sindroma uzrokovanog viškom hormona (5). Najčešće se dijagnosticiraju slučajno zbog simptoma uzrokovanih rastom i pritiskom na okolne organe. Hormonalno aktivna skupina neuroendokrinih tumora prezentira se kliničkim sindromima zbog djelovanja viška hormona. U 70 % slučajeva nastaje inzulinom. Prezentira se napadajima hiperinzulinske hipoglikemije, palpitacijama, tremorom, znojenjem i glađu. Drugi po učestalosti je gastrinom. Simptomi su mu mnogobrojni peptički ulkusi koji ne prolaze na konzervativnu terapiju, učestali proljevi i abdominalna bol. Vipom karakteriziraju obilni i dugotrajni vodenasti proljevi i hipokalemija. Glukagonom je rijedak tumor koji se prezentira s dermatozama, dijabetesom, trombozama i depresijom. Ostali rjeđi neuroendokrini tumori su somatostatinomi, tumori koji produciraju ACTH i serotonin (5, 17).

1.2.2.4. Miješani adenoneuroendokrini karcinomi – MANEC

Miješani adenoneuroendokrini karcinom je rijedak karcinom koji je sastavljen od epitelne i neuroendokrine komponentne u volumnom udjelu svake komponente od minimalno 30 % (18). Sijelo mu je cijela probavna cijev, jetra, pankreas i vrat maternice. U pankreasu se najčešće nalazi u glavi. Prezentira se lokalnim simptomima kompresijom na okolne strukture uslijed rasta i hipersekrecijskim sindromom zbog hormona iz neuroendokrinog dijela. Metastazira u limfne čvorove i jetru. Dijagnostika i liječenje još uvijek nisu posve definirani zbog niske incidencije tumora. Prognoza resektabilnih tumora je nešto bolja u odnosu na NET (18, 19).

1.2.2.5. Gastrointestinalni stromalni tumori - GIST

Gastrointestinalni stromalni tumor je najčešći mezenhimalni tumor koji zahvaća probavni trakt i u samo 5 % slučajeva lokalizacija mu je pankreas. Za razliku od klasične podjele na benigne i maligne tumore, GIST se prema veličini, mitotskoj aktivnosti i anatomske lokalizaciji dijeli na tumore niskog rizika, srednjeg rizika i visokog rizika (20).

Klinička prezentacija varira ovisno o lokalizaciji tumora. Najčešće su to bolovi u abdomenu, mršavljenje i žutica. Dijagnoza se postavlja na temelju histoloških i imunofenotipskih karakteristika. Primarno liječenje je kompletno kirurško odstranjenje tumora sa slobodnim rubovima. Tumori u glavi odstranjuju se proksimalnom, a tumori u trupu i repu distalnom pankreatektomijom (21).

1.3. Patologija okolnih bliskih struktura pankreasa – papilla Vateri, distalni koledokus, ampula i duodenum

Ampula Vateri je šupljina u kojoj se sastaju glavni pankreatični vod i glavni žučni vod. Otvara se u lumen duodenuma velikom duodenalnom papilom ili papillom Vateri. Vidljiva je kao odignuće do 1,5 centimetara veličine u silaznom duodenumu. Okružena je duodenumom i glavom pankreasa. U ovoj anatomske regiji mogu nastati tumori glavnog pankreatičnog voda, distalnog dijela glavnog žučnog voda (distalni koledokus), ampule, papille Vateri i duodenuma. Svi se kirurški liječe proksimalnom pankreatektomijom. Važno ih je razlikovati bez obzira na anatomske blizinu jer se terapija i prognoza tih tumora razlikuje (22, 23).

Tumori podrijetla glavnog pankreatičnog voda su već opisani, a u nastavku slijede opisi tumora distalnog dijela glavnog žučnog voda, papille Vateri, ampule i duodenuma.

1.3.1. Tumori distalnih ekstrahepatičnih žučnih vodova

Tumori ekstrahepatičnih žučnih vodova u 70 % slučajeva lokalizirani su u perihilarnim žučnim vodovima, a u 30 % slučajeva u distalnim žučnim vodovima (24). Spajanjem zajedničkog jetrenog voda i voda žučnog mjehura nastaje glavni žučni vod (lat. ductus choledochus). Njegov distalni dio (tzv. distalni koledokus) prolazi glavom pankreasa sve do ampule (1). U njemu najčešće nastaju adenokarcinomi bilijarnog podrijetla građeni od dobro formiranih žlijezdi načinjenih od nepravilnih stanica okruženih sklerotičnom dezmodoplastičnom stromom. Premalignom lezijom takvih tumora smatra se bilijarna intraepitelna neoplazma (BillIN). Postoje i drugi puno rjeđi tipovi adenokarcinoma poput skvamoznog karcinoma, adenoskvamoznog, sarkomatoidnog i neuroendokrinog karcinoma (5, 24).

Simptomi nastaju rano jer tumori najčešće rastu difuzno infiltrativno prožimajući kompletan lumen voda i dovodeći do staze žuči te retrogradnog proširenja vodova. Dijagnoza se postavlja slikovnim metodama CT-om i UZV-om. Ponekad je potrebno učiniti MRCP ili ERCP za dodatnu evaluaciju tumora i uzimanje citološkog uzorka aspiracijom tankom iglom (2, 24).

Liječenje dobro ograničenih tumora je kirurško odstranjenje. Izvodi se proksimalna pankreatektomija i pridodaje se adjuvantna radioterapija te kemoterapija. Kod proširene bolesti rade se palijativni zahvati olakšavanja simptoma (25, 26).

1.3.2. Tumori duodenuma

Tumori tankog crijeva su rijetki i iznose svega 3 - 5 % svih tumora gastrointestinalnog sustava. Gotovo polovina tih tumora nalazi se u duodenumu (2).

Dobročudne tvorbe u duodenumu nazivaju se **adenomi**. Nastaju prekomjernom proliferacijom epitela. Građeni su od tubularne (razgranate žlijezde) i vilozne (resičaste žlijezde) pa formiraju ovisno o postotku pojedine sastavnice tubularne, tubulovilozne i vilozne adenome. Pretpostavlja se da su adenomi prekursori adenokarcinoma (27, 28). Mogu biti smješteni u

ampuli, na papilli Vateri i u duodenumu. Povezani su s obiteljskom adenomatoznom popilpozom. Adenomi papille Vateri i duodenuma građeni su od stanica intestinalnog podrijetla, a adenomi ampule od stanica intestinalnog podrijetla ili stanica pankreatobilijarnog podrijetla. Ampularni adenomi su veći čimbenik rizika za malignu alteraciju od neampularnih adenoma (27).

Adenokarcinomi duodenuma najčešći su zloćudni tumori tankog crijeva. Na papilli Vateri i u duodenumu mucinozni adenokarcinom čini više od polovine karcinoma, a rjeđe nastaje karcinom sa stanicama izgleda poput prstena pečatnjaka, slabo kohezivni karcinom ili medularni karcinom (5, 28). Ampularni karcinomi su maligni tumori s epicentrom u ampuli. Prezentiraju se kao ulcerozna vegetativna masa ili kao čvorasta struktura koja izrasta intraampularno i protrudira kroz otvor u duodenum. Histološki gledano, u 50 % nastaje karcinom intestinalnog tipa stanica. U 25 % slučajeva nastaje karcinom građen od pankreatobilijarnog tipa stanica. To je specifičan epitel koji prekriva ampulu s karakteristikama i bilijarnog i pankreatičnog epitela. Rjeđe varijante karcinoma imaju miješane karakteristike intestinalnog i pankreatobilijarnog epitela (28).

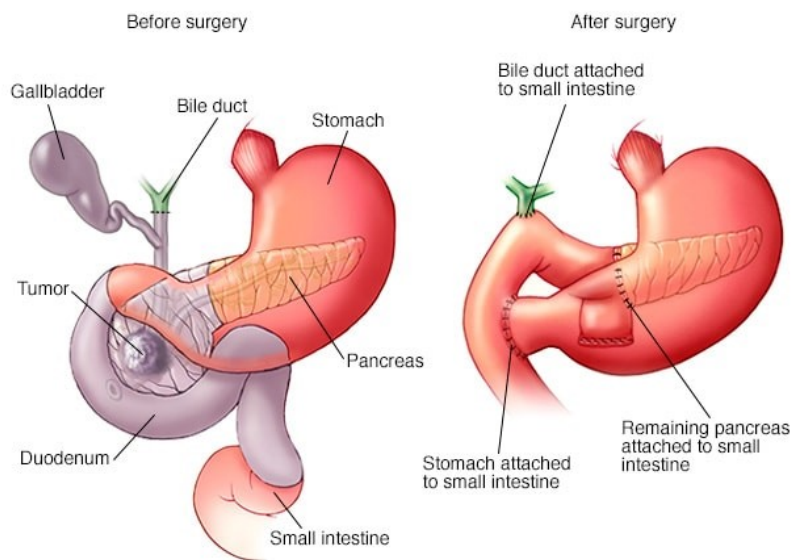
1.4. Pankreatektomija

Pankreatektomija označava kirurško odstranjenje pankreasa u cijelosti (totalna pankreatektomija) ili parcijalno (proksimalna i distalna pankreatektomija). S obzirom na topografiju, anatomiju i irigaciju pankreasa postoje dva načina parcijalnog odstranjenja organa (1, 29).

- Proksimalna pankreatektomija koja odstranjuje glavu pankreasa, uncinatni nastavak i duodenum.
- Distalna pankreatektomija koja odstranjuje trup i rep pankreasa zajedno sa slezenom (29).

1.4.1. Proksimalna pankreatektomija – Whipple-ova operacija

Proksimalna pankreatektomija, poznata još pod nazivima pankreatoduodenektomija ili Whipple-ova operacija, je kompleksna operacija koja obuhvaća odstranjenje glave pankreasa s uncinatnim reznjem, potkove duodenuma, žučni mjehur i glavni žučni vod (30). Zbog rasapa bolesti može se dodatno odstraniti i dio želuca i okolni limfni čvorovi. Tradicionalno ona se izvodi laparotomijski, no postoje i moderni laparoskopski, minimalno invazivni pristupi (29, 30). Nakon odstranjenja navedenih anatomskih dijelova operater mora ponovno uspostaviti kontinuitet probavne cijevi i pristup probavnih žlijezdi. Formira se pankreatojejunostoma, gastrojejunostoma i hepatojejunostoma (slika 6.). Komplikacije se javljaju u 30 % pacijenata, a najčešće uključuju: otežano pražnjenje želuca, popuštanje anastomoza, stvaranje pankreatične fistule, intraabdominalni apsces, krvarenje i infekcije (30).

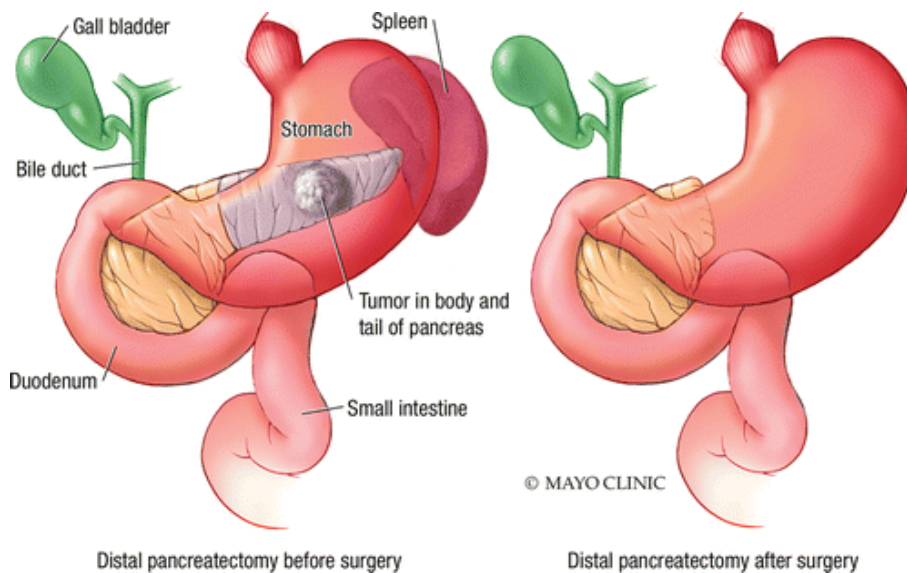


© MAYO FOUNDATION FOR MEDICAL EDUCATION AND RESEARCH. ALL RIGHTS RESERVED.

Slika 6. Proksimalna pankreatektomija (30). Prikaz resekcija i uspostava anastomoza. Stanje prije (lijevo) i poslije resekcije (desno)

1.4.2. Distalna pankreatektomija

Kirurški tretman za odstranjenje patologije u trupu ili repu pankreasa je distalna pankreatektomija. Odstranjuje se trup i rep pankreasa zajedno sa slezenom (31). Mjesto reza na pankreasu određuje se na temelju lokalizacije patologije, a varira od početka trupa pa sve do repa. Rez se vrši skalpelom i u tom se slučaju slobodan rezni rub mora zašiti ili se rez može vršiti staplerom koji čini istovremenu hemostazu (slika 7.). Najčešća komplikacija je istjecanje pankreatičkog soka iz slobodnog reznog ruba koji nije dobro saniran (29, 31). U težim slučajevima moguće je stvaranje pankreatičke fistule. Operacija se vrši laparotomijski ili laparoskopski jednake uspješnosti. Posebna vrsta distalne pankreatektomije u kojoj se čuva slezena može se izvršiti isključivo za određene slučajeve benignih promjena lokaliziranih u pankreasu (31).



Slika 7. Distalna pankreatektomija (32). Stanje prije (lijevo) i poslije resekcije (desno)

2. SVRHA RADA

Kroz ovo retrospektivno istraživanje svrha je analizirati:

- 1) Učestalost pojedine vrste pankreatektomije.
- 2) Netumorsku patologiju dijagnosticiranu nakon pankreatektomija.
- 3) Učestalost tumorskog procesa u odnosu na dob i spol.
- 4) Lokalizaciju i histološki tip tumora.
- 5) Kliničkopatološke karakteristike najučestalijeg malignog tumora – dukalnog adenokarcinoma pankreasa (veličina, broj pozitivnih limfnih čvorova, prisutnost udaljenih metastaza, gradus, prisutnost perineuralne i limfovaskularne invazije i stadij tumora).

3. ISPITANICI I POSTUPCI

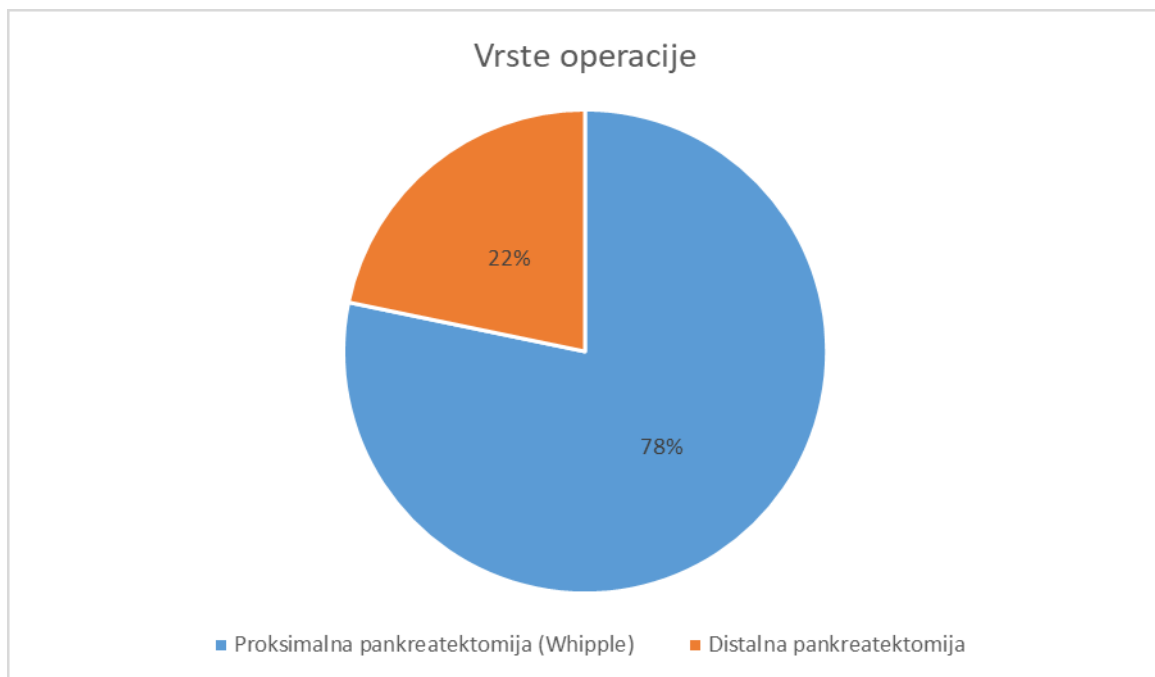
U istraživanju obuhvaćeni su pacijenti KBC Rijeka kojima je u razdoblju od 2015. do 2021. rađena proksimalna ili distalna pankreatektomija. Izvor podataka o pacijentima je baza podataka Kliničkog zavoda za patologiju i citologiju Kliničkog bolničkog centra Rijeka. U istraživanju obuhvaćeno je 115 pacijenata. Podaci koji su korišteni su: dob, spol, vrsta operacije, lokalizacija tumora, histološki tip tumora, veličina, broj izoliranih i zahvaćenih limfnih čvorova, prisutnost metastaza, gradus tumora, prisutnost perineuralne invazije i limfovaskularne invazije te stadij bolesti. Patološki procesi s lokalizacijom u glavi pankreasa, u distalnom koledokusu, na papilli Vateri i u duodenumu liječeni su proksimalnom pankreatektomijom ili Whipple-ovom operacijom. Patološki procesi lokalizirani u trupu i repu pankreasa te slezeni liječeni su distalnom pankreatektomijom. Pri određivanju TNM klasifikacije i gradusa tumora korištene su klasifikacije Svjetske zdravstvene organizacije (WHO klasifikacija iz 2019. godine).

Prikupljeni podaci obrađeni su temeljem metoda deskriptivne statistike. Podaci su uneseni u proračunsku tablicu i statistički obrađeni u programu Microsoft Excel (Microsoft Office). Grafički prikazi izrađeni su pomoću programa Microsoft Word (Microsoft Office).

4. REZULTATI

4.1. Učestalost pojedine vrste pankreatektomije

Ukupno su prikupljeni podaci od 115 pacijenata podvrgnutih operativnom zahvatu. Odnos proksimalne pankreatektomije ili Whipple-ove operacije i distalne pankreatektomije je prikazan na slici 8.



Slika 8. Učestalost proksimalne i distalne pankreatektomije

Iz slike 8. vidljivo je da je od 115 operativnih zahvata 90 bilo proksimalnih pankreatektomija, što iznosi 78 %. Ostalih 25 operacija su distalne pankreatektomije što iznosi 22 %.

4.2. Netumorska patologija dijagnosticirana nakon pankreatektomija

U četiri od ukupno 90 izvršenih proksimalnih pankreatektomija i devet od ukupno 25 distalnih pankreatektomija nije nađena tumorska patologija. U sve četiri proksimalne pankreatektomije nađen je kronični pankreatitis. U šest od devet distalnih pankreatektomija nađen je također

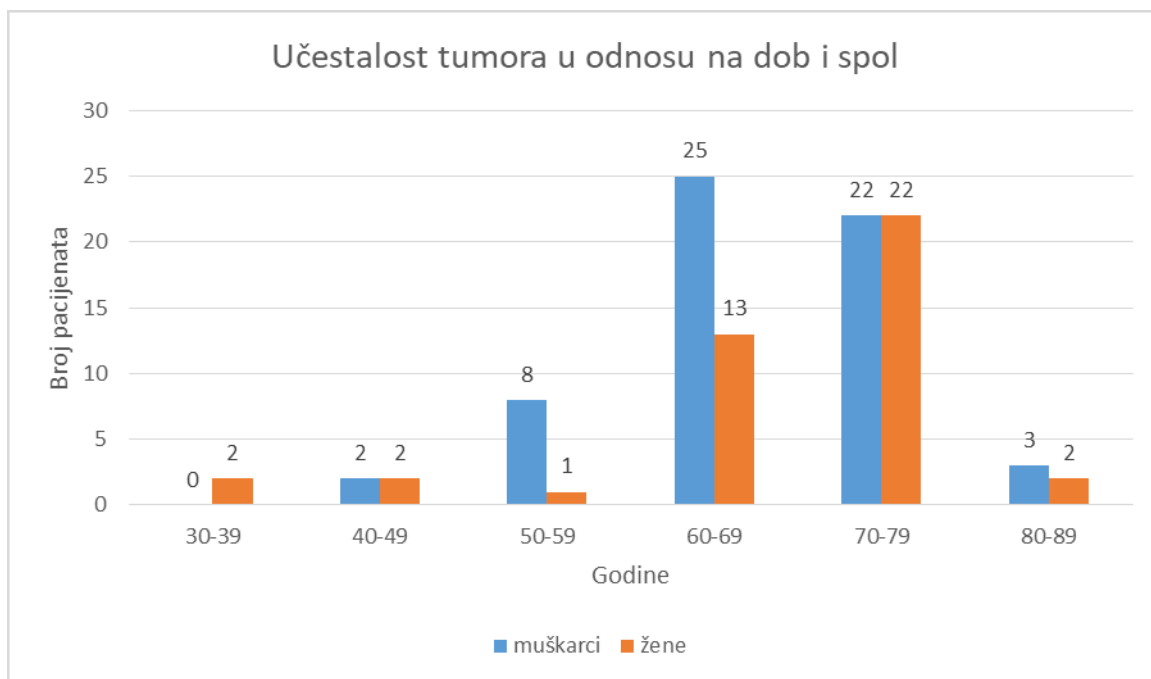
kronični pankreatitis, u dva slučaja akutni hemoragični pankreatitis i u jednom slučaju traumatska ruptura slezene. Netumorska patologija prikazana je u tablici 2.

Tablica 2. Prikaz netumorske patologije nakon proksimalne i distalne pankreatektomije (N=13)

VRSTA OPERACIJE	BROJ OPERACIJA (N)	NALAZ	BROJ I POSTOTAK PATOLOŠKIH NALAZA (N, %)
Proksimalna pankreatektomija	4	Kronični pankreatitis u glavi pankreasa	4 (100 %)
Distalna pankreatektomija	9	Kronični pankreatitis u trupu i repu pankreasa	6 (67 %)
		Akutni hemoragični pankreatitis u trupu i repu pankreasa	2 (22 %)
		Ruptura slezene	1 (11 %)

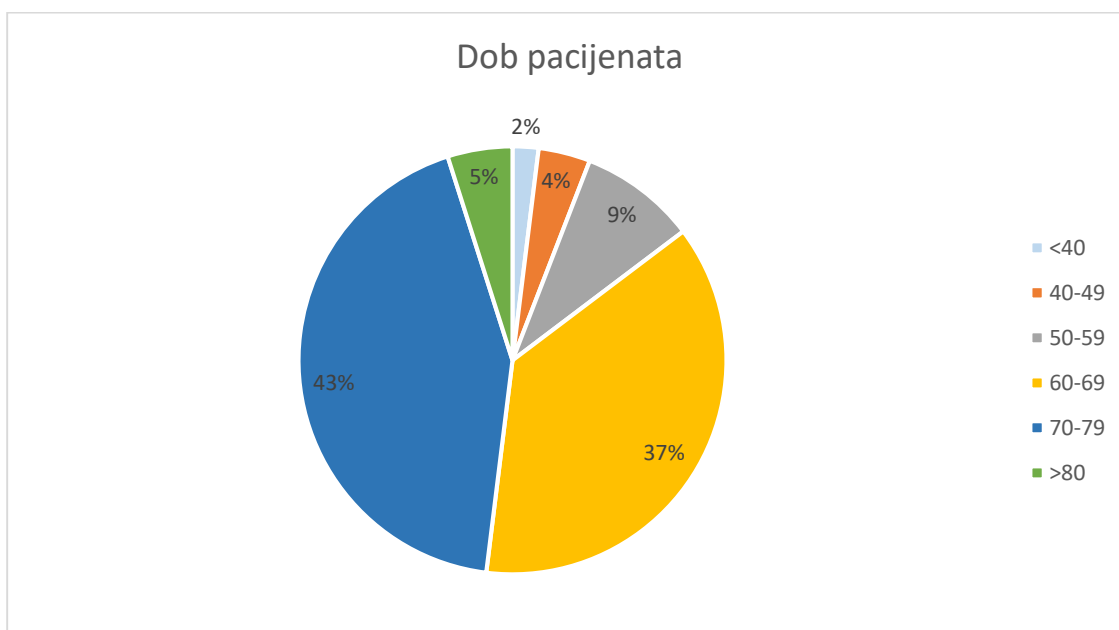
4.3. Učestalost tumorskog procesa u odnosu na dob i spol

U 4 od ukupno 90 izvršenih proksimalnih pankreatektomija i devet od ukupno 25 distalnih pankreatektomija nije nađena tumorska patologija. U ostalih 86 proksimalnih pankreatektomija i 16 distalnih pankreatektomija pronađen je tumor. Ukupno gledano 102 je pacijenata s tumorskim procesom. Raspodjela broja pacijenata po dobi i po spolu prikazana je u grafu na slici 9.



Slika 9. Učestalost tumora u odnosu na dob i spol

Iz slike 9. vidljivo je da su operativni zahvati češće rađeni u muškaraca nego u žena. Od 102 pacijenata, 42 (41 %) su žene, a 60 (59 %) su muškarci. Najviše pacijenata u oba spola je dobne starosti od 70. do 79 godine i 60. do 69 godine. Raspodjela pacijenata prema dobi vidljiva je na slici 10.

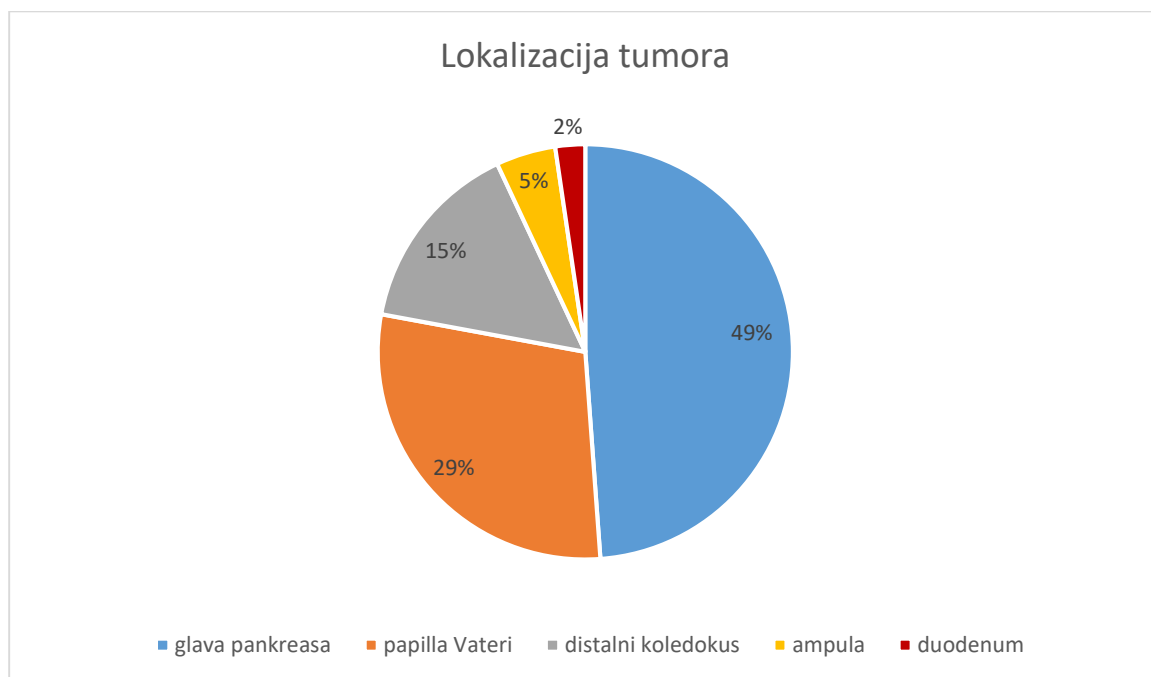


Slika 10. Distribucija pacijenata prema dobnim skupinama u postotku.

Iz slike 10. vidljivo je da se tumori najčešće javljaju u dobnoj skupini starosti od 70. do 79. godine života s učestalošću od 43 % i u dobnoj skupini starosti od 60. do 69. godine života s učestalošću od 37 %. One zajedno dominiraju s 80 % pacijenata. Ostale dobne skupine pacijenata starosti do 59. godine života i pacijenti stariji od 80. godine zajedno čine manjinu od ukupno 20 % pacijenata.

4.4. Lokalizacija tumora i histološki tip

Tumori operirani proksimalnom pankreatektomijom ili Whipple-ovom operacijom smješteni su u glavi pankreasa, na papili Vateri, u distalnom koledokusu, u ampuli i u duodenumu. Učestalost pojedine lokalizacije prikazana je na slici 11.



Slika 11. Učestalost pojedine lokalizacije tumora nakon proksimalne pankreatektomije

Iz slike 11. vidljivo je da je od 86 proksimalnih pankreatektomija, u kojima je nađen tumorski proces, najčešća lokalizacija glava pankreasa s 42 tumora (49 %). Nakon glave pankreasa slijedi papilla Vateri s 25 tumora (29 %). Treći je distalni koledokus s 13 tumorskih procesa (15 %).

Četvrta je ampularna regija s četiri tumora (5 %) i posljednja lokalizacija je duodenum s dva tumora (2 %).

Tumorski procesi svih 16 distalnih pankreatektomija (100 %) smješteni su u trupu i repu pankreasa.

U tablici 3. i 4. je prikazana raspodjela histoloških tipova tumora po pojedinim lokalizacijama. I kod proksimalne i kod distalne pankreatektomije dominira duktalni adenokarcinom pankreasa s ukupno 47 tumora. Na papilli Vateri, distalnom koledokusu, ampuli i duodenumu dominiraju adenokarcinomi. Ostali tumori poput NET-a, IPMN-a, GIST-a su rijetke pojave. Od benignih tvorbi treba istaknuti sedam adenoma na papilli Vateri i jednu cistu u trupu i repu pankreasa.

Tablica 3. Odnos lokalizacije i histološkog tipa tumora nakon proksimalne pankreatektomije (N=86)

LOKALIZACIJA TUMORA	BROJ I POSTOTAK TUMORA PREMA LOKALIZACIJI (N, %)	HISTOLOŠKI TIP TUMORA	BROJ I POSTOTAK TUMORA PREMA HISTOLOŠKOM TIPU (N, %)
Glava pankreasa	42 (49 %)	Duktalni adenokarcinom	39 (46 %)
		Acinarni adenokarcinom	1 (1 %)
		NET	1 (1 %)
		MANEC	1 (1 %)
Papilla Vateri	25 (29 %)	Adenokarcinom	17 (20 %)
		Adenom	7 (8 %)
		NET	1 (1 %)
Distalni koledokus	13 (15 %)	Adenokarcinom	13 (15 %)
Ampula	4 (5 %)	Adenokarcinom	4 (5 %)
Duodenum	2 (2 %)	Adenokarcinom	2 (2 %)

Tablica 4. Odnos lokalizacije i histološkog tipa tumora nakon distalne pankreatektomije

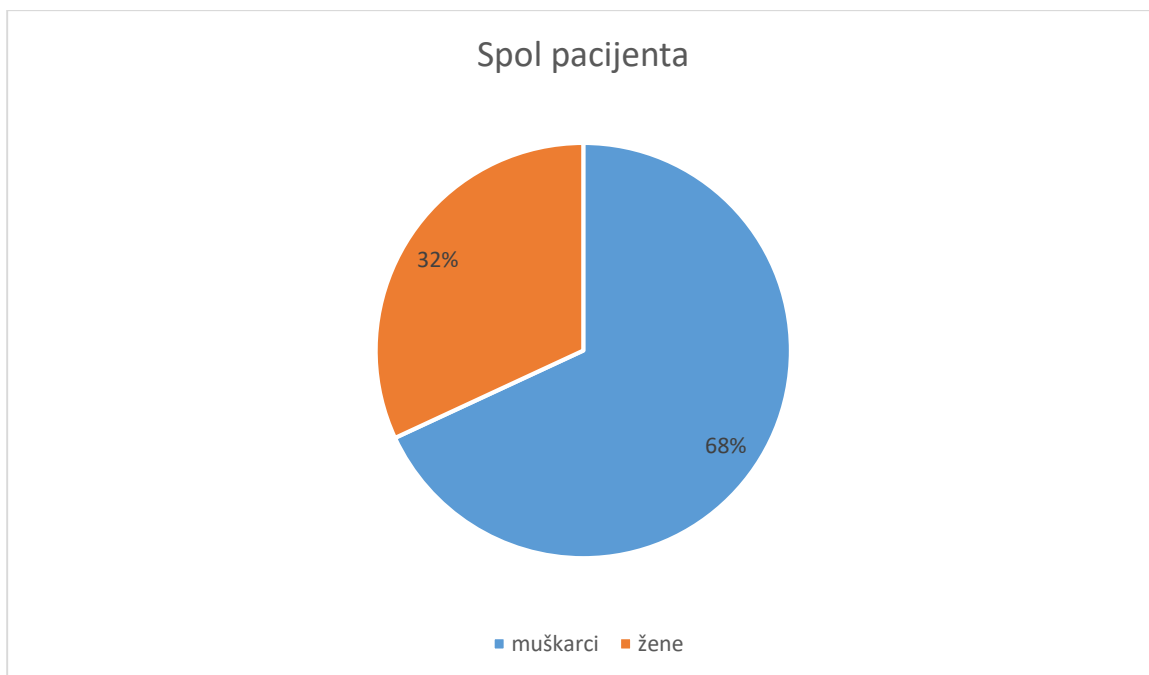
(N=16)

LOKALIZACIJA TUMORA	BROJ I POSTOTAK TUMORA PREMA LOKALIZACIJI (N, %)	HISTOLOŠKI TIP TUMORA	BROJ I POSTOTAK TUMORA PREMA HISTOLOŠKOM TIPU (N, %)
Trup i rep pankreasa	16 (100 %)	Duktalni adenokarcinom	8 (50 %)
		NET	3 (19 %)
		IPMN	3 (19 %)
		GIST	1 (6 %)
		Cista	1 (6 %)

4.5. Kliničkopatološke karakteristike najučestalijeg malignog tumora – duktalnog adenokarcinoma pankreasa (veličina, broj pozitivnih limfnih čvorova, prisutnost udaljenih metastaza, gradus, prisutnost perineuralne i limfovaskularne invazije i stadij tumora)

Ukupno je dijagnosticirano 47 duktalnih adenokarcinoma pankreasa. Od toga 39 (83 %) je smješteno u glavi, a osam (17 %) u trupu i repu pankreasa.

Učestalost duktalnog adenokarcinoma pankreasa prema spolu vidljiva je iz slike 12.



Slika 12. Raspodjela pacijenata s duktalnim adenokarcinomom pankreasa prema spolu

Iz slike 12. vidljivo je da dominiraju muškarci s 68 %, odnosno 32 pacijenata. Žene čine 32 % pacijenata, odnosno 15 pacijenata.

Prosječna dob pacijenata u trenutku postavljanja dijagnoze duktalnog adenokarcinoma pankreasa i raspon godina pacijenata vidljivi su u tablici 5. Prosječna dob pacijenta iznosi 68 ± 9 godina. Raspon godina je od 48 godina do 82 godine.

Tablica 5. Prosječna dob i raspon godina pacijenata s duktalnim adenokarcinomom pankreasa

	GODINE (N)
Prosječna dob	68 ± 9
Raspon (najmanja dob/ najveća dob)	48/82

Srednja veličina tumora iznosi 3,35 cm. Raspon iznosi od 1,8 cm do 7 cm. Rezultate prikazuje tablica 6.

Tablica 6. Srednja vrijednost veličine tumora i raspon veličine tumora

VELIČINA TUMORA (CM)	
Srednja vrijednost	3,35 ± 1,35 cm
Najmanja vrijednost	1,8 cm
Najveća vrijednost	7 cm

Od 33 tumora s pozitivnim limfnim čvorovima srednja vrijednosti zahvaćenih čvorova iznosi 3±2 čvora. Najviše zahvaćenih čvorova je bilo sedam, a najmanje jedan. Podaci su prikazani u tablici 7.

Tablica 7. Srednja vrijednost i raspon broja zahvaćenih limfnih čvorova

BROJ POZITIVNIH LIMFNIH ČVOROVA (N)	
Srednja vrijednost	3 ± 2
Najmanja vrijednost	1
Najveća vrijednost	7

U tablici 8. prikazane su kliničkopatološke karakteristike dijagnosticiranih duktalnih adenokarcinoma pankreasa.

Tablica 8. Kliničkopatološke karakteristike duktalnog adenokarcinoma pankreasa (N=47)

KARAKTERISTIKA	OPIS	BROJ TUMORA (N)	POSTOTAK OD UKUPNOG BROJA (%)
Veličina tumora	<2 cm (T1)	1	2 %
	>2 cm (T2)	11	24 %
	Proširen van pankreasa, ne zahvaća celijačno stablo / a. mezenteriku superior (T3)	34	72 %
	Zahvaća celijačno stablo / a. mezenteriku superior (T4)	1	2 %
Gradus tumora	I – niski	11	24 %
	II – umjereni	3	6 %
	III – visoki	33	70 %
Limfni čvorovi	Nema pozitivnih regionalnih limfnih čvorova (N0)	14	30 %
	Ima pozitivnih regionalnih limfnih čvorova (N1)	33	70 %
Udaljene metastaze	Nema (M0)	47	100 %
	Ima (M1)	0	0
Prisutnost perineuralne invazije	Da	44	93 %
	Ne	3	7 %
Prisutnost limfovaskularne invazije	Da	39	83 %
	Ne	8	17 %
Stadij tumora	IA	0	0
	IB	2	4 %
	IIA	12	26 %
	IIB	32	68 %
	III	1	2 %
	IV	0	0

Iz tablice 8. vidljivo je da većina tumora, njih 34 (72 %), prema TNM klasifikaciji spada u T3 kategoriju. U T2 spada 11 (24 %) tumora, u T1 i T4 spadaju po jedan tumor (po 2 %). Prema stupnju diferenciranosti tumora ili gradusu 33 (70 %) tumora pripada visokom gradusu, 11 (24 %) tumora spada u niski gradus, a tri (6 %) tumora spadaju u umjereni gradus. Od 47 tumora, 33 (70 %) tumora imalo je metastatski zahvaćene regionalne limfne čvorove i spadalo je u N1 kategoriju po TNM klasifikaciji. Ostalih 14 (30 %) nije imalo metastatski zahvaćene limfne čvorove i spada u N0. Nijedan tumor nije imao udaljenu metastazu, odnosno svih 47 (100 %) tumora spada u M0 kategoriju.

Perineuralna invazija prisutna je u 44 (93 %) tumora. Limfovaskularna invazija prisutna je u 39 (83 %) tumora. Prema stadiju tumora 32 ih je stadija IIB (68 %). Slijedi IIA s 12 tumora (26 %). Dva tumora su stadija IB (4 %), a jedan je tumor stadija III (2 %). Tumora stadija IA i IV nije bilo.

5. RASPRAVA

Ovo retrospektivno istraživanje obuhvaća 115 pacijenata koji su u periodu od 2015. do 2021. godine bili podvrgnuti proksimalnoj ili distalnoj pankreatektomiji. Podaci su prikupljeni iz baze podataka Kliničkog zavoda za patologiju i citologiju Kliničkog bolničkog centra Rijeka.

Analizom učestalosti proksimalne pankreatektomije ili Whipple-ove operacije i distalne pankreatektomije utvrđeno je da proksimalna pankreatektomija dominira s 78 % operativnih zahvata dok je distalna pankreatektomija bila izvršena u 22 %. Razlog ovakve brojčane raspodjele mogli bismo objasniti indikacijama za pojedini zahvat. Naime, zbog anatomske raspodjele organa (1), proksimalnom pankreatektomijom odstranjuje se veći spektar patoloških procesa. U to spadaju tumorski i netumorski procesi u glavi pankreasa i okolnim bliskim strukturama: distalni ekstrahepatični žučni vodovi, ampula, papilla Vateri i duodenum. S druge strane distalnom pankreatektomijom odstranjuju se netumorski i tumorski procesi u trupu i repu pankreasa te patološki procesi u slezeni.

Na temelju prikupljenih rezultata vidljiva je raspodjela tumora prema spolu i dobi. Od 102 pacijenata kojima je dijagnosticiran tumor, 60 (59 %) je bilo muškaraca. Ostalih 42 (41 %) pacijenata su bile žene. Učestalost tumora prema dobi se podudara u oba spola. Stoga je najviše pacijenata i pacijentica u dobi između 70. i 79. godine s 43 %, zatim slijedi dob između 60. i 69. godine s 37 %. Ukupno gledano 80 % tumora javlja se u dobnom intervalu od 60. do 79. godine. Ostalih 20 % tumora javlja se izvan navedenog dobno intervala. Do 40. godine zabilježeno je svega 2 % tumora. Od 40. do 49. godine zabilježeno je 4% tumora, a od 50. do 59. godine 9 %. Nakon 80. godine zabilježeno je 5 % tumora.

Prikupljanjem podataka pronađeno je 13 pacijenata kojima nije dijagnosticiran tumor. Iako netumorska patologija nije tema ovog rada, spomenuti ćemo rezultate zbog potpunosti podataka i zbog relativno visoke učestalosti od 13 % u svih izvedenih proksimalnih i distalnih pankreatektomija. Kronični pankreatitis dominira s 10 od 13 nalaza. U sve četiri proksimalne i

u šest distalnih pankreatektomija pronađen je kronični upalni proces pankreatičnog tkiva. Takvo se tkivo ponekad vrlo teško razlikuje od premaligno i maligno promijenjenog tkiva na slikovnim dijagnostičkim metodama pa je operativni zahvat preporučena metoda dijagnostike i liječenja (6, 10). Osim toga, operativno liječenje koristi se i za komplikacije kronične upale, za odstranjenje pseudocističnih tvorbi i za suzbijanje kronične boli (11). U dva pacijenta liječena distalnom pankreatektomijom pronađen je akutni hemoragični pankreatitis. Radi se o brznoj, nepredvidivoj i potencijalno letalnoj bolesti gdje se odstranjenjem upalno promijenjenog i afunkcionalnog dijela organa može ublažiti upalna reakcija (6). Kirurškim liječenjem prevenira se razvoj šoka, diseminirane intravaskularne koagulacije, akutnog bubrežnog zatajenja i smrti (6). Jednom pacijentu liječenom distalnom pankreatektomijom dijagnosticirana je traumatska ruptura slezene. Radi se o medicinskoj hitnoći u kojoj se nastoji kirurškim odstranjenjem slezene spriječiti krvarenje, razvoj šoka i smrtni ishod (9).

Glede lokalizacije tumora, glava pankreasa je dominantna lokalizacija tumora operiranih proksimalnom pankreatektomijom. Od 86 operacija, 42 tumora (49 %) je smješteno u glavi pankreasa. Prema histološkom tipu 39 tumora je duktalni adenokarcinom glave pankreasa, a ostala tri tumora su po jedan acinarni adenokarcinom, jedan NET i jedan MANEC. Takvu raspodjelu očekujemo i prema literaturnim podacima (2, 13) koji kažu da je više od 90 % tumora adenokarcinom duktalnog tipa, a svi ostali nastaju u preostalih 10 %, a najčešća lokalizacija je glava pankreasa. Acinarni adenokarcinom, NET i MANEC rijetki su tumori pankreasa i dobiveni rezultati jednaki su literaturno očekivanim vrijednostima (2, 17, 18).

Iz naše baze druga po redu najčešća lokalizacija tumora nakon proksimalne pankreatektomije je papilla Vateri na koju otpada 25 (29 %) tumora. Od toga 17 je malignih adenokarcinoma intestinalnog tipa epitela. Isto očekujemo iz literature (5, 27) jer su tumori tankog crijeva rijetki i čine svega 3 – 5 % svih tumora probavne cijevi, a najčešće sjelo je duodenum u otprilike 65 % slučajeva. Predominantno mjesto u duodenumu je papila Vateri, dok je okolni duodenum

rjeđi. Sedam je benignih adenoma papile Vateri gdje se i literaturno (5) najčešće nalaze. Jedan tumor histološki spada u NET.

Tumori distalnog koledokusa treći su po učestalosti tumora dijagnosticiranih nakon proksimalne pankreatektomije. U 13 (15 %) pacijenata dijagnosticiran je adenokarcinom distalnog koledokusa. Radi se o adenokarcinomu podrijetla bilijarnog epitela. U četiri pacijenta nakon proksimalne pankreatektomije postavljena je dijagnoza adenokarcinoma ampule. Dva od četiri građena su od intestinalnog tipa stanica, a druga dva građena su od pankreatobilijarnog epitela. Iako se radi o relativno malom uzorku od svega četiri pacijenata, rezultati se poklapaju s literaturom (28) gdje stoji da su upravo intestinalni tip i pankreatobilijarni tip epitela dva najučestalija nalaza. Posljednja dva pacijenta nakon proksimalne pankreatektomije dobila su dijagnozu adenokarcinoma duodenuma. Relativno su rijedak nalaz (28) što se poklapa s pacijentima iz ovog istraživanja gdje čine svega 2 % tumora.

Svih 16 tumora dijagnosticiranih nakon distalne pankreatektomije smješteni su u trupu i repu pankreasa. Tumora s lokalizacijom u slezeni nije bilo. U trupu i repu također su najbrojniji duktalni adenokarcinomi i čine 50 % tumora, odnosno osam nalaza. U tri pacijenta dijagnosticiran je IPMN u trupu i repu pankreasa. IPMN je rijedak tumor pankreasa koji se prema literaturi (12) najčešće nalazi u glavi pankreasa jer nastaje dilatacijom glavnog pankreatičnog voda i njegovih grana, što se razlikuje od podataka dobivenih u našem istraživanju. Sva tri IPMN-a smještena su u trupu i repu. U trupu i repu nađena su tri NET-a. Nađen je jedan GIST koji je stromalni tumor probavnog sustava s rijetkom pojavom u pankreasu (20). Posljednji nalaz je jedna cista u trupu i repu pankreasa.

S obzirom da je u 47 pacijenata (46 %) od ukupnog uzorka od 102 pacijenata s tumorskom patologijom u razdoblju od 2015. do 2021. godine dijagnosticiran **duktalni adenokarcinom pankreasa**, slijedi rasprava o kliničkopatološkim karakteristikama dijagnosticiranih tumora.

Duktalni adenokarcinom češće nastaje u glavi pankreasa, tako da je 83 % pacijenata iz uzorka bilo liječeno proksimalnom pankreatektomijom uz dijagnozu duktalnog adenokarcinoma glave pankreasa. Ostalih 17 % pacijenata imalo je duktalni adenokarcinom lokaliziran u trupu i repu pankreasa i bilo je liječeno distalnom pankreatektomijom. Muškarci čine 68 % pacijenata, a žene 32 % pacijenata. Dominacija u glavi pankreasa očekuje se i prema literaturi (5) gdje stoji da dvije trećine tumora nastaje upravo tamo, a ostatak u trupu i repu. Također očekuje se (5) veća pojavnost karcinoma u muškaraca u odnosu na žene.

Srednja dob pojave tumora iznosi 68 ± 9 godina. Najranija dob pojave tumora je 48 godina, a najkasnija 82 godine. Ako usporedimo, slične rezultate nalazimo u istraživanju Felsensteina i suradnika (33) koji na uzorku od 571 pacijenta dobivaju srednju dob 66 ± 11 godina.

Analizom veličine tumora dobivena je srednja vrijednost od $3,35 \pm 1,35$ cm. Raspon veličine iznosi od najmanjeg tumora od 1,8 cm do najvećeg tumora od 7 cm. Slične rezultate dobio je Saka s grupom istraživača (34) gdje je na uzorku od 223 pacijenta u devet godina dobivena srednja vrijednost tumora od 3,2 cm, a raspon veličine tumora od 0,7 cm do 7 cm.

Glavnina duktalnih adenokarcinoma, 34 tumora ili 72 % iz podataka u istraživanju spada u T3 prema TNM klasifikaciji. U T2 spada 11 tumora, odnosno 24 %. Po jedan tumor spada u T1 i u T4, odnosno svaki iznosi 2 % od ukupnog broja. Ako se usporede rezultati našeg istraživanja s rezultatima retrospektivnog istraživanja koje je proveo Ferrone sa suradnicima (35) i koje obuhvaća 499 pacijenata, vidimo da rezultati međusobno koreliraju. Dominira T3 s 76 % pacijenata, slijedi T2 s 15 % pacijenata pa T1 s 9 % i T4 s 4 % pacijenata.

Analizom regionalnih limfnih čvorova dobiveni su rezultati od 33 tumora s pozitivnim limfnim čvorovima, odnosno 70 %. Preostalih 14 duktalnih adenokarcinoma, odnosno 30 % nema metastaza u regionalnim limfnim čvorovima. Stoga 33 tumora spada u N1 kategoriju, a 14 tumora u N0 kategoriju po TNM klasifikaciji. Prosječan broj pozitivnih regionalnih limfnih čvorova iznosi 3 ± 2 čvora, a raspon je od jednog pozitivnog do sedam pozitivnih čvorova.

Uspoređujući te rezultate s rezultatima Sake i suradnika (34) uočava se sličnost. Naime, 78 % tumora iz tog istraživanja spada u N1, dok 22 % spada u N0 kategoriju. Prosječna vrijednost pozitivnih limfnih čvorova im iznosi 3 čvora, jedino je raspon veći i iznosi od 1 do 20.

Sljedeća karakteristika za raspravu je gradus tumora ili stupanj diferenciranosti tumora. U slučaju tumora iz ovog retrospektivnog istraživanja 33 duktalna adenokarcinoma ili 70 % spada u visoki gradus GIII. 11 ili 24 % pacijenata spada u niski gradus GI, a tri ili 6 % pacijenta u srednji gradus GII. Dobiveni rezultati odstupaju od Ferroneovog retrospektivnog istraživanja (35) gdje dominira GII s 53 % pacijenata, slijedi GIII s 38 % pacijenata, a namanje je pacijenata u GI 27 %. Razlog odstupanja može nastati zbog nepreciznosti u interpretaciji uzoraka i različitog tumačenja kriterija za određivanje gradusa tumora između pojedinih liječnika i ustanova.

U prikupljenim podacima nakon proksimalne ili distalne pankreatektomije u kojima je potvrđen duktalni adenokarcinom 44 pacijenta odnosno 93 % imalo je prisutnu perineuralnu invaziju. Tri pacijenta, odnosno 7 % nema prisutnu perineuralnu invaziju. Felsenstein i suradnici (33) dobili su identične rezultate. Od 571 tumora, 93 % imalo je pozitivnu, a 7 % je imalo negativnu perineuralnu invaziju.

Limfovaskularna invazija bila je prisutna u 39 pacijenata što iznosi 83 %, a negativna u 8 pacijenata što iznosi 17 %. Za usporedbu, Felsenstein i suradnici (33) dobili su u 82 % pacijenata prisutnu limfovaskularnu invaziju, a u 18 % negativnu.

Nijedan pacijent iz našeg uzorka nema potvrđenu udaljenu metastazu, odnosno svih 47 pacijenata spada u kategoriju M0. Prisustvo udaljenih metastaza jedan je od kriterija resektabilnosti duktalnog adenokarcinoma, tako da u slučaju prisutnih udaljenih metastaza (M1 kategorija) tumor je neoperabilan. Takvi pacijenti liječe se palijativnom kemoterapijom i ublažavanjem simptoma bolesti (13). S obzirom da su naši pacijenti bili operirani, svi spadaju u kategoriju M0.

Analizirajući stadije tumora naših pacijenata dobiveni su rezultati u kojima najviše pacijenata, 32 ili 68 %, ima stadij IIB bolesti. Po učestalosti slijedi IIA s 12 pacijenata ili 26 %. Zatim dva pacijenta ili 4 % su u IB stadiju, a jedan pacijent ili 2 % je u stadiju III. Pacijenata u stadiju IA i stadiju IV nema. Usporedbe radi, Ferrone i istraživači (35) u svom retrospektivnom istraživanju dobili su sličnu raspodjelu: stadij IIB 60 %, stadij IIA 23 %, stadij III 4 %, stadij IA 4 % i stadij IV 1 %.

6. ZAKLJUČCI

1) Proksimalna pankreatektomija ili Whipple-ova operacija češće je izvođen operativni zahvat u odnosu na distalnu pankreatektomiju (78 % u odnosu na 22 %).

2) U 13 % pacijenata nakon pankreatektomije nađena je netumorska patologija među kojom dominira kronični pankreatitis. Ostali nalazi su akutni hemoragični pankreatitis i traumatska ruptura slezene.

3) Pankreatektomije se češće izvode u muškaraca. U oba spola najčešći dobni interval pankreatektomije je od 60. do 79. godine.

4) Proksimalnom pankreatektomijom dijagnosticirano je 96 % tumorske patologije i 4 % netumorske patologije. Najviše dijagnosticirane tumorske patologije smješteno je u glavi pankreasa od kojih je dominantan duktalni adenokarcinom (46 %), a za njim slijede: acinarni adenokarcinom, NET i MANEC. Druga lokalizacija po učestalosti je papilla Vateri s dijagnozom adenokarcinoma (20 %), a rjeđe adenoma i NET-a. Adenokarcinom distalnog koledokusa treći je po učestalosti. Potom slijede adenokarcinomi ampule i adenokarcinomi duodenuma.

Distalnom pankreatektomijom dijagnosticirano je 64 % tumorske patologije i 36 % netumorske patologije. Svi tumori dijagnosticirani nakon distalne pankreatektomije smješteni su u trupu i repu pankreasa. Dominira duktalni adenokarcinom trupa i repa (50 %) pa slijede NET, IPMN, GIST i benigna cista.

5) Duktalni adenokarcinom pankreasa je najčešća dijagnoza nakon pankreatektomija s udjelom od 46 %. Duktalni adenokarcinom češće nastaje u muškaraca nego u žena. Prosječna dob iznosi 68 ± 9 godina. U 83 % pacijenata nastaje u glavi pankreasa, a u 17 % u trupu i repu. Srednja vrijednost veličine tumora iznosi od $3,35 \pm 1,35$ cm. Najviše tumora prema TNM klasifikaciji spada u T3 (72 %), N1 (70 %) kategoriju. Srednja vrijednost zahvaćenih čvorova iznosi 3 ± 2 čvora. Nijedan tumor nema udaljenu metastazu (M0). Najveći broj tumora prema gradusu spada

u GIII. Perineuralna invazija u trenutku dijagnoze prisutna je u 93 % pacijenata, a limfovaskularna invazija u 83 % pacijenata. Prema stadiju tumora najčešća dijagnoza je stadij IIB. Slijedi stadij IIA pa IB i III. Stadija IA i IV nije bilo.

7. SAŽETAK

Uvod: Proksimalna pankreatektomija je operativni zahvat kojim se odstranjuje tumorska i netumorska patologija glave pankreasa, distalnog koledokusa, papile Vateri, ampule i duodenuma. Distalna pankreatektomija je operativni zahvat kojim se odstranjuje tumorska i netumorska patologija trupa i repa pankreasa te slezene.

Svrha rada je analizirati: vrste pankreatektomija u odnosu na uzrok (netumorska i tumorska patologija), dob i spol pacijenata, lokalizaciju i histološke karakteristike tumora i kliničkopatološki analizirati duktalni adenokarcinom pankreasa.

Ispitanici i postupci: Ovim retrospektivnim istraživanjem obuhvaćeni su pacijenti KBC Rijeka kojima je u periodu od 2015. do 2021. izvršena proksimalna ili distalna pankreatektomija. Prikupljeni su podaci od 115 pacijenata iz baze podataka Kliničkog zavoda za patologiju i citologiju KBC-a Rijeka.

Rezultati: U 115 pankreatektomija tijekom 7 godina uzrok je u 87 % tumorska patologija, a 13 % netumorska patologija. Najčešće se izvodi proksimalna pankreatektomija (78 %), u muškaraca (59 %), dobi od 60. do 79. godine života s najčešćom dijagnozom dukalnog adenokarcinoma glave pankreasa. Slijede tumori papile Vateri, adenokarcinomi distalnog koledokusa, ampule i duodenuma. Svi tumori dijagnosticirani nakon distalne pankreatektomije smješteni su u trupu i repu gdje također dominira duktalni adenokarcinom.

Duktalni adenokarcinomi (46 % svih tumora) najčešće nastaju u glavi pankreasa, u muškaraca, srednje dobi od 68 godina, srednje veličine tumora 3,35 cm, gradusa GIII, s prisutnom perineuralnom i limfovaskularnom invazijom i stadija IIB.

Zaključak: Proksimalna pankreatektomija je učestaliji zahvat od distalne zbog učestalosti patologije koja zahvaća glavu pankreasa i okolne bliske strukture – najčešće duktalni adenokarcinom pankreasa.

Ključne riječi: proksimalna i distalna pankreatektomija, duktalni adenokarcinom pankreasa

8. SUMMARY

Introduction: Proximal pancreatectomy is an operation to remove tumor and non-tumor pathology of the head of the Pancreas, the distal Choledochus, the papilla of Vater, the ampulla of Vater and the duodenum. Distal pancreatectomy is an operation to remove tumor and non-tumor pathology of the body and the tail of the pancreas and the spleen.

The purpose of this retrospective research is to analyze: types of pancreatectomy in relation to the cause (tumor and non-tumor diagnoses), age and sex of patients, localization and histological characteristics of diagnosed tumors and to analyze clinical and pathological characteristics of pancreatic ductal adenocarcinoma.

Subjects and methods: This retrospective research includes patients treated with proximal or distal pancreatectomy between 2015 and 2021. The research includes 115 patients from Clinical Hospital Center Rijeka database.

Results: In 115 operations over 7 years 87 % were caused by tumor, while 13 % were caused by non-tumor pathology. Proximal pancreatectomy was performed more often than distal (78 %), mostly in men 60 to 79 years old with diagnosis of PDAC localized in the head of the pancreas. They are followed by tumors of the papilla of Vater, the adenocarcinomas of the distal Choledochus, the ampulla of Vater and the duodenum. After distal pancreatectomy, all diagnosed tumors are localized in the body and the tail of the pancreas and mostly are PDAC's. Pancreatic ductal adenocarcinoma (46 % of all tumors) most commonly occur in the head of the pancreas, in men, average age 68 years, average tumor size 3.35 cm, grade GIII, with positive perineural and lymphovascular invasion, and at stage IIB.

Conclusion: Proximal pancreatectomy is a more frequent procedure than distal due to the frequency of pathology involving the head of the pancreas and surrounding structures - most often pancreatic ductal adenocarcinoma.

Keywords: proximal and distal pancreatectomy, pancreatic ductal adenocarcinoma

9. LITERATURA

1. Križan Z. Kompendij anatomije čovjeka. 3. izd. 3. dio, Pregled građe grudi, trbuha, zdjelice, noge i ruke: za studente opće medicine i stomatologije. Zagreb: Školska knjiga; 1997.
2. Damjanov I, Seiwerth S, Jukić S, Nola M. Patologija. 5. prerađeno i dopunjeno izdanje. Zagreb: Medicinska naklada; 2018.
3. Researchgate.net [Internet]. Distribution of pancreatic endocrine cells; 2008. [citirano 21.04.2022.]; Dostupno na: https://www.researchgate.net/figure/Distribution-of-pancreatic-endocrine-cells_fig4_335389714
4. Siquini W. Surgical Treatment of Pancreatic Diseases, Springer, [Internet]. 30.05.2010. [citirano 20.04.2022.]; 2010; 28-1-20137 Dostupno na: https://books.google.hr/books?hl=hr&lr=&id=aZ6jJj8DxdQC&oi=fnd&pg=PR15&dq=surgical+treatment+of+pancreatic+diseases&ots=4CWtEQQsWb&sig=rSbabexcqByRV1eSbAk4qBdKJ6Y&redir_esc=y#v=onepage&q=surgical%20treatment%20of%20pancreatic%20diseases&f=false
5. The WHO Classification of Tumours Board. Digestive System Tumours, 5th Edition World Health Organisation, Volume, 2019
6. Msd-prirucnici.placebo.hr [Internet]. MSD priručnik dijagnostike i terapije; Pankreatitisi; 2014. [citirano 21.04.2022.]; 2014; Dostupno na: <http://www.msd-prirucnici.placebo.hr/msd-prirucnik/bolesti-probave/pankreatitis>
7. Habashi S, Draganov PV. Pancreatic pseudocyst. World journal of gastroenterology: WJG. [Internet]. 7.01.2009. [citirano 21.04.2022.]; 7;15(1):38. Dostupno na: <https://www.ncbi.nlm.nih.gov/pmc/articles/PMC2653285/>
8. Msd-prirucnici.placebo.hr [Internet]. MSD priručnik dijagnostike i terapije; Akutni pankreatitis; 2014. [citirano 21.04.2022.]. Dostupno na: <http://www.msd-prirucnici.placebo.hr/msd-prirucnik/bolesti-probave/pankreatitis/akutni-pankreatitis>

9. Rodrigo L, Acute Pancreatitis: Intech [Internet]. 2011 [citirano 23.04.2022]; Dostupno na: https://bib.irb.hr/datoteka/574951.Acute_Pancreatitis.pdf
10. Msd-prirucnici.placebo.hr [Internet]. MSD priručnik dijagnostike i terapije; Akutni pankreatitis; 2014. [citirano 21.04.2022.]. Dostupno na: <http://www.msd-prirucnici.placebo.hr/msd-prirucnik/bolesti-probave/pankreatitis/kronicni-pankreatitis>
11. French JJ, Charnley RM. Chronic pancreatitis. Surgery (oxford). [Internet]. 1.05.2010 [citirano 23.04.2022]; 28(5):212-7. Dostupno na: https://www.1spbgmu.ru/images/home/universitet/Struktura/Kafedry/Gospitalnoy_hirurgii_2/literatura_eng/Chronic_pancreatitis.pdf
12. Machado NO, Al Qadhi H, Al Wahibi K. Intraductal papillary mucinous neoplasm of pancreas. North American journal of medical sciences. [Internet]. 7.05.2015.; [citirano 24.04.2022.]; 7(5):160. Dostupno na: <https://www.ncbi.nlm.nih.gov/pmc/articles/PMC4462811/>
13. Zhao Z, Liu W. Pancreatic cancer: a review of risk factors, diagnosis, and treatment. Technology in Cancer Research & Treatment. [Internet]. 23.12.2020.; [citirano 25.04.2022.]; 19:1533033820962117. Dostupno na: <https://journals.sagepub.com/doi/full/10.1177/1533033820962117>
14. McGuigan A, Kelly P, Turkington RC, Jones C, Coleman HG, McCain RS. Pancreatic cancer: A review of clinical diagnosis, epidemiology, treatment and outcomes. World journal of gastroenterology. [Internet]. 21.11.2018. [citirano 25.04.2022.]; 24(43):4846. Dostupno na: <https://pubmed.ncbi.nlm.nih.gov/30487695/>
15. Limburg J P, Dixon A D. Gastrointestinal neoplasia. Volume 45, Number 3. Gastroenterology Clinics of North America. September 2016.

16. Chaudhary P. Acinar cell carcinoma of the pancreas: a literature review and update. Indian journal of surgery. [Internet]. 7.06.2015. [citirano 26.04.2022]; 77(3):226-31. Dostupno na: <https://www.ncbi.nlm.nih.gov/pmc/articles/PMC4522262/>
17. Berković M, Zjačić-Rotkvić V, Goldoni V, Hrabar D, Karapandža N. Pancreatic neuroendocrine tumor presenting with carcinoid syndrome: case report. Acta clinica Croatica. [Internet]. 1.12.2003. [citirano 27.04.2022.]; 42(4):347-50. Dostupno na: <https://hrcak.srce.hr/14700>
18. Oneda E, Liserre B, Bianchi D, Rota L, Savelli G, Zorzi F, Zaniboni A. Diagnosis of mixed adenoneuroendocrine carcinoma (MANEC) after neoadjuvant chemotherapy for pancreatic and gastric adenocarcinoma: Two case reports and a review of the literature. Case Reports in Oncology [Internet]. 2.12.2019. [citirano 27.04.2022]; 12(2):434-42. Dostupno na: <https://www.ncbi.nlm.nih.gov/pmc/articles/PMC6600038/>
19. Ogbonna OH, Garcon MC, Syrigos KN, Saif MW. Mixed acinar-neuroendocrine carcinoma of the pancreas with neuroendocrine predominance. Case Reports in Medicine. [Internet]. 1.1.2013. [citirano 28.04.2022.]; 1;2013. Dostupno na: <https://www.hindawi.com/journals/crim/2013/705092/>
20. Trabelsi A, Yacoub-Abid LB, Mtimet A, Abdelkrim SB, Hammedi F, Ali AB, Mokni M. Gastrointestinal stromal tumor of the pancreas: A case report and review of the literature. North American Journal of medical sciences. [Internet]. 1.11.2009.[citirano 30.04.2022.]; (6):324. Dostupno na: <https://www.ncbi.nlm.nih.gov/pmc/articles/PMC3364637/>
21. Elgeidie A, Abou El-Magd ES, El-Maaty SR, El-Hawary AK. Pancreatic gastrointestinal stromal tumor: a case report. International journal of surgery case reports. [Internet]. 1.1.2016. [citirano 1.05.2022]; 1;29:67-70. Dostupno na: <https://www.ncbi.nlm.nih.gov/pmc/articles/PMC5099278/>

22. Chandrasegaram MD, Gill AJ, Samra J, Price T, Chen J, Fawcett J, Merrett ND. Ampullary cancer of intestinal origin and duodenal cancer-A logical clinical and therapeutic subgroup in periampullary cancer. *World Journal of Gastrointestinal Oncology*. [Internet]. 15.10.2017. [citirano 2.05.2022.]; 9(10):407. Dostupno na: <https://www.ncbi.nlm.nih.gov/pmc/articles/PMC5648984/>
23. Paluri R, Kasi A. Ampullary cancer. *StatPearls* [Internet]. 26.6.2021.[citirano 3.05.2022.]; Dostupno na: . <https://www.ncbi.nlm.nih.gov/books/NBK555958/>
24. Schmuck RB, de Carvalho-Fischer CV, Neumann C, Pratschke J, Bahra M. Distal bile duct carcinomas and pancreatic ductal adenocarcinomas: postulating a common tumor entity. *Cancer medicine*. [Internet]. 5.01.2016.[citirano 4.05.2022.]; (1):88-99. Dostupno na: <https://www.ncbi.nlm.nih.gov/pmc/articles/PMC4708893/>
25. Ahn DH, Bekaii-Saab T. Ampullary cancer: an overview. *American Society of Clinical Oncology Educational Book*. [Internet]. 1.01.2014.[citirano 4.05.2022.]; 34(1):112-5. Dostupno na: <https://www.ncbi.nlm.nih.gov/pmc/articles/PMC4966534/>
26. Romiti A, Barucca V, Zullo A, Sarcina I, Di Rocco R, D'Antonio C, Latorre M, Marchetti P. Tumors of ampulla of Vater: a case series and review of chemotherapy options. *World journal of gastrointestinal oncology*. [Internet]. 15.03.2012. [citirano 5.05.2022.]; 4(3):60. Dostupno na: <https://www.ncbi.nlm.nih.gov/pmc/articles/PMC3312930/>
27. Valli PV, Mertens JC, Sonnenberg A, Bauerfeind P. Nonampullary duodenal adenomas rarely recur after complete endoscopic resection: a Swiss experience including a literature review. *Digestion*. [Internet]. 2017; [citirano 6.05.2022.]; 96(3):149-57. Dostupno na: <https://www.karger.com/Article/Fulltext/479625#ref1>
28. Kakushima N, Kanemoto H, Tanaka M, Takizawa K, Ono H. Treatment for superficial non-ampullary duodenal epithelial tumors. *World journal of gastroenterology: WJG*. [Internet].

- 21.09.2014. [citirano 6.05.2022.]; 20(35):12501. Dostupno na: <https://www.ncbi.nlm.nih.gov/pmc/articles/PMC4168083/>
29. Bishop MA, Simo K. Pancreatectomy. InStatPearls [Internet] 21.09.2021. [citirano 15.04.2022.]; 2022; Dostupno na: <https://www.ncbi.nlm.nih.gov/books/NBK564309/>
30. MayoClinic.org [Internet]. Whipple procedure, PRC-20251900 [citirano 18.04.2022.]; Dostupno na: <https://www.mayoclinic.org/tests-procedures/whipple-procedure/about/pac-20385054>
31. Kleeff J, Diener MK, Z'graggen K, Hinz U, Wagner M, Bachmann J, Zehetner J, Müller MW, Friess H, Büchler MW. Distal pancreatectomy: risk factors for surgical failure in 302 consecutive cases. *Annals of surgery*. [Internet]. 1.04.2007. [citirano 19.04.2022.]; 2007;245(4):573. Dostupno na: <https://www.ncbi.nlm.nih.gov/pmc/articles/PMC1877036/>
32. Pubs.rsna.org [Internet]. Portomesenteric Venous Complications after Pancreatic Surgery with Venous Reconstruction: Imaging and Intervention, Inc.; 1-630-571-7873 [ažurirano 24.01.2020. citirano 19.04.2022.]. Dostupno na: <https://pubs.rsna.org/doi/full/10.1148/rg.2020190100>
33. Felsenstein M, Lindhammer F, Feist M, Hillebrandt KH, Timmermann L, Benzing C, Globke B, Zocholl D, Hu M, Fehrenbach U, Sinn BV. Perineural Invasion in Pancreatic Ductal Adenocarcinoma (PDAC): A Saboteur of Curative Intended Therapies?. *Journal of Clinical Medicine*. [Internet]. 11.01.2022. [citirano 7.05.2022.]; (9):2367. Dostupno na: <https://www.ncbi.nlm.nih.gov/pmc/articles/PMC9103867/>
34. Saka B, Balci S, Basturk O, Bagci P, Postlewait LM, Maithel S, Knight J, El-Rayes B, Kooby D, Sarmiento J, Muraki T. Pancreatic ductal adenocarcinoma is spread to the peripancreatic soft tissue in the majority of resected cases, rendering the AJCC T-stage protocol inapplicable and insignificant: a size-based staging system (pT1:≤ 2, pT2:> 2–≤ 4, pT3:> 4 cm) is more valid and clinically relevant. *Annals of surgical oncology*. [Internet]. 23.01.2016.

[citirano 10.05.2022.]; (6):2010-8. Dostupno na:
<https://www.ncbi.nlm.nih.gov/pmc/articles/PMC5389382/>

35. Ferrone CR, Pieretti-Vanmarcke R, Bloom JP, Zheng H, Szymonifka J, Wargo JA, Thayer SP, Lauwers GY, Deshpande V, Mino-Kenudson M, Fernández-del Castillo C. Pancreatic ductal adenocarcinoma: long-term survival does not equal cure. Surgery. [Internet]. 1.10.2012. [citirano 11.05.2022.]; 152(3):S43-9. Dostupno na: <https://scihub.se/10.1016/j.surg.2012.05.020>

10. ŽIVOTOPIS

Vjeran Kozjak rođen je 19.07.1997. godine u Čakovcu. Osnovnoškolsko obrazovanje završio je u I. osnovnoj školi Čakovec 2012. godine. Upisao je 2012. godine Gimnaziju Josipa Slavenskog u Čakovcu, opći smjer. Godine 2014. sudjeluje u razmjeni učenika u Amsterdamu. Integrirani preddiplomski i diplomski studij Medicine na Medicinskom fakultetu Sveučilišta u Rijeci upisao je godine 2016. Bio je demonstrator od 2017. do 2022. godine na Zavodu za anatomiju i od 2020. do 2022. godine na Zavodu za opću patologiju i patološku anatomiju. Tijekom 2021. i 2022. godine povremeno je radio na COVID-19 uzorkovanju u Specijalnoj bolnici Medico.