

# Značaj forenzičke radiologije u sudsko-medicinskoj praksi

---

**Kovačević, Iva**

**Master's thesis / Diplomski rad**

**2022**

*Degree Grantor / Ustanova koja je dodijelila akademski / stručni stupanj:* **University of Rijeka, Faculty of Medicine / Sveučilište u Rijeci, Medicinski fakultet**

*Permanent link / Trajna poveznica:* <https://um.nsk.hr/um:nbn:hr:184:631667>

*Rights / Prava:* [In copyright](#)/[Zaštićeno autorskim pravom.](#)

*Download date / Datum preuzimanja:* **2024-07-05**



*Repository / Repozitorij:*

[Repository of the University of Rijeka, Faculty of Medicine - FMRI Repository](#)



SVEUČILIŠTE U RIJECI

MEDICINSKI FAKULTET

INTEGRIRANI PREDDIPLOMSKI I DIPLOMSKI

SVEUČILIŠNI STUDIJ MEDICINE

Iva Kovačević

ZNAČAJ FORENZIČKE RADIOLOGIJE U SUDSKO-MEDICINSKOJ PRAKSI

Diplomski rad

Rijeka, 2022.

SVEUČILIŠTE U RIJECI

MEDICINSKI FAKULTET

INTEGRIRANI PREDDIPLOMSKI I DIPLOMSKI

SVEUČILIŠNI STUDIJ MEDICINE

Iva Kovačević

ZNAČAJ FORENZIČKE RADIOLOGIJE U SUDSKO-MEDICINSKOJ PRAKSI

Diplomski rad

Rijeka, 2022.

Mentor rada: Izv.prof.dr.sc. Valter Stemberga, dr.med.

Diplomski rad ocjenjen je dana \_\_\_\_\_ na Medicinskom fakultetu Sveučilišta u Rijeci, pred povjerenstvom u sastavu:

1. Prof.dr.sc. Dražen Cuculić, dr.med.
2. Prof.dr.sc. Dražen Kovač, dr.med.
3. Doc.dr.sc. Dora Fučkar Čupić, dr.med

Rad sadrži 37 stranica, 11 slika, 0 tablica, 40 literaturnih navoda.

## **Zahvala**

*Zahvaljujem se svom mentoru, izv.prof.dr.sc. Valteru Stembergi, na uloženom trudu i vremenu, susretljivosti, pristupačnosti i stručnoj pomoći tijekom izrade i pisanja ovog diplomskog rad.*

*Zahvaljujem se svojim roditeljima, te bratu Ivanu, na bezuvjetnoj podršci i strpljenju koje su mi pružili tijekom mog studiranja.*

## Sadržaj rada

<b>1. Uvod</b> .....	<b>1</b>
<b>2. Svrha rada</b> .....	<b>2</b>
<b>3. Radiološke tehnike i njihova primjena u sudskoj medicini</b> .....	<b>2</b>
3.1. Konvencionalna radiografija .....	2
3.2. Kompjutorizirana tomografija .....	3
3.3. Postmortalna kompjutorizirana tomografija .....	4
3.4. Postmortalna kompjutorizirana tomografija angiografija .....	5
3.5. Magnetska rezonancija .....	6
3.6. Postmortalna magnetska rezonancija .....	6
3.7. Perinatalni postmortalni ultrazvuk .....	7
3.8. Trodimenzionalno skeniranje površine .....	8
3.9. Multimodalno snimanje .....	9
<b>4. Forenzična radiologija u sudsko-medicinskoj praksi</b> .....	<b>10</b>
4.1. Identifikacija i procjena dobi .....	10
4.2. Procjena zaživotnog nasilja .....	12
4.3. Procjena iznenadne smrti .....	15
4.4. Procjena prirodnih uzroka smrti .....	15
4.4.1. Intrakranijalno krvarenje .....	15
4.4.2. Ishemijska bolest srca .....	16
4.4.3. Kardiomegalija .....	16
4.4.4. Hematoperikard .....	17
4.4.5. Disekcija aorte .....	18
4.4.6. Aneurizma aorte .....	18
4.4.7. Plućna tromboembolija .....	18
4.4.8. Pneumotoraks .....	19
4.4.9. Pneumonija .....	19
4.4.10. Gastrointestinalno krvarenje .....	20
4.4.11. Hemoperitoneum .....	21
4.4.12. Opstrukcija crijeva .....	21
4.4.13. Infekcije .....	21
4.5. Procjena nasilnih uzroka smrti .....	21
4.5.1. Trauma tupo-tvrđim mehaničkim sredstvom .....	21
4.5.2. Prostrjelne i ubodne rane .....	22
4.5.3. Vješanje .....	22
4.5.4. Utapanje .....	23
4.5.5. Spaljeni ljudski ostaci .....	23
4.5.6. Prometne nesreće .....	24
4.6. Postmortalna procjena bolesti COVID-19 .....	25
<b>5. Rasprava</b> .....	<b>26</b>
<b>6. Zaključci</b> .....	<b>29</b>
<b>7. Sažetak</b> .....	<b>30</b>
<b>8. Summary</b> .....	<b>31</b>
<b>9. Literatura</b> .....	<b>32</b>
<b>10. Životopis</b> .....	<b>37</b>

## **Popis skraćenica i akronima**

CT – engl. *Computed Tomography*, kompjutorizirana tomografija

Engl. – engleski

MRI – engl. *Magnetic Resonance Imaging*, magnetska rezonancija

MSCT – engl. *Multislice Computed Tomography*, višeslojna kompjutorizirana tomografija

PMCT – engl. *Postmortem Computed Tomography*, postmortalna kompjutorizirana tomografija

PMCTA – engl. *Postmortem Computed Tomography Angiography*, postmortalna kompjutorizirana tomografija angiografija

PMMR – engl. *Postmortem Magnetic Resonance Imaging*, postmortalna magnetska rezonancija

PMUS – engl. *Perinatal Postmortem Ultrasound*, perinatalni postmortalni ultrazvuk

## 1. Uvod

Forenzička radiologija je specijalizirano područje medicinske dijagnostike koje koristi radiološke tehnike u sudsko-medicinskoj praksi (1). Forenzička primjena dijagnostičke medicinske radiologije može biti jedna od metoda izbora u pravnoj struci za potrebe uspješnog vještačenja procesa medicinske naravi u sudskim postupcima (2).

Prvi zabilježeni slučaj korištenja radiologije u sudskoj medicini bio je incident koji se dogodio na Badnjak 1895. u Montrealu, kada je George Holder pucao u nogu Tolsonu Cunningu. Pokušaj lociranja metka sondiranjem nije uspio. Rana je zacijelila ali ostala simptomatska. Preporučila se pretraga konvencionalnom radiografijom, te je dobivena slika prikazala spljošteni metak između tibije i fibule. Indicirala se operacija koja je prošla uspješno, a radiogram se koristio kao dokazni materijal na sudu, te je rezultirao zatvorskom kaznom od 14 godina za Georgea Holdera zbog pokušaja ubojstva (3).

Premda je u početku primjene primarni cilj forenzičke radiologije bio procijeniti koštana tkiva, osobito uporabom konvencionalne radiografije, mogućnost procjene mekih tkiva također može ponuditi ključne nalaze s aspekta sudsko-medicinske prakse (1).

Virtualna obdukcija je pojam koji se koristi kod dokumentacije cijeloga tijela radiološkim metodama. Potencijalna je alternativna metoda konvencionalnoj obdukciji, a najčešće se koristi kod odbijanja iste od strane obitelji, ili kao komplementarni alat za bolju vizualizaciju postmortalnih promjena (4).



## **2. Svrha rada**

Svrha ovoga rada je procijeniti potencijal uporabe forenzičke radiologije u sudsko-medicinskoj praksi, opisati tehnike koje se koriste, kao i prednosti i nedostatke upotrebe istih, ali i mogućeg proširenja korištenih metoda i potencijalne dijagnostičke važnosti te rutinske primjene u budućnosti.

## **3. Radiološke tehnike i njihova primjena u sudskoj medicini**

### **3.1. Konvencionalna radiografija**

Konvencionalna radiografija je najranije korištena radiološka tehnika u sudskoj medicini. Metoda je temeljena na izlaganju tjelesnih struktura rendgenskim zrakama te njihovog projiciranja na radiografsku sliku sastavljenu od crno-bijelih tonaliteta različitog kontrasta, ovisno o razlici upijanja zraka od strane struktura. Može se primijeniti kao pomoćna metoda u vidu virtualne obdukcije dojenčadi, kod izrazitog truljenja, spaljenih ili na drugi način promijenjenim tijela i u slučajevima potrebe za identifikacijom. Korisna je i u određivanju dobi, ne samo u slučaju umrlih nego i u slučaju živih pojedinaca (5).

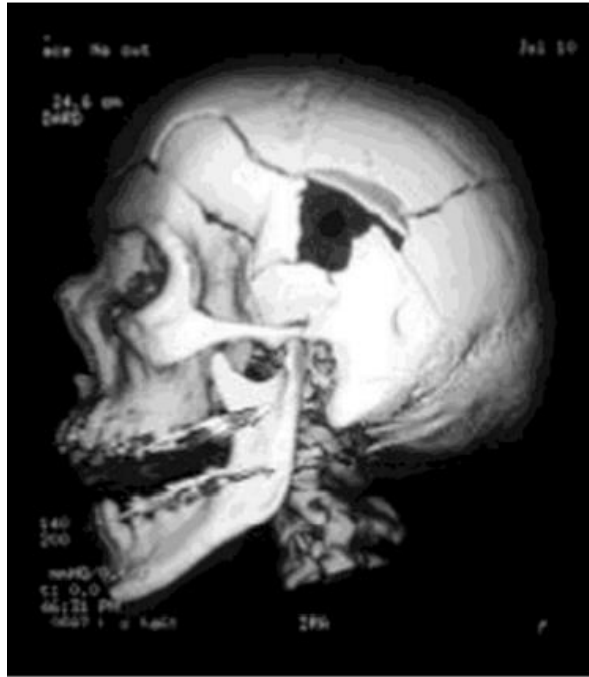Prednost konvencionalne radiografije leži i u činjenici da osigurava pojednostavljenu pohranu podataka, a omogućuje i vizualizaciju kosti te stranih tijela. Međutim, ne pruža mogućnost trodimenzionalne rekonstrukcije, postoji potreba za korištenjem osobne zaštitne opreme kod medicinskog osoblja i vizualizacija mekih tkiva je izrazito limitirana (5, 6).

### 3.2. Kompjutorizirana tomografija

CT je neinvazivna metoda korištena za proučavanje unutarnjih struktura tijela, temeljena na mjerenju i kompleksnom procesuiranju atenuacije rendgenskih zraka tkivom različite gustoće. Trenutno je glavna radiološka metoda za proučavanje unutarnjih organa (6).

Kod višeslojne kompjutorizirane tomografije (MSCT), dva ili više redova detektora nalaze se po obodu portala. Prisutnošću više redova detektora, debljina sekcije nije određena rendgenskom cijevi već konfiguracijom detektora, što omogućuje skeniranje tanjih dijelova i povećane prostorne razlučivosti. To je značajno povećalo i brzinu izvođenja ove tehnike, također smanjujući dozu zračenja. MSCT je stoga vrijedna metoda ne samo za strukturnu analizu, već i za studije fizioloških funkcija u stvarnom vremenu (6). Prednost MSCT-a cijeloga tijela je u dijagnostičkom pristupu kod politraume jer skraćuje vremenski interval početka liječenja (7).

MSCT pruža dobru vizualizaciju skeleta i plinovitih depozita (slika 1). Prednost je i veliki raspon slikovnih mogućnosti, kao i brza analiza. Nedostatak je limitirana upotreba u mekim tkivima, te potreba za specijaliziranom edukacijom medicinskog osoblja (6).



*Slika 1. Trodimenzionalni MSCT prostrijelne rane vatrenim oružjem.*

*Izlazna rana je vidljiva pogledom kroz otvor ulazne rane (8).*

### 3.3. Postmortalna kompjutorizirana tomografija

Iako je PMCT bolji od tradicionalne obdukcije u identifikaciji ozljeda koštanog sustava, stranih tijela i patološke nakupine plina, inferioran je kod potrebe identifikacije površinskih ozljeda i kardiovaskularnih abnormalnosti (9). PMCT je dragocjena tehnika u slučaju potrebe za detekcijom radiološki neprozirnih objekata i identifikacije traumatskih procesa, poput traume tupo-tvrdim mehaničkim sredstvom i krvarenja, u usporedbi s konvencionalnom obdukcijom. Međutim, vizualizacija mekih tkiva je limitirana (6). Unatoč tome, PMCT cijelog tijela osnova je za većinu pregleda u procesu virtualne obdukcije (9).

PMCT je idealna metoda za trodimenzionalnu rekonstrukciju, s odličnom sposobnošću vizualizacije koštanog sustava i plinova, kao i detekcije stranih tijela. Limitiranog je prikaza

mekih tkiva, organa i krvožilnog sustava, te postoji potreba za korištenjem osobne zaštitne opreme kod medicinskog osoblja (5, 6).

#### 3.4. Postmortalna kompjutorizirana tomografija angiografija

PMCTA je pouzdanija tehnika za ispitivanje sumnje na kardiovaskularnu patologiju i ozljede. U ranim fazama raspada PMCTA omogućuje točniju dijagnozu od PMCT-a (9). Osobito je učinkovita za određivanje izvora krvarenja u područjima koja su osjetljiva ili teško dostupna konvencionalnoj obdukciji, kao što su cerebrovaskularne ozljede, arterijska bolest ili traumatska smrt (6). PMCTA ima značajnu ulogu i u otkrivanju infarkta miokarda, plućne embolije i krvarenja. Zbog potrebe za korištenjem kontrasta prilikom izvođenja ove metode, prije izvedbe se mora uzeti uzorke urina i krvi za eventualno toksikološko ispitivanje, premda se pokazalo da ciljani PMCTA ne interferira s rezultatom (9).

PCMTA je minimalno invazivna metoda koja dobro vizualizira meka tkiva i organe, ponajprije krvožilnog sustava za kojeg je metoda izbora, osiguravajući i njegovu trodimenzionalnu rekonstrukciju (5). Prednost je mogućnost vizualizacije mikrostruktura kao i promatranje fizioloških procesa u stvarnom vremenu. Razina ekstravazacije kontrasta je niska, a moguće je i ispiranje ugrušaka krvi (6). Nedostatak PMCTA je dulje trajanje njezine provedbe, visok trošak, zahtjev za posebnom infrastrukturom, limitirano skladištenje podataka i potreba za specijaliziranom edukacijom medicinskog osoblja kako bi se ispravno interpretirali dobiveni rezultati (5, 6).

### 3.5. Magnetska rezonancija

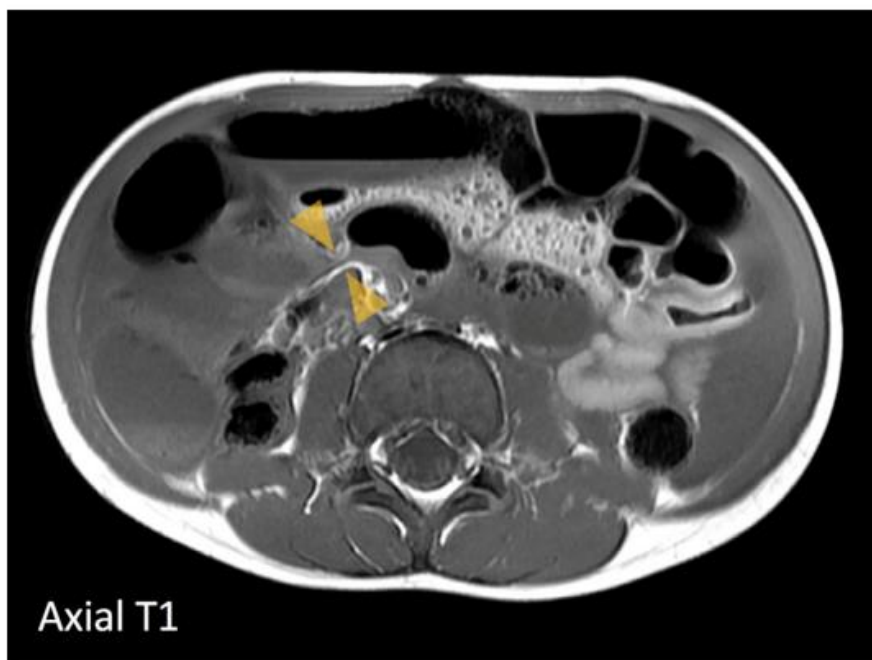
MRI prikazuje radiofrekventne signale koji su rezultat magnetizacije koja nastaje kada se tkivo stavi u jako magnetsko polje. MRI generira slike koje se značajno razlikuju od onih dobivenih drugim tehnikama snimanja. MRI može istovremeno i isključivo prikazati nekoliko značajki iz istog tkiva, što je korisno u situacijama u kojima patološki proces ima ciljani učinak isključivo na neke značajke istog tkiva, čime je mogućnost da će biti otkriven vjerojatnija. Osim toga, MRI može pratiti kemijske pomake u stanicama čime se mogu pratiti metabolički procesi u stvarnom vremenu (6).

MRI omogućuje trodimenzionalnu rekonstrukciju, te dobro vizualizira meka tkiva, organe i vaskularni zid. Prednost je što ne pruža rizik od zračenja. Međutim, metoda je skupa, pohrana podataka je limitirana, a potrebno je i više vremena za njezino izvođenje, kao i posebna infrastruktura te specijalizirana edukacija medicinskog osoblja za točnu interpretaciju dobivenih rezultata (5, 6).

### 3.6. Postmortalna magnetska rezonancija

PMMR se ne koristi toliko često kao PMCT zbog ograničenog pristupa, produljenog trajanja pretrage i teže interpretacije nalaza. Dok su intenziteti signala na PMMR snimkama tipično slični antemortalnim, donekle su ovisni o tjelesnoj temperaturi, te artefaktima koji su prisutni zbog truležnih plinova i ozljeda. Međutim, manjak artefakta pokreta značajna je prednost u prikazu anatomskih detalja u odnosu na antemortalne snimke. Iako je PMCT precizan u detekciji fraktura ekstremiteta, PMMR specifičnije procjenjuje je li fraktura nastala antemortalno ili postmortalno. Za razliku od PMCT-a na kojemu se obično vidi samo

likvefakcija mozga, PMMR omogućuje uvid u neke specifičnije anatomske detalje, te može otkriti intrakranijalno krvarenje, ekstra-aksijalne abnormalnosti, ozljede leđne moždine, ali i ozljede ligamenata. Također, PMMR je superioran u odnosu na PMCT u detekciji kontuzije srca i ishemije miokarda, te ozljeda mekih tkiva abdomena (slika 2). Isto tako, kod fetusa, PMMR ima veći značaj u odnosu na PMCT, ali se ta razlika smanjuje i ima sličnu preciznost kod starije dojenčadi i djece (9).

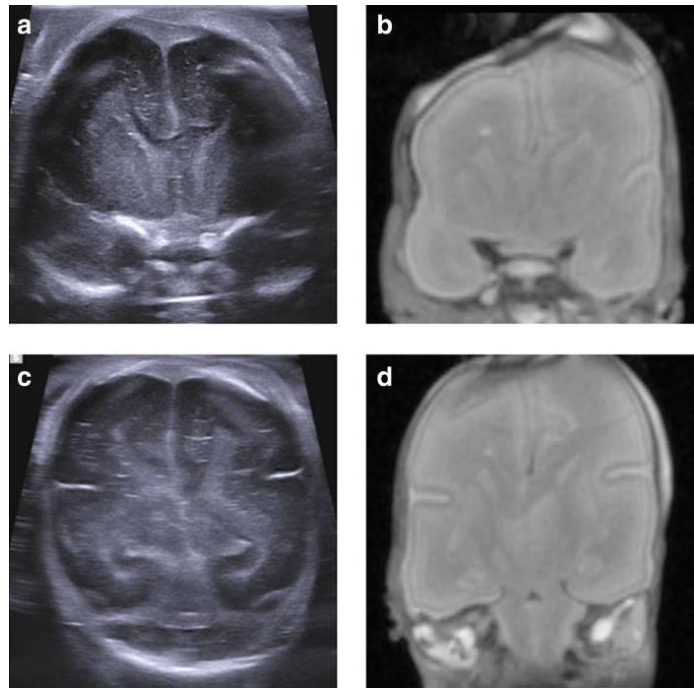


*Slika 2. Na PMMR-u abdomena vidljiva je hernija i opstrukcija tankog crijeva zbog Meckelovog divertikula povezanog s fibroznom trakom (strelice) (9).*

### 3.7. Perinatalni postmortalni ultrazvuk

PMUS je jeftin i široko dostupan, a može igrati važnu ulogu u procjeni smrti fetusa (9). PMUS može pomoći u perinatalnoj obdukciji, omogućujući vizualizaciju unutarnjih organa. PMUS-om je moguće procijeniti anatomiju mozga kroz prednju fontanelu, isto kao kod neonatalnog ultrazvuka žive djece (slika 3). Ova metoda je pokazala dobre stope podudarnosti

s obdukcijom, ali neke abnormalnosti, kao što su torakalna i srčana patologija, još uvijek mogu predstavljati problem i ostati glavno ograničenje u primjeni (10). Upotreba je ograničena i zbog nakupljanja truležnih plinova (9).



*Slika 3. Usporedba PMUS (a, c) i PMMR (b, d) mozga. Obje metode su ustanovile normalan izgled, što govori u prilog PMUS-u kao korisnoj tehnici pri detaljnoj analizi anatomije mozga, bez potrebe za korištenjem dodatnih radioloških metoda u procesu procjene (10).*

### 3.8. Trodimenzionalno skeniranje površine

Rizik od uništenja dokaza i dvodimenzionalna priroda tradicionalnog fotografiranja ograničavaju njegovu korisnost. Stoga je trodimenzionalno skeniranje površine dobra metoda za dokumentiranje vanjskih ozljeda. Korištenje posebnog softvera za fotogrametriju nad dvodimenzionalnim slikama može dati pouzdane podatke o veličini, dubini i volumenu ozljede. Ovaj je proces nedavno automatiziran, značajno smanjujući vjerojatnost ljudske pogreške

tijekom izgradnje modela, a otvorena je i mogućnost primjene ove tehnologije u kombinaciji s drugim radiološkim tehnikama, kao i upotreba u rekonstrukciji prometnih nesreća i ispitivanju ozljeda živih ljudi (6).

Trodimenzionalno skeniranje površine pruža dobru vizualizaciju površine u visokoj rezoluciji te je odlična metoda za trodimenzionalnu rekonstrukciju uz minimalne troškove i veliku mobilnost (5). Može se koristiti u procesu usporedbe oružja i ozljede, nema radijacije, a troškovi izvođenja su niski. Nedostatci su limitiranost na pregled površine, vremenska zahtjevnost, te potreba za specijaliziranom edukacijom za precizno konstruiranje modela, kao i potreba za posebnim softverom (6).

### 3.9.Multimodalno snimanje

Brzi razvoj nove tehnologije analize i obrade podataka omogućuje kombiniranje podataka prikupljenih različitim metodama u brojnim vremenskim razdobljima u svrhu novog načina vizualizacije informacija. Ova inovativna tehnika se neprestano usavršava, unatoč činjenici da je još uvijek u povojima. Već su provedene studije za kombiniranje makroskopskih i mikroskopskih tehnika snimanja kako bi se dobile informacije s poboljšanom prostornom razlučivosti (6).

Prednosti multimodalnog snimanja su veća preciznost, veća rezolucija slike, te mogućnost kombiniranja informacija površinskih i unutarnjih ozljeda. S druge pak strane, metoda je nedovoljno ispitana s ograničenim znanstvenim dokazima, trošak izvođenja je visok, a i vremenski je zahtjevna za izvedbu. Javlja se i problem pohrane podataka te potreba za specijalnom edukacijom medicinskog osoblja za preciznu interpretaciju (6).



## 4. Forenzična radiologija u sudsko-medicinskoj praksi

### 4.1. Identifikacija i procjena dobi

Usporedba antemortalnih i postmortalnih radioloških nalaza često se koristi u procesu identifikacije ljudskih ostataka, što omogućuje dostupnost medicinske dokumentacije u većini bolnica diljem svijeta. Upravo iz te potrebe, pohrana radioloških nalaza je, kao i vođenje evidencije zbog potencijalnih kasnijih pravnih problema za čije bi razrješenje i interpretaciju bili od koristi, od iznimne važnosti (4).

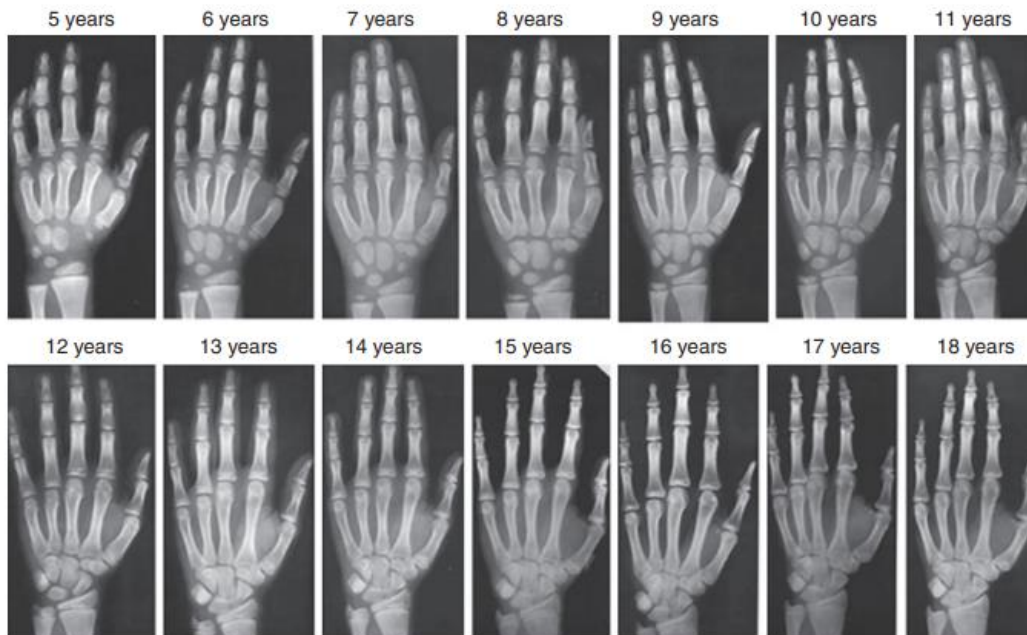
Korištenje preventivne odontologije značajno je smanjilo potrebu za restauracijom zuba, umanjujući pritom prisutnost dentalnih identifikatora koji se često koriste u konvencionalnoj obdukciji. Time je otežana mogućnost identifikacije osoba koje nikada nisu imale nikakav oblik stomatološkog liječenja. PMCT uz trodimenzionalnu rekonstrukciju slike, koja omogućuje uočavanje dodatnih morfoloških pokazatelja, može potencijalno poboljšati ishode identifikacije kod opsežno oštećenih ostataka (6).

Zbog velike distribucije radioloških pregleda među populacijom, koji mogu poslužiti kao antemortalni materijal, i mogućnosti radiološke analize na istoj anatomskoj lokaciji postmortalno, forenzička radiologija je kritična u procesu identifikacije (11).

Procjena dobi na temelju koštanih ostataka igra važnu ulogu u identifikaciji. Konvencionalna metoda procjene dobi na temelju morfoloških obilježja, kao što su degenerativne promjene ovisne o dobi, promjene pubične simfize, aurikularne površine i acetabuluma zdjelične kosti, sternalnog kraja rebara i zatvaranje sutura na lubanji, ocjenjuju se na temelju vizualne procjene, što dobrim dijelom ovisi o iskustvu. Nova metoda procjene dobi na temelju koštanih ostataka temelji se na primjeni strojnog učenja u kombinaciji s PMCT-om tijela kralješka. Brza je i

objektivna metoda identifikacije, te nudi preciznu mogućnost procjene dobi (12). Pritom, makroskopski obrasci okoštavanja i degeneracije mogu biti u točnoj korelaciji s dobi, omogućujući razlikovanje mlađih ili starijih od 40 godina u slučaju pregleda distalnog femura i koštanog zida prsnog koša, te u morfološkim promjenama između intervala dobi od 15 do 70 godina u slučaju zdjelice (6).

Važnost upotrebe konvencionalne radiografije na temelju radiograma kao povijesno jedne od prvih radioloških tehnika, također ima značaj koji se ne smije zanemariti ni danas. Greulich i Pyleov atlas temelji se na nizu radiograma šake i zapešća i još uvijek je najčešći pristup koji se u forenzičkoj praksi koristi za procjenu starosti dječje populacije (slika 4). Ovaj pristup temelji se na jednostavnoj usporedbi rendgenskih nalaza sa standardnim opisima atlasa, koji su podijeljeni prema spolu, a svaka faza uključuje opis koji može pomoći u točnoj procjeni dobi (11).



*Slika 4. Greulich i Pyleov atlas temeljen na nizu radiograma šake i zapešća omogućuje procjenu starosti dječje populacije (11).*

#### 4.2.Procjena zaživotnog nasilja

Forenzička radiologija može se primijeniti u pravnom struci u slučajevima potrebe za procjenom kaznenih djela protiv života i tijela (13).

Osim identifikacije stranih tijela, u prvom redu metaka, uporabom konvencionalne radiografije, korištenje dodatnih radioloških tehnika može pomoći u određivanju smjera, veličine i odnosa rane s okolnim organima, kao i različitih obrazaca ostalih oblika ozljeda i posljedično s njima povezanih pravnih aspekata (14).

S pogleda namjernog nanošenja tjelesnih ozljeda u djece, koštane frakture su drugi najčešći nalaz nakon lezija kože (15). Trauma glave primarni je nasilni uzrok smrti među djecom. Ozljede grudnog koša su česte, no obično se ne uoče na rutinskoj radiografiji ukoliko su akutne. Iako su prijelomi kralježnice rijetki, mogu imati ozbiljne posljedice. Postoji velika sumnja na zlostavljanje kada su prisutni prijelomi u ramenom pojasu. Prijelomi lubanje nisu uvijek pokazatelj zlostavljanja, osim u slučajevima kada su popraćeni intrakranijalnim oštećenjem ili neurološkim simptomima. Namjerna trauma trbuha ili prsnog koša novorođenčeta ili djeteta rjeđa je od traume skeleta, ali ima visoku stopu smrtnosti od 40 do 50% (3).

Općenito, svako dijete mlađe od jedne godine koje ima dokaze o tjelesnom zlostavljanju, kao i svako dijete bilo koje dobi koje ima dokaze o tjelesnom zlostavljanju popraćenom s encefalopatskim ili žarišnim neurološkim simptomima ili hemoragijskom retinopatijom, trebalo bi biti radiološki evaluirano pomoću MRI. Zbog svoje dostupnosti i velike osjetljivosti na akutna cerebralna krvarenja, kao i naknadne parenhimske abnormalnosti, CT se najčešće koristi u akutnoj procjeni neurološkog oštećenja, nakon što je dijete stabilizirano. U slučaju prisutnosti abnormalnih ili perzistirajućih kliničkih neuroloških znakova kod dvosmislenog

CT-a, potrebno je napraviti rani MRI. Kasne posljedice treba evaluirati MRI pretragom tri do šest mjeseci nakon incidenta (16).

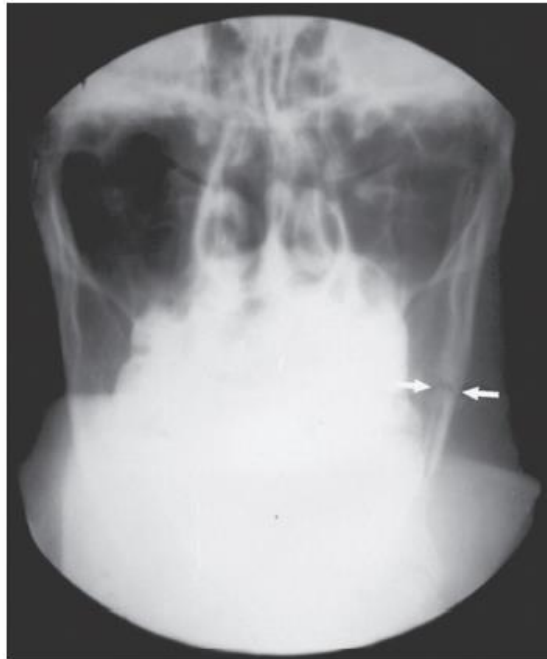
Smatra se da je CT bolji za dijagnozu prijeloma i subarahnoidalnog krvarenja, a MRI za subduralni hematom i potres mozga. Kada je riječ o otkrivanju epiduralnog hematoma, podjednako su učinkoviti i CT i MRI. Samo scintigrafijom može se otkriti oko 10% prijeloma. Iznimka je prijelom lubanje, koji se jasnije može otkriti na konvencionalnoj radiografiji. Kod scintigrafije treba uzeti u obzir normalno visoku aktivnost u rastućim perifernim dijelovima kostiju, što često onemogućuje prikaz nasilnih lezija, ali i više nego dvostruko veću dozu zračenja, kao i potrebu za sedacijom djeteta kako bi se izvelo dobro pozicioniranje (3).

CT snimke su od neprocjenjive važnosti u određivanju opsega ozljeda torakalne i trbušne šupljine. CT je također vrlo dobar u otkrivanju prijeloma rebara koje je teško uočiti na standardnoj radiografiji. MRI je izvrstan za procjenu ozljeda leđne moždine i ozljeda u i oko zglobova. Ultrazvuk ima ograničenu primjenu u mišićno-koštanom sustavu, ali je koristan u pregledu abdominalnih i retroperitonealnih visceralnih ozljeda (3).

Procjena na odjelima hitne medicinske pomoći ključna je za prepoznavanje zlostavljanja žena i starijih osoba, što predstavlja rastući problem (17). Nesreće motornih vozila i nasilje u obitelji dva su najčešća uzroka traume lica kod odraslih (3). Glava, vrat i lice najčešće su ozlijeđene regije tijela i široko su dostupne mete kod fizičkog zlostavljanja. Budući da su 90% stanovništva dešnjaci, u slučaju nasilja, lijeva strana lica je češće ozlijeđena nego desna. Nos, koji se nalazi u srednjoj trećini lica, najčešće je ozlijeđen. To je najvjerojatnije zbog istaknutosti nosa kao izbočine lica, ali i male snage potrebne za lom nosnih kostiju (17).

Pregledom bolničkih kartona odraslih žena koje su pretrpjele maksilofacijalnu traumu, ustanovljeno je da su prijelomi LeFort 1 i LeFort 2 otkriveni samo kod žrtava prometnih

nesreća, dok su prijelomi mandibularnog ramusa, tijela mandibule i ipsilateralnog kuta viđeni samo kod zlostavljanih žena (slika 5) (3).



*Slika 5. Prikaz frakture donje čeljusti lijevog tijela mandibule (strelice) na radiogramu fizički zlostavljane žene (3).*

Zlostavljanje starijih osoba ima razorne posljedice, ali često ostaje nezapaženo. Smatra se da je razlikovanje slučajnih i neslučajnih uzroka ozljeda kod starijih osoba teško, zbog promjena koje se javljaju s godinama, kao što su osteoporoza i atrofija mozga, a koje predisponiraju pojavi ozljeda kod relativno malih trauma (17).

Nasilne ozljede zadobivene u starijih su nespecifične i imaju neke sličnosti s onima koje se vide i kod zlostavljane djece i žena. Maksilofacijalne ozljede su visoko rangirane, kao i obrambene ozljede i one vezane uz hvatanje, stiskanje ili prisilno sputavanje (3).

### 4.3. Procjena iznenadne smrti

Iznenadna smrt je prirodna smrt koja se događa unutar šest sati od pojave simptoma kod naizgled zdrave osobe ili osobe čija bolest nije dovoljno ozbiljna da izazove smrt. Ova definicija zahtijeva da je pokojnik posljednji put viđen živ i da je normalno funkcionirao 24 sata prije nego što je pronađen mrtav u slučajevima smrti bez svjedoka, što je uobičajena situacija u forenzičkoj praksi (18).

U forenzičkoj radiologiji, PMCT se sve više koristi kao alat za trijažu nakon vanjskog pregleda i prije potpune, konvencionalne obdukcije (19).

Presuda o iznenadnoj ili neiznenadnoj smrti važna je u forenzičkoj dijagnozi. U procesu procjene, na PMCT-u se mogu promatrati nalazi šest intravaskularnih regija: uzlazne aorte, luka aorte, silazne aorte, desnog atrija, desne klijetke i debla plućne arterije. Prisutnost radiološkog nalaza s vizualno vodoravnom razinom koja obuhvaća gornja područja niske gustoće i donja područja visoke gustoće, odnosno prisutnost razine tekućine u srcu, pokazatelj je kratkog agonalnog razdoblja, što ukazuje na potencijalnu vrijednost PMCT-a u razlikovanju između slučajeva iznenadne i ne-iznenadne smrti, s dijagnostičkom osjetljivošću razine tekućine za iznenadnu smrt od 82.7%, te specifičnošću od 88.4% (20).

### 4.4. Procjena prirodnih uzroka smrti

#### 4.4.1. Intrakranijalno krvarenje

Dva najčešća tipa intrakranijalnog krvarenja koji se susreću rutinski kao uzroci prirodne smrti jesu intracerebralno i subarahnoidalno krvarenje. Kod mlađih pacijenata, bitno je napraviti toksikološki nalaz, jer je zlouporaba kokaina povezana s otprilike 70% uzroka intracerebralnog

krvarenja kod srednje dobne vrijednosti od 39 godina. Problem detekcije subarahnoidalnog krvarenja, koje je u praksi dvostruko rjeđe pojavnosti od intracerebralnog, prisutan je kako kod antemortalnih tako i postmortalnih radioloških tehnika, zbog otežane diferencijacije u odnosu na pseudo-subarahnoidalno krvarenje. Potonje je, naime, povezano uz oticanje mozga, hipoksičnu ishemijsku encefalopatiju, globalnu ishemiju i vensku kongestiju. PMMR moćan je dijagnostički alat u dijagnosticiranju intrakranijskog krvarenja, te je osjetljiviji od PMCT-a u detekciji lokacije subarahnoidalnih krvarenja, dok u detekciji epiduralnih i subduralnih hemoragijskih nalaza nema značajne razlike. Nadalje, otkrivanje intraventrikularnog krvarenja putem PMCT-a ili PMMR-a superiornije je od obdukcije (19).

#### 4.4.2. Ishemijska bolest srca

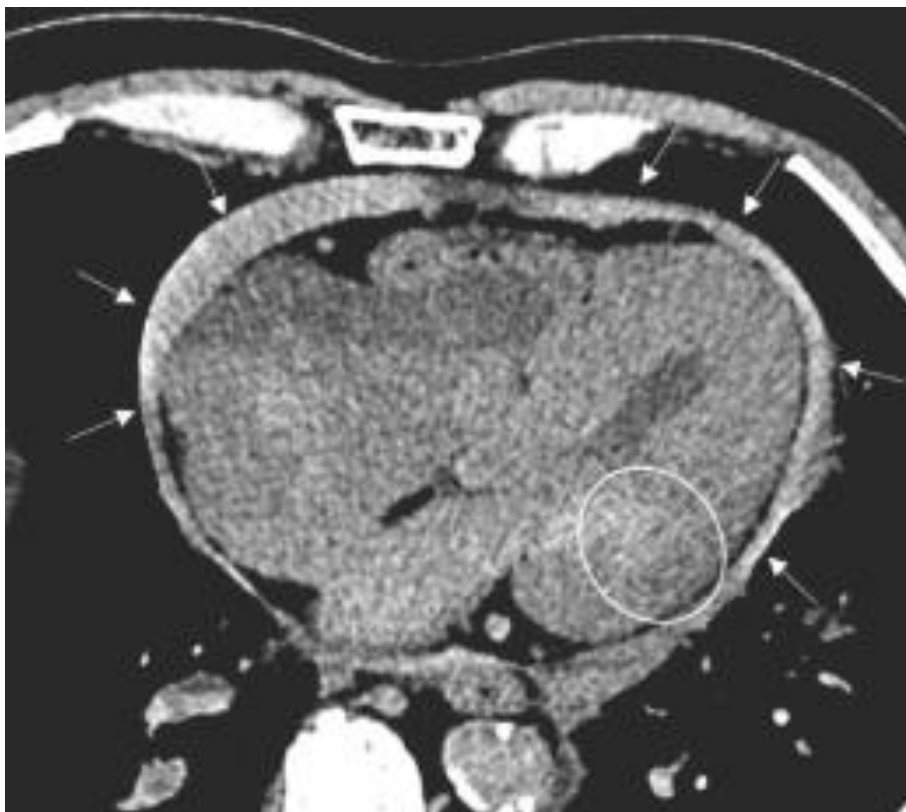Infarkt miokarda najčešći je uzrok smrti od strane kardiovaskularnog sustava. Najbolje se prikazuje uz pomoć PMMR, koji, osim što može ustanoviti područje infarkta, također prepoznaje njegovu starost, odnosno je li prethodilo akutno, subakutno ili kronično zbivanje. Ishemijska bolest srca dobro se prikazuje i uz pomoć PMCTA, gdje se jednostavno može identificirati teška stenoza koronarnih arterija i okluzija (19). PMCTA može vizualizirati arterije i procijeniti stupanj glavnih patoloških promjena (21). Upravo je ta karakteristika bitna u prepoznavanju iznenadne srčane smrti, čak i u slučaju kada se točan patomorfološki uzrok ne može ustanoviti (19). Ova metoda je jednostavna, pouzdana i visoko osjetljiva za utvrđivanje prisutnosti koronarne ateroskleroze (21).

#### 4.4.3. Kardiomegalija

U procjeni kardiomegalije, koja se smatra čestim uzrokom iznenadne smrti, masa srca je važan marker koji se može procijeniti pomoću PMCT-a i PMMR-a. Za predikciju kardiomegalije bitan je kardiorakalni omjer. Primjerice, uz pomoć PMCT-a, kod praga kardiorakalnog omjera od 0.57, može se postići specifičnost od 95% u dijagnosticiranju kardiomegalije (19).

#### 4.4.4. Hematoperikard

Hematoperikard se definira kao nakupljanje krvi u perikardijalnoj šupljini. U kliničkom okruženju, brza identifikacija je od velike važnosti, jer može doći do tamponade perikarda (22). Prisutnost krvi u perikardijalnoj šupljini može se identificirati na PMCT-u bez kontrasta, ali ipak, PMCTA i PMMR su metode izbora u identifikaciji uzroka hematoperikarda (slika 6). Međutim, važno je naglasiti da je dijagnoza perikardijalne tamponade prvenstveno klinička (19).



*Slika 6. Nalaz PMCT-a s vidljivom nakupinom krvi u perikardijalnoj šupljini (strelice) i nehomogenom zonom miokarda (zaokruženo) što ukazuje na rupturu kao uzroku hematoperikarda (19).*



#### 4.4.5. Disekcija aorte

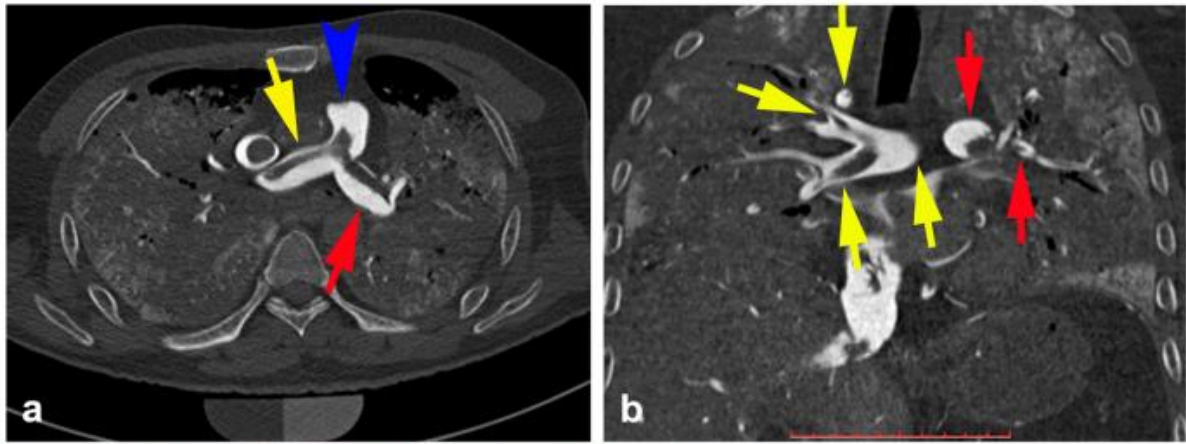
Na PMCT-u bez kontrasta može se dobro prikazati disekcija aorte. Poznati radiološki znakovi kao što su dislocirana kalcifikacija prema lumenu aorte i znak dvostruke sedimentacije, koji označava neravnomjernu razinu sedimentacije između pravog i lažnog lumena aorte, mogu se identificirati i omogućuju dijagnozu (23).

#### 4.4.6. Aneurizma aorte

Aneurizma aorte, zbog povećanog promjera lumena, može dovesti do velikog gubitka krvi u slučaju rupture (19). Na temelju antemortalne kliničke slike, postmortalnog vanjskog pregleda ili perimortalnog ultrazvučnog pregleda, teško je postmortalno postaviti dijagnozu rupturirane aneurizme aorte (24). PMCT je metoda izbora za identifikaciju ove patologije kao uzroka smrti. PMCTA omogućuje točnu lokalizaciju mjesta rupture (19).

#### 4.4.7. Plućna tromboembolija

Plućna tromboembolija je, zbog akutnog nastupa simptoma i iznenadne, neočekivane smrti, nerijedak uzrok smrti ustanovljen prilikom obdukcije. PMCT bez kontrasta je dobra metoda za definitivnu dijagnozu zbog vidljivosti tromba u području plućne cirkulacije. U slučaju dvojbenog nalaza, PMCTA, kao minimalno invazivna pretraga, omogućuje vizualizaciju defekta punjenja kontrasta u području plućne cirkulacije, a može se provesti i PMCT vođena biopsija za potvrdu dijagnoze (slika 7) (19). Infarkt pluća povezan s plućnom tromboembolijom rjeđa je pojava koja se može zamijeniti s infektivnom ili malignom bolesti pluća. PMCT bez kontrasta može ukazivati na infarkt pluća, ali lezije je teško razlikovati od drugih plućnih patologija, pa dodatni PMMR pluća može pomoći u dijagnozi i određivanju dobi plućnog infarkta u kratkom postmortalnom intervalu (25).



*Slika 7. PMCTA pluća uz prikaz debla (plava strelica), te desne (žuta strelica) i lijeve (crvena strelica) plućne arterije s vidljivim nedostatkom punjenja kontrastom (26).*

#### 4.4.8. Pneumotoraks

Pneumotoraks je prepoznata posljedica niza plućnih poremećaja, uključujući emfizema pluća, ciste, infekcije i tumora pluća, ali se u nekim slučajevima pojavljuje i spontano. Ako se stanje razvije u tenzijski pneumotoraks, može rezultirati medicinskom hitnoćom prvog reda i iznenadnom smrću. U tenzijskom pneumotoraksu relativno lako će se prikazati mjehurići zraka probijanjem torakalne stijenke pod vodom (27).

Međutim, budući da je kod konvencionalne obdukcije potreban poseban postupak pregleda, prisutnost pneumotoraksa može se lako i propustiti, a PMCT je radiološka metoda koja omogućuje dijagnozu (19).

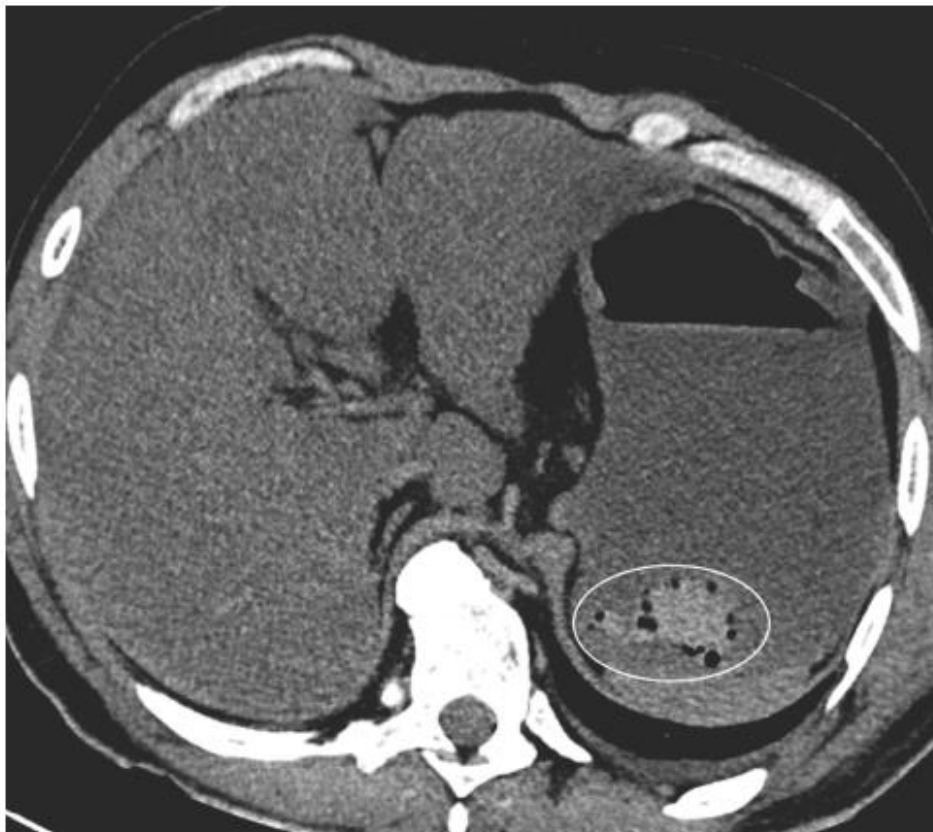
#### 4.4.9. Pneumonija

Pneumonija je jedna od najčešćih patologija pluća te jedan od vodećih uzroka smrti u svijetu. Radiološki izgled pneumonije uvelike varira i postmortalno predstavlja dijagnostički izazov zbog promjena povezanih s gustoćom plućnog parenhima ili dodatnog pleuralnog izljeva koji komprimira donji plućni režanj. Lobarna konsolidacija, uzorak mliječnog stakla, intersticijski infiltrati ili plućni apscesi mogu se otkriti. Važnost PMCT-a je u tome što može upozoriti na

moгуće opasne zarazne infekcije te omogućiti poduzimanje odgovarajućih zaštitnih mjera zdravstvenog osoblja tijekom obdukcije (19).

#### 4.4.10. Gastrointestinalno krvarenje

Krvarenje iz gastrointestinalnog sustava može se podijeliti na krvarenje iz gornjeg dijela, najčešće uzrokovano ulkusima, varikozitetima jednjaka i neoplazmama, te krvarenje iz donjeg dijela, gdje prednjači ono uzrokovano hemoroidima, kolitisom, divertikulozom, neoplazmama i angiodisplazijom. PMCT je vrijedan alat za dijagnozu gastrointestinalnog krvarenja, a PMCTA je metoda izbora ako je potrebno odrediti njegovu točnu lokaciju (slika 8) (19).



*Slika 8. PMCT abdomena s vidljivim gastrointestinalnim krvarenjem u vidu hiperdenzne sedimentirane strukture u želucu (zaokruženo) koja ukazuje na postojanje krvnog ugruška (19).*

#### 4.4.11. Hemoperitoneum

Hemoperitoneum se definira kao prisutnost slobodne krvi u peritonealnoj šupljini. Pritom, PMCT ima umjerenu osjetljivost i visoku specifičnost za otkrivanje izvora krvarenja. Specifični radiološki znakovi mogu biti povezani s različitim uzrocima krvarenja (28).

#### 4.4.12. Opstrukcija crijeva

Distenzija crijeva često ukazuje na opstrukciju (29). U 80% svih slučajeva etiologija crijevne opstrukcije odnosi se na adhezije, hernije i maligne bolesti. Osjetljivost i specifičnost CT-a u živih pacijenata doseže 95% za otkrivanje crijevne opstrukcije, a glavni nalazi su dilatacija proksimalnog dijela i dekompresija distalnog dijela crijeva (19).

PMCT je vrijedna metoda za prikaz opstrukcije crijeva u pokojnika s postmortalnim intervalom kraćim od tri dana. Otkrivanje crijevne opstrukcije može biti dijagnostički nagovještaj potencijalne sepse, osobito ako nema drugih uočljivih uzroka smrti (29).

#### 4.4.13. Infekcije

Tehnike poput PMCT, MSCT i MRI mogu pružiti gotovo isto toliko ili više informacija nego konvencionalna obdukcija u procjeni sumnjivih infekcija, s nekim primjerima u kojima je radiološkim metodama bilo moguće identificirati nove dijagnostičke znakove septikemije (6).

### 4.5. Procjena nasilnih uzroka smrti

#### 4.5.1. Trauma tupo-tvrđim mehaničkim sredstvom

U slučajevima traume tupo-tvrđim mehaničkim sredstvom, postupci kao što su PMCT i PMCTA pokazali su se učinkovitijima od konvencionalne obdukcije u dijagnosticiranju ozljeda kostura, otkrivajući teške prijelome koji bi inače ostali neotkriveni fizikalnim pregledom.

Nadalje, PMCT može jasno prikazati i ocrtati sitne prijelome na mjestima do kojih je teško doći konvencionalnom obdukcijom, kao što su kosti lica i kralježnice (6).

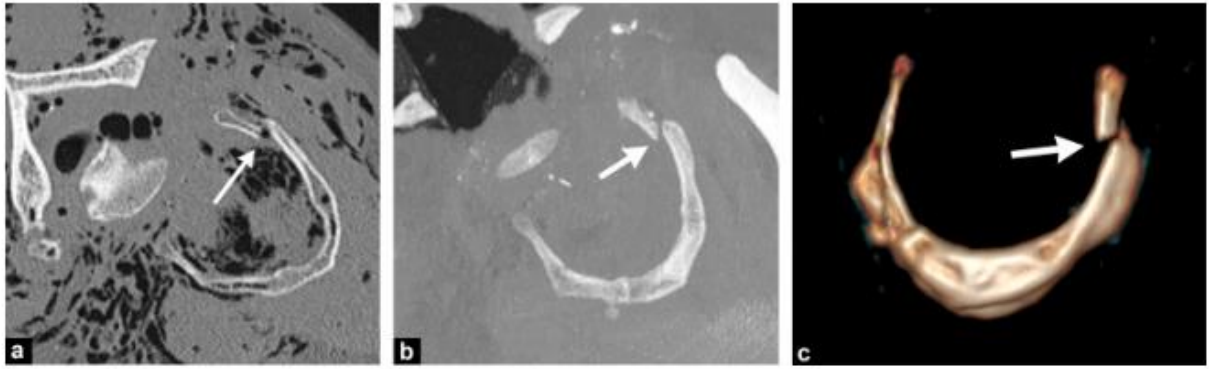
#### 4.5.2. Prostrijelne i ubodne rane

U slučaju balističke traume, PMCT pruža kritične informacije kao što su položaj metka, ulazne i izlazne rane, te put metka kod prostrijelnih rana na glavi (30). Omogućuje uvid u informacije o zahvaćenim organima i, kao rezultat toga, određivanju uzroka smrti, te sveobuhvatan pregled putanje metka (3).

PMCT bez kontrasta otežava uočavanje prostrijelnih i ubodnih rana u prsnom košu i trbušnoj šupljini. PMCTA, koja može pokazati curenje kontrastnog materijala u slučaju kardiovaskularnih ili čvrstih trauma organa, olakšava vizualizaciju (30). MRI pruža specifične informacije o oštećenju mekog tkiva uz cjelokupni dojam putanje projektila, te daje preciznije informacije o uzroku smrti, ali ne prikazuje dovoljno dobro čvrste predmete, kao što su metak ili druge strane čestice (3).

#### 4.5.3. Vješanje

U slučaju samoubojstva vješanjem, potkožni emfizem glave i vrata je čest i vidljiv na PMCT-u, a moguće je otkriti i, iako prevalencijom rijetke, potencijalno važne prijelome glave i vrata koji nisu vidljivi na konvencionalnoj obdukciji (slika 9) (31). PMCT može promijeniti uzrok smrti od samoubojstva u ubojstvo uz prisutnost prijeloma lubanje ili cerebralnog krvarenja kod obješene ili utopljene osobe (30).



*Slika 9. Na PMCT-u vidljiva fraktura vješanja u području većeg roga podjezične kosti na običnom (a, b) i trodimenzionalno rekonstruiranom prikazu (c) (30).*

#### 4.5.4. Utapanje

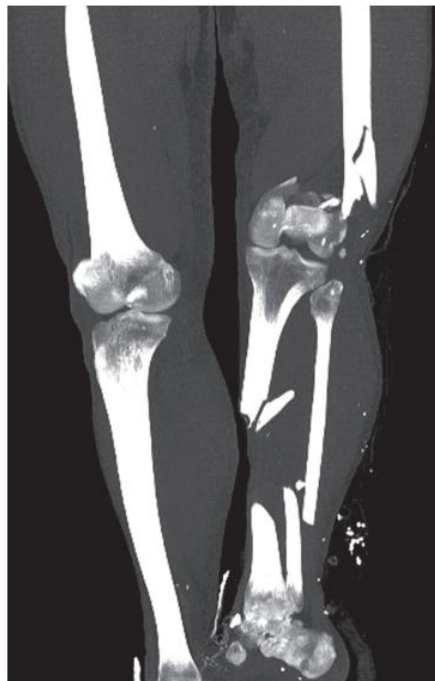
Kod utopljenika, tekućina ulazi u dišne putove, što uzrokuje laringospazam i posljedično hipoksiju. Laringospazam slabi kako hipoksija napreduje, dopuštajući tekućini da uđe u dišne putove. Konačno, tekućina ulazi u plućne alveole i alveolarni kapilarni sloj, uzrokujući plućni edem. U svakom slučaju utapanja, tekućina se nalazi u frontalnim sinusima, zračnim prostorima u mastoidnim nastavcima i dišnim putovima, a u 50 do 89% slučajeva se edem pluća može prikazati na PMCT-u (30).

#### 4.5.5. Spaljeni ljudski ostaci

PMCT je koristan za istraživanje i klasifikaciju spaljenih ljudskih ostataka. Sposobnost digitalnog uklanjanja slojeva mekog tkiva kako bi se vidjeli ostaci skeleta omogućuje forenzičkim radiolozima da brže procijene i kategoriziraju ostatke, što omogućuje dodatnu potvrdu korištenjem drugih tehnika, kojima se proučavaju morfološki aspekti skeletnih ostataka nakon što su povezani s jednom osobom (6).

#### 4.5.6. Prometne nesreće

Kod prometnih nesreća, pokazana je korisnost PMCT-a prvenstveno za koštana, a u manjoj mjeri za meka tkiva, kao i mogućnost lakšeg dijagnosticiranja u slučaju težih ozljeda. Naime, PMCT značajno poboljšava mogućnosti postmortalne dijagnoze u velikoj većini ozljeda kostiju, osobito u teško dostupnim područjima lubanje i kralježnice. Također, u nekim slučajevima nadopune konvencionalne obdukcije s PMCT-om, uganuća kukova i prijelomi donjih ekstremiteta lakše su se prepoznali (slika 10). Razlog tome mogao bi biti taj što detaljna disekcija donjih ekstremiteta kod žrtava prometnih nesreća nije standardna procedura. PMCT bez kontrasta je manje učinkovita metoda u slučaju proučavanja parenhimatoznih organa, te je otežan prikaz ozljeda unutar trbušne šupljine. Neizravne karakteristike poput prisutnosti nakupine plina, mjehurića plina u jetri na mjestu rupture ili prisutnost ugrušaka krvi u parenhimatoznim organima mogu se koristiti za procjenu mogućih oštećenja (32).



*Slika 10. PMCT donjih ekstremiteta sa složenom frakturom u području lijeve noge (32).*

#### 4.6. Postmortalna procjena bolesti COVID-19

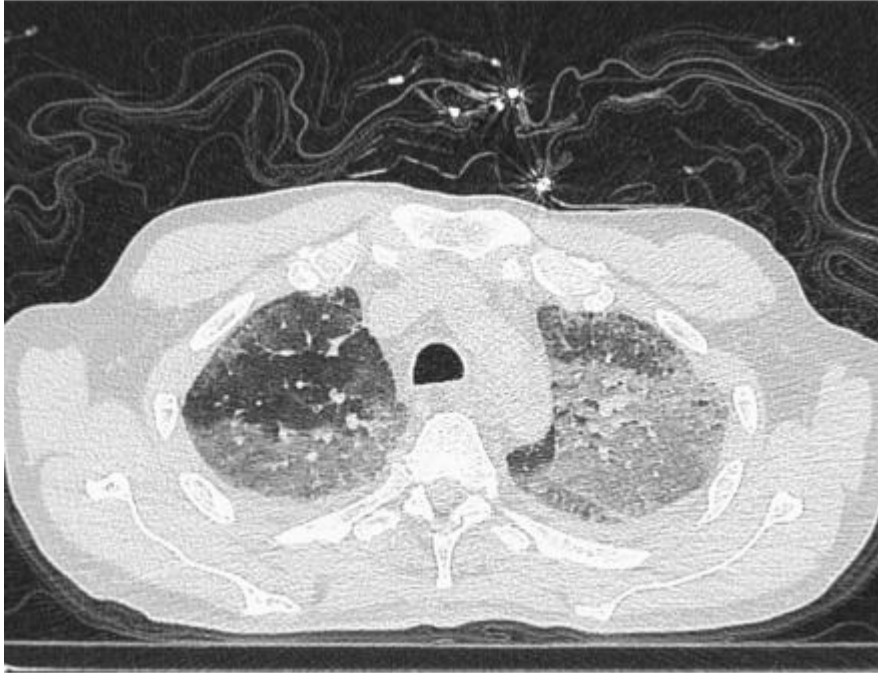CT ima značajnu korist kao dijagnostički alat za COVID-19 u kliničkom okruženju. Često se u slučajevima neprepoznate dijagnoze COVID-19 radi konvencionalna obdukcija (33).

S obzirom na rizik da zdravstveno osoblje tijekom konvencionalne obdukcije slučajno bude izloženo SARS-CoV-2 virusu, korištenje postmortalnih radioloških metoda virtualne obdukcije ima inherentnu prednost jer smanjuje opasnost od prijenosa infekcije (34).

PMCT se može koristiti kao učinkovit, neinvazivan način probira prirodnih bolesti, traume i zaraznih bolesti prije obdukcije. Stoga je razumno razmotriti njegovu potencijalnu korisnost kao trijažnog alata za procjenu bolesti COVID-19 kod preminulih, osobito u situacijama nedostupne anamneze ili atipične simptomatologije (33).

Prevladavajući radiološki nalazi COVID-19 pneumonije jesu bilateralni, mješoviti uzorak mliječnog stakla i konsolidacija, bilo u difuznoj ili perifernoj distribuciji (slika 11). Trakcijske bronhiektazije, loše definirane zaobljene konsolidacije i obrnuti halo znak korisni su za razlikovanje od drugih postmortalnih promjena. Nasuprot tome, pleuralni izljev, plućne kavitacije, limfadenopatija i kalcifikacije rijetko su prisutne kod COVID-19 pneumonije. Ovi karakteristični nalazi mogu uputiti na potrebu za testiranjem kontakata preminulog što dovodi do povećanog ukupnog otkrivanja bolesti (33).





*Slika 11. Na PMCT-u pluća vidljive su tipične promjene karakteristične za COVID-19 pneumoniju, koje uključuju posteriorno dominantni mješoviti uzorak mliječnog stakla (33).*

## **5. Rasprava**

Forenzička radiologija uključuje antemortalnu i postmortalnu radiološku procjenu bitnu za otkrivanje i dokumentiranje različitih patologija u sudsko-medicinskoj praksi (9). Sve do početka 21. stoljeća, metoda izbora u sudskoj medicini za medicinski pregled preminulih bila je konvencionalna medicinska obdukcija, temeljena na vanjskom pregledu, evisceraciji, disekciji organa s identifikacijom makroskopskih patologija i ozljeda, te histopatološkoj analizi, ukoliko je potrebna (6, 35).

Iako je konvencionalna obdukcija i dalje standard u otkrivanju uzroka smrti, ograničenja su uočena, u smislu problema s disekcijom kralježnice i većih kostiju, ali i nepouzdana detekcija patološke kolekcije plina, kao u slučaju pneumotoraksa (36).

Standardni izvještaj kod takvih obdukcija, gdje je upitna preciznost rezultata na temelju samog konvencionalnog nalaza, popraćena destruktivnim procesom same provedbe obdukcije, smanjuje mogućnost otkrivanja dodatnih ili razrješenja kontradiktornih informacija drugom obdukcijom (36). Upravo iz tog razloga, prednost je neinvazivnih metoda u forenzičkoj radiologiji, poput PMCT-a i PMMR-a, u utvrđivanju položaja različitih organa uz očuvanje integriteta ljudskog tijela (37).

Postmortalne radiološke tehnike mogu se koristiti u procesu virtualne obdukcije, samostalno ili u kombinaciji s konvencionalnom obdukcijom. Iako se konvencionalna radiografija koristi kao osnovna metoda forenzičke radiologije već duže od stotinu godina, napredne radiološke slikovne metode, kao što su PMCT i PMMR, u novije su vrijeme pronašle svoje mjesto primjene u sudsko-medicinskoj praksi (9). Također, ove se metode mogu koristiti kao alat za probir kod nasilnih uzroka smrti (38).

Premda su u slučaju pedijatrijske populacije kod uporabe neinvazivnih metoda, poput PMUS-a, zapažene neke prednosti, zbog ograničenih dokaza u usporedbi s konvencionalnom obdukcijom, ovakve metode nisu široko prihvaćene. Čini se da je PMMR obećavajuća alternativa konvencionalnoj obdukciji u fetusa, novorođenčadi i dojenčadi. Mana postmortalnih radioloških slikovnih metoda u dječjoj populaciji je činjenica da su, u slučaju nenasilne smrti, jedan od vodećih uzroka smrti u starije dojenčadi i djece infekcije, a ovim metodama se ne može dobiti tkivo za histopatološko i mikrobiološko ispitivanje (37).

Značaj forenzičke radiologije vidljiv je i iz primjera mogućnosti upotrebe u aktualnoj COVID-19 pandemiji. Naime, tijekom pandemije COVID-19, virtualna obdukcija pomoću PMCT-a pokazala se kao vrijedna postmortalna metoda u forenzičkoj procjeni smrti sa sumnjom na ili utvrđenom COVID-19 pneumonijom. Pokazalo se da su nalazi PMCT-a i histopatološki

rezultati vrlo slični, te se PMCT predlaže kao tehnika probira prije konvencionalne obdukcije ili kao način nadopune obdukcijских podataka (39).

Prednost forenzičke radiologije jest u tome što omogućuje otkrivanje dodatnih informacija koje bi inače ostale nezapažene tijekom konvencionalne obdukcije, kao i činjenica da omogućuje brzu, interaktivnu analizu i usporedbu ozljeda bez dodira. Kraće trajanje pregleda, povećana osjetljivost i činjenica da tijelo ostaje neometano, nadmašuju mnoge nedostatke upotrebe radioloških tehnika u sudsko-medicinskoj praksi. Međutim, konvencionalna obdukcija je obično i dalje potrebna u teškim slučajevima, kada je klinička i radiološka dijagnoza uzroka smrti ostala nejasna (6).

Sve u svemu, pozornost na detalje, svijest o zamkama u tumačenju radioloških nalaza i razmjena znanja između forenzičkog radiologa i specijalista sudske medicine, kao i razvoj novih radioloških tehnika, čimbenici su koji bi mogli pomoći da virtualna obdukcija postane vrlo točan, prvolinijski alat u sudsko-medicinskoj praksi (40). Nove radiološke tehnologije otvaraju vrata širokom rasponu mogućnosti za unapređenje vještačenja u sudsko-medicinskoj praksi općenito (6).

## 6. Zaključci

Forenzička radiologija specijalizirano je područje medicinske dijagnostike koje uključuje antemortalnu i postmortalnu radiološku procjenu otkrivanja i dokumentiranja čitavog niza patologija u sudsko-medicinskoj praksi, pružajući pritom mogućnost neinvazivne dijagnostike uz očuvanjem integriteta ljudskog tijela.

Premda je upotreba konvencionalne obdukcije standard u otkrivanju uzroka smrti, ima određena ograničenja, naročito kod potrebe za disekcijom teže dostupnih kostiju i detekcije patološke kolekcije plina. Međutim, u nekim slučajevima ima i prednosti nad korištenjem forenzičke radiologije, osobito kada je u pitanju nejasna dijagnoza nakon prethodne primjene kliničkih i radioloških metoda.

Tijekom COVID-19 pandemije, ustanovilo se da su nalazi PMCT-a i histopatološki rezultati COVID-19 pneumonije vrlo slični, te se PMCT predlaže kao tehnika probira prije konvencionalne obdukcije ili kao način nadopune obdukcijских podataka, čime se smanjuje rizik pobola medicinskog osoblja.

Virtualna obdukcija mogla bi postati, u usporedbi s konvencionalnom obdukcijom, precizan alat prve linije za potrebe vještačenja u sudsko-medicinskoj praksi, naročito razvojem novih radioloških tehnologija.

Ipak, zbog specifičnosti postmortalnih procesa, javlja se potreba za specijaliziranom edukacijom medicinskog osoblja, što otežava mogućnost rutinskog korištenja metoda forenzičke radiologije.

## 7. Sažetak

Forenzička radiologija je specijalizirano područje medicinske dijagnostike koje može biti od pomoći u sudskim postupcima, za potrebe uspješnog vještačenja procesa medicinske naravi. Nasuprot standardne konvencionalne obdukcije, virtualna obdukcija je pojam koji se odnosi na dokumentaciju cijeloga tijela radiološkim metodama, što omogućuje neinvazivnu dijagnostiku uz očuvanje integriteta ljudskog tijela. Forenzička radiologija bilježi svoje začetke u 19. stoljeću korištenjem konvencionalne radiografije, s porastom upotrebe razvojem novijih slikovnih metoda, koje omogućuju bolju vizualizaciju antemortalnih i postmortalnih tjelesnih promjena od sudsko-medicinskog značaja, kao i međusobnu usporedbu istih s ciljem identifikacije ljudskih ostataka. U slučajevima potrebe za procjenom kaznenih djela protiv života i tijela, osobito kod zaživotnih ozljeda s mogućnošću daljnjih sudsko-medicinskih postupaka, radiološki se mogu zapaziti neki od karakterističnih obrazaca ozljeda, posebice kod nasilja nad djecom, ženama i starijim osobama. U procjeni iznenadne smrti, te prirodnih i nasilnih uzroka smrti, forenzička radiologija može igrati ključnu ulogu za točnu dijagnozu, ali se metoda izbora razlikuje ovisno o tkivu i vremenu proteklom od nastupa smrti, za što je potreban ispravan odabir radiološke tehnike i interpretacija nalaza. Tijekom pandemije COVID-19, korištenjem forenzičke radiologije u dijagnozi pneumonije smanjuje se rizik pobola zdravstvenog osoblja prisutan u slučaju primjene konvencionalne obdukcije, što ukazuje na korist kod upotrebe u slučajevima zaraznih bolesti. U budućnosti, virtualna obdukcija bi mogla postati vrlo precizan alat prve linije prije konvencionalne obdukcije, osobito razvojem novih radioloških tehnologija koje otvaraju vrata širokom rasponu mogućnosti za unapređenje vještačenja u sudsko-medicinskoj praksi.

Ključne riječi: nasilje; obdukcija; radiologija; sudska medicina; uzrok smrti

## 8. Summary

Forensic radiology is a specialized field of medical diagnostics that can be helpful in court proceedings. Contrary to standard conventional autopsy, virtual autopsy refers to the documentation of the whole body with radiological methods, which allows for non-invasive diagnosis while preserving the integrity of the human body. Forensic radiology dates back to the 19th century with the use of conventional radiography. Increasing use of newer imaging methods allows for better visualization of antemortem and postmortem bodily changes of forensic importance, as well as their mutual comparison for identification of human remains. In cases where it is necessary to assess crimes against life and body, especially in antemortal injuries that offer the possibility of further forensic procedures, some characteristic radiological findings can be observed, especially in violence against children, women and the elderly. In assessing sudden death, as well as natural and violent causes of death, forensic radiology can play a key role in accurate diagnosis, with the method of choice depending on tissue of interest and time since death, which requires proper radiological technique selection and interpretation. During the COVID-19 pandemic, the use of forensic radiology in diagnosis of pneumonia reduces the risk of morbidity of healthcare workers in comparison with conventional autopsy, indicating the benefit of use in cases of infectious diseases. In the future, virtual autopsy could become a very precise first-line tool before conventional autopsy, especially with the development of new radiological technologies which offer a wide range of opportunities that could improve expertise in forensic practice.

Key words: autopsy; cause of death; forensic medicine; radiology; violence

## 9. Literatura

1. Clemente M, La Tegola L, Mattera M, Guglielmi G. Forensic Radiology: An Update. *Journal of the Belgian Society of Radiology*. 2017;101:21.
2. Sudska medicina [Internet]. Hrvatska enciklopedija, mrežno izdanje; 2021 [citirano 5.6.2022.] Dostupno na: <https://www.enciklopedija.hr/natuknica.aspx?id=58644>
3. Thali M, Viner M, Brogdon B. *Brogdon's forensic radiology*. 2nd ed. Boca Raton, FL: CRC Press; 2011.
4. Kahana T, Hiss J. *Forensic Radiology*. U: Tsokos M. *Forensic Pathology Reviews*. 3rd ed. Totowa, NJ: Humana Press; 2005. p. 443-58.
5. Grabherr S, Baumann P, Minoiu C, Fahrni S, Mangin P. Post-mortem imaging in forensic investigations: current utility, limitations, and ongoing developments. *Research and Reports in Forensic Medical Science*. 2016;6:25-37.
6. Varela Morillas Á, Nurgaliyeva Z, Gooch J, Frascione N. A review on the evolution and characteristics of post-mortem imaging techniques. *Forensic Imaging*. 2020;23:200420.
7. Wurmb T, Quaisser C, Balling H, Kredel M, Muellenbach R, Kenn W et al. Whole-body multislice computed tomography (MSCT) improves trauma care in patients requiring surgery after multiple trauma. *Emergency Medicine Journal*. 2010;28(4):300-4.
8. Thali M, Jackowski C, Oesterhelweg L, Ross S, Dirnhofer R. VIRTOPSY – The Swiss virtual autopsy approach. *Legal Medicine*. 2007;9(2):100-4.
9. Decker S, Braileanu M, Dey C, Lenchik L, Pickup M, Powell J et al. *Forensic Radiology: A Primer*. *Academic Radiology*. 2019;26(6):820-30.

10. Shelmerdine S, Sebire N, Arthurs O. Perinatal post mortem ultrasound (PMUS): a practical approach. *Insights into Imaging*. 2019;10(1):35.
11. De Angelis D, Messina C, Sconfienza L, Sardanelli F, Cattaneo C, Gibelli D. Forensic Radiology and Identification. U: Lo Re G, Argo A, Midiri M, Cattaneo C. *Radiology in Forensic Medicine*. 1st ed. Cham, CH: Springer; 2020. p. 63-85.
12. Imaizumi K, Usui S, Taniguchi K, Ogawa Y, Nagata T, Kaga K et al. Development of an age estimation method for bones based on machine learning using post-mortem computed tomography images of bones. *Forensic Imaging*. 2021;26:200477.
13. Kazneni zakon [Internet]. *Narodne novine*; 2011 [citirano 8.5.2022.] Dostupno na: [https://narodne-novine.nn.hr/clanci/sluzbeni/2011\\_11\\_125\\_2498.html](https://narodne-novine.nn.hr/clanci/sluzbeni/2011_11_125_2498.html)
14. Guglielmi G, Nasuto M, Pinto A. Forensic and medico-legal radiology: challenges, issues and new perspectives. *La radiologia medica*. 2015;120(9):777-8.
15. Nguyen A, Hart R. Imaging of non-accidental injury; what is clinical best practice?. *Journal of Medical Radiation Sciences*. 2018;65(2):123-30.
16. Aertsen M. An Update on Imaging in Child Abuse. *Journal of the Belgian Society of Radiology*. 2017;101:9.
17. Russo A, Reginelli A, Pignatiello M, Cioce F, Mazzei G, Fabozzi O et al. Imaging of Violence Against the Elderly and the Women. *Seminars in Ultrasound, CT and MRI*. 2019;40(1):18-24.
18. Lucena J. Sudden cardiac death. *Forensic Sciences Research*. 2019;4(3):199-201.
19. Baumeister R, Thali M, Ampanozi G. Postmortem radiological imaging of natural causes of death in adults – a review. *Forensic Imaging*. 2021;26:200473.
20. Kondou H, Tsuboi H, Takazakura R, Nakamura M, Bandou R, Ichioka H et al. Diagnosis of sudden death using postmortem CT. *Forensic Imaging*. 2020;23(12):200411.



21. Wan L, Shao Y, Zou D, Huang P, Li Z, Wang M et al. Diagnosis of coronary artery disease using targeted post-mortem computed tomography coronary angiography: a case report. *Forensic Sciences Research*. 2017;2(2):107-11.
22. Filograna L, Pugliese L, D'Onofrio A, Meucci R, Thali M, Floris R. Role of Postmortem CT in the Forensic Evaluation of Hemopericardium. *Seminars in Ultrasound, CT and MRI*. 2019;40(1):79-85.
23. Ampanozi G, Flach P, Fornaro J, Ross S, Schweitzer W, Thali M et al. Systematic analysis of the radiologic findings of aortic dissections on unenhanced postmortem computed tomography. *Forensic Science, Medicine, and Pathology*. 2015;11(2):162-7.
24. Makino Y, Yamamoto S, Shiotani S, Hayakawa H, Fujimoto H, Yokota H et al. Can ruptured abdominal aortic aneurysm be accurately diagnosed as the cause of death without postmortem computed tomography when autopsies cannot be performed?. *Forensic Science International*. 2015;249:107-11.
25. Herr N, Lombardo P, Jackowski C, Zech W. Diagnosis of pulmonary infarction in post-mortem computed tomography and post-mortem magnetic resonance imaging - a technical note. *International Journal of Legal Medicine*. 2020;134(5):1817-21.
26. Tian Z, Wang Z, Liu N, Wan L, Huang P, Li Z et al. Pulmonary PMCT angiography by right ventricle cardiac puncture: a novel, promising approach for investigating pulmonary thromboembolism. *International Journal of Legal Medicine*. 2021;135(3):913-20.
27. Finkbeiner WE, Ursell PC, Davis RL, Connolly AJ. *Autopsy Photography and Radiology*. U: Finkbeiner WE, Ursell PC, Davis RL, Connolly AJ. *Autopsy Pathology: A Manual and Atlas*. 2nd ed. Philadelphia, PA: Saunders, an imprint of Elsevier Inc.; 2009. p. 81-91.

28. Chatzaraki V, Thali M, Ampanozi G. Diagnostic accuracy of postmortem computed tomography for bleeding source determination in cases with hemoperitoneum. *International Journal of Legal Medicine*. 2021;135(2):593-603.
29. Gascho D, Schaerli S, Tuchtan-Torrents L, Thali M, Gorincour G. Use of Postmortem Computed Tomography to Detect Bowel Obstruction and its Relationship to the Cause of Death. *American Journal of Forensic Medicine & Pathology*. 2018;39(1):30-7.
30. Garetier M, Deloire L, Dédouit F, Dumousset E, Saccardy C, Ben Salem D. Postmortem computed tomography findings in suicide victims. *Diagnostic and Interventional Imaging*. 2017;98(2):101-12.
31. Elifritz J, Hatch G, Kastenbaum H, Gerrard C, Lathrop S, Nolte K. 1.8. PMCT findings in hanging. *Journal of Forensic Radiology and Imaging*. 2014;2(2):97.
32. Moskała A, Woźniak K, Kluza P, Romaszko K, Lopatin O. Usefulness of post mortem computed tomography versus conventional forensic autopsy of road accident victims (drivers and passengers). *Archives of Forensic Medicine and Criminology*. 2017;67(2):91-103.
33. Helmrich E, Decker L, Adolphi N, Makino Y. Postmortem CT lung findings in decedents with Covid-19: A review of 14 decedents and potential triage implications. *Forensic Imaging*. 2020;23:200419.
34. Kanchan T, Saraf A, Krishan K, Surekha B, Garg P, Misra S. COVID-19 pandemic: a reminder to develop forensic radiology facility. *The Journal of Infection in Developing Countries*. 2021;15(11):1593-6.
35. Roberts I, Benamore R, Benbow E, Lee S, Harris J, Jackson A et al. Post-mortem imaging as an alternative to autopsy in the diagnosis of adult deaths: a validation study. *The Lancet*. 2012;379(9811):136-42.

36. Daly B. Forensic Radiology: An Exciting and Developing Field That Needs More Trained Radiologists. *Academic Radiology*. 2019;26(6):831-2.
37. Rügger C, Bartsch C, Martinez R, Ross S, Bolliger S, Koller B et al. Minimally invasive, imaging guided virtual autopsy compared to conventional autopsy in foetal, newborn and infant cases: study protocol for the paediatric virtual autopsy trial. *BMC Pediatrics*. 2014;14:15.
38. Cirielli V, Cima L, Bortolotti F, Narayanasamy M, Scarpelli M, Danzi O et al. Virtual Autopsy as a Screening Test Before Traditional Autopsy: The Verona Experience on 25 Cases. *Journal of Pathology Informatics*. 2018;9:28.
39. Filograna L, Manenti G, Grassi S, Zedda M, Mecchia D, Briganti F et al. Analysis of the role of PMCT during the COVID-19 pandemic: A systematic review. *Forensic Imaging*. 2022:200505.
40. Worasuwanarak W, Peonim V, Srisont S, Udnoon J, Chudoung U, Kaewlai R. Comparison of postmortem CT and conventional autopsy in five trauma fatalities. *Forensic Imaging*. 2020;22:200389.

## 10. Životopis

Iva Kovačević rođena je 25.3.1997. u Rijeci. Nakon završetka osnovne škole „Fran Krsto Frankopan“ Krk, područna škola Malinska-Dubašnica i glazbene škole Ivana Matetića Ronjgova u Rijeci, upisuje Gimnaziju Andrije Mohorovičića u Rijeci. Po završetku srednjoškolskog obrazovanja i uspješnog polaganja ispita državne mature, s najbolje napisanim esejom iz hrvatskog jezika na razini države, upisuje Medicinski fakultet Sveučilišta u Rijeci.

Tijekom studija, aktivni je sudionik Kongresa hitne medicine i Hrvatskog kongresa o debljini, a također dio studija obnaša dužnost demonstratora na Zavodu za medicinsku biologiju i genetiku te Kliničkom zavodu za patologiju i citologiju za studente hrvatskog i engleskog studijskog programa. Uspješno završava radionicu „Kako napisati dobar prikaz slučaja“. Posljednje tri godine studija obavlja ljetnu stručnu praksu dijelom u KBC Rijeka na OHBP Sušak i dijelom u KBC Zagreb na Zavodu za gastroenterologiju i hepatologiju.

Dobitnica je Dekanove nagrade za izvrsnost kao najbolja studentica 5. godine studija Medicine. Na zadnjoj godini studija nominirana je za godišnju nagradu općine Dobrinj. Služi se engleskim i njemačkim jezikom. U slobodno vrijeme bavi se književnošću i pohađa tečaj kreativnog pisanja.