

Radikalna prostatektomija: od otvorene do robotske kirurgije

Rudelić, Luka

Master's thesis / Diplomski rad

2022

Degree Grantor / Ustanova koja je dodijelila akademski / stručni stupanj: **University of Rijeka, Faculty of Medicine / Sveučilište u Rijeci, Medicinski fakultet**

Permanent link / Trajna poveznica: <https://um.nsk.hr/um:nbn:hr:184:345057>

Rights / Prava: [In copyright](#) / [Zaštićeno autorskim pravom.](#)

Download date / Datum preuzimanja: **2024-11-08**



Repository / Repozitorij:

[Repository of the University of Rijeka, Faculty of Medicine - FMRI Repository](#)



SVEUČILIŠTE U RIJECI
MEDICINSKI FAKULTET
INTEGRIRANI PREDDIPLOMSKI I DIPLOMSKI
SVEUČILIŠNI STUDIJ MEDICINE

Luka Rudelić

RADIKALNA PROSTATEKTOMIJA:
OD OTVORENE DO ROBOTSKJE KIRURGIJE

Diplomski rad

Rijeka, 2022.

SVEUČILIŠTE U RIJECI
MEDICINSKI FAKULTET
INTEGRIRANI PREDDIPLOMSKI I DIPLOMSKI
SVEUČILIŠNI STUDIJ MEDICINE

Luka Rudelić

RADIKALNA PROSTATEKTOMIJA:
OD OTVORENE DO ROBOTSKA KIRURGIJE

Diplomski rad

Rijeka, 2022.

Mentor rada: izv. prof. dr. sc. Dean Markić, dr. med.

Diplomski rad ocjenjen je dana _____ na Sveučilištu u Rijeci, Medicinski fakultet, pred povjerenstvom u sastavu:

1. izv. prof. dr. sc. Romano Oguić, dr. med.
2. doc. dr. sc. Stanislav Sotošek, dr. med.
3. izv. prof. dr. sc. Josip Španjol, dr. med.

Rad sadrži 34 stranice, 5 slika, 0 tablica, 18 literaturnih navoda.

ZAHVALA

Zahvaljujem svojoj obitelji, posebice roditeljima, koji su me podržavali kroz sve godine studija i bez kojih ovo ne bi bilo moguće.

Također, zahvala kolegicama Pauli Radoš i Sari Rukavini na svoj nesebičnoj pomoći tijekom studiranja.

Posebna zahvala izv. prof. dr. sc. Deanu Markiću, dr. med. na mentoriranju pri izradi diplomskog rada.

Rad posvećujem baki Mariji Rudelić.

SADRŽAJ

1. UVOD.....	1
1.1. Anatomija i topografija prostate	1
2. SVRHA RADA.....	4
3. PREGLED LITERATURE NA ZADANU TEMU	5
4. OTVORENA RADIKALNA PROSTATEKTOMIJA	7
4.1. Preoperativna priprema za ORP	8
4.2. Tijek operativnog zahvata ORP.....	9
4.3. Komplikacije ORP zahvata	13
5. LAPAROSKOPSKA RADIKALNA PROSTATEKTOMIJA.....	14
5.1. Preoperativna priprema za LRP.....	15
5.2. Tijek operativnog zahvata LRP	16
5.3. Postoperativni protokol LRP	22
6. ROBOTSKA RADIKALNA PROSTATEKTOMIJA.....	24
6.1. Preoperativna priprema za RARP.....	25
6.2. Operativni postupak RARP	26
6.3. Postoperativni protokol za RARP	28
7. ZAKLJUČAK.....	29
8. SAŽETAK	30
SUMMARY	30
9. LITERATURA	31
10. ŽIVOTOPIS.....	34

POPIS SKRAĆENICA I AKRONIMA

PSA – prostata specifični antigen

DVK – dorzalni venski kompleks

NVS – neurovaskularni snop

RP – radikalna prostatektomija

LRP – laparoscopska radikalna prostatektomija

RARP – robotski asistirana radikalna prostatektomija

ORP – otvorena radikalna prostatektomija

DRP – digitorektalni pregled

APF – preprostatična mast

PSM – pozitivni kirurški rub

SV – sjemeni mjehurići

1. UVOD

Dijagnoza karcinoma prostate u samome je vrhu najčešće dijagnosticiranih vrsta raka muške populacije u svijetu. Jedan od značajnih komponenti ka ozdravljenju jest prostatektomija - operativni zahvat tijekom kojeg se uklanja cijela prostata. U slučaju indikacija za odstranjenje prostate u cijelosti, primjenjuje se operativni zahvat radikalne prostatektomije koji ujedno obuhvaća i odstranjenje periprostatične masti, seminalnih vezikula te se, ukoliko je indicirano, uklanjaju i regionalni limfni čvorovi.

Prostata tijekom ejakulacije luči tekućinu, koja hrani i štiti spermije, u mokraćnu cijev putem koje se izbacuje u obliku sjemena. Samim time, radikalna prostatektomija dovodi do neplodnosti zbog čega se pacijentima s planom proširenja obitelji savjetuje prezervacija sjemene tekućine. Tijekom zahvata nastoji se održati kontinencija te erektilna funkcija.

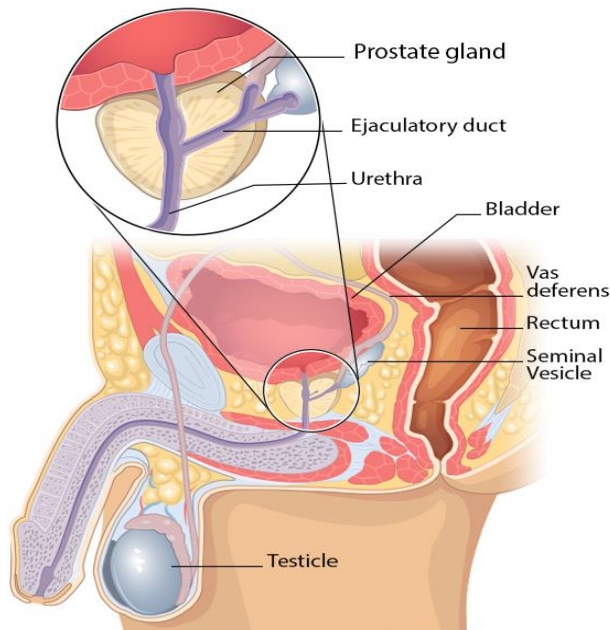
Postoje tri vrste radikalne prostatektomije - otvorena, laparoscopska i robotska, čije će se značajke i specifičnosti opisati kroz ovaj rad.

1.1. Anatomija i topografija prostate

Prostata je žljezdani inkapsulirani organ građen od fibromuskularnog i žljezdanog tkiva koji leži duboko u zdjelici i svojim oblikom podsjeća na kesten. Prosječni volumen prostate u mladog muškarca iznosi oko 20 ml, a veličine je 3 cm, od apeksa prema bazi, i 2,5 centimetra transverzalnog promjera. Gradi ju oko 40 razgranatih tubuloalveolarnih žlijezda između kojih se nalazi vezivo s mnoštvo snopova glatkih mišićnih vlakana. Žlijezde su kružno raspoređene oko prostatičnog dijela uretre te se pomoću prostatičnih duktula otvaraju u uretru lateralno od

kolikulusa seminalisa. Žljezdani sekret je mliječna tekućina koja svojom alkalnom reakcijom povisuje pH vagine te tako povećava pokretljivost spermija.

Prostata je svojim širokim dijelom, *basis prostatae*, okrenuta prema gore i fiksirana za fundus mokraćnog mjehura. Suprotno tome, *apex prostatae*, je okrenut prema dolje te je u odnosu s dijafragmom urogenitale koju čine dva mišića: musculus transversus perinei profundus i uretralni sfinkter. Također razlikujemo četiri površine: *facies anterior*, *facies posterior* te parne površine *facies inferolaterales*. *Facies anterior* je sa simfizom spojena puboprostatičnim ligamentima, *facies posterior* gleda prema rektoprostatičnom septumu (Denonvilliersova fascija) i rektumu, a musculus levator ani s jedne i druge strane hijatusa levatorijusa odgovara parnim površinama *facies inferolaterales*.



Slika 1. Prikaz sagitalnog presjeka muške zdjelice (1)

U prostatu, bliže prednjoj površini, ulazi *pars prostatica urethrae* dok joj na stražnjoj površini baze pristupaju ductuli ejaculatorii koji se u parenhimu organa otvaraju u mokraćnu cijev. *Ductus ejaculatorius* nastaje spajanjem duktusa seminalnih vezikula, koji se nalaze superolateralno od prostate, s ampularni djelom vas deferens, koji se nalazi medijalno od samih vezikula (Slika 1). Prostata ima dva režnja: *lobus dexter* i *lobus sinister* koji su odvojeni velikom brazdom na stražnjoj površini. *Lobus medius* ili isthmus prostatae je dio žlijezde koji se nalazi između prostatičnog dijela uretre i dvaju duktusa ejakulatorijusa. U tom dijelu, kod starijih muškaraca, može doći do hipertrofije koja potom pritišće izlazište uretre iz mokraćnog mjehura i uzrokuje niz simptoma od otežanog mokrenja do anurije.

Plexus prostaticus koji je sekundarni splet plexusa pelvinusa inervira prostatu. Irigacija je omogućena putem ogranaka arterije vesicalis inferior i a. vesicalis mediae, dok vene odvođe krv u plexus venosus prostaticus iz kojeg krv prima vena iliaca interna. Limfa se drenira pomoću limfnih žila u unutarnje ilijačne limfne čvorove.

2. SVRHA RADA

Prema istraživanju HZJZ-a iz 2020. godine, najčešće novodijagnosticirano sjelo raka u muškaraca je rak prostate. Radikalna prostatektomija, uz radioterapiju, ključan je terapijski dio u procesu liječenja karcinoma ograničenih na prostatu.

Obzirom na svakodnevni napredak u izvedbenoj tehnici ovog kirurškog zahvata, od iznimne je važnosti kontinuirano pratiti novitete svih operativnih vrsta s ciljem odabira najboljeg rješenja za pojedinog pacijenta.

Shodno navedenome, ovaj će rad obuhvatiti te opisati tri vrste radikalne prostatektomije - otvorenu, laparoskopsku i robotsku; s ciljem pobližeg predstavljanja specifičnosti operativnih tehnika.

3. PREGLED LITERATURE NA ZADANU TEMU

Radikalna prostatektomija je operativni zahvat pri kojemu se odstranjuje prostata zajedno s periprostatičnom masti, seminalnim vezikulima te, ako je indicirano, uklanjaju se i regionalni limfni čvorovi. Praksa radikalne prostatektomije u liječenju raka prostate značajno se razvila od svog uvođenja oko 1900. godine. U početku je ista rađena perinealnim pristupom, postupak koji se kasnije zamijenio retropubičnim, nakon što je prvi put kao takav opisan 1947.godine (Slika 2).

Prema istraživanju iz 2018. godine koje govori o novootkrivenim karcinomima i smrtnosti prema spolu u Republici Hrvatskoj, vodeći uzrok je upravo rak prostate.(2) Široka primjena prostate specifičnog antigena (PSA) uz digitorektalni pregled (DRP) rezultirala je ranijom dijagnozom raka prostate od kojih je većina klinički ograničena na sami organ. Upravo je rak prostate glavna indikacija za radikalnu prostatektomiju koja je prikladna za muškarce s bolešću srednjeg i visokog rizika (Gleasonov score 7-9) te kod kojih je radioterapija kao izbor liječenja bila neuspješna.

Budući da ukupni morbiditet i mortalitet povezan s karcinomom prostate ne ovise samo o agresivnosti tumora već i o očekivanom životnom vijeku bolesnika, odabir kandidata za radikalnu prostatektomiju zahtijeva sveobuhvatnu procjenu. Pri samoj odluci moramo uzeti u obzir da je pacijent do 70 godina starosti ili da će nakon zahvata živjeti još 10 ili više godina. Vjerojatnost postizanja izlječenja nakon radikalne prostatektomije snažno utječe na omjer rizika i koristi od samog zahvata. Također, na odluku o odabiru radikalne prostatektomije treba utjecati i morbiditet kirurške intervencije.

Ovaj zahvat spriječava daljnje metastatsko širenje potencijalno smrtonosnih klonova stanica raka prostate te su pojedina istraživanja pokazala da bi čak bilo prikladno ponuditi radikalnu prostatektomiju muškarcima s malim metastatskim opterećenjem (čvorovi i/ili kosti) kao dio

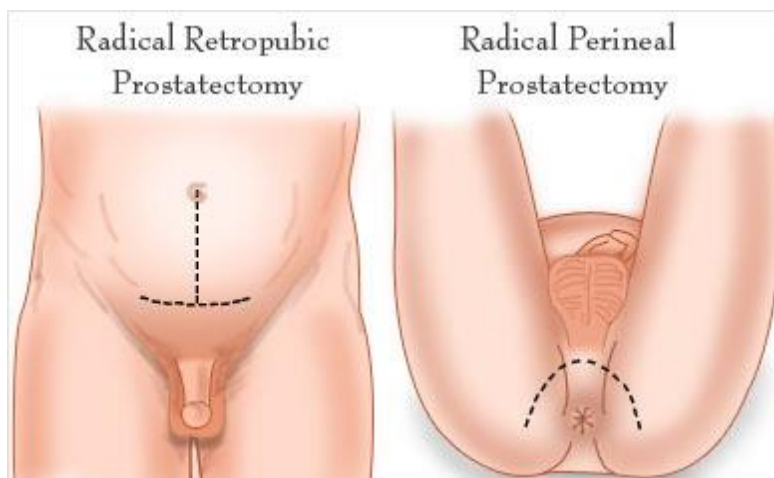
multimodalnog terapijskog pristupa. Kako su vrste liječenja raka prostate sve raznovrsnije, uporaba kirurškog zahvata može se činiti manje relevantnom. Međutim, promjena demografije raka prostate znači da radikalna prostatektomija ostaje važna i korisna opcija kod mnogih muškaraca.

Otvorena kirurška metoda danas je sve više zamijenjena minimalno invazivnim metodama. Radikalna prostatektomija, sve se više koristi kao prvi korak u multiterapijskom pristupu u uznapređaloj lokalnoj, pa čak i ranoj metastatskoj bolesti. Međutim, suvremeni molekularni uvidi omogućili su nekim muškarcima da izbjegnu kiruršku intervenciju kada je bolest fenotipski indolentna, a upotreba aktivnih programa nadzora nastavlja se razvijati diljem svijeta. (3)

4. OTVORENA RADIKALNA PROSTATEKTOMIJA

Otvorena radikalna prostatektomija (Slika 2) vrsta je operativnog zahvata tijekom koje se rez dužine do 15 centimetara radi od pupka do simfize ili kirurg radi poprečni rez neposredno iznad simfize (Pfannenstielov rez). (4)

Indikacija za otvorenu radikalnu prostatektomiju je u prvom redu rak prostate. Uz to u obzir se moraju uzeti drugi čimbenici poput: pacijentove starosti (do 70 godina) ili da će nakon zahvata živjeti još 10 ili više godina te da omjer koristi od samog zahvata nadilazi njegove rizike.



Slika 2. Prikaz mogućih pristupa ORP (5)

Kontraindikacije su nedavni kirurški zahvat na abdomenu, akutni infarkt miokarda, visok stupanj pretilosti, opće loše stanje bolesnika, nekontrolirana koagulopatija.

Ciljevi moderne otvorene radikalne prostatektomije su uklanjanje prostate “en block” s negativnim kirurškim rubovima te minimiziranje gubitka krvi uz očuvanje potencije i urinarne kontinencije.

(6) Operacija obično traje 2 do 4 sata, ovisno o čimbenicima kao što su poštuda živaca i limfadenektomija.

4.1. Preoperativna priprema za ORP

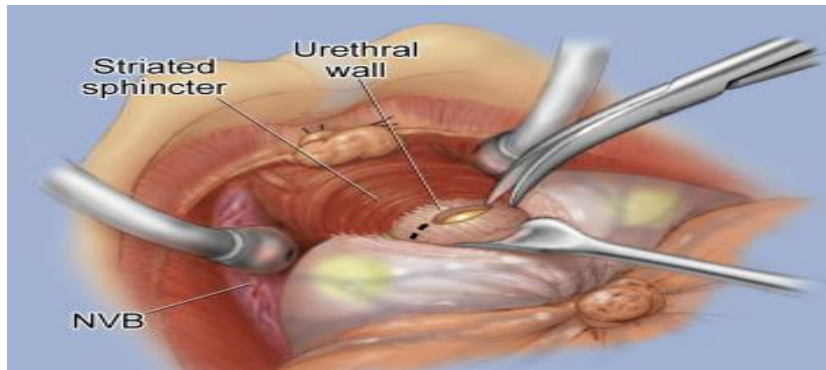
Važna je preoperativna procjena funkcije mokraćnoga mjehura i spolne funkcije bolesnika. Isto tako su od iznimne važnosti prijašnja kirurška i medicinska anamneza, prethodne operacije zdjelice i/ili abdomena, radioterapija zdjelice, transuretralna kirurgija i operacije ingvinalne kile. Sve navedeno može utjecati na perioperativne i funkcionalne ishode. Pregled preoperativnog PSA, rezultat biopsije, veličina prostate i stadij tumora pomažu pri raspravi o očekivanom postoperativnom tijeku oporavka i mogućim komplikacijama. Prije operacije potrebno je odrediti pacijentovu krvnu grupu te kontrolirati biokemijske/hematološke parametre.

U operacijskoj dvorani, ORP se izvodi u općoj anesteziji. Od profilakse, primjenjuju se antibiotici te profilaksa venske tromboembolije prema protokolu ustanove ili želji kirurga. U pripremi, bolesnik leži na leđima te mu pod lumbosakralni dio kralježnice podmetnemo prijelomnik da si na taj način olakšamo pristup suprapubičnoj regiji (lagana hiperekstenzija). Mora se paziti da se izbjegne pretjerana hiperekstenzija operacijskog stola, osobito u pretilih bolesnika i bolesnika s već postojećom patologijom kralježnice ili nedavnim kirurškim zahvatom.

Zatim se izvodi sterilna priprema kože i postavljanje urinarnog katetera. Kirurg s dominantnom rukom ponajprije stoji na odgovarajućoj strani pacijenta kako bi si omogućio optimalan pristup zdjelici. Tijekom zahvata, dobra vizualizacija je ključna kako za postizanje potpune resekcije tumora tako i za funkcionalne ishode te se može maksimizirati upotrebom lupa s povećanjem od 2,5 puta. (7)

4.2. Tijek operativnog zahvata ORP

Zahvat započinje rezom te se Retziusov prostor prikaže pažljivom tupom disekcijom. Pažnja je usmjerena na ilijačne i obturatorne žile koje se odvoje od prostate kako bi se spriječilo nenamjerno krvarenje zbog oštećenja malih perforirajućih žila.



Slika 3. Prikaz Pfannenstielovog reza s postavljenim retractorima (8)

U slučaju izvedbe limfadenektomije, ista se, najčešće, radi prije prostatektomije. Fiksni retractor, kao što je Book-Walter, koristi se za pomicanje mokraćnog mjehura i gornjeg peritoneuma, a dva do četiri retractora se postavljaju na trbušnu stijenku radi adekvatnog prikaza operacijskog polja (Slika 3). (7)

Nakon podvezivanja površinskog dorzalnog venskog kompleksa i uklanjanja periprostatične masti, elektrokauterom ili škarama se obostrano otvara endopelvična fascija na spoju prostate s bočnom stijenkom zdjelice. Mora se paziti da se izbjegne periprostatični venski pleksus tako što se napravi rez lateralno od prostate. Endopelvični rez se proširi anteriorno i medijalno do puboprostatičnih ligamenata. U pojedinim slučajevima ovdje se susreću pomoćne pudendalne žile koje treba sačuvati ako je moguće, kako bi se olakšao postoperativni oporavak erektilne funkcije.

Prostata se zatim pomiče prema stražnjoj strani kako bi se omogućilo odvajanje od puboprostatičnih ligamenata. Pubo-uretralne nastavke treba poštediti, gdje je to moguće, za strukturnu potporu vanjskom sfinkteru koji održava kontinenciju. (9)

Potom se incidira lateralna fascija prostate i radi se početna mobilizacija neurovaskularnih snopova s prednjeg i lateralnog dijela prostate. Radi se visoki rez na anteriornom dijelu fascije prostate kako bi se očuvao što veći dio periprostatičnog neurovaskularnog tkiva. Mobilizacija neurovaskularnog snopa apeksa prostate provodi se samo 5 mm posteriorno od spoja uretre i prostate kako bi se izbjegla devaskularizacija i deinervacija aktivnog sfinktera uretre. Duljina ekspozicije uretre dovoljna je samo da omogući naknadno umetanje šavova za uretrovezikalnu anastomozu nakon uklanjanja prostate.

Nakon toga se izvodi tupo mobilizacija neurovaskularnog snopa sa stražnjeg vrha te se posteriorna fascija prostate tupo podijeli.

Kontrola dorzalnog venskog kompleksa (DVK) prepoznata je kao jedna od ključnih komponenti kod izvođenja radikalne prostatektomije. Dok dobra hemostaza promiče jasno operativno polje, loša kontrola DVK-a može rezultirati teškim krvarenjem. Opisane su različite metode za kontrolu DVK-a sa ili bez seciranja puboprostatičnih ligamenata. U suštini je važno jasno identificirati dva membranska sloja između kojih je DVK postavljen. Površinska membrana je nastavak endopelvične fascije, dok je dublja membrana fascija prugastog vanjskog sfinktera. Identificiranje ovih slojeva osigurava odgovarajuće postavljanje šavova, adekvatnu hemostazu i sprječava slučajno uključivanje sfinktera. U većini bolesnika DVK se podveže u razini lobus mediusa s pažnjom da se pri tome u šav ne zahvati posterolateralno tkivo koje sadrži lateralnu fasciju prostate i neurovaskularni snop. Ukoliko dođe do krvarenja iz DVK-a treba ga adekvatno riješiti prije nastavka zahvata.

Apikalna disekcija jedan je od najvažnijih i najtežih dijelova zahvata. Mora se paziti da se DVK i apeks prostate razdijele bez ostavljanja pozitivnih kirurških rubova ili oštećenja neurovaskularnog snopa prekomjernom trakcijom ili elektrokauterizacijom ukoliko se izvodi operacija poštede živaca. Nakon što je DVK podijeljen i osiguran, vrh prostate treba izravno vizualizirati blagom retrakcijom prostate. Izvodi se precizna disekcija u blizini uretre neposredno ispod apeksa, izbjegavajući oštećenje Walshovih stupova (NVS s obje strane uretre). Walshovi stupovi su tada odijeljeni od uretri i apeksa prostate.

Poprečna vlakna vanjskog sfinktera pričvršćena su na površinu distalnog vrha prostate. Poprečnoprugasta vlakna se potiskuju te se mogu vidjeti uzdužna glatka mišićna vlakna koja ulaze u prostatu. Kako se otvara kut između prostate i simfize, gornja površina sfinktera i njegova vlakna koja idu prema vrhu prostate mogu se prikazati u potpunosti. Vrh apeksa sada bi trebao biti vidljiv u cijelosti, a rez uretre se može napraviti distalno od apeksa, uz očuvanje maksimalne duljine njenog mebranoznog dijela. Mokraćna cijev se pomoću skalpela prereže jer se vrh prostate proteže distalnije na lateralnim i posteriornim stranama uretre. Stražnju uretru treba ostaviti netaknutom kako bi se izbjegla retrakcija te omogućilo postavljanje prednjih anastomotskih šavova.

Nakon što su prednje dvije trećine uretre prerezane, slijedi postavljanje šavova za vezikouretralnu anastomozu. Šavovi se postavljaju pomoću igle koja zahvaća mukozu i submukozu uretre na pozicije 1, 3, 9 i 11 sati. Nakon toga se prereže i preostali dio uretre te postave preostali šavi.

Stražnja trećina uretre i rektouretralni mišić se mogu prerezati kako bi se otkrio stražnji list Denonvilliersove fascije. Izbjegavanje prekomjerne kranijalne retrakcije prostate u ovom trenutku važno je za spriječavanje traksijske ozljede neurovaskularnih snopova. Kombinacijom oštrem i tupe disekcije prikazuje se prostor između Denonvillierove fascije i rektuma te se prostata odijeli od rektuma.

Kirurgijom se nastoje poštediti živce što za cilj očuvanje neurovaskularnih snopova uni ili bilateralno ovisno o stanju pacijenta i onkološkom stadiju tumora. (10) Dva uobičajena pristupa za ovu vrstu zahvata su inter i intrafascijalni pristup. Interfascijalni, budući da je površniji, se provodi unutar snopa između endopelvične fascije i fascije prostate i on dovodi do djelomične poštede živaca. Intrafascijalni je pristup unutar fascije prostate i neposredno uz kapsulu prostate. Ovaj pristup je vezan uz potpunu poštedu živaca jer se sačuva više fascijalnog i živčanog tkiva.

Nakon adekvatnog odvajanja neurovaskularnih snopovova, prostatu povlačimo prema kranijalno kako bi prikazali Denonvilliersovu fasciju koja prekriva vasae deferentiae i seminalne vezikule. Posterioznu disekciju potrebno je učiniti do vrata mokraćnog mjehura i seminalnih vezikula. Fasciju koja prekriva seminalne vezikule i ampulu duktusa deferens treba otvoriti i identificirati strukture. Duktusi deferens se nalaze medijalno te ih treba podijeliti. Lateralnom disekcijom se prepariraju seminalne vezikule koje se kombinacijom oštrem i tupom disekcijom oslobode. Arterijska opskrba seminalnih vezikula mora biti identificirana i ligirana kako bi se spriječilo krvarenje. U ovom se koraku elektrokauterom može odvojiti vrat mokraćnog mjehura od prostate pritom pazеći da su ušća mokraćovoda neoštećena i prohodna.

U većine bolesnika potreban je određen stupanj rekonstrukcije vrata mokraćnog mjehura kako bi vezikouretralna anastomoza bila moguća. Pri anastomoziranju potrebno je izvrnuti vrat mjehura (everzija sluznice) kako bi se šavi postavili iznutra prema van počevši od sluznice te pri tome moramo paziti da je anastomoza na dovoljnoj udaljenosti od ureteralnih ušća kako isti ne bi bili opstruirani. Nakon postavljanja urinskoga katetera vežu se šavi uretrovezikalne anastomoze. Na kraju je potrebno napuniti mokraćni mjehur s 100-150 ml fiziološke otopine i ustvrditi da ne dolazi do propuštanja tekućine u području anastomoze. (7) Nakon što se osigura adekvatna hemostaza potrebno je postaviti dren u zdjelicu i fiksirati ga za kožu. Ranu je nužno zašiti po slojevima.

4.3. Komplikacije ORP zahvata

Najčešće postoperativne komplikacije uključuju dugotrajnu erektilnu disfunkciju i urinarnu inkontinenciju koje imaju značajan negativan utjecaj na kvalitetu života pacijenata. Neke rjeđe komplikacije su infekcije rana, plućna embolija, infarkt miokarda, upala pluća i infekcije limfokole.

Intraoperativne komplikacije uključuju opsežno krvarenje, potrebu za transfuzijom krvi, ozljedu rektuma, urinarnu fistulu i ozljedu uretera.

5. LAPAROSKOPSKA RADIKALNA PROSTATEKTOMIJA

Laparoskopska radikalna prostatektomija (LRP) je noviji oblik liječenja lokaliziranog karcinoma prostate. Prvi je puta uspješno izvedena 1992. godine, međutim široka primjena polako raste nakon 1997. godine. (11) Kao osnovne prednosti ovoga zahvata istaknuti su niži gubitak krvi i manja stopa transfuzije, kraći boravak u bolnici, skraćeno vrijeme kateterizacije, bolja kontrola boli i brži povratak svakodnevnim aktivnostima.

Standardne indikacije za LRP identične su onima za otvorenu operaciju - pacijenti s klinički lokaliziranim karcinomom prostate (stadiji T1 i T2) bez kliničkih i radiografskih dokaza o metastazama (kompjuterska tomografija i scintigrafija kostiju), niska razina PSA (<10 ng/mL), Gleasonov rezultat < 7 i imaju 70 godina ili su mlađi. (12) Specifične kontraindikacije za minimalno invazivnu laparoskopsku prostatektomiju uključuju aktivni peritonealni upalni proces, nekorigiranu hemoragijsku dijatezu ili nemogućnost podvrgavanja općoj anesteziji zbog ozbiljnog kardiopulmonalnog komorbiditeta. Kao i kod otvorene operacije, prethodna abdominalna i/ili perinealna kirurgija, povijest zračenja prostate, morbidna pretilost, velika veličina prostate (npr. >100 g) mogu otežati disekciju organa i predstavljati veći kirurški izazov, ali ove značajke nisu same po sebi apsolutne kontraindikacije.

5.1. Preoperativna priprema za LRP

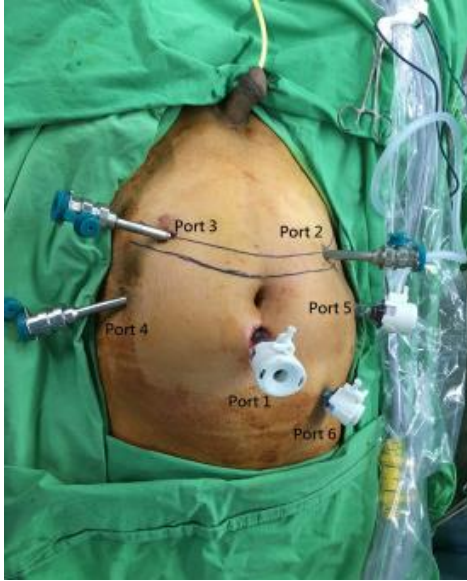
Tijekom preoperativne pripreme, pacijentima je zabranjena oralna konzumacija najmanje šest sati prije operacije, klizma najčešće nije potrebna, a prestanak unosa tekućine i hrane je 12 sati prije operacije. Dobrom hidratacijom, kompresivnim elastičnim čarapama na donjim ekstremitetima i niskomolekularnim heparinom provodi se trombopofilaksa. Profilaksa se sastoji od jedne intravenske doze supkutanog heparina niske molekularne težine, a prije reza se daje cefalosporin 3. generacije. Bolesnici primljeni dan prije operacije primaju 4000 jedinica heparina niske molekularne težine noć prije operacije (npr. Enoxaparin kao što je Clexane®, 40 mg sc 1 × dan) i isti se nastavlja svakodnevno sve dok se pacijent ne otpusti iz bolnice. (11)

Operacija traje 2-3 sata i radi se u općoj anesteziji. Prije pozicioniranja bolesnika potrebno mu je postaviti pulsnu oksimetar, osigurati intravenski pristup te postaviti manžetu za automatsko mjerenje tlaka. Posebna se pozornost posvećuje kontroli insuflacije CO₂ radi mogućih posljedica pneumoperitoneuma kao što su oligurija i hiperkapnija. (11) Bolesnici koji se podvrgavaju LRP-u moraju biti svjesni mogućnosti konverzije na otvorenu operaciju, mogućeg krvarenja, transfuzije i infekcije. Pacijentu se također moraju istaknuti rizici od impotencije, inkontinencije, incizijske kile, ali i komplikacija te rizika opće anestezije.

5.2. Tijek operativnog zahvata LRP

Tijekom operacije, pacijent se nalazi u ležećem položaju, abduciranih i flektiranih nogu fiksiranih za nastavke operacijskog stola. Ruke su fiksirane uz tijelo u podstavu za ruke. Trbuh se priprema od ksifoidnog nastavka sternuma do perineuma, uključujući i genitalije. Pacijent je remenom pričvršćen za stol s obje ruke uz tijelo, osiguranih bedara i donjih ekstremiteta na dovoljno siguran način da spriječi pomicanje pacijenta pod uglom od 30-40°, a na svim koštanim izbočinama koriste se pjenasti jastučići s ciljem minimiziranja ozljeda zbog pritiska. Baza stola mora biti postavljena ispod pacijentovog kuka kako bi se izbjeglo podizanje trbuha dok je u Trendelenburgovom položaju koji ne smije ometati disanje. Nakon postavljanja sterilnih kompresa uvodi se Foley uretralni kateter i napuše se balon, postavlja se nazogastrična sonda za dekompresiju želuca, a koža trbuha, zdjelice i genitalija je pripremljena u slučaju potrebe prelaska na otvoreni zahvat.

Anatomske orijentire koje treba uzeti u obzir tijekom postavljanja troakara pri izvođenju bilo koje od minimalno invazivnih tehnika su pupak, spina iliaca anterior superior, pubična simfiza i lateralna granica ovojnice rektusa. Općenito, postavlja se 4 do 6 troakara smještenih u "W" poziciju. Vezikouretralna anastomoza šije se kontinuiranim ili pojedinačnim šavima, a prostata se obično uklanja proširenjem troakarskog mjesta na pupku.



Slika 4. Prikaz pozicioniranja troakara pri LRP (13)

Najčešća tehnika je ekstraperitonealna prostatektomije ili Montsouris 2 koja nalikuje otvorenoj RP te omogućuje brz pristup Retziusovom prostoru, minimizira crijevne komplikacije i intraabdominalno oštećenje organa, uz poboljšani prikaz anatomije zdjelice i same prostate, što čini disekciju važnih struktura mnogo preciznijom. Budući da se crijevima ne manipulira, smanjuje se mogućnost nastanka ileusa ili ozljede crijeva. Ekstraperitonealni pristup je poželjniji kod pretilih pacijenata jer može skratiti udaljenost između mjesta umetanja troakara i operativnog polja, te kod pacijenata s prethodnom operacijom u području abdomena. (14)

Kod ekstraperitonealnog laparoskopskog pristupa, početni korak je stvaranje ekstraperitonealnog prostora. Koristi se pet laparoskopskih troakara: dva s 10-12 mm promjera i tri s po 5 mm promjera. Kožni rez od 1,5 cm napravi se oko 1 cm ispod donjeg ruba pupka. (11) Tupom disekcijom prsta stvara se prostor ispred peritoneuma. Tupim škarama odvoji se potkožno masno tkivo, što rezultira

vizualizacijom površinske fascije (ovojnica musculus rectus abdominis). Fascija se hvata s dvije Kocherove stezaljke i zareže.

Prvi troakar se uvodi kroz trbušni zid „na slijepo“. U preperitonealni prostor se umetne balon dilatator koji se montira na troakar i napuhne s oko 300 ml zraka kako bi se raširio Retziusov prostor. Pneumodisekcija se događa spontano. Laparoskop koji se uvodi služi za odvajanje labavog vezivnog tkiva kako bi se povećao prevezikalni prostor. Luk stidne kosti se brzo identificira, a tkiva su u velikoj mjeri razdijeljena s obje strane kako bi se osiguralo dovoljno prostora. Upuhuje se CO₂ do 15 mmHg te se stvara adekvatni prostor, a četiri sekundarna porta se postavljaju u obliku slova „W“ (Slika 4). Sekundarni troakari se postavljaju se pod kontrolom laparoscopa uvedenog kroz pupčani port te se postavljaju nešto niže prema pubičnoj kosti. Drugi troakar od 10-12 mm postavlja se na bočni rub desnog m. rectus abdominis i u njega se obično postavlja bipolarna hvataljka. Mjesta za postavljanje tri troakara od 5 mm su: pararektalno desno i lijevo te na pola puta između spinae iliace anterior superior i pararektalnog troakara. U pravilu kirurg koristi dva troakara na lijevoj strani, a asistent koristi dva desna troakara. (15)

Slijedi disekcija retropubičnog prostora. Bolesnik se postavlja u Trendelenburgov položaj, s glavom nagnutom prema dolje za približno 30-40°. Ovaj položaj pomaže odmicanju crijeva prema kranijalno.

Retropubični prostor, koji obiluje masnim tkivom, proširuje se jednostavnom insuflacijom nakon izravnog postavljanja troakara od 10 mm u infraumbilikalni položaj. Slojevi fibroznog i masnog tkiva između superolateralnog dijela mokraćnog mjehura i medijalnog dijela vanjske ilijačne vene bilateralno se oslobodaju. Nakon što se uđe u retropubični prostor, izvodi se disekcija u Retziusovom prevezikalnom prostoru, uz konstantno održavanje homeostaze. Površna dorzalna vena, smještena između puboprostatičnih ligamenata, koagulira se bipolarnim elektrokauterom ili

se po potrebi podveže. Nakon toga učini se obostrana incizija endopelvične fascije. Također se ukloni i masno tkivo ispred prostate što olakšava vizualizaciju i disekciju vrata mokraćnog mjehura, koji se obično nalazi ispod kranijalnog križanja vlakana puboprostatičnog ligamenta.

Sljedeći je korak otvaranje endopelvične fascije sa svake strane. Prostata se povuče kontralateralno te se rastegne endopelvična fascija koja se incidira uz pomoću elektroautera ili hladnih endoškara. Fascijski rez se povuče distalno do najlateralnijeg dijela puboprostatičnog ligamenta. Vlakna se ne smiju dijeliti blizu prostate kako bi se izbjeglo oštećenje velikih vena koje prelaze lateroposteriorno od prostate (Kellyjeve vene). Vizualizacija vrha prostate krajnja je točka ove disekcije. Nakon učinjene incizije endopelvične fascije bilateralno prikazani su lateralni dijelovi prostate. Lateralni puboprostatični ligamenti se dijele prema potrebi.

Slijedi mobilizacija mokraćnog mjehura. Vrat mokraćnog mjehura nalazi se ispod križanja vlakana puboprostatičnih ligamenata. Balon katetera mokraćnog mjehura napuni se s 15-20 ml sterilne vode kako bi se bolje prikazao mokraćni mjehur i njegova granice s prostatom. (11) Granicu između dva organa najjasnije definira perivezikalna mast. Mjehur se zarezuje na spoju s prostatom. Rez se nastavlja kao obrnuti U, a kako bi se izbjeglo seciranje kroz lateralne strane prostate. Na medijalnom dijelu disekcije otkrivena su uzdužna mišićna vlakna prednje stijenke uretre. Mokraćna cijev se oslobodi na prednjoj i lateralnoj strani, a zatim se poprečno presječe. Opisani postupak dovodi do jasno vidljivih mišićnih vlakna detruzora i facies anterior prostatae. Disekcija se provodi od lateralne strane prema sredini i nastavlja se na drugu stranu kako bi se vrat mokraćnog mjehura potpuno odvojio od baze prostate što je važan korak pri dobrom očuvanju vrata mokraćnog mjehura.

Vrat mokraćnog mjehura se pažljivo incidira blizu prostate, a urin se aspirira. Savjetuje se izbjegavati opsežno otvaranje vrata mjehura kako bi se očuvao njegov mali promjer. Također se mora paziti da se, zbog blizine, ne ozljede ureteralna ušća.

Nadalje, otvara se prostor između prostate, mjehura i rektuma. Incidira se Denonvillierova fascija koja pokriva sjemene mjehuriće te se pristupi na sjemenovode i sjemene mjehuriće. Ampula desnog sjemenovoda se nakon koagulacije hladnim škarama presiječe, a također se i koagulira njegova arterija. Seminalne vezikule se tupo odvoje od okolnih struktura. U ovom trenutku važno je obratiti pažnju na pudendalni živac i ne oštetiti ga. Lateralni pedikul seminalne vezikule se koagulira te se zatim oslobađa njezin vrh. Na taj su način u potpunosti mobilizirani desni sjemenovod i seminalna vezikula. Isti postupak je i na drugoj strani.

Sljedeći korak je disekcija neurovaskularnih snopova.

Moguće su dvije vrste disekcije:

- između Denonvillierove fascije i prostate - šteti neurovaskularni snop,
- stražnja, između rektuma i Denonvillierove fascije – koristi se u slučajevima široke ekscizije prostate bez očuvanja neurovaskularnog snopa. (11)

Pristup NVS-u postiže se disekcijom endoprostatične fascije visoko na desnom i lijevom režnju prostate te se postepeno prelazi na lateralne dijelove kako bi se izbjeglo oštećenje malih živčanih ogranaka. Treba imati na umu da se lijevi NVB nalazi niže od desnog. Prostata je sada oslobođena i pričvršćena samo svojim vrškom uz očuvana dva puboprostatična ligamenta te postaje vrlo pokretljiva u zdjelici, što će olakšava sljedeći korak podvezivanja žila retropubičnog prostora. Tijekom disekcije apeksa i dijela uretre, operater mora kontinuirano provjeravati položaj NVS-a u odnosu na instrumente.

Zahvat se nastavlja disekcijom vrha prostate i presjecanjem uretre. Disekcija apeksa počinje presjecanjem preprostatičnog tkiva monopolarnim škarama. Do uretre se dolazi postupno zarezivanjem često zadebljanog tkiva koje prekriva prednju površinu uretre.

Škare, konkavne prema gore, koriste se za odvajanje vrha prostate od preuretralnog tkiva. Dok se škare, konkavne prema dolje, koriste za povlačenje apeksa kako bi se sačuvao maksimum uretre koja se lateralno incidira, izbjegavajući mogući rizik od oštećenja lijevog NVS-a. Isti postupak se izvodi i na desnoj strani. Stražnja površina mokraćne cijevi se također presječe kao i vlakna rektouretralnog mišića. Vlakna koja su još uvijek vezana za lijevi i desni režanj prostate režu se bilateralno blizu prostate kako bi se izbjeglo oštećenje NVS-a.

Sljedeći korak je vezikoureteralna anastomoza. Prije izvođenja, u 10-15% bolesnika, potrebna je rekonstrukcija vrata mokraćnog mjehura koja se može izvesti postavljanjem dva do četiri pojedinačna šava straga ili sprijeda u obliku teniskog reketa. (11) Važno je vizualizirati položaj otvora uretera prije započinjanja anastomoze kako bi izbjegli nenamjerno zahvaćenje uretera šavom.

Prvi šav na vratu mjehura i bataljku uretre se postavlja na 6 sati. Drugi šav se izvodi na sličan način, igla se provlači na 8 sati. (11) Ova dva šava su neophodna jer osiguravaju čvrstoću stražnjeg dijela vezikouretralne anastomoze. Igla se uvijek mora izvaditi kroz desni medijalniji trokar od 10 mm držeći vrh igle desnim držačem igle, inače igla može ostati na ulazu u trokar i pasti u abdomen gdje će je biti teško pronaći. (11)

Treći šav se izvodi desno od prvog šava na 4 sata. Četvrti šav se uvodi lijevo u uretru na 9 sati, pritom lijevi neurovaskularni snop mora biti jasno vizualiziran kako bi se izbjegle ozljede. Peti šav se izvodi udesno izvana prema unutra, prolazeći prvo kroz mokraćnu cijev na poziciji 3 sata. Igla

se zatim uhvati lijevim držačem igle i umetne u mjehur, iznutra prema van, a potom izvuče desnim držačem igle. Šesti šav se uvodi lijevo, počevši od uretre, na 10 sati. Sedmi šav se stavlja sprijeda i ulazi u uretru izvana prema unutra na 11 sati. Zatim se igla uzima desnom rukom i uvlači u mjehur iznutra prema van. Čvor se veže izvan anastomoze. Osmi šav počinje u mjehuru s desne strane. Igla se ubacuje izvana prema unutra, koristeći desni iglodržać. Zatim se igla uzima lijevim držačem igle i ulazi u uretru na 2 sata, iznutra prema van. Čvor se veže izvan anastomoze. Ostali šavovi (9-12) idu od mokraćne cijevi prema mokraćnom mjehuru sprijeda ili od mjehura prema mokraćnoj cijevi samostalno. Čvorovi su vezani izvan anastomoze.

Nakon dovršetka vezikouretralne anastomoze, postavi se Foleyev kateter, a balon se napuhuje s 10 ml. Vodonepropusnost šava provjerava se ubrizgavanjem 250 ml fiziološke otopine. (11)

Nakon što je vezikouretralna anastomoza dovršena, operativni se zahvat privodi kraju ekstrakcijom prostate i zatvaranjem troakarskih mjesta. Dren se obično postavlja kroz lijevi bočni troakar i odmah zašije na kožu nakon uklanjanja troakara od 5 mm.

Prostata lokalizirana se stavlja u „endobag“ i ekstrahira preko pupčanog otvora. Vrećica se hvata Kelly pincetom i izvlači primjenom vučnih i rotacijskih pokreta. Trbušni zid se mora pažljivo zatvoriti kako bi se izbjegle incizijske kile.

5.3. Postoperativni protokol LRP

Postoperativni protokol uključuje uklanjanje nazogastrične sonde, a pacijentu se daje odgovarajuća analgezija - intravenski paracetamol tijekom prva 24h i ostale analgetike po potrebi. Intravenska infuzija se zaustavlja 1. dan nakon operacije, peroralni unos tekućine počinje ujutro nakon operacije, a lagana dijeta se općenito može nastaviti drugi poslijeoperacijski dan. Dren se

uklanja nakon 48-72 h ili nakon što je njegov sadržaj ispod 50 mL. Peti dan nakon operacije uklanja se urinarni kateter. U slučaju perzistentne hematurije radi se cistografija. Normalna aktivnost se nastavlja četiri tjedna nakon operacije. Tijekom laparoskopije izvrsna vizualizacija dorzalnog venskog kompleksa i učinak tamponade od 15 mm Hg tlaka pneumoperitoneuma ugljičnog dioksida minimizira gubitak krvi što rezultira potrebom za transfuzijom u 1,6% do 31% bolesnika. (11)

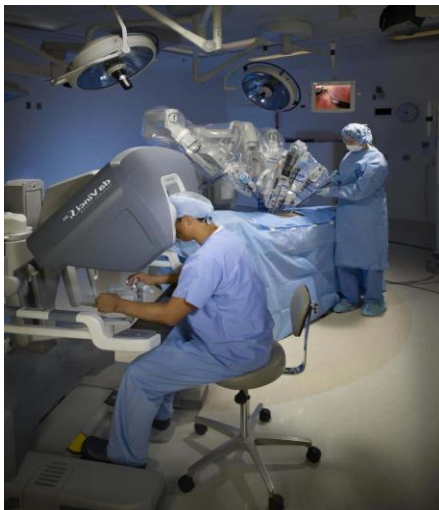Intraoperativne komplikacije javljaju se u oko 4% (1-6,1%) bolesnika od toga: rektalna ozljeda 1,5% (1-2,4%), ozljeda ileuma ili sigmoida 1% (0,8-1,9%), ozljeda epigastričnih žila 0,27% (0-0,5%), ozljeda mokraćnog mjehura 0,81% (0-1,6%), ozljeda uretera 0,36% (0-0,7%) te ozljeda vanjske ilijačne vene 0,09% (0-0,8%). Rane postoperativne komplikacije javljaju se u 20,7% bolesnika i uglavnom uključuju urinarnu fistula na nivou anastomoze (10,3%), hemoragijske komplikacije (2,8%), retenciju mokraće (2,35%) i ileus (1,4%). Postoperativna kila javlja se u 1% bolesnika. (11)

Širok raspon stope inkontinencije ukazuje na poteškoće u dobivanju točne procjene kontrole urina nakon radikalne prostatektomije.

LRP je povezana s brži oporavkom inkontinencije u odnosu na otvorenu radikalnu prostatektomiju (ORP), međutim težina inkontinencije slična je nakon oba zahvata. Eretilna funkcija se također u dijelu bolesnika oporavlja, sa ili bez uporabe PDE inhibitora. Međutim, potrebno je najmanje 18 mjeseci praćenja za adekvatnu procjenu erektilne funkcije. LRP ne pokazuje negativan utjecaj na onkološke ishode u usporedbi s bolesnicima u kojih je učinjena retropubična radikalna prostatektomija.

6. ROBOTSKA RADIKALNA PROSTATEKTOMIJA

Robotska prostatektomija se radi u općoj anesteziji. Dok se operativno vrijeme razlikuje od pojedinca do pojedinca, prosječno vrijeme operacije je 3-4 sata. Na samom početku zahvata na abdominalnoj stijenci se napravi 6 malih rezova (<1 cm) kroz koje se postavljaju troakari kako bi se omogućio prolaz instrumenata u abdomen. (16) Trbuh je ispunjen ugljičnim dioksidom kako bi se stvorio veći radni prostor za kirurga tokom operacije. Dio plina se evakuira iz trbušne šupljine po završetku operacije dok se dio apsorbira i izdahne plućima. Kirurg kontrolira 3 robotska instrumenta s više zglobova kako bi radio disekciju tkiva, koagulaciju i rezanje tkiva te šivanje. Također kontrolira stereoskopsku leću spojenu na kameru koja pruža trodimenzionalni pogled visoke razlučivosti. Kirurški asistent stoji za operacijskim stolom i pomaže kirurgu pomicanjem tkiva pomoću instrumenata umetnutih kroz dva troakara (Slika 5).



Slika 5. Prikaz RARP-a (17)

Najčešće se koristi robotski sustav, Da Vinci S. Operacijski kirurg, koji sjedi nešto dalje na operacijskoj konzoli, kontrolira robotske instrumente u stvarnom vremenu s vrlo preciznim pokretima. Toplinska energija je minimizirana tijekom disekcije prostate kako bi se izbjegle ozljede osjetljivih živčanih vlakana i mišića uključenih u erekciju penisa i kontrolu mokrenja.

Kao i u ostalih pristupa, radikalna prostatektomija potpomognuta robotom (RARP) indicirana je za muškarce s karcinomom prostate s prihvatljivim životnim vijekom. Primarna indikacija za RARP bila je lokalizirana bolest, međutim novija istraživanja pokazuju bolje preživljavanje i kod muškaraca s nelokaliziranom bolešću te se indikacije šire. Kontraindikacije koje mogu utjecati na odluku o RARP-u uključuju povijest opsežnih operacija na abdomenu ili zdjelici, morbidnu pretilost ili iznimno veliku prostatu.

6.1. Preoperativna priprema za RARP

Prije operacije, potiče se tjelovježba, prilagođena prehrana, nepušenje, mršavljenje (ukoliko je indicirano), preoperativne Kegelove vježbe, tri puta dnevno. U selektiranih bolesnika se, prijeoperacijski, preporučuju noćne, niske doze inhibitora fosfodiesteraze (PDE-5; 5 mg tadalafila ili 20 mg sildenafil). (16) Prije operacije provjerava se razina ukupnog testosterona i globulina koji veže spolne hormone (SHBG) te izračunava razina slobodnog testosterona. Kod mladih pacijenata koji bi mogli razmišljati o očinstvu, preporuča se krioprezervacija sperme.

RARP se izvodi u općoj anesteziji. Bolesnik je stabiliziran remenjem na operacijskom stolu. Kako bi se smanjio rizik od ozljede istezanja bilo femoralnog ili opturatorskog živca pri izlasku iz zdjelice, važno je zadržati fleksiju u zglobovima kukova. Nakon pripreme pacijenta, postavlja se Foleyev kateter, a potom i Veressova igla u Palmerovu točku u lijevom gornjem kvadrantu

abdomena. Nakon što igla dođe u peritonealnu šupljinu, ugljični dioksid se upuhuje u abdomen preko cijevi iz insuflatora, stvarajući pneumoperitoneum do 20 mmHg. Postepenim porastom tlaka do 20 mmHg, pripremaju se pozicije za portove. Nakon što je tlak dostigao 20 mm Hg, prvi port za kameru postavlja se kroz poprečni rez neposredno iznad pupka, nakon čega slijedi preostalih pet portova, sve pod izravnom kontrolom laparoscopa. Nakon što su svi priključci postavljeni, AirSeal se instalira i aktivira, a pneumoperitoneum se smanjuje na 12 mmHg. Pacijent se tada postavlja u Trendelenburgov položaj, dolazi do migracije trbušnog sadržaja iz zdjelice prema kranijalno što olakšava pristup mjehuru i prostati te smanjuje rizik od ozljeda abdominalnih organa. Noge su abducirane kako bi se olakšalo pristupanje DaVincijevog robotskog sustava. Nakon što je pacijent pozicioniran, robot se usidri. (16)

6.2. Operativni postupak RARP

Mokraćni mjehur se oslobađa incizijom peritoneuma od desne obliteratedne umbilikalne arterije do lijeve obliteratedne umbilikalne arterije i zatim dolje i straga do sjemenovoda i duboko u perirektalni prostor. To olakšava povlačenje mokraćnog mjehura i rektuma iz zdjelice kako bi se prostor bolje prikazao. Preprostatična mast (APF) resekira se kako bi se skeletizirali puboprostatični ligamenti radi optimalne vizualizacije apeksa. Nadalje se resekira tkivo od vrha prednje kapsule prostate do vrata mokraćnog mjehura. Ovaj korak pomaže vizualizirati granicu između prostate i vrata mokraćnog mjehura. Osim toga, šalje se na patohistološki pregled da se utvrdi da li postoji pozitivni kirurški rub (PSM). Ako se pozitivni kirurški rub vidi sprijeda, preprostatična mast se također može analizirati radi prisustva karcinoma. Oko 15% muškaraca ima limfne čvorove u preprostatičnoj masti te ti čvorovi mogu biti mjesto metastaza u 2% do 3% muškaraca. (16)

Endopelvična fascija u početku se incidira lateralno bliže mišiću nego živcu. To činimo kako bismo u potpunosti prikazali NVS te kako bismo si olakšali vizualizaciju i smanjili traksijske ozljede. Kontinuirano povlačenje prostate ključno je za siguran i brz napredak.

Mjesto transekcije vrata mokraćnog mjehura vizualiziramo uz pomoć Foleyeva katetera. Postupak je olakšano uvlačenjem Foley balona. Nakon što se uđe u mjehur njegova unutrašnjost se planski pregledava. Nakon toga se stvara prostor iza stražnjeg dijela vrata mjehura i prostate. Neposredno iza stražnjeg dijela mjehura nalaze se uzdužni mišić i višestruke žile koje je potrebno kauterizirati. Ovaj mišićno-vaskularni sloj se kasnije koristi za Rocco šav.

Važna potencijalna prednost ovog pristupa u odnosu na stražnji pristup je da hipogastrični živci koji inerviraju sjemene mjehuriće (SV) i vrat mokraćnog mjehura nisu presječeni. Prilikom mobilizacije sjemenih mjehurića ključno je usredotočiti se na njihovo podizanje uz minimalnu trakciju na okolne hipogastrične živce, koji su važni za osjećaj orgazma. Sjemeni mjehurići zatim pomažu za podizanje prostate radi odvajanja od rektuma. Denonvilliersova fascija se hvata i podiže te oštro zarezuje dok se ne vidi perirektalna mast. Disekcija se provodi distalno do vrha prostate.

Slijedi transekcija pedikula prostate i NVS-a. Pristup živčanim snopovima pedikula prostate usredotočuje se na minimiziranje trakcije, stoga pedikule podvezujemo šavovima. Za debele pedikule poželjan je koristiti električni nož, ali niže energije (35 W). (16) Ključno za očuvanje živaca je oštro oslobađanje živaca od prostate bez trakcije. Prostata se podiže i rotira kako bi se olakšala oštra disekcija uz minimalnu trakciju i izbjegavanje oštećenja živca.

Zahvat se privodi kraju rezanjem dorzalne vene i mokraćne cijevi te potom šivanjem DVK-a što je pridonosi poboljšanju kontinencije i ranog povratka erekcije. Prostata se rotira kako bi se

vizualizirala stražnja kapsula, koja vodi disekciju. Povećanje duljine uretre poboljšava ranu kontinenciju. Na DVK se postavi šav kako bi se spriječilo kasno ili odgođeno vensko krvarenje.

Naposljetku se postavi Rocco šav s ciljem pojačanja anastomoze te značajnog smanjenja postoperativne hematurije i smanjenja kontrakture vrata mokraćnog mjehura. Šav počinje na mjehuru te uključuje odrezani rub Denonvillierove fascije, a zatim stražnji dio detruzora mjehura. Sljedeći šav namijenjen je uključivanju što većeg dijela mišićne strukturne potpore iza uretre. Time se mokraćni mjehur povlači prema mokraćnoj cijevi kako bi se izbjegla trakcija i lezija uretre. Uretrovezikalna anastomoza se najčešće radi kao standardna Van Velthovenova anastomoza s jednim produžnim šavom. (16)

6.3. Postoperativni protokol za RARP

Nakon RARP-a, prosječni boravak u bolnici je oko 2 dana. Najčešće komplikacije nakon RARP-a su limfokela/limforeja (3,1%), urinarna fistula (1,8%) i reoperacija (1,6%). (18)

Dio pacijenata se otpušta iz bolnice već prvo jutro nakon operacije. Svi pacijenti se otpuštaju s postavljenim urinarnim kateterom. Kateter se obično uklanja nakon 6 do 7 dana. Cistografija je obično indicirana samo u slučaju trajne hematurije. Ukoliko nakon prvog tjedna od uklanjanja katetera pacijent koristi dva ili više uložaka za urin preporučuje se antikolinergički lijek tijekom 2 do 3 mjeseca. Pacijentima se savjetuje uzimanje dnevne doze PDE-5 inhibitora, po mogućnosti noću, s ciljem oporavka seksualne funkcije do kojeg dolazi tijekom jedne do dvije godine nakon RARP-a.

7. ZAKLJUČAK

Radikalna prostatektomija značajna je komponenta u liječenju karcinoma prostate. Glavni ograničavajući čimbenik radikalne prostatektomije su kratkoročne i dugoročne komplikacije, osobito inkontinencija i erektilna disfunkcija.

Laparoskopska radikalna prostatektomija može se izvesti sigurno, rezultira smanjenim gubitkom krvi tijekom operacije i kraćim trajanjem rekonvalescencije. Ostale osnovne prednosti ovoga zahvata su istaknuti niži gubitak krvi, kraći boravak u bolnici, skraćeno vrijeme kateterizacije, bolja kontrola boli i brži povratak svakodnevnim aktivnostima.

S pojavom robotske radikalne prostatektomije, ostvarena je mogućnost bolje vizualizacije i samim time smanjenje broja intraoperativnih komplikacija. U usporedbi s otvorenim pristupom, studije pokazuju da robotska radikalna prostatektomija ima jednake rezultate u kratkoročnoj onkološkoj kontroli, kontinenciji i potenciji s potencijalno povoljnijim perioperativnim ishodima kao što su manji gubitak krvi i stope transfuzije, manji broj komplikacija, manja uporaba narkotika, kraća rekonvalescencija i dužina boravka u bolnici. Dugoročni onkološki ishodi i ishodi kvalitete života također su pokazali slične ishode kao i otvorena radikalna prostatektomija.

8. SAŽETAK

Najčešće novodijagnosticirani karcinom u muškoj populaciji jest karcinom prostate. Jedan od ključnih terapijskih segmenata ka izlječenju je radikalna prostatektomija. Evolucijom tehnoloških napredaka u medicini, razvile su se tri operative vrste radikalne prostatektomije – otvorena, laparoscopska i robotska. U slučaju izostanka kontraindikacija, otvorena radikalna prostatektomija sve se više zamjenjuje manje invazivnim tehnikama, laparoscopskom i robotskom. Primjena ovih operativnih tehnika dovodi do bržeg oporavka, manje intra- i postoperativnih komplikacija te kraćeg trajanja rekonvalescencije.

Ključne riječi: otvorena radikalna prostatektomija, laparoscopska radikalna prostatektomija, robotska radikalna prostatektomija, karcinom prostate, prostata.

SUMMARY

The most commonly diagnosed cancer in the male population is a prostate cancer. One of the key therapeutic segments towards healing is a radical prostatectomy. Due to the technological improvement in medicine, three operative types of the radical prostatectomy have been developed - open, laparoscopic, and robotic prostatectomy. In the absence of contraindications, open radical prostatectomy is increasingly being replaced by less invasive techniques such as laparoscopic and robotic ones. The use of these operative techniques leads to a faster recovery, fewer intraoperative and postoperative complications and a shorter convalescence duration.

Key words: open radical prostatectomy, laparoscopic radical prostatectomy, robotic radical prostatectomy, prostate cancer, prostate

9. LITERATURA

1. CDCBreastCancer. What is prostate cancer? [Internet]. Centers for Disease Control and Prevention. 2021 [cited 2022 Jun 22]. Available from:
https://www.cdc.gov/cancer/prostate/basic_info/what-is-prostate-cancer.htm
2. Bilten Incidencija raka u Hrvatskoj 2018. godine [Internet]. Hzzj.hr. [cited 2022 Jun 22]. Available from: <https://www.hzzj.hr/periodicne-publikacije/bilten-incidencija-raka-u-hrvatskoj-2018-godine/>
3. Costello AJ. Considering the role of radical prostatectomy in 21st century prostate cancer care. *Nat Rev Urol* [Internet]. 2020;17(3):177–88. Available from:
<http://dx.doi.org/10.1038/s41585-020-0287-y>
4. Martis G, Diana M, Ombres M, Cardi A, Mastrangeli R, Mastrangeli B. Retropubic versus perineal radical prostatectomy in early prostate cancer: eight-year experience. *J Surg Oncol* [Internet]. 2007;95(6):513–8. Available from: <http://dx.doi.org/10.1002/jso.20714>
5. Paknikar S. Radical prostatectomy [Internet]. Medindia. 2016 [cited 2022 Jun 22]. Available from: <https://www.medindia.net/surgicalprocedures/radical-prostatectomy.htm>
6. Eastham JA. Surgery Insight: optimizing open nerve-sparing radical prostatectomy techniques for improved outcomes. *Nat Clin Pract Urol* [Internet]. 2007 [cited 2022 Jun 22];4(10):561–9. Available from: <https://pubmed.ncbi.nlm.nih.gov/17921971/>
7. Pereira R, Joshi A, Roberts M, Yaxley J, Vela I. Open retropubic radical prostatectomy. *Transl Androl Urol* [Internet]. 2020 [cited 2022 Jun 22];9(6):3025–35. Available from:
<https://tau.amegroups.com/article/view/29267/html>

8. Hubanks JM, Umbreit EC, Karnes RJ, Myers RP. Open radical retropubic prostatectomy using high anterior release of the levator fascia and constant haptic feedback in bilateral neurovascular bundle preservation plus early postoperative phosphodiesterase type 5 inhibition: a contemporary series. *Eur Urol* [Internet]. 2012;61(5):878–84. Available from: <https://www.sciencedirect.com/science/article/pii/S0302283811013406>
9. Atan A, Tuncel A, Polat F, Balcı M, Yeşil S, Köseoğlu E. Separation of dorsal vein complex from the urethra by blunt finger dissection during radical retropubic prostatectomy. *Turk J Urol* [Internet]. 2015 [cited 2022 Jun 22];41(2):108–11. Available from: <http://dx.doi.org/10.5152/tud.2015.67699>
10. Cornu J-N, Phé V, Fournier G, Delmas V, Sèbe P. Fascia surrounding the prostate: clinical and anatomical basis of the nerve-sparing radical prostatectomy. *Surg Radiol Anat* [Internet]. 2010;32(7):663–7. Available from: <http://dx.doi.org/10.1007/s00276-010-0668-7>
11. Lipke M, Sundaram CP. Laparoscopic radical prostatectomy. *J Minim Access Surg* [Internet]. 2005;1(4):196–201. Available from: <http://dx.doi.org/10.4103/0972-9941.19267>
12. Steinberg AP, Gill IS. Laparoscopic prostatectomy: a promising option in the treatment of prostate cancer. *Cleve Clin J Med* [Internet]. 2004;71(2):113–4, 117–21. Available from: <http://dx.doi.org/10.3949/ccjm.71.2.113>
13. Hung S-C, Ou Y-C, Cheng C-L, Hung S-W, Ho H-C, Chiu K-Y, et al. Standardized procedure of robotic assisted laparoscopic radical prostatectomy from case 1 to case 1200. *Urol Sci* [Internet]. 2016;27(4):199–207. Available from: <https://www.sciencedirect.com/science/article/pii/S1879522616304250>

14. Rassweiler J, Hruza M, Teber D, Su L-M. Laparoscopic and robotic assisted radical prostatectomy--critical analysis of the results. *Eur Urol* [Internet]. 2006;49(4):612–24. Available from: <https://www.sciencedirect.com/science/article/pii/S0302283805008754>
15. Landman J, Venkatesh R, Vanlangendonck R, Andriole GL. Application of a fixed retractor system to facilitate laparoscopic radical prostatectomy. *J Urol* [Internet]. 2004;171(2 Pt 1):783–5. Available from: <http://dx.doi.org/10.1097/01.ju.0000104560.44013.46>
16. Bove P, Iacovelli V. Laparoscopic Radical Prostatectomy. In: Meinhold-Heerlein I, editor. *Laparoscopy - An Interdisciplinary Approach*. London, England: InTech; 2011.
17. Drtimnathan-urology. Robotic Radical Prostatectomy [Internet]. Dr Tim Nathan Urology. 2019 [cited 2022 Jun 22]. Available from: <https://www.drtimnathan-urology.com.au/procedures/prostate/robotic-radical-prostatectomy>
18. Ficarra V, Novara G, Rosen RC, Artibani W, Carroll PR, Costello A, et al. Systematic review and meta-analysis of studies reporting urinary continence recovery after robot-assisted radical prostatectomy. *Eur Urol* [Internet]. 2012;62(3):405–17. Available from: <http://dx.doi.org/10.1016/j.eururo.2012.05.045>

10. ŽIVOTOPIS

Luka Rudelić rođen je 11.11.1996. godine u Zagrebu. Svoje osnovnoškolsko obrazovanje završio je u Osnovnoj školi Luka u Sesvetama. Potom upisuje opću gimnaziju Tituša Brezovačkog koju završava 2015. godine, a akademske godine 2016./2017. upisuje Medicinski fakultet u Rijeci. Uz svoje obrazovanje aktivno se bavio košarkom te je sa svojim klubom postigao niz uspjeha od kojih je i jedna titula prvaka države. Tijekom fakultetskog obrazovanja svake godine, nakon ljetnih rokova, volontirao je na KBC-u Rebro u trajanju od 2 tjedna.