

VAŽNOST FORENZIČKE RADIOLOGIJE U SUDSKOJ MEDICINI PRILIKOM UTVRĐIVANJA ŽIVOTNE DOBI

Barbir, Matej

Master's thesis / Diplomski rad

2022

Degree Grantor / Ustanova koja je dodijelila akademski / stručni stupanj: **University of Rijeka, Faculty of Medicine / Sveučilište u Rijeci, Medicinski fakultet**

Permanent link / Trajna poveznica: <https://um.nsk.hr/um:nbn:hr:184:859936>

Rights / Prava: [In copyright](#)/[Zaštićeno autorskim pravom.](#)

Download date / Datum preuzimanja: **2025-02-18**



Repository / Repozitorij:

[Repository of the University of Rijeka, Faculty of Medicine - FMRI Repository](#)



SVEUČILIŠTE U RIJECI
MEDICINSKI FAKULTET

INTEGRIRANI PREDDIPLOMSKI I DIPLOMSKI
SVEUČILIŠNI STUDIJ MEDICINE

Matej Barbir

VAŽNOST FORENZIČKE RADIOLOGIJE U SUDSKOJ MEDICINI PRILIKOM
UTVRĐIVANJA ŽIVOTNE DOBI

Diplomski rad

Rijeka, 2022.

SVEUČILIŠTE U RIJECI
MEDICINSKI FAKULTET

INTEGRIRANI PREDDIPLOMSKI I DIPLOMSKI
SVEUČILIŠNI STUDIJ MEDICINE

Matej Barbir

VAŽNOST FORENZIČKE RADIOLOGIJE U SUDSKOJ MEDICINI PRILIKOM
UTVRĐIVANJA ŽIVOTNE DOBI

Diplomski rad

Rijeka, 2022.

Mentor rada: Izv. prof.dr.sc. Valter Stemberga, dr.med.

Diplomski rad ocjenjen je dana _____ u/na _____
_____, pred povjerenstvom u sastavu:

1. Prof.dr.sc. Dražen Cuculić, dr.med. _____
2. Prof.dr.sc. Dražen Kovač, dr.med. _____
3. Doc.dr.sc. Dora Fučkar Čupić, dr.med _____

Rad sadrži 25 stranica, 3 slika, 0 tablica, 35 literaturnih navoda.

ZAHVALA

Želio bih se sa osobitim poštovanjem zahvaliti svom mentoru doc.dr.sc. Valteru Stembergi te bacc.med.lab.diagn. Silvii Arbanas na pomoći i uloženom vremenu tijekom izrade ovog rada.

Zahvaljujem se također svojim prijateljima i obitelji na neizmjernom strpljenju, ljubavi i podršci koju su mi pružili tijekom studiranja.

SADRŽAJ

1. UVOD	1
1.1. Metode forenzičke radiologije u sudskoj medicini	Pogreška! Knjižna oznaka nije definirana.
1.1.1. Postmortalni radiološki pregled.....	1
1.1.2. Identifikacija ljudskih ostataka.....	Pogreška! Knjižna oznaka nije definirana.
1.1.3. Utvrđivanje zaživotnog ozljeđivanja	Pogreška! Knjižna oznaka nije definirana.
1.2. Tehnike forenzičke radiologije.....	6
1.2.1. Konvencionalna (uobičajena) radiografija.....	6
1.2.2. Kompjutorizirana tomografija (CT).....	6
1.2.3. Postmortalna kompjutorizirana tomografija (PMCT).....	7
1.2.4. Višeslojna kompjutorizirana tomografija (MSCT).....	7
1.2.5. Postmortalna kompjutorizirana tomografska angiografija (PMCTA).....	7
1.2.6. Magnetska rezonancija (MRI).....	8
1.2.7. Postmortalna magnetska rezonancija (PMMR).....	8
1.2.8. Postmortalni ultrazvuk (PMUS).....	9
1.2.9. Trodimenzionalno skeniranje površine.....	9
1.2.10. Multimodalno snimanje.....	10
2. SVRHA RADA.....	11
3. RADIOLOŠKA PROCJENA ŽIVOTNE DOBI	11
3.1. Procjena životne dobi živih ispitanika	12
3.2. Značaj radiologije u procjeni skeletne životne dobi.....	14
4. RASPRAVA	16
5. ZAKLJUČAK.....	18
6. SAŽETAK.....	19
7. SUMMARY	20
8. POPIS LITERATURE.....	21
9. ŽIVOTOPIS.....	25

Popis skraćenica i akronima

CT – engl. *Computed Tomography*, kompjutorizirana tomografija

Engl. – engleski

MSCT – engl. *Multislice Computed Tomography*, višeslojna kompjutorizirana tomografija

PMCT – engl. *Postmortem Computed Tomography*, postmortalna kompjutorizirana tomografija

PMCTA – engl. *Postmortem Computed Tomography Angiography*, postmortalna kompjutorizirana tomografija angiografija

PMMR – engl. *Postmortem Magnetic Resonance Imaging*, postmortalna magnetska rezonancija

PMUS – engl. *Perinatal Postmortem Ultrasound*, perinatalni postmortalni ultrazvuk

MRI – engl. *Magnetic Resonance Imaging*, magnetska rezonancija

1. UVOD

Forenzička radiologija, kao dio forenzičkih znanosti, označava primjenu specijaliziranih metoda radioloških snimanja na rješavanje pitanja iz područja kaznenog i građanskog prava. Forenzička radiologija može biti uključena u pretrage živih ili mrtvih osoba ili ljudskih ostataka u slučajevima istražnih radnji i kaznenog progona različitih kaznenih djela (silovanje, ubojstvo i trgovina drogom) kao i u slučajevima postupka identifikacije i utvrđivanja životne dobi ispitivane osobe.

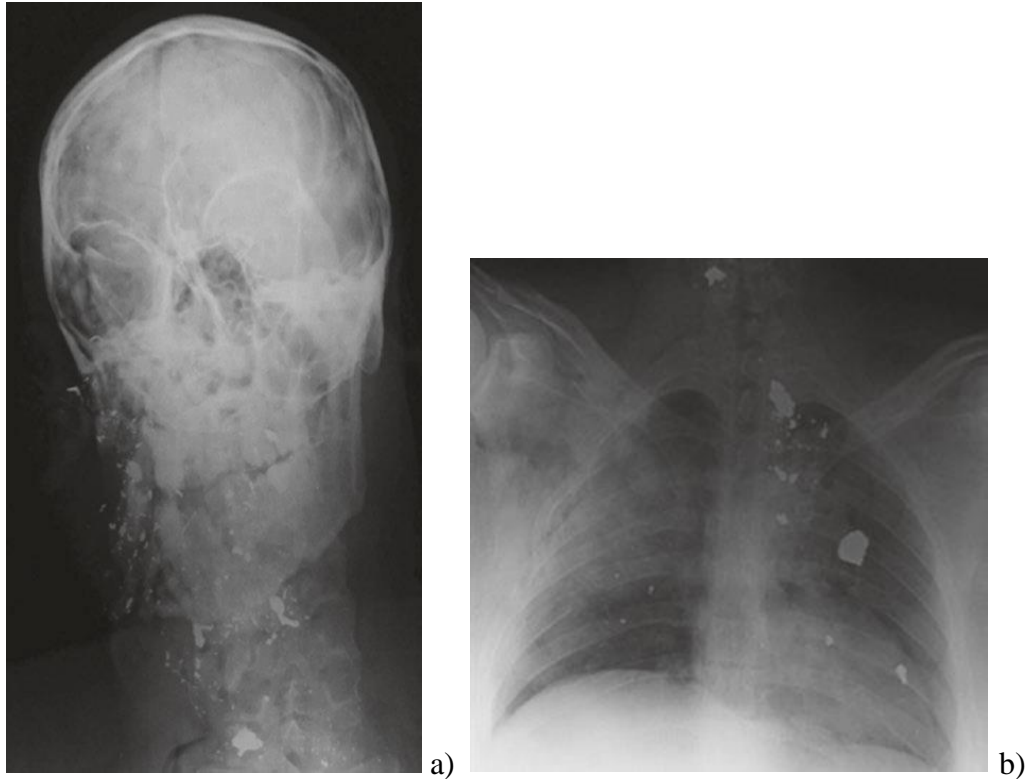
Forenzička radiologija kao znanost i struka može bitno pridonijeti rješavanju kaznenih djela ili procjeni građanske odgovornosti i pretrpljene štete. Razlika između forenzičkih znanosti i ostalih tradicionalnih znanosti je u tome što forenzičari, pa tako i forenzički radiolozi, primjenjuju specijalizirane metode i tehnike snimanja u sklopu utvrđivanja činjeničnog stanja u sklopu rješavanja pitanja iz određenog pravnog postupka. Forenzička radiologija u rutinskom radu omogućava utvrđivanje identiteta usporedbom zaživotnih i postmortalnih radioloških snimaka, omogućava pronalazak stranih tijela, plinskih embolusa te utvrđivanje položaja i vrste prijeloma i drugih vrsta ozljeda. Forenzička radiologija svojim neinvazivnim pristupom u obliku „virtualne obdukcije“ može na određeni način zamijeniti tehnike konvencionalne „invazivne“ obdukcije (1).

1.1. METODE FORENZIČKE RADIOLOGIJE U SUDSKOJ MEDICINI

1.1.1. Postmortalni radiološki pregled

Postmortalni radiološki pregled predstavlja rutinski postupak pregleda u svim sudsko-medicinskim ustanovama koje raspolažu odgovarajućom radiološkom tehnologijom i educiranim

djelatnicima. Radiološke snimke kroz vrijeme omogućuju ponovnu analizu ili nadogradnju svakog pojedinačnog ispitivanog slučaja kada se u pravnom postupku pojavi takva potreba. Uobičajeno radiološke snimke mrtvog tijela vrše se nakon vanjskog pregleda, a prije obdukcije, osim u slučajevima smrti uslijed djelovanja eksplozivnih sredstava i karboniziranih leševa. U slučajevima prirodnih smrti, kao i u slučajevima ispitivanja sumnje na smrt uslijed liječničke greške, kao i u slučajevima nakupljanja plinova i krvi u raznim tjelesnim prostorima kombinacija različitih tehnika radiološkog pregleda daje najbolje rezultate. Postoji pravilo da se u svim slučajevima smrti uslijed djelovanja projektila vatrenog oružja prije obdukcije izvrši radiološki pregled cijelog tijela u potrazi za projektilom te eventualnim dijelovima projektila koji mogu omogućiti balističku identifikaciju oružja. Radiografskim pregledom iz više smjerova omogućena je lokalizacija eventualnih „stranih tijela“ u tjelesnim otvorima prije vršenja obdukcije. Kod žrtava djelovanja eksplozivnih naprava, npr. u terorističkim napadima, radiološki pregled mrtvih osoba, a prije vanjskog pregleda, je imperativ zbog mogućnosti identifikacije neeksplozivnih naprava (npr. detonatora ili eksploziva) te krhotina (šrapnela) radi identifikacije vrste i tipa eksplozivne naprave. U slučajevima pomorskih nesreća metalni fragmenti dijelova elise mogu se pronaći u kostima, a takvi fragmenti metala mogu se koristiti kod identifikacije plovila, odnosno počinitelja. U određenim kulturama i religijama postoje ograničenja vršenja obdukcija mrtvih tijela, a u takvim sredinama moguće je različitim radiološkim metodama izvršiti sudsko-medicinski pregled. Prednosti neinvazivnog radiološkog pregleda mrtvog tijela ogledaju se i u slučajevima potrebe pregleda zaraženih mrtvih tijela (2) (3).



Slika 1: Metalno strano tijelo snimljeno konvecionalnom radiografijom u području a) kraniocervikalne regije i b) toraksa.

1.1.2. Identifikacija ljudskih ostataka

Identifikacija ljudskih ostataka je jedan od osnovnih zadataka sudske medicine. Ljudski ostaci predstavljaju skeletizirana raspadnuta ljudska tijela, karbonizirana ljudska tijela iz požarišta te slučajevi mehaničkog raskomadanja tijela. Ilegalne migracije stanovništva predstavljaju nove zadatke u pokušaju identifikacije ljudskih ostataka.

Identifikacija je proces utvrđivanja i dokazivanja istovjetnosti ispitivanih osoba. Identitet predstavlja skup bioloških karakteristika koje osobu čine različitom od drugih osoba i jedinstvenom za razliku od svih ostalih. U procesu identifikacije prikupljaju se i evidentiraju

biološke karakteristike ispitivane osobe koje se uspoređuju s otprije poznatim podacima o poznatoj osobi. Takvom usporednom metodom utvrđuje se podudarnost ili različitost između uspoređivanih podataka između ispitivanih i poznatih osoba. Ukoliko ne postoje zaživotni podatci za usporedbu takvim procesom stvara se biološki profil koji može biti od pomoći u budućoj identifikaciji osobe (4).

Biološki čimbenici koje se koriste u identifikaciji osoba su mnogobrojni od općih, kao što su dob, spol, rasa, visina, težina, boja očiju i kose, do onih koji mogu biti jedinstveni za osobu kao što je otisak prsta ili stopala, DNA, stanje zubala, tetovaže, nevusi ili ožiljci te radiološke snimke. Što s više bioloških karakteristika raspoložemo, veća je i vjerojatnost pozitivne identifikacije (5). Metode identifikacije variraju od onih klasičnih, kao što je vizualna identifikacija i daktiloskopija, do molekularnih, poput DNA analize sve do uporabe različitih radioloških tehnika. Odabir pojedinih metoda ovisi od slučaja do slučaja, a nerijetko se istovremeno koristi više metoda sve u cilju utvrđivanja identifikacije. Prilikom identifikacije živih osoba najčešće se koristi vizualna identifikacija i daktiloskopija. Ove metode su pogodne i za identifikaciju umrlih osoba kod kojih postmortalne promjene nisu uznapredovale. U slučajevima truljenja tijela, karbonizacije ili uništenja papilarnih linija obdukcijski nalaz nam je ključan u identifikaciji, Utvrđivanje identiteta skeletiziranih ostataka vrši se metodama forenzičke radiologije, odnosno forenzičke osteologije i odontologije (5, 6, 7).

1.1.3. Utvrđivanje zaživotnog ozljeđivanja

U okviru sudsko-medicinskog utvrđivanja zaživotnog ozljeđivanja radiološke metode predstavljaju važan dio utvrđivanja činjeničnog stanja. Posebno se to odnosi na slučajeve

ozljeđivanja djece u kojima radiološke metode utvrđuju postojanje odlučnih činjenica dokaznog postupka. U takvim slučajevima uključuje mnogostruke snimke i mogućnost primjene kombinacije različitih radioloških tehnika (8). Scintigrafija skeleta je visoko osjetljiva za utvrđivanje prijeloma rebara, kralješnice i dijafiza dugih kostiju ali ima nisku osjetljivost za utvrđivanje prijeloma lubanje (9, 10). Prijelomi kostiju tipični za slučaj ozljeđivanja djece su kosi –spiralni ili poprečni prijelomi dijafiza dugih kostiju dok su prijelomi lokalizirani u metafizama i epifizama manje česti ali se svi oblici prijeloma uzimaju u obzir kod donošenja meritornog mišljenja uzročno posljedične veze. Sudsko-medicinsko zaključivanje o postojanju uzročno posljedične veze između takvih prijeloma kostiju i kaznenog djela ozljeđivanja djeteta upotpunjuje činjenica da zbog djelovanja jakih mehaničkih sila tupo-tvrde površine takvi prijelomi ne nastaju mehanizmom jednostavnog pada npr. pada djeteta iz ruku roditelja (11). Znak postojanja ozljeđivanja djeteta predstavljaju mnogostruki prijelomi rebara koji se rijetko viđaju u drugim mehanizmima ozljeđivanja, npr. u prometnim udesima. Nerijetko se mnogostruki prijelomi rebara utvrđuju evidentiranjem ožiljaka kosti na mjestima ranijih prijeloma rebara (12). Prijelomi kostiju lubanje u djece nastali u nesretnim slučajevima uobičajeno su pojedinačni, linearni i jednostrani. Pri padovima djeteta npr. s kreveta, stolića za presvlačenje pelena ili pri padovima po stepenicama nastaju nerijetko samo lake tjelesne ozljede dok postojanje prijeloma mora upućivati liječnika na oprez, prijavu događaja Policiji i proširenju indikacija za dodatne pretrage kod ozlijeđenog djeteta (13, 14). Intraduralno krvarenje (subduralni hematom, SH) nerijetko nastaje pri snažnoj trešnji djeteta (*shaking baby syndrome*) uslijed pucanja mosnih vena radi posebnog stanja organizma djeteta – relativno velika i teška glava u odnosu na relativno slabe strukture vrata te osjetljiva struktura moždanog tkiva djeteta. U okviru forenzičke radiologije predložene su različite tehnike za utvrđivanje određenih kranio-cerebralnih ozljeda. Tehnika CT pregleda preporuča se radi

utvrđenja subarahnoidalnog krvarenja dok se tehnika MRI pregleda preporuča radi utvrđenja SH. Za utvrđivanje vremena nastanka kranio-cerebralnih ozljeda postoji općenito pravilo da se CT pregledom jasnije utvrđuju svježija ekstracerebralna krvarenja – do nekoliko dana stara, a MRI pregledom se jasnije utvrđuju subakutna i kronična ekstracerebralna krvarenja – nekoliko tjedna do nekoliko mjeseci stara krvarenja (15, 16).

1.2. TEHNIKE FORENZIČKE RADIOLOGIJE

1.2.1. Konvencionalna (uobičajena) radiografija

Uobičajena radiografija je najranije korištena tehnika u sudskoj medicini. Metoda podrazumijeva izlaganje tjelesnih struktura x-zrakama te prikaz na radiografsku sliku temeljenju na različitim kontrastima, ovisno o razlici upijanja zraka od strane struktura. To je jednostavna i najdostupnija slikovna metoda. Ima uobičajenu primjenu kod postmortalne makroskopske analize dojenčadi, kod izrazito istrunulog tijela ili identifikacije spaljenog tijela. Koristi se također za određivanje starosti umrlih i živih pojedinaca (17).

1.2.2. Kompjutorizirana tomografija (CT)

Računalna tomografija je neinvazivna metoda korištena za slojeviti prikaz unutarnjih struktura na temelju slabljenja rendgenskih zraka prilikom prolaska kroz snimani dio s obzirom na različitu gustoću tkiva. Jedna od glavnih metoda za dijagnostiku i proučavanje unutarnjih organa (18).

1.2.3. Postmortalna kompjutorizirana tomografija (PMCT)

Kompjutorizirana tomografija korištena prilikom obdukcije idealna je u identifikaciji ozljeda lokomotornog sustava, prikaza stranih tijela i patološkog nakupljanja različitih plinova, no slabijih karakteristika kod otkrivanja površinskih trauma i prikaza infarkta miokarda. Usprkos tome, PMCT prikaz cijelog tijela temelj je za većinu pregleda. PMCT je važna tehnika prilikom detekcije radiološki neprozirnih objekata i identifikaciju traumatskih procesa, u usporedbi s tradicionalnom obdukcijom (19).

1.2.4. Višeslojna kompjutorizirana tomografija (MSCT)

Višeslojna kompjuterizirana tomografija je računalna rekonstrukcija tomografirane ravnine tijela. Kod MSCT-a, dva ili više reda detektora nalaze se po obodu portala. Prisutnošću više redova detektora, debljina sekcije nije određena rendgenskom cijevi već konfiguracijom detektora, što omogućuje skeniranje tanjih dijelova i povećane prostorne razlučivosti. To je značajno povećalo i brzinu izvedbe ove tehnike, smanjujući također dozu zračenja. MSCT je stoga vrijedna tehnika ne samo za strukturnu analizu, već i za studije fizioloških funkcija u stvarnom vremenu (18).

1.2.5. Postmortalna kompjutorizirana tomografska angiografija (PMCTA)

Postmortalna kompjutorizirana tomografska angiografija (PMCTA) je polako postala standardna tehnika za ispitivanje sumnje na kardiovaskularnu patologiju i ozljede. U ranim fazama raspada PMCTA omogućuje točniju dijagnozu od PMCT-a, a ponekad prednjači i nad samostalno

provedenom konvencionalnom obdukcijom (19). Osobito je učinkovita za određivanje izvora krvarenja u područjima koja su osjetljiva ili teško dostupna konvencionalnom obdukcijom, kao što su cerebrovaskularne ozljede, arterijska bolest ili traumatska smrt (18). PMCTA ima značajnu ulogu i u otkrivanju infarkta miokarda, plućne embolije i krvarenja. Zbog potrebe za korištenjem kontrasta prilikom izvođenja ove metode, potrebno je ranije uzeti uzorke urina i krvi za eventualno toksikološko ispitivanje, premda se pokazalo da ciljani PMCTA ne interferira s rezultatom (19).

1.2.6. Magnetska rezonancija (MRI)

MRI koristi magnetsko polje i prikazuju radiofrekventne signale, koji su rezultat magnetizacije koja nastaje kada se tkivo stavi u jako magnetsko polje. MRI skeneri koriste snažne gradijente magnetskog polja i radiovalove za generiranje slike organa u tijelu. MRI može jedino prikazati karakteristike istog tkiva, što je korisno ukoliko bolest ima učinak na isključivo određenu vrstu tkiva, što nam na taj način olakšava da će biti detektirana. Osim toga, MRI također može pratiti kemijske pomake u stanicama koje se mogu koristiti za praćenje metaboličkih procesa u stvarnom vremenu (18).

1.2.7. Postmortalna magnetska rezonancija (PMMR)

PMMR ne koristi se tako često kao PMCT, zbog ograničenog pristupa, produljenog trajanja pretrage i teže interpretacije slike. Dok su intenziteti signala na PMMR slikama tipično slični antemortalnim slikama, donekle su ovisni o tjelesnoj temperaturi, te artefaktima koji su prisutni

zbog truležnih plinova i ozljeda. Međutim, manjak artefakta pokreta značajna je prednost u prikazu anatomskih detalja u odnosu na antemortalne snimke. Iako je PMCT precizan u detekciji fraktura ekstremiteta, PMMR je specifičniji u procjeni je li fraktura nastala antemortalno ili postmortalno. Za razliku od PMCT-a na kojemu se obično vidi samo likvefakcija mozga, PMMR omogućuje uvid u neke specifičnije anatomske detalje, te može otkriti intrakranijalno krvarenje, ekstra-aksijalne abnormalnosti, ozljede leđne moždine, ali i ozljede ligamenta. Također, PMMR je superioran u odnosu na PMCT u detekciji kontuzije srca i ishemije miokarda, te ozljeda mekih tkiva abdomena. Isto tako, kod fetusa, PMMR ima veći značaj u odnosu na PMCT, ali se ta razlika smanjuje i ima sličnu preciznost kod starije dojenčadi i djece (19).

1.2.8. Postmortalni ultrazvuk (PMUS)

Postmortalni ultrazvuk jeftin je i široko dostupan, a može igrati važnu ulogu u procjeni smrti fetusa, iako je njegova trenutna upotreba ograničena zbog nakupljanja truležnih plinova.

Korištenje ultrasonografije omogućava detektirati značajne nalaze u truplima, kao i u živim ljudima.(19).

1.2.9. Trodimenzionalno skeniranje površine

Rizik od uništenja dokaza i dvodimenzionalna priroda tradicionalnog fotografiranja ograničavaju njegovu korisnost. Stoga je trodimenzionalno skeniranje površine dobra metoda za dokumentiranje vanjskih ozljeda. Korištenje posebnog softvera za fotogrametriju nad dvodimenzionalnim slikama može dati pouzdane podatke o veličini, dubini i volumenu ozljede.

Ovaj je proces nedavno automatiziran, značajno smanjujući vjerojatnost ljudske pogreške tijekom izgradnje modela, a otvorena je i mogućnost primjene ove tehnologije u kombinaciji s drugim radiološkim uređajima, kao i upotreba u rekonstrukciji prometnih nesreća i ispitivanju ozljeda (18).

1.2.10. Multimodalno snimanje

Brzi razvoj nove tehnologije analize i obrade podataka omogućuje kombiniranje podataka prikupljenih različitim metodama u brojnim vremenskim razdobljima u svrhu novog načina vizualizacije informacija. Ova inovativna tehnika se neprestano usavršava, unatoč činjenici da je još uvijek u povojima. Već su provedene studije za kombiniranje makroskopskih i mikroskopskih tehnika snimanja kako bi se dobile informacije s poboljšanom prostornom razlučivosti (18).

2. SVRHA RADA

Svrha napisanog rada je prikazati važnost forenzičke radiologije u sudsko-medicinskoj praksi, te samom utvrđivanju životne dobi. Opisati korištene tehnike, te njihove prednosti i mane prilikom upotrebe, ali i potencijalnog napretka korištenih metoda i same dijagnostičke važnosti te buduće uobičajne primjene.

3. RADIOLOŠKA PROCJENA ŽIVOTNE DOBI

Sudsko-medicinsko utvrđivanje životne dobi ispitanika je od ključnog značenja u određenim pravnim postupcima. Porast interesa za utvrđivanje životne dobi živih ispitanika nazočan je brojnim slučajevima unutar ilegalne migracije stanovništva. U određenim zemljama, zbog nerazvijenosti ili zbog ratnih zbivanja, nema odgovarajućeg dokumentiranja demografskih zbivanja tako da se brojni ilegalni migranti prijavljuju sa sumnjivim osobnim podacima ali i bez osobnih dokumenata pri čemu je u pravnom postupku potrebno utvrđivanje životne dobi. U svim takvim slučajevima radiološka procjena životne dobi je važna metoda u odgovarajućem sudsko-medicinskom postupku. Općenito govoreći, svaka suvremena država ima propise koji određuju životnu dob maloljetne i punoljetne osobe iz koje životne dobi proizlaze određena individualna prava i obveze. U svim slučajevima u kojima postoji sumnja u kronološku dob ispitivane osobe postoji potreba utvrđivanja biološke dobi ispitivane osobe. Procjena biološke dobi ispitivane žive osobe utvrđuje se kombinacijom dobivenih podataka kliničkog pregleda s podacima dobivenim različitim radiološkim pretragama poglavito zubnog i koštanog razvoja. Zubni status kod živih

ispitanika uključuje razvoj mliječnog i trajnog zubala, kombiniranim utvrđenjem stupnja mineralizacije dijelova zuba, prisustvo ili odsustvo izbivanja određenih zuba uz stupanj formiranja korijena zuba. Biološka životna dob može se procijeniti utvrđivanjem stupnja spajanja (fuzije) epifiza dugih kostiju te stupnja razvoja centara osifikacije u malim kostima. Vrijeme biološkog spajanja pojedine epifize razlikuje se u odnosu na anatomsku lokalizaciju i fiziološko stanje organizma. Stupnjevi rasta i razvoja koštanog sustava razlikuju se među spolovima i različitim etničkim skupinama te različitim čimbenicima okoliša što sve valja uzeti u obzir prilikom procjene biološke životne dobi primjenom različitih radioloških metoda. Atlasi stadija rasta i razvoja koštanog sustava utvrđeni su za ruke i koljena (20, 21). Najpouzdaniji izvor informacija radi procjene životne dobi u juvenilnoj fazi razvoja predstavlja sekvencija spajanja epifiza zdjelčnih kostiju(22). Korelacija između dentalne i kronološke dobi je značajnija u odnosu na korelaciju između kronološke i skeletne dobi zbog činjenice da je dentalni rast i razvoj pod manjim utjecajem čimbenika okoliša. Za osobe u dobrom zdravlju skeletna dob može biti u razmjeru od 1 godine stariji ili mlađi u odnosu na kronološku dob. Stadiji fuzije bazilane sinhondroze (sfeno-okipitalna fisura) je dobar indikator biološke dobi za adolescentni period, međutim, zbog velike varijacije fuzije sfeno-okcipitalne fisure procjena kasnije kronološke životne dobi postaje vrlo nepouzdana (23). Za točnu procjenu životne dobi nisu pouzdane niti razne degenerativne promjene lokomotornog sustava (24). Radiološko snimanje ključnih kostiju tehnikom CT predložena je kao pouzdani indikator podataka utvrđivanja životne dobi osoba između 21 – 25 godina života (25).

3.1. Procjena životne dobi živih ispitanika

Još jedna značajna primjena radiologije u identifikaciji odnosi se na procjenu dobi kod živih osoba. Takva primjena se obično koristi kod provjere osobe mlađe od 18. godina kod različitih ilegalnih

radnji radi utvrđivanja na koji način će se suditi takvoj osobi. Također se može tražiti procjena posvojene djece čiju dob treba utvrditi zbog neispravnosti ili nedostatka rodni listova (26).

Rijetko se traži ocjenjivanje dobi kod odraslih osoba. Primjer takvog slučaja je određivanje dobi kod osoba zahvaćenih amnezijom radi osobne identifikacije. Postoji vrlo malo zdravstveno utemeljenih metoda procjene dobi za odrasle te se radi na razvoju novih tehnika (27).

Posebno je specifično i zahtjeva precizno određivanje dobi kod osoba tražitelja azila. S obzirom na posljedice koje proizlaze iz netočnih dijagnoza punoljetnosti dijagnostički pristup mora biti holistički, gdje obuhvaća potpunu medicinsko radiološku procjenu i zahtjeva izraz rezultata sa rasponom pogreške. Na samu procjenu mogu utjecati mnogi parametri poput bolesti, način prehrane i socijalni status. Važnost varijabilnosti stanovništva u ovom slučaju je istaknut razvojem specifičnih dijelova podataka o stanovništvu. Danas svaka metoda treba biti testirana na različitim skupinama stanovništva radi provjere i mogućih varijacija. Svaki proces procjene dobi stoga mora uključivati temeljitu procjenu zdravstvenog stanja jer neke bolesti mogu ubrzati ili usporiti rast i razvoj osobe.

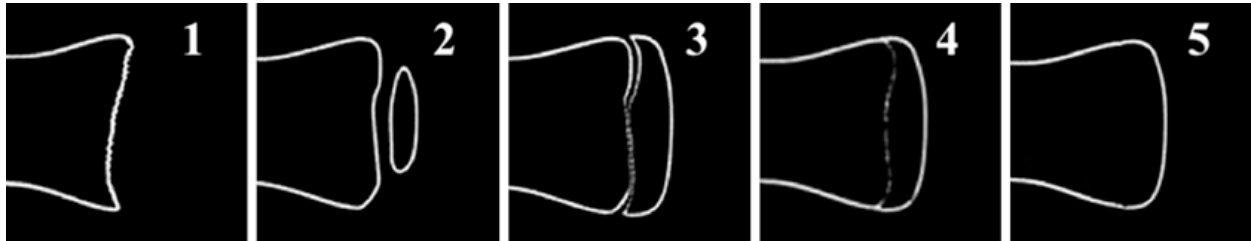
Postoje znanstvena društva koja se bave sa postupcima procjene starosti. U Europi najvažnije su Forenzičko antropološko društvo Europe (FASE), Internacionalna akademija sudske medicine (IALM) i njemačka studijska grupa za dijagnostiku. Ova društva su objavila smjernice za procjenu dobi (28,29). Tri temeljne smjernice su: klinički pregled obavljen za procjenu spolnih karakteristika, RTG lijeve ruke i ručnog zgloba, ortopanogram i radiološki pregled sternuma. Kliničku anamnezu treba uzeti preliminarno jer omogućuje ispravno tumačenje mogućih izmjena razvoja skeleta i zuba. Informacije na pothranjenost ili prethodnu dugotrajnu infekciju mogu izazvati sumnju na moguće kašnjenje u rastu. Nadalje stanja povezana s hormonima mogu ukazivati na ubrzani proces rasta (30). Vještačko izvješće o procjeni dobi treba sadržavati određene

točke. Činjenice vještaka bi trebale biti iznesene na temelju različitih metoda procjene dobi. Izvještaj gdje se primjenjuje samo jedna metoda trebalo bi izbjegavati. Nadalje obrazac koji se prilaže sudcu bi trebao biti u najpojednostavnijem obliku sa numeričkim i statističkim podacima. Rezultate treba objasniti i istaknuti ukoliko je na njih utjecala neka kronična bolest, okolišni čimbenici ili genetske predispozicije. U svakom slučaju konačni rezultat mora biti individualiziran prema jedinstvenim biološkim karakteristikama svakog pacijenta (28).

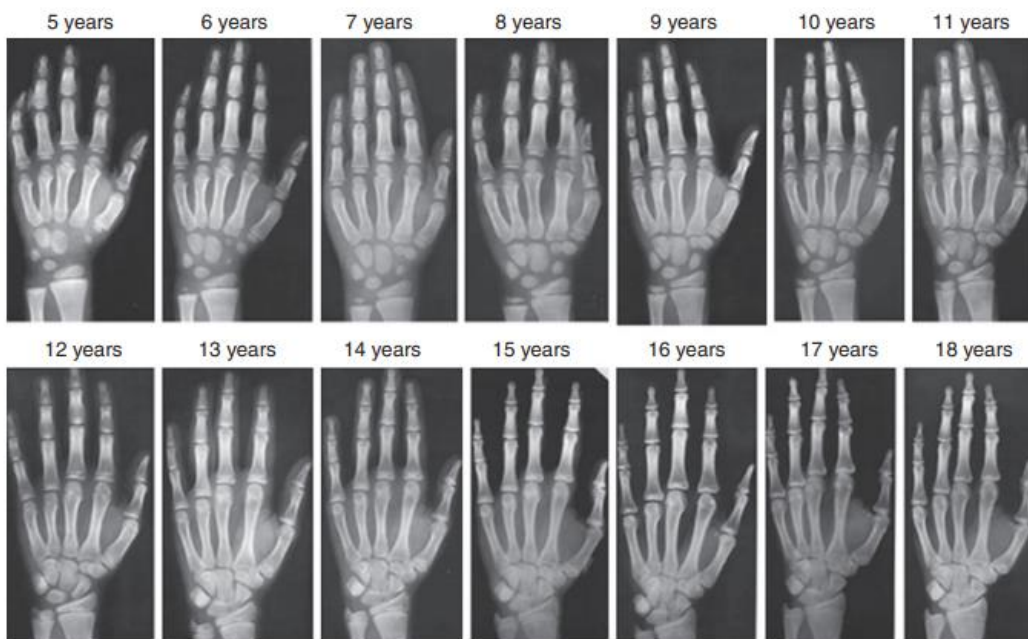
3.2. Značaj radiologije u procjeni skeletne životne dobi

S obzirom da sve kosti tijekom svog razvoja mogu dati podatke o životnoj dobi moderna literatura je suzila polje procjene na kostur do šake i zapešća. Glavnom prednosti se smatra veliki broj kostiju (29) i njihovu dob rasta koja pokriva životni vijek od rođenja do 18-19 god. Osim toga rendgenske slike šake i zapešća ne uključuju osjetljive anatomske strukture na zračenje. Najčešće se primjenjuje metoda Atlas Greulich i Pylea u forenzičkoj praksi. Ona se temelji na seriji rendgenskih slika šake i zapešća dječje populacije gdje se uspoređuju slike sa standardnim slikama koje daje atlas s obzirom na spol djeteta. Metoda predstavlja univerzalni atlas te reprodukcija nije dopuštena u skladu sa etičkim standardima i predstavlja jedan od najčešće korištenih postupaka za procjenu starosti velike populacije (31). Rjeđe se koristi metoda Tanner-Whitehouse koja procjenjuje skeletni rast šake i zapešća na temelju bodovanja podijeljen prema kostima i njihovim razvojnim stupnjevima. Teži je za primjenu od atlasa jer zahtjeva razvrstavanje i prikupljanje bodova od svake kosti pojedinačno i daje opću procjenu starosti na temelju konačnog zbroja. To

zahtjeva više vremena i iskustvo forenzičara u ispravnoj procjeni suptilnih karakteristika svake kosti (32).



Slika 2: Stadiji fuzije sternalnog kraja ključne kosti



Slika 3: Procjena starosti dječje populacije prema radiogramima šake i zapešća (Greulich - Pyle)

6. RASPRAVA

Forenzička radiologija predstavlja važan segment forenzičkih znanosti. Specijalisti sudske medicine, u sklopu pravnih postupaka, ne mogu samostalno interpretirati radiološke nalaze bez pomoći radiologa. Radiolozi, s druge strane, imaju potrebu stalnog usavršavanja zbog čega, radi vještačenja u sudskim postupcima, postoji potreba subspecijalizacije u smjeru forenzičkog radiologa radi kvalitetnijeg vještačenja u suradnji s vještacima drugih struka. Oblik vještačenja snimaka dobivenih različitim radiološkim tehnikama je u pravilu kombinirani u zajedništvu s drugim vještacima, nerijetko u zajedništvu sa vještacima sudske medicine. Na takav način, u obliku kombiniranog vještačenja, moguće je najbolje odgovoriti na pitanja koja se javljaju u različitim sudskim postupcima.

Vršenje radioloških pretraga prije obdukcije je od izrazite važnosti u svim slučajevima smrti uslijed djelovanja projektila vatrenog oružja ali i u svakom drugom slučaju gdje se pojavljuje potreba lokalizacije različitih stranih tijela unutar leša. Radiološki pregled prije vanjskog pregleda leša strogo je indiciran u slučajevima stradavanja djelovanjem eksplozivnih sredstava kao što su teroristički bombaški napadi.

Vršenje radioloških tehnika tipa CT ili MRI preporuča se u svim slučajevima sumnje na zračnu emboliju ili posebice u slučajevima fizičkog nasilja nad djecom ili starijim osobama. Utvrđivanje lokalizacije, vrste, oblika i brojnosti prijeloma koštanog sustava primjenom različitih radioloških tehnika predstavlja ključnu činjenicu utvrđivanja postojanja nasilja nad djetetom. Radiološke tehnike snimanja ključne su u utvrđivanju kranocerebralnih ozljeda pri čemu je važna primjena dodatnih tehnika snimanja CT i MRI.

U forenzičkoj antropologiji i odontologiji kao i u široj primjeni u sudskoj medicini primjena radioloških tehnika snimanja ključna je prilikom utvrđivanja identiteta i životne dobi ispitanika.

Nerijetko se forenzički radiolog pri tome služi usporedbom zaživotnih i postmortalnih radioloških snimaka na kojima se mogu utvrditi znaci ranijih medicinskih intervencija, cijeljenja ranijeg ozljeđivanja te različite individualne anatomske varijacije u građi tijela. Postoje brojne korisne uporabe podataka iz radioloških snimaka radi utvrđivanja identiteta, spola ili životne dobi ispitanika.

Utvrdivanje životne dobi živih ispitanika vrši se poglavito analizom radioloških snimaka rasta i razvoja zuba i koštanog sustava.

U većini zemalja radiološke snimke čuvaju se u arhivama na odgovarajući način najmanje pet godina (33). Digitalni zapisi radioloških snimaka omogućavaju čuvanje u arhivama i do dvadeset godina (34).

Sudsko medicinska obdukcija već dugi niz godina predstavlja protokolarni pregled mrtvog tijela koji se sastoji od vanjskog pregleda, vađenja i pregleda organa određenim načinom i redom te uzimanja uzoraka tkiva i tjelesnih tekućina radi patohistološkog pregleda i toksikološkološke analize. Određena ograničenja standardne sudsko medicinske obdukcije postoje prilikom pregleda kralješnice, detaljnog pregleda koštanog sustava, posebice kralješnice kao i prilikom utvrđivanja nakupljanja zraka i plinova u tijelu (pneumotoraksa, zračna embolija). Razvojem postmortalnih radioloških tehnika omogućen je detaljniji pregled u takvim slučajevima. Postmortalne radiološke tehnike se sve češće koriste u kombinaciji sa standardnom sudsko medicinskom obdukcijom, u procesu takozvane virtualne obdukcije. Značaj i prednost forenzičke radiologije prilikom utvrđivanja životne dobi nalazi se u mogućnosti brze i precizne analize bez narušavanja cjelovitosti i integriteta ispitivane osobe, a posebna važnost nalazi se u činjenici da omogućuje pregled živih ispitanika (35).

7. ZAKLJUČAK

Forenzička radiologija u rutinskom radu omogućava utvrđivanje identiteta usporedbom zaživotnih i postmortalnih radioloških snimaka, omogućava pronalazak stranih tijela, plinskih embolusa te utvrđivanje položaja i vrste prijeloma i drugih vrsta ozljeda. Postmortalni radiološki pregled predstavlja rutinski postupak pregleda u svim sudsko-medicinskim ustanovama koje raspolažu odgovarajućom radiološkom tehnologijom i educiranim djelatnicima. Identifikacija ljudskih ostataka je jedan od osnovnih zadataka sudske medicine. U procesu identifikacije prikupljaju se i evidentiraju biološke karakteristike ispitivane osobe koje se uspoređuju s otprije poznatim podacima o osobi. U okviru sudsko-medicinskog utvrđivanja zaživotnog ozljeđivanja radiološke metode predstavljaju važan dio utvrđivanja činjeničnog stanja. U takvim slučajevima uključuje mnogostruke snimke i mogućnost primjene kombinacije različitih radioloških tehnika.

Primjena forenzičke radiologije prilikom utvrđivanja životne dobi ispitanika omogućuje pregled mrtvih ali poebice valja naglasiti da omogućava pregled živih ispitanika na brz i siguran način kako za ispitivane osobe tako i za ispitivače. Dobiveni rezultati primjenom tehnika forenzičke radiologije omogućuju kombinirano vještačenje u cilju utvrđivanja životne dobi ispitanika. Važnost takavog kombiniranog forenzičko radiološkog i sudsko medicinskog pristupa vještačenju životne dobi ispitanika posebno se ogleda u okviru aktualnih događanja ilegalne migracije uzrokovane ratovima.

8. SAŽETAK

Forenzička identifikacija ljudskih koštanih ostataka važna je kod kaznenih djela, ratnih zločina, iskapanja masovnih grobnica, žrtava prirodnih katastrofa i njihovima obiteljima. Glavni cilj je utvrditi uzrok smrti i sami identitet osobe. Pod identitet osobe podrazumijeva se procjena dobi, spola, podrijetla i posebnih karakteristika na osobi poput patoloških stanja ili deformiteta. Osim postmortalne identifikacije važna je i zaživotna identifikacija prilikom provjere punoljetnosti osoba kod različitih ilegalnih radnji, procjena dobi posvojene djece ili kod starijih osoba koje boluju od amnezije. U oba slučaja glavnu dijagnostičku ulogu zauzima radiologija i brojne radiološke tehnike. Postmortalni radiološki pregled cijelog tijela ili samo ljudskih ostataka je rutinski postupak u svim sudsko-medicinskim ustanovama sa odgovarajućom opremom. Radiografskim pregledom omogućen je uvid u uzrok smrti ukoliko je došlo do narušavanja koštanih struktura i eventualnog pronalaska stranih tijela. Tijekom identifikacije ljudskih ostataka prikupljaju se biološke karakteristike osobe koje se uspoređuju s otprije poznatim podacima o toj osobi. Ukoliko ne postoje zaživotni podaci o ispitanikoj osobi stvara se biološki profil koji će biti od pomoći u budućoj identifikaciji osobe. Upotreba radiologije kod procjene biološke dobi ispitanika temelji se na pretragama zubnog i koštanog razvoja. Za zube kod živih ispitanika se gleda razvoj mliječnog i trajnog zubala, izbijanje određenih zuba, stupanj mineralizacije i formiranja korijena zuba. Nadalje dobar uvid u životnu dob omogućuje stupanj spajanja epifiza dugih kostiju i raspodjela mjesta osifikacije u kratkim kostima. Stupnjevi rasta i razvoja koštanog sustava razlikuju se među spolovima i različitim etničkim skupinama što također treba imati na umu prilikom procjene biološke životne dobi. Atlasi stadija rasta i razvoja koštanog sustava dodatno olakšavaju procjenu i pružaju bolji uvid u životnu dob ispitanika.

9. SUMMARY

Forensic identification of human bony remains is important when investigating criminal offenses, war crimes, mass grave excavations and finding remains of natural disaster victims. The main goal is to determine the cause of death and the victim's identity, which means age assessment, sex, origin and special features like deformities. Besides postmortem identification, a lifelong identification is used in determining if a person is of the legal age, determining age of adopted children and in older people who suffer from amnesia, for which radiological methods are used. Postmortem radiological examination of the whole body is used in all forensic facilities with adequate equipment in order to determine if the cause of death was connected with bone related trauma or foreign objects. During human remain identification biological characteristics of the body are compared with data known about person from before. If not possible, only biological profile is made. Radiological age assessment uses teeth and bone uniqueness to determine age. In living individuals development of teeth, their position, growth and dental roots are used to determine biological profile. In bones, epiphyseal development and mineralisation of short bones are a good factor in determining age. During biological age assessment it is important to mention that bone growth varies between genders and ethnic groups. Age assessment has been facilitated by modern forensic books in growth and development of the skeletal system.

10. POPIS LITERATURE

1. Sudska medicina [Internet]. Hrvatska enciklopedija, mrežno izdanje; 2021 [citirano 5.6.2022.]
Dostupno na: <https://www.enciklopedija.hr/natuknica.aspx?id=58644>
2. Blum A, Kolopp M, Teixeira PG, Stroud T, Noirtin P, Coudane H, Martrille L. Synergistic Role of Newer Techniques for Forensic and Postmortem CT Examinations. *AJR Am J Roentgenol.* 2018; Jul;211(1):3-10.
3. Michael J Thali, Kathrin Yen, Peter Vock, Christoph Ozdoba, Beat P Kneubuehl, Martin Sonnenschein, Richard Dirnhofer. Image-guided virtual autopsy findings of gunshot victims performed with multi-slice computed tomography and magnetic resonance imaging and subsequent correlation between radiology and autopsy findings. *Forensic Sci Int.* 2003; Dec 17;138(1-3):8-16
4. Thompson R, Zoppis S, McCord B. An overview of DNA typing methods for human identification: past, present, and future. *Methods Mol Biol.* 2012;830:3-16.
5. Kahana T, Hiss J. Forensic Radiology. U: Tsokos M. *Forensic Pathology Reviews.* 3rd ed. Totowa, NJ: Humana Press; 2005. p. 443-58.
6. Knight B, Saukko P. *Knight's Forensic pathology.* London: Arnold; 2004.
7. Dušan Zečević i suradnici, *Sudska medicina i deontologija,* Medicinska naklada, Zagreb, 2004.

8. Merten DF, Carpenter BLM. Radiologic imaging of inflicted injury in the child abuse syndrome. *Orthop Clin North Am.* 1990; 37, 815–837.
9. Mandelstam SA, Cook D, Fitzgerald M, Ditchfield MR. Complementary use of radiological skeletal survey and bone scintigraphy in detection of bony injuries in suspected child abuse. *Arch Dis Child.* 2003; 88, 387–390.
10. Carty H. Non-accidental injury: a review of the radiology. *Eur Radiol.* 1997; 7, 1365– 376.
11. Hobbs CJ, Hanks HGI, Wynne JM. *Child Abuse and Neglect. A Clinical Handbook.* Churchill Livingstone, Edinburgh. 1993.
12. Cramer EC. Orthopedic aspects of child abuse. *Orthop Clin North Am.* 1996; 43, 1035–1051.
13. Hiss J, Kahana T. The medicolegal implications of bilateral cranial fractures in infants. *J Trauma.* 1995;38, 1–5.
14. Reiber GD. Fatal falls in childhood. How far must children fall to sustain fatal head injury? Report of cases and review of the literature. *Am J Forensic Med Pathol.* 1993; 14, 201–207.
15. Sato Y, Yuh WT, Smith WL, Alexander RC, Kao SC, Ellerbroek CJ. Head injury in child abuse: Evaluation with MR imaging. *Radiology.* 1989; 73, 653–657.
16. Mimkin K, Kleinman PK. Imaging of child abuse. *Pediatr Clin North Am.* 1997; 44, 615–635.
17. Grabherr S, Baumann P, Minoiu C, Fahrni S, Mangin P. Post-mortem imaging in forensic investigations: current utility, limitations, and ongoing developments. *Research and Reports in Forensic Medical Science.* 2016;6:25-37.

18. Varela Morillas Á, Nurgaliyeva Z, Gooch J, Frascione N. A review on the evolution and characteristics of post-mortem imaging techniques. *Forensic Imaging*. 2020;23:200420.
19. Decker S, Braileanu M, Dey C, Lenchik L, Pickup M, Powell J et al. *Forensic Radiology: A Primer*. *Academic Radiology*. 2019;26(6):820-30.
20. Greulich WE, Pyle SI. *Radiographic atlas of skeletal development of the hand and wrist*. Stanford University Press, Stanford, 1996.
21. Tanner JM, Whitehouse RH, Cameron N, Marshal WA, Healy NJR, Goldshetein H. *Assesement of skeletal maturity and prediction of adult height (TW2 Method)*, 2 nd edition, Academic Press, London, 1991.
22. Stewart TD, Chales C Thomas. *Essentials in Forensic Antroplogy*, Springfield, 1979.
23. Okamoto K, Ito J, Tokiguchi S, Furusawa T. High-resolution CT findings in the development of the sphenoccipital synchondrosis. *Am J Neuroradiol*. 1996; 17, 117–120.
24. Schmeling A, Olze A, Reisinger W, Rosing FW, Geserick G. Forensic age diagnostics of living individuals in criminal proceedings. *Homo*. 2003; 54, 162–169
25. Brown T. Radiography’s role in detecting child abuse. *Radiol Technol*. 1995; 66, 389–390.
26. Cattaneo C, De Angelis D, Ruspa M, Gibelli D, Cameriere R, Grandi M. How old am I? Age estimation in living adults: a case report. *J Forensic Odontostomatol*. 2008; 26(2):39-43.
27. De Angelis D, Gibelli D, Fabbri P, Cattaneo C. Dental age estimation helps create a new identity. *Am J Forensic Med Pathol*. 2015; 36(3):219-220.

28. Cunha E, Baccino E, Martrille L, Ramshaler F, Prieto J, Schuliar Y, Lynnerup N, Cattaneo C. The problem of aging human remains and living individuals: a review. *Forensic Sci Int.* 2009; 193(1-3):1-13.
29. Schmeling A, Grundmann C, Fuhrmann A, Kaatsch HJ, Knell B, Ramsthaler F, Reisinger W, Reipert T, Ritz-Timme S, Rosing FW, Rotzscher K, Geserick G. Criteria for age estimation in living individuals. *Int J Legal Med.* 2008; 122(6):457-460.
30. Gibelli D, De Angelis D, Cattaneo C. Radiological pitfalls of age estimation in adopted children: a case report. *Minerva Pediatr.* 2015; 67(2):203-208.
31. Greulich WW, Pyle SI. Radiographic atlas of skeletal development of hand and wrist. Stanford University Press, Stanford, 1959.
32. Tanner JM, Whitehouse RH. Growth and development reference charts. Castlemead Publications, Hertford, 1984.
33. Berlin L. Malpractice issues in radiology. Storage and release of radiographs. *Am J Radiol.* 1997;168, 895–897.
34. Mason J K. Forensic Medicine for Lawyers, 2nd ed. Butterworths, London, 1983.
35. Roberts IS, Benamore RE, Benbow EW, Lee SH, Harris JN, Jackson A, et al. Post-mortem imaging as an alternative to autopsy in the diagnosis of adult deaths: A validation study. *Lancet.* 2012;379:136–42.

11. ŽIVOTOPIS

Matej Barbir je rođen 23.4.1998. u Zagrebu gdje je završio osnovnu školu „Grigor Vitez“ i nakon toga upisao „XI gimnaziju“. Po završetku srednjoškolskog obrazovanja i polaganja državne mature sa odličnim uspjehom upisuje Medicinski fakultet Sveučilišta u Rijeci. Tijekom studija sudjeluje u izradi prikaza slučaja na Kliničkom zavodu za patologiju i citologiju. Posljednje četiri godine studija obavlja ljetnu stručnu praksu u KBC-u Zagreb na Zavodu za hematologiju, kardiologiju, endokrinologiju i radiologiju. Koristi se engleskim i njemačkim jezikom. U slobodno vrijeme bavi se sportom i sudjeluje u brojnim natjecanjima na razini sveučilišta.