

# Ozljede rotatorne manšete ramena

---

Šoda, Annamaria

Master's thesis / Diplomski rad

2022

Degree Grantor / Ustanova koja je dodijelila akademski / stručni stupanj: **University of Rijeka, Faculty of Medicine / Sveučilište u Rijeci, Medicinski fakultet**

Permanent link / Trajna poveznica: <https://um.nsk.hr/um:nbn:hr:184:749815>

Rights / Prava: [In copyright](#)/[Zaštićeno autorskim pravom.](#)

Download date / Datum preuzimanja: **2025-01-11**



Repository / Repozitorij:

[Repository of the University of Rijeka, Faculty of Medicine - FMRI Repository](#)



SVEUČILIŠTE U RIJECI  
MEDICINSKI FAKULTET  
INTEGRIRANI PREDDIPLOMSKI I DIPLOMSKI  
SVEUČILIŠNI STUDIJ MEDICINE

Annamaria Šoda

**OZLJEDE ROTATORNE MANŠETE RAMENA**

Diplomski rad

Rijeka, 2022.

SVEUČILIŠTE U RIJECI  
MEDICINSKI FAKULTET  
INTEGRIRANI PREDDIPLOMSKI I DIPLOMSKI  
SVEUČILIŠNI STUDIJ MEDICINE

Annamaria Šoda

**OZLJEDE ROTATORNE MANŠETE RAMENA**

Diplomski rad

Rijeka, 2022.

Mentor rada: **nasl. doc. dr. sc. Nikola Gržalja, prim. dr. med.**

Diplomski rad ocjenjen je dana \_\_\_\_\_ u/na \_\_\_\_\_,

pred povjerenstvom u sastavu:

1. **prof. dr. sc. Veljko Šantić, dr. med. (predsjednik Povjerenstva)**
2. **nasl. izv. prof. dr. sc. Dalen Legović, prim. dr. med.**
3. **izv. prof. dr. sc. Zdravko Jotanović, prim. dr. med.**

Rad sadrži 53 stranice, 3 slike, 0 tablica, 67 literaturnih navoda.

## ZAHVALA

*Hvala mome mentoru, doc.dr.sc. Nikoli Gržalji na svakom ispravku i savjetima pruženima  
prilikom izrade rada te na pomoći koja je bila velika kao i prva verzija.*

*Hvala mojoj mami, tati i sestrama na beskrajnoj potpori, nadam se da sam vas učinila  
ponosnima.*

*Hvala mojim prijateljima što su šest godina studiranja učinili malo manje mukotrpnim i što su  
me nasmijavali više puta nego što Križan ima strana.*

*Na kraju, od srca hvala mojoj najvjernijoj čitateljici, cimi Dori.*

*MedRi, bilo nam je lijepo.*

## SADRŽAJ

1. UVOD .....	1
2. SVRHA .....	2
3. PREGLED LITERATURE NA ZADANU TEMU .....	3
3.1. Anatomija ramena.....	3
3.1.1. Lopatica.....	3
3.1.2. Proksimalni dio nadlaktične kosti .....	4
3.1.3. Spojevi ramenog pojasa .....	5
3.1.4. Glenohumeralni zglob .....	5
3.1.5. Rotatorni interval, rotatorni kabel i rotatorni polumjesec .....	8
3.1.6. Mišići rotatorne manšete .....	9
3.1.7. Površina hvatišta tetiva rotatorne manšete .....	10
3.2. Histološki slojevi rotatorne manšete.....	11
3.3. Biomehanika ramena .....	11
3.3.1. Biomehanika zglobova ramenog pojasa.....	11
3.3.2. Biomehanika glenohumeralnog zgloba.....	12
3.4. Klinički pregled .....	13
3.4.1. Inspekcija i palpacija.....	14
3.4.2. Opseg pokreta.....	14
3.4.3. Testovi snage.....	15
3.4.4. Specijalni testovi .....	15
3.5. Etiopatogeneza.....	20
3.6. Parcijalne rupture rotatorne manšete .....	22
3.7. Potpune rupture rotatorne manšete .....	23
3.7.1. Tip A .....	23
3.7.1.1. A1: prisutnost fraktura i avulzija .....	23
3.7.1.2. A2: nepravilno srastanje/nesrastanje tuberkula.....	24

3.7.1.3.	A3: insuficijencija tuberkula.....	24
3.7.2.	Tip B.....	24
3.7.2.1.	B1: disrupcija lateralnog dijela tetive .....	24
3.7.2.1.1.	Veličina i oblik rupture .....	25
3.7.2.1.2.	Ruptura subskapularisa .....	27
3.7.2.1.3.	Retrakcija tetive i Patteova klasifikacija .....	27
3.7.2.2.	B2: disrupcija medijalnog dijela tetive .....	28
3.7.2.3.	B3: tetivno-tetivna adhezija: Fosbury flop tear .....	28
3.7.2.4.	B4: tetivno-akromijalna adhezija .....	29
3.7.3.	Tip C: lezija muskulotendinoznog spoja.....	29
3.7.4.	Tip D: insuficijencija mišića .....	29
3.7.4.1.	D1: masna infiltracija i mišićna atrofija.....	29
3.7.4.2.	D2: neurološki poremećaji.....	30
3.7.4.3.	D3: tumori.....	31
3.8.	Klinička slika .....	31
3.9.	Slikovna dijagnostika .....	32
3.10.	Liječenje .....	34
3.11.	Rehabilitacija .....	37
4.	RASPRAVA .....	38
5.	ZAKLJUČAK.....	40
6.	SAŽETAK .....	41
7.	SUMMARY .....	42
8.	LITERATURA .....	43
9.	ŽIVOTOPIS.....	53

## **POPIS KORIŠTENIH KRATICA I AKRONIMA**

AP – anteroposteriorno

CT – kompjuterizirana tomografija

GHL – eng. *glenohumeral ligament*, glenohumeralni ligament

IGHL – eng. *inferior glenohumeral ligament*, donji glenohumeralni ligament

Lig. – lat. *ligamentum*, ligament

MGHL – eng. *medial glenohumeral ligament*, srednji glenohumeralni ligament

MR – magnetska rezonanca

SGHL – eng. *superior glenohumeral ligament*, gornji glenohumeralni ligament

SLAP – eng. *superior labrum antero posterior*



## 1. UVOD

Rotatornu manšetu čine četiri mišića i njihove tetive, a to su supraspinatus, infraspinatus, subskapularis i teres minor. Hvatište mišića se nalazi na glavi humerusa. Osim što osigurava kompresiju glave humerusa o glenoid, rotatorna manšeta ima važnu ulogu u biomehanici glenohumeralnog zgloba osiguravajući njegovu dinamičku stabilnost. (1) Ozljede rotatorne manšete su česte i incidencija im raste s dobi. Izuzetak čine mlađi pacijenti koji imaju povijest bavljenja fizičkim aktivnostima koje uključuju ponavljajuće pokrete iznad glave poput sportaša (tenisači, plivači, bacači) i osobe s profesionalnim ozljedama (građevinari, soboslikari, stolari). Glavni mehanizam ozljede je trošenje tetive aktivnostima s vremenom. Iako klinička slika može biti asimptomatska, učestalo se javljaju tegobe u vidu bolova u ramenu, slabosti i ograničenja aktivnog opsega pokreta. (2)

## **2. SVRHA**

Svrha ovog diplomskog rada je dati pregled etiopatogeneze, kliničke slike, dijagnostike i liječenja ozljeda rotatorne manšete ramena. Objasnit će se njena važna uloga u biomehanici ramenog zgloba uz pregled anatomije. Prikazat će se pregled klasifikacija parcijalnih i potpunih ruptura rotatorne manšete.

### 3. PREGLED LITERATURE NA ZADANU TEMU

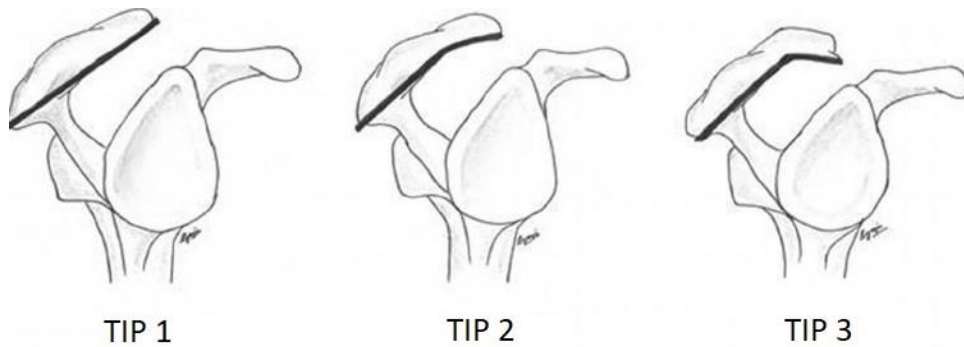
#### 3.1. Anatomija ramena

##### 3.1.1. Lopatica

Lopatica je pločasta trokutasta kost koje je smještena na leđnoj strani grudnog koša. Ima tri ruba: medijalni, lateralni i gornji. Medijalni rub je najdulji i paralelan s kralježnicom te može biti ravan ili čini tupi kut iz čijeg vrha se odiže poprečni greben lopatice. Lateralni rub se proteže koso prema gore i lateralno. Gornji rub je najkraći i najtanji te se spušta prema lateralno do incizure lopatice. Pored incizure na gornjem rubu se uzdiže korakoidni nastavak koji je usmjeren prema naprijed i gore, a zatim prema ventro-lateralno. Gornji i medijalni rub međusobno zatvaraju gornji kut lopatice, dok medijalni i lateralni rub zatvaraju donji kut lopatice. Na lateralnom kutu lopatice se nalazi glenoid, konkavno zglobno tijelo ramenog zgloba. Zglobna površina je usmjerena prema lateralno i naprijed, kruškastog je oblika i veoma plitka. Uz sam gornji i donji rub zglobne površine nalaze se dvije kvržice - *tuberculum supraglenoidale* i *tuberculum infraglenoidale*.

Prednja površina lopatice orijentirana je prema rebrima i blago je udubljena te se naziva *facies costalis*. Suprotna, leđna strana se naziva *facies dorsalis*. Na leđnoj strani se uzdiže greben ili *spina scapulae*. Greben leži vodoravno te se uzdiže od medijalnog ruba lopatice prema lateralnom kutu gdje se u blizini glenoida nastavlja prema naprijed u izdanak - akromion. Na medijalnom rubu akromiona je smještena zglobna površina - *facies articularis acromii*. Ova zglobna površina je malena, plitka i ovalna te služi za artikulaciju s ključnom kosti. (3)

Postoje tri tipa oblika akromiona. (Slika 1) Tip 1 je akromion s ravnom donjom površinom i s najmanjim rizikom za razvoj sindroma sraza i njegovih sekvela. Tip 2 je akromion sa zakrivljenom donjom površinom. Tip 3 akromiona ima najzakrivljeniju donju površinu i naziva se kukasti akromion. Treći tip akromiona ima najveću povezanost sa sindromom sraza i patologijama rotatorne manšete. (4)



Slika 1. Morfologija akromiona (Preuzeto i adaptirano s:

[https://www.researchgate.net/figure/Bigliani-s-classification-of-acromion-undersurface-with-corresponding-supraspinatus\\_fig3\\_272200267](https://www.researchgate.net/figure/Bigliani-s-classification-of-acromion-undersurface-with-corresponding-supraspinatus_fig3_272200267))

Tijekom razvoja akromiona može izostati fuzija primarnih osifikacijskih centara (pre, meso i meta-akromiona) s bazi-akromionom što onda rezultira nastankom *os acromiale*. (5)

Udubina iznad grebena se naziva *fossa supraspinata*, a ispod grebena nosi naziv *fossa infraspinata*. (3)

Lopatica se proteže od drugog do sedmog rebra i prati zakrivljenost torakalne stijenke (3). U srednjem položaju, skapula je anteriorno rotirana za 30 do 40° od frontalne ravnine, a to se ujedno naziva i skapularna ravnina. (6)

### 3.1.2. Proksimalni dio nadlaktične kosti

Nadlaktična kost ili humerus je duga cjevasta kost koja se sastoji od trupa te proksimalnog i distalnog okrajka. Na proksimalnom okrajku se nalazi glava nadlaktične kosti - *caput humeri*. Glava nadlaktične kosti je konveksno zglobno tijelo koje artikulira s *cavitas glenoidalis*, oblika je polukugle i orijentirana je prema medijalno i gore. Os glave s osi trupa humerusa zatvara kut od 130° otvoren prema medijalno. Na proksimalnom okrajku se nalaze i dvije izbočine ili kvrge - *tuberculum majus i minus*. *Tuberculum majus* je smješten lateralno, dok je *tuberculum minus* smješten anteriorno. Od obje izbočine se uzdižu grebeni koji se spuštaju prema distalno, a nazivaju se *crista tuberculi majoris i minoris*. Između izbočina i njihovih

grebena se nalazi brazda - *sulcus intertubercularis*. Na prijelazu glave u trup nadlaktične kosti se nalazi blago suženje - kirurški vrat ili *collum chirurgicum*. Suženje nastalo zbog brazde koja neposredno prati rub zglobne plohe na glavi humerusa se naziva anatomski vrat ili *collum anatomicum*. (3)

### 3.1.3. Spojevi ramenog pojasa

*Articulatio sternoclavicularis* je sedlasti zglob s centralno smještenim diskom. Jedini je pravi zglob koji povezuje gornji ekstremitet s aksijalnim skeletom. (7) Putem ovog zgloba se povećava opseg kretnji u glenohumeralnom zglobu. (3) Zglobna površina na klavikuli je nepravilno sedlasta s konveksitetom po anteroposteriornjoj osi i konkavitom po vertikalnoj osi, a na sternumu je blago konkavna. (8) Zglobnu plohu na ključnoj kosti čini *facies articularis sternalis*, a na kranijalnom dijelu sternuma *incisura clavicularis*. (3)

*Articulatio acromioclavicularis* je zglob kojeg čine *facies articularis acromialis* na lateralnom kraju ključne kosti i *facies articularis acromii* na samom akromionu. Obje zglobne plohe su malene, ovalne i ravne pa se među njima nalazi *discus articularis*. (3)

### 3.1.4. Glenohumeralni zglob

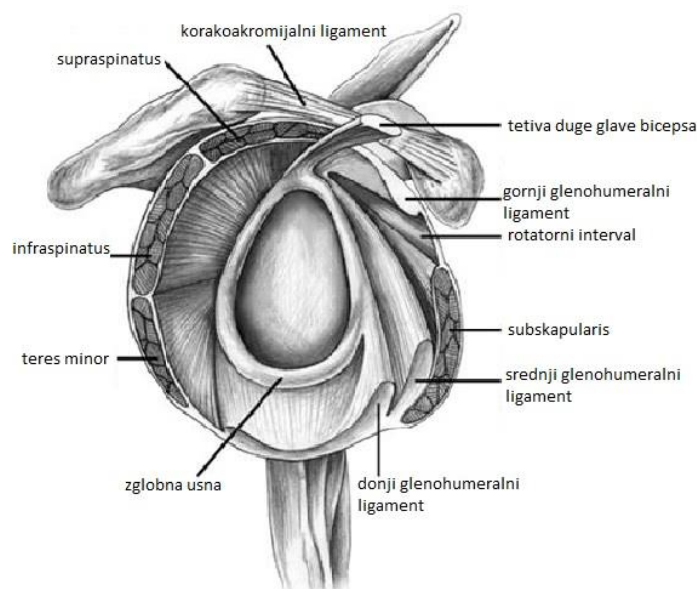
Rameni zglob je sferoidni zglob. *Caput humeri* je konveksno zglobno tijelo oblika polukugle koje artikulira s konkavnim, plitkim i malim *cavitas glenoidalis* na lopatici. Karakterizira ga obilna čahura i mogućnost kretnji u velikim opsezima. Iako je mobilnost velika, stabilnost zgloba je minimalna zbog nesrazmjera veličina i nekongruentnosti zglobnih tijela.

Glava humerusa je orijentirana koso prema gore i medijalno, dok je glenoid orijentiran prema lateralno i gore. (3) Zbog veličine zglobnih tijela, samo dio glave humerusa može biti u kontaktu s glenoidom, a tek s 25-30% svoje površine u kontaktu s glenoidnom fosom u bilo kojem trenutku, a njena zglobna površina ima radijus zakrivljenosti od 35 do 55 mm. Glava i vrat s tijelom humerusa zatvaraju kut od 130° do 150° te su u retroverziji od 20 do 30° s

obzirom na transverzalnu os lakta. (9). Zglobna usna ili labrum glenoidale je vezivno-hrskavična struktura koja se nalazi uz rub glenoidne fose i pruža statičku stabilnost glenohumeralnom zglobu, a varijabilna je u veličini, debljini i morfologiji. (10) Moguće varijante glenoidne usne su: Bufordov kompleks, sublabralni foramen, superiorni sublabralni sulkus i pseudo-SLAP lezija. Važnost prepoznavanja varijanti glenoidne usne je mogućnost zamijene s patološkim stanjima. (11) Glenoidna usna povećava površinu glenoidne fose, a njena debljina je oko 4 mm te je na poprečnom presjeku trokutastog ili kružnog oblika. Zglobna čahura se veže za anatomske vrat humerusa te rub glenoidne fose i zglobne usne koja leži intraartikularno. (3,10,12)

Dva su glavna džepa zglobne čahure: subskapularni i aksilarni. Subskapularni džep se nalazi između korakoidnog nastavka s gornje strane i subskapularne tetive. Aksilarni džep se nalazi između prednjeg i stražnjeg dijela donjeg glenohumeralnog ligamenta. (10)

S prednje strane čahure se nalaze tri ligamenta - *lig. glenohumerale superior* (SGHL), *medius* (MGHL) i *inferior* (IGHL). (Slika 2) (3)



Slika 2. Sagitalni presjek kroz glenohumeralni zglob (Preuzeto i adaptirano s: <https://www.orthobullets.com/shoulder-and-elbow/3059/adhesive-capsulitis-frozen-shoulder.>)

Polazište SGHL-a je supraglenoidna kvržica, anteriorno od hvatišta tetive bicepsa, a hvatište mu je na humerusu u blizini proksimalnog vrha manjeg tuberkula na medijalnom grebenu intertuberkularne brazde. Gornji GHL je dio rotatornog intervala. Polazište MGHL-a je na supraglenoidnoj kvržici i anterosuperiornom dijelu glenoidne usne između pozicija 1 i 3 sata. Vlakna ovog ligamenta se spajaju s vlaknima tetive subskapularnog mišića otprilike 2 cm medijalno od mjesta njegove insercije na veliki tuberkul. Donji GHL je zapravo ligamentarni kompleks koji se sastoji od prednjeg i stražnjeg dijela između kojih se nalazi aksilarni džep zglobne čahure. (13)

Gornji GHL limitira vanjsku rotaciju i inferiornu translaciju glave humerusa s rukom u srednjem položaju. Srednji GHL limitira vanjsku rotaciju i anteriornu translaciju glave humerusa pri abdukciji ruke između  $0^\circ$  -  $45^\circ$ . Prednji dio IGHL-a limitira vanjsku rotaciju i inferiornu translaciju glave humerusa pri abdukciji ruke od  $90^\circ$ . Stražnji dio IGHL-a limitira unutarnju rotaciju dok je ruka u bilo kojem stupnju abdukcije. Prednji i stražnji dio IGHL-a limitiraju prednju i stražnju translaciju glave humerusa pri abdukciji od  $90^\circ$ . (14)

Zglobna čahura je sama po sebi relativno tanka pa njena obilnost i debljina dolazi od strane ligamenata i tetiva mišića koji se s njom spajaju. Prednji dio čahure ojačavaju SGHL, MGHL, IGHL i tetiva subskapularnog mišića. Tetive teresa minora i infraspinatusa pojačavaju stražnji dio, dok donji dio ostaje tanak i najslabiji je dio čahure. (9)

Burze koje se nalaze oko ramena su: subakromijalna, subdeltoidna, subskapularna i subkorakoidna. Subakromijalna i subdeltoidna burza nekada mogu biti spojene i čine subakromijalnu subdeltoidnu burzu. Postoji još nekoliko manjih burzi oko ramena, a neke od njih su: infraspinalna, teres major i pectoralis major burza. (10)

Tetiva duge glave bicepsa se veže na supraglenoidnu kvržicu uz SGHL i dijelom na gornji dio glenoidne usne. Ova spojnica tetive s labrumom čini biceps-labralni kompleks. Tetiva od svog polazišta prolazi koso kroz zglobni prostor s gornje strane između tetiva supraspinatusa i

subskapularisa kroz rotatorni interval. Tetiva bicepsa je uložena u sulkus kojeg prekriva transverzalni humeralni ligament. (10,15)

Polukružni ligament tetive bicepsa (na eng. *biceps pulley*) je kapsuloligamentozni kompleks koji stabilizira tetivu duge glave bicepsa u intertuberkularnom sulkusu, a sastoji se od korakohumeralnog ligamenta, SGHL-a i distalnog dijela subskapularne tetive. Polukružni ligament se nalazi unutar rotatornog intervala između prednjeg ruba tetive supraspinatusa i gornjeg ruba tetive subskapularisa. (16)

Korakohumeralni ligament se pruža od lateralnog ruba korakoidnog nastavka prema dolje i lateralno do ispred velikog tuberkuluma. Ovaj ligament pojačava gornji dio zglobne čahure. (17)

### **3.1.5. Rotatorni interval, rotatorni kabel i rotatorni polumjesec**

Rotatorni interval je trokutastog oblika i predstavlja anatomske međuprostor. Lociran je na anterosuperiornom dijelu glenohumeralne zglobne čahure koji je pojačan s lateralne ili vanjske strane s korakohumeralnim ligamentom, s medijalne ili unutarnje strane sa SGHL-om i vlaknima čahure koja se stapaju i hvataju na rubove intertuberkularnog sulkusa. (18,19) S medijalne strane, u bazi trokuta se nalazi korakoidni nastavak. Trokut s gornje strane omeđuje prednji rub tetive supraspinatusa, a s donje strane gornji rub tetive subskapularisa. (19,20)

Struktura rotatornog intervala podupire tetivu duge glave bicepsa kako bi se spriječila anteromedijalna i anteroinferiorna dislokacija (npr. kod vanjske rotacije i abdukcije). Nadalje, djeluje kao stabilizator donjeg dijela glenohumeralnog zgloba. (18)

Korakohumeralni ligament u svom pružanju se dijeli u dva sloja vlakana: površinski i duboki koji obavijaju rotatornu manšetu. Površinski sloj prekriva artikularnu površinu tetiva supraspinatusa i infraspinatusa. Duboki sloj je deblji i veže se na veliki tuberkulum. U ovom dijelu deblji sloj stvara strukturu koja se pruža između insercije supraspinatusa s prednje strane i donjeg ruba infraspinatusa. Ova struktura se naziva *lig.semicircularare humeri* ili



rotatorni kabel. Vlakna rotatornog kabla su okomita na tetive supraspinatusa i infraspinatusa. Biomehanička mu je uloga da duž sebe vrši disperziju sila koje stvaraju supraspinatus i infraspinatus. (21,22)

Rotatorni polumjesec je polukružno područje distalnog dijela tetiva supraspinatusa i infraspinatusa. Na granici prema medijalno se nalazi rotatorni kabel. (23)

### **3.1.6. Mišići rotatorne manšete**

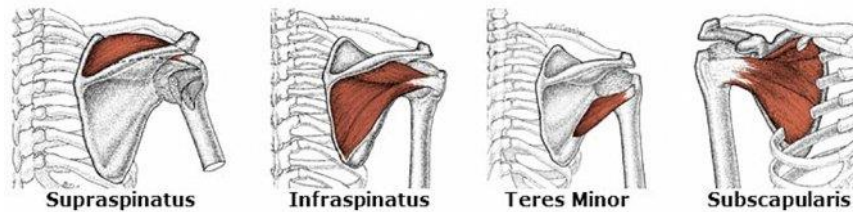
Rotatorna manšeta se sastoji od četiri mišića: supraspinatus, infraspinatus, subskapularis i teres minor. (Slika 3) Rotatorna manšeta je dinamički stabilizator glenohumeralnog zgloba. Ona vrši kompresiju humeralne glave o glenoid i na taj način prevenira migraciju glave humerusa prema gore koju potiče kontrakcija deltoidnog mišića za vrijeme abdukcije i elevacije ruke. Mišići rotatorne manšete također sprječavaju i pretjeranu anteriornu translaciju glave humerusa pri abdukciji i vanjskoj rotaciji. (18)

Polazište supraspinatusa je supraspinalna fosa na stražnjoj strani lopatice, odakle se proteže prema lateralno ispod korakoakromijalnog luka i iznad glenohumeralnog zgloba do svog hvatišta na velikom tuberkulumu. Osim stabilizacije glenohumeralnog zgloba, funkcija ovog mišića je i abdukcija ruke do 30°. Inervira ga *n.suprascapularis* brahijalnog pleksusa.

Polazište infraspinatusa je infraspinalna fosa na dorzalnoj strani lopatice, proteže se prema lateralno iza glenohumeralnog zgloba, a hvatište je na velikom tuberkulu ispod hvatišta tetive supraspinatusa. Njegova funkcija je vanjska rotacija. Inervira ga *n.axillaris*.

Subskapularni mišić polazi s prednje površine lopatice. Hvatište mu je na manjem tuberkulumu humerusa te dijelom na prednjoj zglobnog čahuri. Funkcija ovog mišića je unutarnja rotacija i depresija glave humerusa prilikom kontrakcije deltoideusa i supraspinatusa. Inervira ga *n.subscapularis* brahijalnog pleksusa.

Teres minor je mišić koji polazi s lateralnog ruba lopatice, inferiorno od polazišta infraspinatusa, a hvata se na veliki tuberkulum humerusa. Funkcija mu je vanjska rotacija. Inervira ga *n.axillaris*. (1,3)



Slika 3. Mišići rotatorne manšete ramena (Preuzeto s: <https://barangarooophysio.com.au/rotator-cuff-muscle/>)

### 3.1.7. Površina hvatišta tetiva rotatorne manšete

Insercija tetive supraspinatusa za veliki tuberkulum je trokutastog oblika kojem najdulja stranica leži medijalno. Anteroposteriorna dužina mjeri  $12.6 \pm 2.0$  mm na stranici trokuta smještenoj medijalno,  $1.3 \pm 1.4$  mm na stranici trokuta smještenoj lateralno. Maksimalna mediolateralna širina mjeri  $6.9 \pm 1.4$  mm. Medijalna granica insercije supraspinatusa je 4-5 mm udaljena od granice zglobne hrskavice. Također, mali dio tetive supraspinatusa prelazi preko udubine u kojoj je uložena tetiva bicepsa i veže se na manji tuberkulum.

Insercija infraspinatusa je trapezoidnog oblika koja zauzima srednju i dio gornje površine velikog tuberkuluma. Najveća mediolateralna širina je oko  $10.2 \pm 1.6$  mm, najveća anteroposteriorna dužina na medijalnoj granici je  $20.2 \pm 6.2$  mm, a duljina lateralne granice je  $32.7 \pm 3.4$  mm. Insercija zglobne čahure je deblja i šira u blizini tetive infraspinatusa, a najdeblji i najširi dio čahure se nalazi u blizini stražnjeg ruba infraspinatusa i iznosi oko 9 mm.

Subskapularni mišić ima široko hvatište koje počinje u blizini udubine za tetivu duge glave bicepsa. Stražnji dio tetive teres minor se veže na veliki tuberkulum i odgovarajući dio kirurškog vrata. (24)

### **3.2. Histološki slojevi rotatorne manšete**

Mikrostruktura rotatorne manšete u blizini insercije supraspinatusa i infraspinatusa se sastoji od pet slojeva. Prvi sloj se sastoji od površinskih vlakana korakohumeralnog ligamenta. Drugi sloj se sastoji od gusto raspoređenih i međusobno paralelnih snopova vlakana tetiva koje se pružaju u smjeru pružanja vlakana mišića. Treći sloj se sastoji od mrežasto raspoređenih snopova kolagenih vlakana koji su promjerom manji nego u drugom sloju. Četvrti sloj čini rahlo vezivno tkivo s debelom trakom kolagenih vlakana smjera okomitog s obzirom na vlakna u drugom sloju. U ovom sloju se nalazi duboki dio korakohumeralnog ligamenta. Peti sloj je zglobna čahura. (14)

### **3.3. Biomehanika ramena**

#### **3.3.1. Biomehanika zglobova ramenog pojasa**

Kretnje zglobova ramenog pojasa izvodi ključna kost i lopatica. Sternoklavikularni zglob po svojoj građi nije sferoidni zglob, a ipak njegove kretnje odgovaraju takvoj anatomiji. Kretnje koje se odvijaju su: dizanje i spuštanje ramena ili elevacija i depresija oko sagitalne osi, kretnje ramena prema naprijed i natrag ili protrakcija i retrakcija oko vertikalne osi, kruženje ili cirkumdukcija i rotacija. Kompenzatorno gibanje u akromioklavikularnom zglobu za vrijeme navedenih kretnji omogućuje lopatici klizanje uz torakalnu stijenu. (3)

U akromioklavikularnom zglobu su moguće kretnje klizanja. Nadalje, akromioklavikularni zglob povezuje lopaticu s toraksom pa omogućuje veći opseg pokreta skapule te abdukcije i fleksije ramena. Također, omogućuje prijenos sila iz ruke na ostatak kostura. (25)

### 3.3.2. Biomehanika glenohumeralnog zgloba

Glenohumeralni zglob je tipičan sferoidni zglob s velikim opsegom kretnji. U srednjem položaju u ramenom zglobu, ruka stoji u djelomičnoj antefleksiji i djelomičnoj abdukciji. Kretnje koje se izvode u zglobu su: antefleksija i retrofleksija oko transverzalne osi, abdukcija i adukcija oko sagitalne osi, cirkumdukcija i rotacija (pronacija i supinacija) oko uzdužne osi humerusa. Opseg pokreta antefleksije je moguć do  $120^\circ$ , dok retrofleksije je moguć do  $35^\circ$ . Abdukcija se izvodi do  $90^\circ$ , kada veliki tuberkul udara o korakoakromijalni ligament. Abdukcija iznad  $90^\circ$  je moguća zbog rotacije klavikule u sternoklavikularnom zglobu. Rotacijom ključne kosti dolazi do toga da se akromion i korakoakromijalni ligament odmaknu prema natrag, dok se istovremeno glenoid pomiče prema gore, a donji kut lopatice prema naprijed i lateralno. (3)

Zbog same anatomije, zglob je izuzetno mobilan, ali istovremeno i jako nestabilan. Stabilizacija zgloba se postiže putem statičkih i dinamičkih stabilizatora. Statičke stabilizatore čine kapsula, labrum, negativan intraartikularni tlak, glenohumeralni ligamenti i korakohumeralni ligament. Dinamičke stabilizatore čini rotatorna manšeta i duga glava bicepsa. Stabilizacija osigurava kompresija glave humerusa o glenoid, tj. njihov kontakt za vrijeme izvođenja kretnji. (26)

Za pravilno funkcioniranje i stabilnost glenohumeralnog zgloba važno je održavanje sprega sila koje djeluju na zglob. Spreg sila predstavlja antagonističko djelovanje dva ili više mišića u svrhu postizanja stabilnosti ili u svrhu izvođenja pokreta. U ramenom zglobu postoje tri sprega sila, a njihova disfunkcija dovodi do ozljede i boli. Prvi spreg sila predstavlja sprega deltoida i rotatorne manšete. Naime, prilikom elevacije ruke iznad glave, deltoid stvara silu prema gore i lateralno na humerus dok istovremeno kontra silu prema dolje i medijalno stvaraju subskapularis, infraspinatus i teres minor. Rezultat ovog sprega sila je pravilna pozicija glave humerusa u konkavitetu glenoida za vrijeme elevacije ruke. Supraspinatus

istovremeno stvara kompresivnu silu koja dodatno potpomaže pravilnoj poziciji glave humerusa. Drugi spreg sila predstavlja spregu trapeziusa i seratus anteriora. Seratus anterior, gornji i donji dio trapeziusa i levator skapule djeluju na lopaticu na različitim dijelovima i u različitim smjerovima tako da konačni pokret postaje rotacija lopatice prema gore prilikom elevacije ruke. Seratus anterior i donji trapezius su primarni stabilizatori lopatice prilikom abdukcije ruke od 90° i više. Pravilna stabilizacija skapule osigurava adekvatnu kontrakciju ostalih mišića prilikom izvođenja pokreta u ramenom zglobu. Rotacija lopatice prema gore prilikom abdukcije ruke osigurava adekvatnu poziciju glenoida, adekvatni odnos duljine i napetosti deltoida i prevenira sraz. Treći spreg je anteroposteriorni spreg sila rotatorne manšete. Anteriorni aspekt održava subskapularis, a posteriorni infraspinatus i teres minor. Rezultat djelovanja ovog sprega sila je stvaranje donje stabilnosti ramena i doprinos kompresivnoj sili na glavu humerusa o glenoid prilikom elevacije ruke. Rezultat djelovanja subskapularis-infraspinatus je sila prema dolje i medijalno pod kutom od 45°, a teres minor je sila prema dolje i medijalno, ali pod kutem od 55°. Ako dođe do disbalansa sila između unutarnjih rotatora (više razvijeni) i teres minor i infraspinatusa (manje razvijeni) nastat će nestabilnost ramenog zgloba. (27)

### **3.4. Klinički pregled**

Tijekom fizikalnog pregleda je teško točno utvrditi ozlijeđenu strukturu (tj. izvor boli) u ramenu zbog same anatomije i neposredne blizine struktura. Testovi za detekciju patologije ramena su senzitivni, ali ne i specifični. Više je stanja koja će izazvati bol tijekom istih provokativnih testova.

Fizikalni pregled ipak nema visoku ili definitivnu dijagnostičku vrijednost, ali je neizostavan dio pristupa pacijentu s boli u ramenu jer pomaže isključiti ostale potencijalne uzroke boli poput poremećaja cervikalne kralježnice (hernijacija diska, spondiloza, brahijalna

pleksopatija), grudnog koša (Pancoastov tumor, pneumonija gornjih reznjeva), dojki, abdomena (bolesti žučnog mjehura) itd.

Ozljede rotatorne manšete se prezentiraju s nespecifičnim simptomima kao što su bolno rame, slabost i gubitak opsega pokreta. (28)

### **3.4.1. Inspekcija i palpacija**

Fizikalni pregled počinje s inspekcijom. Usporedbom lijevog i desnog ramena mogu se potencijalno uočiti atrofija, otekline ili deformiteti. Ekhimoze mogu ukazivati na kontuzije ili rupturu struktura poput rotatorne manšete ili tetive duge glave bicepsa.

Palpacija ima limitiranu korisnost, pogotovo kod pretilih osoba ili osoba s velikim postotkom mišićne mase. Palpacijom superficijalno smještenih koštanih struktura se može ukazati na bolan akromioklavikularni zglob, sternoklavikularni zglob, klavikulu ili akromion. Uvijek se trebaju pregledati i zglobovi iznad i ispod mjesta bolnosti. U slučaju bolnog ramena, zglob iznad je cervikalna kralježnica. Iz ovog razloga je potrebno odrediti neurovaskularni status gornjih ekstremiteta i snagu mišića pri izvođenju aktivnih i pasivnih pokreta. U slučajevima masivne rupturu rotatorne manšete može se primijetiti da je glava humerusa pomaknuta superiorno bliže akromionu. Palpira se i tetiva duge glave bicepsa između manjeg i većeg tuberkuluma. (28)

### **3.4.2. Opseg pokreta**

Procjenjuje se aktivan i pasivan opseg pokreta. Kod rupturu rotatorne manšete uobičajeno je pasivan pokret moguć, dok je opseg aktivnog pokreta bitno smanjen. Smanjenje opsega pasivnog pokreta ide u prilog glenohumeralnim poremećajima.

Opseg pokreta se mjeri u stupnjevima i pomoću goniometra. Mjeri se opseg pokreta sljedećih kretnji: prednja fleksija, izolirana abdukcija, vanjska rotacija na 0° abdukcije i vanjska rotacija u abdukciji od 90°. Također, potrebno je ispitati i najvišu točku leđa koju pacijent

može doseći s dorzumom svog palca. Pri tome, donji ugao lopatice odgovara T7, vrh kriste ilijake odgovara L4 i brojenjem spinoznih nastavaka od L4 prema gore se određuje L1. Test se gradira na sljedeći način: iznad T7, između T7 i iznad L1, između L1 i L4, ispod L4 te pacijent ne može doseći svoja leđa. (28)

### **3.4.3. Testovi snage**

Testovi snage se izvode uz pomoć prijenosnog dinamometra. Prilikom izvođenja testova zamoli se pacijenta da pokuša dinamometar gurnuti najjače što može. Ispitivač istovremeno pruža otpor. U trenutku kada se postigne izometrična kontrakcija (snaga otpora je jednaka snazi guranja), koja traje pet sekundi bez promjene položaja, izmjeri se očitovanje na dinamometru. Nakon pauze od deset sekundi se ponovi mjerenje. Cijeli proces se ponavlja za svaki položaj i na obje ruke nakon čega se uzima prosječna vrijednost za svaki položaj i uspoređuju se rezultati obje ruke. Dinamometrom se mjeri izvođenje vanjske rotacije, abdukcije i unutarnje rotacije. (28)

### **3.4.4. Specijalni testovi**

Kod izolirane ruptur tetive subskapularisa u kliničkoj slici se nalazi slabost pri unutarnjoj rotaciji, povećana je pasivna vanjska rotacija i pozitivan je *lift off* test ili Gerberov test. Za izvođenje *lift off* testa pacijenta se zamoli da postavi ruku na donji dio leđa tako da ga dotiče dorzumom šake. Zatim je potrebno odignuti dorzum od leđa, a za to je potrebno održavati snagu unutarnje rotacije i ekstenzije ramena. Nemogućnost izvođenja ovog pokreta se smatra pozitivnim testom i ukazuje na slabost subskapularisa. (29)

U *passive lift off* testu (*lag sign* ili *internal rotation lag sign* ili *modified lift off* test) ispitivač pasivno postavi pacijentovu ruku u isti položaj kao za ispitivanje *lift off* testa. Ruka se postavlja u gotovo maksimalnu unutarnju rotaciju s dorzumom odignutim od leđa. Pacijent se zamoli održavati opisani položaj. Ako se primijeti razlika položaja između pasivno

postavljene ruke i ruke pri pokušaju održavanja položaja, tj. da ruka pada, smatra se pozitivnim testom. (28)

U slučaju nemogućnosti postavljanja ruke u položaj za ispitivanje *lift off* testa zbog boli ili ograničenog opsega unutarnje rotacije izvodi se *belly press* test. Prilikom izvođenja *belly press* testa, ispitivač zamoli pacijenta da dlanom pritisne na gornji abdomen dok se lakat nalazi u 90° fleksije. Cilj je zadržati ruku u ovom položaju unutarnje rotacije. Test je pozitivan kod slabosti subskapularisa pri čemu kompenzatorno dolazi do fleksije u ručnom zglobu ili do adukcije ili ekstenzije ramena. Kompenzatorne kretnje rezultiraju pomakom lakta prema natrag. (29)

Kod ispitivanja *belly off* znaka ispitivač pasivno postavlja ruku pacijenta u položaj za ispitivanje *belly press* testa pri čemu jedna ruka ispitivača pridržava lakat pacijenta. Pacijent zadržava ruku u ovom položaju. Pri slabosti subskapularisa dolazi do odizanja dlana od abdomena i tada je *belly off* znak pozitivan. (30)

*Bear hug* test se izvodi tako da ispitivač zamoli pacijenta da postavi palmarnu stranu dlana bolne ruke na zdravo (suprotno) rame i da pri tome ima ekstenzirane prste tako da se tijekom testa ne pomaže hvatanjem ramena. Lakat je potrebno držati odvojeno od trupa. Zatim, ispitivač zamoli pacijenta da održi ovaj položaj ruke dok on stvara kontru na pacijentovu unutarnju rotaciju. Ispitivač vrši vanjsku rotaciju silom okomitom na podlakticu kako bi se pokušala odvojiti ruka pacijenta od ramena. Test je pozitivan ako pacijent ne može zadržati ovaj položaj zbog slabosti subskapularisa. (31)

*Lag* znak vanjske rotacije (*external rotation lag sign*) se izvodi tako da pacijent sjedi. Ispitivač pasivno savije lakat pod 90°, rame postavi u 20° abdukcije u skapularnoj ravnini i u gotovo maksimalnu vanjsku rotaciju. Pacijenta se zamoli da zadrži ovaj položaj dok ispitivač pridržava lakat. Test je pozitivan ako pacijent ne može održati položaj ruke tako da mu ruka



ide u unutarnju rotaciju. Test ukazuje na slabost supraspinatusa i infraspinatusa, tj. na posterosuperiornu slabost rotatorne manšete. (32)

*Drop* znak za slabost infraspinatusa se traži tako da se pacijent postavi u sjedeći položaj pri čemu ispitivač podiže ruku u abdukciju od 90° i gotovo potpunu vanjsku rotaciju u ramenu, s fleksijom od 90° u laktu. Pacijenta se zamoli da održava ovaj položaj, dok ispitivač pridržava lakat. Znak je pozitivan ako dođe do pada (*drop*) ruke, tj. unutarnje rotacije i ukazuje na posteroinferiornu slabost rotatorne manšete. U ovom položaju najviše je aktiviran infraspinatus. (32)

Infraspinatus test se izvodi tako da je pacijent u stojećem ili sjedećem položaju s laktovima uz tijelo i pod 90° fleksije. Ispitivač zamoli pacijenta da pokuša izvesti vanjsku rotaciju. Istovremeno ispitivač postavlja ruke na dorzum šake pacijenta i pruža kontru vanjskoj rotaciji. Ako se pri tom pokaže slabost ili dođe do boli, test se smatra pozitivnim i ukazuje na slabost infraspinatusa. (33,34)

Jobov test (*Jobe's test* ili *empty can test* ili test supraspinatusa) se izvodi tako da se ruka postavlja u 90° abdukcije u skapularnoj ravnini s ekstenzijom u laktu tako da su palci usmjereni prema dolje (unutarnja rotacija humerusa i pronacija podlaktice). Traži se od pacijenta da pokuša održati taj položaj dok ispitivač gura ruku prema dolje u području distalne podlaktice. Test je pozitivan kada je prisutna slabost supraspinatusa pri čemu pacijent ne održava položaj. (35) Javljanje boli prilikom testa može ukazivati na iritaciju tetive supraspinatusa kod sindroma sraza. (33)

*Drop arm* test procjenjuje supraspinatus. Izvodi se tako da se ruka pacijenta pasivno abducira do 180°, a zatim se kaže pacijentu da polako spušta ruke do 0°. Test je pozitivan ako dođe do pada ruke bez aktivnog vođenja pokreta. Također, test je pozitivan i ako pacijent može spustiti ruku kontrolirano do 90°, a u ostatku pokreta dođe do pada ruke. Ovo se događa zbog toga što dio pokreta od 180° do 90° kontrolira poglavito deltoid, a ne supraspinatus. (36)

U *hornblower* testu ili *Patteovom* testu za procjenu snage *teres minor*a ispitivač podupire pacijentovu ruku u 90° abdukcije u skapularnoj ravnini u ramenu i s fleksijom u laktu od 90° tako da je palmarna strana dlana usmjerena prema dolje. Pacijenta se zamoli da vrši vanjsku rotaciju dok ispitivač pruža kontru. Ako pacijent ne može izvršiti vanjsku rotaciju smatra se da je test pozitivan. *Hornblowerov* znak ili *Patteov* znak (*hornblower's or Patte sign*) je zapravo oznaka za nemogućnost samostalnog postavljanja ruke u opisani položaj pri čemu pacijent obično ima eleviranu ruku, ali sa šakom u blizini usta (kao da puše u rog). (37,38)

Neerov ili *impingment test* (*Neer's sign*) se izvodi tako da ispitivač jednom rukom pritišće na skapulu kako bi se spriječila rotacija skapule, tj. stabilizira ju, a drugom rukom pacijentovu ruku postavlja u unutarnju rotaciju i podiže ju u prednju fleksiju. Ovaj položaj osigurava da veliki tuberkulum glave humerusa udara o korakoakromijalni luk. Ako se izazove bol u anterolateralnom dijelu ramena, onda se test smatra pozitivnim. Također, opisuje se i *impingement injection sign* u kojem se ponovo pokuša provocirati bol nastala Neerovim testom, ali ovaj put nakon primjene 10 ml 1% lidokaina u subakromijalnoj injekciji. (39)

Popuštanje ili značajno smanjenje boli se javlja kod subakromijalnog sindroma sraza, dok kod drugih patologija bol nakon Neerova injekcijskog testa će i dalje biti prisutna. (33,39)

Kod izvođenja *Hawkinsova impingement* testa, ispitivač postavi pacijentovu ruku u položaj elevacije od 90° u skapularnoj ravnini s fleksijom od 90° u laktu. Zatim, ispitivač vrši unutarnju rotaciju što dovodi do toga da se veliki tuberkulum smješta dublje pod korakoakromijalni ligament i udara o njega. Ako se javi bol pri izvođenju ovog testa, smatra se da je test pozitivan i indikativan za postojanje subakromijalnog sraza tetive *supraspinatusa*. (40)

Izvodi se i test u kojem se traži znak bolnog luka (*the painful arc sign*). Pacijenta se zamoli da abducira ruku u skapularnoj ravnini. Naime, u abdukciji između 60° - 120° dolazi do pojave boli i to se smatra pozitivnim testom i indikativnim za subakromijalni sindrom sraza tetive

supraspinatusa. Ako se javi bol pri kraju abdukcije, onda je veća vjerojatnost da je prisutna patologija akromioklavikularnog zgloba pošto bi kod sindroma sraza bol trebala popustiti nakon 120°. Prilikom izvođenja abdukcije ruke prati se skapulohumeralni ritam koji je kod sindroma sraza poremećen. (33)

Yocum test se izvodi tako da se zamoli pacijenta da palmarnu stranu dlana bolne ruke postavi na suprotno rame (adukcija). Ispitivač odigne lakat bolne ruke od tijela. Test je pozitivan ako dođe do pojave boli i indikativan je za subakromijalni sindrom sraza. (41)

Subkorakoidni impingement test se izvodi tako da se pacijentova ruka pasivno postavlja u prednju elevaciju od 90° s fleksijom u laktu od 90° nakon čega se pomiče u horizontalnoj ravnini u adukciju prema suprotnoj strani tijela, a zatim se učini i unutarnja rotacija. Pojava boli u prednjem dijelu ramena označava pozitivan test. Ako se test ponovi nakon injekcije lidokaina u subkorakoidni prostor i izvođenje ne izaziva bol, onda se potvrđuje dijagnoza subkorakoidnog sindroma sraza. Subkorakoidni impingement test je zapravo modifikacija Hawkinsova testa (Hawkins-Kennedy testa) gdje se pokušava postići kontakt manjeg tuberkula s korakoidom. (42,43)

*Apprehension* test je test za utvrđivanje prednje nestabilnosti glenohumeralnog zgloba. Pacijent je u ležećem položaju. Ruka se postavlja u neutralni položaj abdukcije od 90° i fleksije u laktu od 90°. Ispitivač izvodi vanjsku rotaciju. Test se smatra pozitivnim ako pacijent prijavi subjektivni osjećaj straha od sublukacije ramena. (44,45)

Relokacijski test (*relocation test*) ili Jobeov relokacijski test je test koji se nastavlja na *apprehension* test. U neutralnom položaju *apprehension* testa, ispitivač dodatno primjeni i silu s prednje strane ramenog zgloba usmjerenu prema natrag – sila relokacije i zatim izvede vanjsku rotaciju. Test se smatra pozitivnim ako pacijent prijavi redukciju boli ili da nema više straha od sublukacije ramena u položaju u kojem je *apprehension* test bio pozitivan. Ruka pacijenta se uvijek vraća u neutralni položaj prije popuštanja sile relokacije. (44,45)

Stražnji impingement znak se izvodi tako da se pacijent postavi u ležeći položaj s rukom u  $90^\circ$  -  $110^\circ$  abdukcije, maksimalnu vanjsku rotaciju i blagu fleksiju od  $10^\circ$ . Test se smatra pozitivnim ako dođe do pojave boli u stražnjem dijelu ramena zbog prisutne parcijalne rupture artikularne strane rotatorne manšete. (46)

Speedov test (*Speed's test*) je test za procjenu tetive bicepsa. Pacijenta se zamoli da izvede anteriornu elevaciju ramena od  $60^\circ$  pri kojoj je lakat u potpunoj ekstenziji, a podlaktica u supinaciji. Prilikom elevacije ispitivač pruža otpor. Ako se javi bol koju pacijent lokalizira u području sulkusa, test se smatra pozitivnim i ukazuje na patologiju tetive bicepsa (najčešće tendinitis i nestabilnost). (47)

*Uppercut* test se izvodi tako da se pacijenta zamoli da izvede fleksiju u laktu od  $90^\circ$ , supinira podlakticu i formira šaku. Rame se nalazi u neutralnoj poziciji. Nakon toga, ispitivač svojom šakom pruža otpor dok pacijent izvodi „upercut“ udarac. Test je pozitivan u slučaju pojave boli ili osjećaja klika ili preskakanja u ramenu što ukazuje na patologiju tetive bicepsa. (48,49)

Yergasonov test se izvodi tako da se pacijenta zamoli da postavi ruku uz tijelo, s fleksijom u laktu od  $90^\circ$  i u neutralni položaj podlaktice. Ispitivač jednom rukom palpira područje tetive bicepsa, a drugom gura podlakticu pokušavajući izvesti ekstenziju u laktu dok se pacijent opire. Test je pozitivan ako se pojavi bol u području bicipitalnog sulkusa. Ako ispitivač osjeti preskakanje u području sulkusa, sumnja se i na moguću ozljedu transverzalnog humeralanog ligamenta. (50)

### **3.5. Etiopatogeneza**

Predisponirajućim faktorima za razvoj ozljede rotatorne manšete smatraju se starija dob, menopauza, pušenje, težak fizički rad i vrlo visoki nivo aktivnosti koji uključuje podizanje ruke, pozitivna obiteljska anamneza, prijašnja trauma i kirurški zahvati na kontralateralnom ramenu te hiperkolesterolemija. (51)

Rupture rotatorne manšete se etiološki dijele na traumatske i degenerativne. Traumatske rupture nastaju zbog značajne traume i rjeđe su od degenerativnih ruptura. Degenerativne rupture imaju multifaktorijalnu etiologiju koja dovodi do slabljenja rotatorne manšete djelovanjem unutarnjih i vanjskih faktora. (2)

Djelovanjem vanjskih faktora se stvara kompresija na rotatornu manšetu, koja s vremenom dovodi do sindroma sraza, tendinitisa i rupture. Vanjski faktori su kukasti akromion, izdanci akromiona, *os acromiale*, izdanci akromioklavikularnog zgloba, lateralno pružanje akromiona itd. (2) Radiološki znakovi koji povezuju vanjske faktore s degeneracijom rotatorne manšete i posljedično većom incidencijom razvoja rupture su visoki akromijalni indeks, smanjen lateralni akromijalni kut i povećan kritični kut ramena. (51) Međutim, vanjskim faktorima se ne mogu objasniti rupture artikularne strane tetive kao ni rupture infraspinata. (2)

Unutarnji faktori obuhvaćaju posljedice degenerativnog mikrotraumatskog procesa, slabe vaskularizacije te upalnog djelovanja. Degenerativni mikrotraumatski model objašnjava da dobnost ovisna degeneracija, uz ponavljajuću mikrotraumu, dovodi do strukturnih promjena tetive kao što su dezorganizacija i stanjivanje kolagenih vlakana, mikroidna i hijaloidna degeneracija, masna infiltracija i proliferacija krvnih žila. Ponavljajuće ozljede i reparacija čine začarani krug upalnog procesa u čijem se središtu nalazi oksidativni stres. (2) Dolazi do otpuštanja upalnih medijatora, posebice reaktivnih kisikovih radikala i metaloproteina, koji svojim djelovanjem na razini gena dovode do histopatoloških promjena tetive. Naime, dolazi do apoptoze tenocita, stanica veoma bitnih u procesu cijeljenja, a zatim i do aktivacije gena povezanih s atrofijom, masnom infiltracijom i fibrozom. (2,51) Rezultat je usporeno cijeljenje, otežano liječenje i opasnost od reruptura čemu doprinosi i slaba vaskularizacija. Područje tetive 10 - 15 mm proksimalno od insercije na humerusu se naziva kritičnom ili hipovaskularnom zonom. (2) Općenito je artikularna strana tetive slabije vaskularizirana od burzalne strane pa se smatra da parcijalne rupture artikularne strane nastaju više kao

posljedica djelovanja unutarnjih faktora, a da su za parcijalne rupture burzalne strane podjednako zaslužni unutarnji i vanjski faktori. (51) Vaskularizacija rotatorne manšete se smanjuje starenjem, a izrazit pad je uočljiv nakon 40-te godine. (2)

Nastale strukturne promjene dovode do parcijalnih ruptura koje mogu u manjem postotku zacijeliti ili se smanjiti, ali ipak velika većina progredira u potpune rupture koje nemaju sposobnost spontanog zacjeljivanja. Potpune rupture se s vremenom povećavaju i ukoliko se prošire na prednji dio tetive supraspinatusa i rotatorni kabel onemogućuju optimalnu funkciju rotatorne manšete što se klinički prezentira težom simptomatologijom gdje pacijent ne može odignuti ruku od tijela i teško je ograničen u obavljanju svakodnevnih aktivnosti. Kod takvih ruptura veći je postotak masne infiltracije i atrofije mišića. S druge strane, ozljede s intaktnim rotatornim kabelom i prednjim dijelom tetive supraspinatusa se prezentiraju lakšom kliničkom slikom jer je očuvan funkcionalni integritet sprega sila na glavu humerusa. Nadalje, ukoliko se ruptura još više poveća, šireći se na infraspinatus i subskapularis, doći će do kranijalne migracije glave humerusa jer se u potpunosti gubi učinak dinamičke stabilizacije i centralizacije glave humerusa o glenoid. (2)

### **3.6. Parcijalne rupture rotatorne manšete**

Parcijalne rupture rotatorne manšete dijele se obzirom na lokaciju (rupture artikularne ili burzalne strane i intratendinozne rupture), zahvaćene tetive (supraspinatus, infrapsinatus, teres minor, subskapularis) i veličinu rupture. Klasifikacija parcijalnih ruptura artroskopijom po Ellmanu dijeli rupture s obzirom na mjesto: A - rupture artikularne strane, B - rupture burzalne strane te C - intratendinozne; te s obzirom na postotak rupture od ukupne debljine tetive. Podjela s obzirom na postotak ili debljinu rupture je sljedeća: stupanj 1 predstavlja rupturu manje od 3 mm ili manje od 25% ukupne debljine; stupanj 2 predstavlja rupturu od 3 do 6 mm ili 25 - 50% ukupne debljine; stupanj 3 predstavlja rupturu veće od 6 mm ili veće od 50% ukupne debljine tetive. Ova klasifikacija je opće prihvaćena, ali nedostatak je da ne

uzima u obzir niz drugih faktora poput: kvalitete tkiva, smjera rupture (anteroposteriorni, mediolateralni) i etiologiju rupture. (52)

Snyder klasifikacija dijeli parcijalne rupture po lokaciji i po ozbiljnosti. Po lokaciji se dijele na A – parcijalne rupture artikularne strane i B – parcijalne rupture burzalne strane. Po ozbiljnosti se gradiraju od 0 do 4 gdje, stadij 0 predstavlja normalnu rotatornu manšetu s glatkim i kontinuiranim sinovijom i burzom; stadij 1 predstavlja minimalnu površinsku iritaciju sinovije ili burze ili blago trošenje čahure u malom, lokaliziranom području, obično manjem od 1 cm. Stadij 2 predstavlja ozljedu veliku 1 - 2 cm, a karakterizira je ozljeda sinovije, burze ili čahure kao i istrošenost i propadanje tetivnih vlakana. Stadij 3 je još ozbiljnija ozljeda koju karakterizira fragmentacija tetivnih vlakana gdje je ozljeda velika 2 - 3 cm, često zahvaća cijelu površinu tetive, a najčešće su zahvaćena tetivna vlakna supraspinatusa. Stadij 4 je parcijalna ruptura koja je veća od 4 cm i često je zahvaćeno više od jedne tetive rotatorne manšete. (2)

### **3.7. Potpune rupture rotatorne manšete**

Rupture rotatorne manšete se dijele na četiri grupe s obzirom na anatomiju, uključuju li kost (tip A), tetivu (tip B), muskulotendinozni spoj (tip C) i s obzirom postoji li insuficijencija mišića (tip D). Dok većina ruptura nastaje u području insercije tetive, potrebno je razmotriti i uključenost kosti poput akutnih fraktura, nepravilnog srastanja/nesrastanja i kronične insuficijencije kosti. (53)

#### **3.7.1. Tip A**

##### **3.7.1.1. A1: prisutnost fraktura i avulzija**

Veliki i mali tuberkulum čine mjesta insercije rotatorne manšete zbog čega njihove frakture i avulzije rezultiraju poremećenom funkcijom rotatorne manšete ukoliko se ne liječe. Prema

sadašnjim smjernicama, pomak od 5 mm se smatra indikacijom za operativno liječenje dok frakture bez pomaka ili s minimalnim pomakom se liječe konzervativno. Pomak veći od 5 mm dovodi do nastanka sindroma sraza koji rezultira smanjenjem opsega pokreta i snage jer je kompromitiran normalan odnos između duljine i napetosti mišića. Najčešći mehanizam ozljede je trauma. Izolirane frakture velikog i malog tuberkuluma su rijetke. (53)

### **3.7.1.2. A2: nepravilno srastanje/nesrastanje tuberkula**

Nepravilno srastanje ili uopće nesrastanje prijeloma tuberkula uglavnom nastaju kao sekvela konzervativnog ili kirurškog liječenja i dovode do poremećene funkcije rotatorne manšete. (53)

### **3.7.1.3. A3: insuficijencija tuberkula**

Insuficijencija tuberkula uključuje stanja od cista do nedostatka tuberkula. Ciste mogu nastati idiopatski ili sekundarno zbog osteolize nakon razgradnje biorazgradivih sidara, a smanjuju potencijal cijeljenja kao i snagu fiksacije zbog čega se koriste koštani graftovi u svrhu izbjegavanja tih problema. Potpuni nedostatak tuberkula kod starijih osoba se obično liječi ugradnjom reverznih proteza ramena dok je kod mlađih pacijenata ovo rješenje povezano s većom incidencijom komplikacija. Ugradnja svježe smrznutih koštano-tetivnih alografta kalkaneusa i Ahilove tetive se preferira kod mlađe populacije. (53)

## **3.7.2. Tip B**

### **3.7.2.1. B1: disrupcija lateralnog dijela tetive**

Disrupcija lateralnog dijela tetive je najčešći tip rupture gdje je najčešće zahvaćen posterosuperiorni dio rotatorne manšete. (53)



### 3.7.2.1.1. Veličina i oblik rupture

Rupture se klasificiraju po veličini, a uključuje mjeru u centimetrima i broj zahvaćenih tetiva. DeOrio i Cofield su podijelili rupture u četiri skupine na: male (0 - 1 cm), srednje (1 - 3 cm), velike (3 - 5 cm) i masivne (> 5 cm). Nedostatak ove podjele je da ne daje trodimenzionalne informacije i često je mjera precijenjena. (54,55)

Harryman klasifikacija dijeli rupture s obzirom na broj zahvaćenih tetiva u četiri stadija. Stadij 0 predstavlja intaktnu rotatornu manšetu; stadija 1A predstavlja stanjivanje ili parcijalne rupture supraspinatusa; stadij 1B predstavlja potpune rupture supraspinatusa; stadij 2 predstavlja rupturu supraspinatusa i dijela infraspinatusa; stadij 3 uključuje rupture supraspinatusa, infraspinatusa i subskapularisa; stadij 4 opisuje artropatiju nastalu kao posljedica ruptura rotatorne manšete. (56) Glavni nedostatak ove podjele je da ne razlikuje oblike ruptura. (55)

Gerber klasifikacija se, također, temelji na broju zahvaćenih tetiva, a masivnu rupturu opisuje kao rupturu dvije ili više tetiva. Nedostatak ove klasifikacije je da ne radi diferencijaciju između različitih oblika ruptura. Također, ovdje se ne uzima u obzir suvremeni napredak artroskopije. Naime, masivne rupture danas se mogu reparirati zahtjevnim operativnim tehnikama gdje se u obzir obavezno uzima i retrakcija tetive, atrofija mišića, prisustvo artritisa i pokretljivost. Zbog svega navedenog Lädermann predlaže dodatak na Gerberovu definiciju masivne rupture, a to je da barem jedna od dvije rupturirane tetive mora biti retrahirana iza glave humerusa. Ovim dodatkom definicije se dobiva 3D informacija o rupturi. (57)

Preoperativni MR ili artroskopija se koriste za dobivanje 3D informacija o rupturi i adekvatno planiranje operativnog zahvata. (53)

Davidson i Burkhart su uzimajući u obzir veličinu, predložili geometrijsku klasifikaciju ruptura na četiri tipa: tip 1 su srpaste rupture, tip 2 su longitudinalne rupture oblika L ili U, tip 3 su masivne rupture, a tip 4 je artropatija rotatorne manšete.

Rupture tipa 1 se vizualiziraju na MR-u gdje se mjeri duljina rupture u koronarnom presjeku koja se označava „L“ (*coronal length*) te duljina rupture u sagitalnom presjeku koja se označava „W“ (*sagittal width*). U prilog srpaste rupture idu mjere u odnosu  $L \leq W$ , gdje je  $L < 2$  cm. Rupture tipa 1 su obično mobilne u smjeru od medijalno prema lateralno. Liječe se tzv. „*end-to-bone*“ reparacijom gdje se kraj tetive fiksira na veliki tuberkul.

Rupture tipa 2 su relativno dugačke i uske pa je njihova medio-lateralna duljina veća od antero-posteriorne širine. Obično su mobilne u antero-posteriornom smjeru te se koristi side-to-side convergence tehnika reparacije tetive koja se potom uz pomoć sidra i šavi fiksira za kost (tzv. „*tendon-to-bone*“ reparacija). Ovaj način reparacije smanjuje vlačno naprezanje na lateralnom kraju reparirane tetive koja se onda može adekvatno fiksirati za kost. Na MR-u će omjer izmjerenih duljina biti  $L > W$ , gdje je  $W < 2$  cm.

Rupture tipa 3 su predugačke za *end-to-bone* reparaciju i preširoke za side-to-side reparaciju zbog čega se rade parcijalne reparacije i intervalna mobilizacija tetive. Na MR-u će omjer izmjerenih duljina biti  $L \geq 2$  cm i  $W \geq 2$  cm govoreći u prilog masivnoj rupturi gdje su  $L \geq 3$  cm i  $W \geq 3$  cm veoma indikativni za parcijalnu reparaciju i intervalnu mobilizaciju tetive i lošiji ishod od drugih vrsta ruptura koje također spadaju u skupinu velikih ruptura.

Rupture tipa 4 asocirane s artropatijom karakterizira značajna glenohumeralna artroza i gubitak akromiohumeralnog prostora. Rupture ovog tipa su često ireparabilne zbog čega je indicirana artroplastika. (55)

Nedostatak ove klasifikacije je da je sklona greškama zbog varijacija u veličini pacijenta i poziciji ruke tijekom slikovne dijagnostike kada se provodi mjerenje. (57)

Nakon određivanja veličine, ruptura se dalje klasificira po Collinu. Klasifikacija po Collinu dijeli rotatornu manšetu u pet dijelova: supraspinatus, superiorni subskapularis, inferiorni subskapularis, infraspinatus i teres minor. Ruptura rotatorne manšete se dijeli u pet tipova: tip A su rupture supraspinatusa i superiornog subskapularisa; tip B su rupture supraspinatusa i

cijelog subskapularisa; tip C su rupture supraspinatusa, superiornog subskapularisa i infraspinatusa; tip D su rupture supraspinatusa i infraspinatusa; tip E su rupture supraspinatusa, infraspinatusa i teresa minora. Collinova klasifikacija omogućuje subklasifikaciju masivnih ruptura nakon njihovog detektiranja na MR-u te je povezana s funkcijom rotatorne manšete, posebice održavanjem aktivne elevacije. (53,57)

Ellman i Gartsman klasifikacija dijeli potpune rupture po obliku na: srpaste, inverznog L-oblika, L-oblika, trapezoidnog oblika i masivne rupture. Značaj poznavanja oblika rupture je u pravilnoj anatomske reparaciji. (53,58)

#### **3.7.2.1.2. Ruptura subskapularisa**

LaFosse klasifikacija ruptur tetive subskapularisa dijeli na pet tipova, a to su: tip 1 uključuje parcijalnu rupturu gornje trećine subskapularisa, tip 2 uključuje potpunu rupturu gornje trećine subskapularisa, tip 3 uključuje potpunu rupturu gornje dvije trećine subskapularisa, tip 4 predstavlja potpunu rupturu cijelog subskapularisa s dobro centriranom glavom humerusa i manje od 50% masne infiltracije mišića, tip 5 uključuje potpunu rupturu sa značajnom masnom infiltracijom, ekscentrično smještenom glavom humerusa i korakoidnim srazom. Parcijalne i potpune ruptur subskapularisa povećavaju rizik od subluksacije ili ruptur tetive duge glave bicepsa. (59)

#### **3.7.2.1.3. Retrakcija tetive i Patteova klasifikacija**

Patteova klasifikacija ruptur uključuje retrakciju tetive, tj. topografiju ruptur u frontalnoj ravnini. Retrakciju dijeli u tri stadija: stadij 1 uključuje proksimalni okrajak tetive u blizini koštane insercije; stadij 2 uključuje proksimalni okrajak tetive u razini glave humerusa; stadij 3 uključuje proksimalni okrajak tetive u razini glenoida. Osim klasifikacije retrakcije tetive, u kompleksnu Patteovu klasifikaciju ulaze i klasifikacije veličine ruptur, topografije ruptur u sagitalnoj ravnini, trofička kvaliteta mišića rupturirane tetive i status duge glave bicepsa.

Klasifikacija veličine rupture dijeli u četiri grupe: grupa 1 predstavlja parcijalne i potpune rupture manje od 1 cm u sagitalnom promjeru. Grupa 1 se dijeli u tri pod grupe: A – duboke, parcijalne rupture; B – površinske rupture; C - male, potpune rupture. Grupa 2 uključuje potpune rupture cijelog supraspinatusa, grupa 3 uključuje potpune rupture više od jedne tetive i grupa 4 uključuje masivne rupture sa sekundarnim osteoartritisom.

U sagitalnoj ravnini, topografski postoji šest segmenata koje ruptura može zahvatiti. To su: segment 1 - ruptura subskapularisa; segment 2 – ruptura korakohumeralnog ligamenta, segment 3 – izolirana ruptura supraspinatusa, segment 4 - ruptura cijelog supraspinatusa i polovice infraspinatusa, segment 5 - ruptura cijelog supraspinatusa i infraspinatusa i segment 6 – ruptura subskapularisa, supraspinatusa i infraspinatusa. (53,58,60)

### **3.7.2.2. B2: disrupcija medijalnog dijela tetive**

Kod disrupcije medijalnog dijela tetive dolazi do formiranja lateralnog bataljka tetive koji ostaje vezan za kost. Najčešće se javlja kod primarnih kroničnih i akutnih slučajeva i postoperativno kod neuspješne reparacije. Zbog novih saznanja o površini hvatišta tetive rotatorne manšete, točnije o većoj površini hvatišta infraspinatusa za lateralni dio velikog tuberkuluma, danas se smatra da lateralni bataljci tetive mogu predstavljati rupturiranu tetivu supraspinatusa s intaktnim infraspinatusom. Postoperativne potpune rupture s ostatnim lateralnim bataljcima nastaju zbog prevelike tenzijske snage tijekom rekonstruktivnog postupka. (53)

### **3.7.2.3. B3: tetivno-tetivna adhezija: Fosbury flop tear**

Fosbury ruptura je novoopisani tip lezije u kojem kod potpune ruptore dolazi do preklapanja tetive i adhezije o samu sebe medijalno. Radiološki se ovaj tip lezije u usporedbi s „običnom“ potpunom rupturom prikazuje deblje. Čest nalaz je i akumulacija tekućine u subakromijalnoj burzi kao i adhezije između nje i tetive supraspinatusa. (53)

#### **3.7.2.4. B4: tetivno-akromijalna adhezija**

Bataljak tetive nastao nakon ruptуре se može adherirati za akromion, korakoidni nastavak ili korakoakromijalni luk čime na slikovnoj dijagnostici može imitirati retrakciju. Definitivna dijagnoza se uspostavi artroskopijom. (53)

#### **3.7.3. Tip C: lezija muskulotendinoznog spoja**

Izolirane ruptуре rotatorne manšete na području muskulotendinoznog spoja su rijetke, a najčešće zahvaćaju infraspinatus. Potpune ruptуре na muskulotendinoznom spoju su opisane samo vezano za infraspinatus i supraspinatus. Mogućim uzrocima se smatraju kalcificirajući tendinitis, kortizonske injekcije, trauma i unutarnji sindrom sraza.

Mogu se klasificirati u tri stupnja: stupanj 1 – naprezanje mišića bez daljnje progresije; stupanj 2 – parcijalne ruptуре bez retrakcije tetive; stupanj 3 – kompletne ili potpune ruptуре na muskulotendinoznom spoju.

U akutnoj fazi se javlja izrazita upala koja se osobito vidi na T2 MR-u kao visoko intenzivni signal. (53)

#### **3.7.4. Tip D: insuficijencija mišića**

##### **3.7.4.1. D1: masna infiltracija i mišićna atrofija**

Goutallier klasifikacija masne degeneracije mišića rotatorne manšete se sastoji od pet stadija, a stadij 0 predstavlja normalan mišić. Stadij 1 označava prisustvo blage infiltracije, stadij 2 označava da masna degeneracija zahvaća manje od 50% ukupnog mišića, tj. više je prisutno mišićnog nego masnog tkiva, stadij 3 označava 50%-tnu degeneraciju mišića, dakle prisutna je jednaka količina mišićnog i masnog tkiva. Sa stadijem 4 se opisuju mišići s više od 50% masne infiltracije, tj. više je prisutno masnog tkiva nego mišićnog. Masna infiltracija se kod ove klasifikacije proučavala na aksijalnom presjeku na CT-u. (58)

Fuchs je Goutallierovu klasifikaciju primijenio na MR koristeći T1 kosi sagitalni presjek ramena. Daljnje promjene je napravio u klasifikaciji kombinirajući stadij 0 i stadij 1 u normalnu skupinu, a stadije 3 i 4 u skupinu uznapredovale degeneracije mišića. (61,62)

Klasifikacija ruptura po masnoj infiltraciji ima prognostičku važnost vezano uz funkcionalne i anatomske ishode rekonstrukcije rotatorne manšete. Kod stadija 2 ili većeg, masna degeneracija mišića je odgovorna za trajni gubitak funkcije mišića i povećava rizik od sekundarne rupture. Zbog navedenog bi se kirurški zahvat, ako indiciran, trebao planirati prije nastupa drugog stadija infiltracije. Ne zahtijevaju sve rupture kirurško liječenje, pogotovo rupture kod pacijenata starijih od 55 godina koje se uglavnom prvotno liječe konzervativnim pristupom (mirovanje, rehabilitacija, nesteroidni antireumatici, fizikalna terapija itd.). (63)

Zanetti, Gerber i Hodler su opisali tangentni znak. Linija se povlači od gornjeg ruba korakoida do gornjeg ruba spine lopatice na sagitalnom presjeku na MR-u ramena. Tangentni znak je pozitivan i indikativan za signifikantnu atrofiju mišića ako truh supraspinatusa ne prelazi ovu liniju. Thomazeau je predložio računanje okupacijskog udjela truha supraspinatusa koristeći se MR-om. U omjer se stavlja volumen supraspinatne fose i ukupni volumen truha mišića. Mjerenja se izvode na kosom sagitalnom presjeku na MR-u u nivou medijalnog kraja korakoidnog nastavka. Okupacijski omjer između 0.4 – 0.6 je indikativan za umjerenu atrofiju, a omjer manji od 0.4 je indikativan za izrazitu atrofiju. (53,62)

Važnost kategorizacije masne infiltracije mišića i kvantificiranja atrofije pomoću tangentnog znaka i okupacijskog udjela je da se postavljaju indikacije za operativno liječenje koje se generalno provodi prije drugog stadija infiltracije i pojave pozitivnog tangentnog znaka, tj. atrofije mišića, kao i kod starijih ako su zahvaćene multiple tetive. (53)

#### **3.7.4.2. D2: neurološki poremećaji**

Izolirana neuropatija supraskapularnog živca je stanje povezano s akutnim i kroničnim trakcijskim ozljedama ramenog pojasa i, rijetko, s masivnim rupturama rotatorne manšete.

Stanje se prezentira s boli, slabosti i atrofijom mišića supraspinatusa ili infraspinatusa. Nastaje zbog kompresije živce u području supraskapularnog ureza na gornjem rubu lopatice, a prezentira se sa slabošću supraspinatusa i infraspinatusa. Kompresija može nastati i u području spinoglenoidnog ureza, a prezentira se sa slabošću infraspinatusa. Kod masivnih ruptura dolazi do retrakcije mišića i kompresije živca. (53,64)

#### **3.7.4.3. D3: tumori**

Tumori poput artrosinovijalne ciste, intramuskularnog lipoma i kalcificiranog hematoma mogu uzrokovati insuficijenciju mišića na mjestu svog rasta. (53)

### **3.8. Klinička slika**

Ozljede rotatorne manšete degenerativne etiologije se obično javljaju kod osoba starijih od 50 godina. Mogu biti asimptomatske, ali se uglavnom prezentiraju s progresivnom boli, slabosti i/ili disfunkcijom ramena i bez povijesti traume. (65) Bol se javlja prilikom odizanja ruke od tijela, lokalizirana je karakteristično u anterolateralnom dijelu ramena i može se širiti na lateralni dio nadlaktice do lakta. (51,66) Prisutna je i noću te ometa san jer bolesnik ne može spavati na bolnoj strani. Akutna bol koja u potpunosti onemogućava odizanje ruke od tijela karakteristična je za traumatske rupture. (66)

U pregledu se inspekcijom i palpacijom primijeti prisutna atrofija ramenog pojasa koja je najizraženija u području supraspinatne i infraspinatne fose. Pasivni opseg pokreta je održan, dok je aktivni smanjen. (65) Specijalnim testovima se ispita funkcija rotatorne manšete ramena kako bi se čim točnije odredilo koji su dijelovi tetive zahvaćeni. Primjerice kod izolirane rupture subskapularisa, biti će pozitivni *lift off*, *belly press* i *bear hug* test; dok kod ruptura tetiva supraspinatusa i infraspinatusa će biti pozitivni istoimeni testovi koji dokazuju slabost unutarnje i vanjske rotacije. (66)

U kliničkoj slici je potrebno pratiti i dinamiku simptoma. Naime, klinička slika asimptomatičnog ili pacijenta s bolnom ali intaktnom aktivnom elevacijom ukazuje na nepromijenjenu veličinu rupture. Nasuprot, pacijent s naglim nastupom ili pogoršanjem boli s ili bez gubitka aktivne elevacije je vrlo indikativan za povećanje rupture i potrebna mu je obrada kroz slikovnu dijagnostiku. (2)

### **3.9. Slikovna dijagnostika**

Nakon učinjenog kliničkog pregleda i postavljanja sumnje na ozljedu rotatorne manšete potrebno ju je dokazati slikovno dijagnostičkim metodama, a prednost imaju ultrazvuk i MR.

Ultrazvuk je prikladan za prikazivanje mekih tkiva. Prednosti su mu brzina, niska cijena, dostupnost i mogućnost da se pod njegovom kontrolom primjenjuju intraartikularne injekcije.

Nedostatak ultrazvuka je visoka subjektivnost pregleda koja ovisi o vrsnosti ispitivača i kvaliteti opreme kao i limitirana mogućnost detekcije intraartikularne patologije. Ultrazvuk je, osim za statički, koristan i za dinamički pregled. (67) Slično je senzitivan i specifičan kao i MR za detekciju ozljeda rotatorne manšete s tim da je MR nešto bolji u dijagnostici manjih i parcijalnih ruptura. (51). Dijagnostika parcijalnih ruptura ultrazvukom je limitirana iz razloga što je teško objektivno procijeniti razliku između ožiljkastog tkiva tetive, malih potpunih ruptura i parcijalnih ruptura. Ultrazvučni nalaz parcijalne rupture je prikaz anehogene zone ili znaka nepokrivene hrskavice. (52)

Najsigurniji ultrazvučni znak potpune rupture je potpuno neprikazivanje tetive, tj. prekrivanje glave humerusa deltoidom i indikativno je za masivnu rupturu gdje se gubi integritet tetiva supraspinatusa i infraspinatusa. (66). Nadalje, može se prikazati i kao lokalizirano stanjenje ili prekid kontinuiteta tetive. U dinamičkom ultrazvučnom pregledu, na potpunu rupturu veoma pouzdano ukazuje nalaz konkavитета burzalne strane. Od sporednih nalaza je moguće vidjeti znak periburzalnog masnog tkiva (spuštanje masnog tkiva kroz defekt) i znak dvostrukog korteksa (hipo/anehogeno nakupljanje tekućine u defektu). (67) Sama promjena ehogenosti



nije pouzdan znak potpune rupture, ali prisutnost lokalizirane anehogenosti ili hipoehogenosti postavlja sumnju. (66,67)

Magnetska rezonanca je dijagnostički standard za dijagnozu patologije rotatorne manšete i omogućuje procjenu lokacije, veličine i oblika rupture. Za razliku od ultrazvuka, dodatno omogućuje procjenu retrakcije tetive, atrofije i masne infiltracije mišića te daje dodatne informacije o morfologiji akromiona i akromioklavikularnog zgloba i stanju tetive duge glave bicepsa. (51,67) Na MR-u se još procjenjuje tangenti znak i okupacijski omjer. Medijalna subluksacija bicepsa na MR-u je vrlo indikativna za rupturu subskapularisa. Kod kroničnih ruptura čest nalaz su i ciste tuberkula. (67)

Artroskopija je zlatni standard za dijagnozu parcijalnih ruptura. Ona omogućava direktnu vizualizaciju burzalne i artikularne strane kao i površinu hvatišta rotatorne manšete. Prednost artroskopije je i mogućnost sondiranja mekog tkiva kako bi se što točnije odredile granice rupture. Također, artroskopija najtočnije određuje stupanj rupture i kvalitetu preostalog tkiva. Metilensko modriilo i označavanje šavovima (*suture marking*) se koriste za bolju vizualizaciju ruptura. Kod intratendinoznih ruptura je vidljiv znak mjehura (*bubble sign*). (52)

MR artrografija je visoko senzitivna i specifična u detektiranju parcijalnih ruptura, pogotovo artikularne strane. (52)

Klasično se rade radiogrami u pravoj AP, aksilarnoj, AP projekciji u unutarnjoj i vanjskoj rotaciji i outlet projekciji. Konkomitantna stanja koja se mogu prikazati su kalcificirajući tendinitis, kalcifikati korakohumeralnog ligamenta, ciste u velikom tuberkulu glave humerusa, kukasti oblik akromiona i sklerozacija prednjeg akromijanog ruba. Kod kroničnih ruptura rotatorne manšete vidljiva je proksimalna migracija glave humerusa s akromiohumeralnim intervalom manjim od 7 mm i sklerozacija velikog tuberkula. (66,67)

U artrogramu se ruptura prikazuje curenjem kontrasta iz glenohumeralnog zgloba u subakromijalni zglob. (90) Koristi se kada je MR kontraindiciran. Kompjuterizirana

tomografija se ne koristi rutinski, ali je korisna kod procjene koštanih struktura i ukoliko je MR kontraindiciran. (51)

### **3.10. Liječenje**

Liječenje ozljeda rotatorne manšete može biti konzervativno i kirurško.

Konzervativnim pristupom se postiže smanjenje boli te se poboljšava fleksibilnost i mobilnost ramena. (66) Najprikladnija je vrsta liječenja za pacijente koji imaju održanu sposobnost obavljati svakodnevne aktivnosti iako u kliničkoj slici dominira bolnost, a uglavnom su to stariji pacijenti s blažim simptomima. (2,66) Neoperativno liječenje se individualizira prema pacijentovim potrebama i očekivanjima, simptomima i prijašnjim provedenim liječenjima. (51)

Ova vrsta liječenja uključuje primjenu analgetika, protuupalnih lijekova, fizikalne terapije, poštedu ruke i izbjegavanje aktivnosti koje uzrokuju bol. (51,66) Subakromijalne injekcije analgetika i/ili kortikosteroida su opravdane ako se ne primijeti poboljšanje na već navedene modalitete liječenja. (66) Kod pacijenata s potencijalno reparabilnom ozljedom rotatorne manšete potrebno je izbjegavati primjenu multiplih injekcija. Konzervativni pristup se primjenjuje minimalno prvih 6 tjedana do maksimalno tri mjeseca od nastanka ozljede. Za to vrijeme se prati odgovor na liječenje te se ono nastavlja ukoliko dolazi do poboljšanja simptoma. Nasuprot, ako su u kliničkoj slici i dalje prisutni simptomi i/ili dolazi do pogoršanja, planira se elektivni kirurški zahvat. (65) Negativne posljedice dugotrajnog konzervativnog liječenja su povećanje veličine rupture, retrakcija tetive, atrofija i masna infiltracija mišića i artritis. (51,65) Pacijenti koji se odluče na ovu vrstu liječenja moraju biti upoznati s navedenim komplikacijama jer one kasnije otežavaju rekonstrukciju rotatorne manšete. (2)

Operativno liječenje je indicirano za kooperativne pacijente s jakom boli i s visokim stupnjem aktivnosti poput profesionalnih sportaša. (66) Akutne potpune rupture se zbrinjavaju nakon

povlačenja edema i upale, a prije medijalne retrakcije tetive, što je najkasnije 2 mjeseca od nastanka. (2,66)

Razlikuju se tri grupe kirurških metoda: otvorena, artroskopski asistirana mini otvorena i artroskopska metoda.

Današnji standard je artroskopska metoda, a karakteriziraju je dobra vizualizacija ozljede, bolje metode mobilizacije oštećene tetive i brz oporavak. Otvorena metoda je tehnički najmanje zahtjevna, koristi se transosealnom tehnikom prišivanja tetive na kost te zahtjeva duži period rehabilitacije zbog postoperativne boli. Dezinsercija deltoidnog mišića, koja se vrši tijekom otvorene metode, predisponira pacijente spektru komplikacija od slabosti do dehiscencije mišića. Ove komplikacije se izbjegavaju primjenom mini otvorene metode koja je artroskopski asistirana, što znači da se provodi dijagnostička artroskopija prije izvođenja samog zahvata. Prednosti mini otvorene metode je da omogućava direktnu vizualizaciju rotatorne manšete, a nedostatak je da pruža ograničen prostor za fiksaciju tetive na kost. (66)

Operativan način liječenja može uključiti izvođenje subakromijalne dekompresije. Danas se smatra da nije potrebno izvoditi rutinsku dekompresiju već da je ona nužna samo kod prisutnog akromiona tipa 3 jer kukasti akromion ugrožava integritet rekonstruirane rotatorne manšete. Moguća komplikacija je oštećenje hvatišta deltoidnog mišića. (2)

Rekonstrukcija tetive podrazumijeva pričvršćivanje tetive za glavu humerusa uz pomoć šavova pri čemu se pokušava rekonstruirati prvotna površina hvatišta tetive. Idealna rekonstrukcija bi trebala očuvati funkcionalnost rotatorne manšete da podnese fiziološka opterećenja i omogućiti adekvatno cijeljenje. Prilikom izbora tehnike se uzima u obzir veličina i oblik rupture, kvaliteta mišića i iskustvo kirurga. (51) Na sam ishod rekonstrukcije utječe niz operativnih čimbenika kao što su odabir metode kirurškog liječenja, odabir tehnike rekonstrukcije, odabir kirurškog materijala, izvođenje dekompresije itd. Nadalje, na ishod utječu i čimbenici koji se odnose na samog pacijenta, a uključuju dob, pušenje, indeks tjelesne

mase, dijabetes, osteoporoza, kronicitet i karakteristike rupture. Dob je važan prediktor kliničkog ishoda jer se starenjem smanjuje vijabilnost tkiva. Pušenje i dijabetes su povezani sa smanjenom sposobnosti cijeljenja. Povišen indeks tjelesne mase nema utjecaja na ishod rekonstrukcije. Osteoporoza utječe na stabilnost sidara koja se postavljaju u glavu humerusa kao i na samo srastanje tetive za kost. Kronicitet stanja ostavlja posljedice na kvalitetu mišića i tetive kao što su atrofija mišića, masna infiltracija, laminacija i retrakcija tetive što indirektno utječe na ishod rekonstrukcije. Oblik rupture ima direktan utjecaj na ishod tako da male i srednje rupture imaju veći izgled zacjeljivanja od velikih i masivnih ruptura kao i ruptura kod kojih su zahvaćene više od dvije tetive. (2)

Tehnike rekonstrukcije tetive su tehnike jednostrukog i dvostrukog reda sidara te transosealni ekvivalent. (66) Tehnika jednostrukog reda se izvodi jednostavno i brzo s malom traumatizacijom tkiva što revizije čini lakšima. Loša strana ove tehnike je da se stvara mala kontaktna površina i pritisak između tetive i kosti što nije pogodno za veće rupture, ali daje dobar klinički ishod prilikom rekonstrukcije malih i srednjih ruptura. U tehnici dvostrukog reda je postavljanjem dva reda sidara (medijalnog i lateralnog) povećan kontakt između tetive i kosti zbog čega je bolja rekonstrukcija površine hvatišta tetive, a time i bolje cijeljenje. Nedostaci ove tehnike su zahtjevnost, dugotrajnost, veći trošak materijala kao i otežana revizija, a sveukupno bez bitno boljeg kliničkog ishoda nad tehnikom jednostrukog reda. Tehnika transosealnog ekvivalenta spaja transosealnu tehniku i tehniku dvostrukog reda, a rješava problem opterećenja lateralnog dijela tetive šavima tako da šavi ne prolaze kroz njega nego ga premošćuju čime stvaraju jaku kompresiju tetive o kost. Ovom tehnikom se omogućava bolje očuvanje vaskularizacije u lateralnom bataljku tetive. Transosealni ekvivalent dijeli iste nedostatke s tehnikom dvostrukog reda, a obje tehnike imaju i tendenciju rerupture u medijalnom području tetive. Pokazalo se da obje tehnike imaju dobru uspješnost u rekonstrukciji velikih ruptura, a transosealni ekvivalent i u rekonstrukciji

masivnih ruptura. Ireparabilnom tetivom se smatra ozljeda rotatorne manšete u kojoj se ne može adekvatno rekonstruirati površina hvatišta tetiva ili bi rekonstrukcija rezultirala rerupturom, a dokazuje se nalazima preoperativnog radiograma i MR-a. Mogući nalazi koji govore ovome u prilog su anterosuperiorna migracija glave humerusa i akromiohumeralna udaljenost manja od 6 mm na preoperativnom radiogramu. Nalaz MR-a će dodatno procijeniti broj zahvaćenih tetiva, veličinu, oblik rupture, retrakciju tetive, stupanj masne infiltracije i atrofije mišića (2)

### **3.11. Rehabilitacija**

Cilj rehabilitacije je postići odgovarajuće cijeljenje rupture rotatorne manšete i spriječiti ukočenost i atrofiju mišića. (2)

Pacijenti postoperativno nose ortožu tijekom četiri tjedna za vrijeme kojih mogu raditi pasivne vježbe za rame. Po skidanju ortože započinje se s fizikalnom terapijom. Šest tjedana po operativnom zahvatu pacijent bi trebao moći aktivno abducirati i elevirati ruku. Osam tjedana po operativnom zahvatu se započinje s vježbama snage za mišiće rotatorne manšete. Dva do tri mjeseca nakon operativnog zahvata pacijenti su obično u potpunosti aktivno pokretljivi s relativno povraćenom snagom. Vraćanje sportskim aktivnostima se preporuča 4 – 6 mjeseci po operativnom zahvatu. (66)

#### 4. RASPRAVA

Mišići rotatorne manšete funkcioniraju kao cjelina prilikom izvođenja pokreta u ramenu. Primarna im je funkcija centralizacija glave humerusa u glenoidnoj fosi koja se postiže balansom sprega sila samih mišića kako bi se omogućilo adekvatno odizanje ruke od tijela.

(51) Do ozljede rotatorne manšete može doći na dva načina, a to su trauma i degenerativni proces. (2) Traumatske rupture nastaju kao posljedica pada na ruku ili nakon podizanja i nošenja teškog tereta. Blaži padovi ili slabiji fizički napori također mogu dovesti do traumatske rupture kod već degenerativno promijenjenih rotatornih manšeta. (66) Točan patogenetski proces degeneracije nije poznat, ali se smatra da glavnu ulogu ima djelovanje vanjskih i unutarnjih čimbenika. (2) Strukturne promjene su sastavni dio starenja zbog čega se prevalencija ozljeda povećava s dobi, a najveća je nakon 50 godina. (65) Prilikom prezentacije pacijenta s bolnim ramenom potrebno je uzeti dobru anamnezu i učiniti detaljan fizikalni pregled te dijagnozu potvrditi slikovnom dijagnostikom. (66) Klinička slika varira od asimptomatske do teške s nemogućnošću obavljanja svakodnevnih aktivnosti. (2) U pregledu se posebna pažnja obraća na izvođenje specijalnih testova. U slučaju ozljede subskapularisa, testovi koji se mogu pokazati pozitivnima su: *lift off test*, *passive lift off test*, *belly press test*, *belly off test*, *bear hug test*. U slučaju ozljede supraspinatusa i infraspinatusa pozitivnim testovima će se pokazati *external rotation lag* znak. Ako se želi prikazati slabost infraspinatusa onda se izvode drop znak i infraspinatus test, a za slabost supraspinatusa se izvodi Jobeov test i *drop arm* test. Ispitivanje slabosti teres minor se provodi uz pomoć hornblower ili Patteovog testa. (28-38) Ozljede se dijele na parcijalne i potpune rupture, a najčešće je ozlijeđena tetiva supraspinatusa. (66) Ultrazvuk i magnetska rezonanca čine osnovu slikovne dijagnostike. (51) Liječenje ozljeda može biti konzervativno i kirurško. (66) Konzervativne mjere su uspješnije kod starijih pacijenata s blagim simptomima i niskim stupnjem fizičke aktivnosti. (2,66) Ukoliko se započne s neoperativnim liječenjem od izuzetne

je važnosti pacijenta pratiti i potencijalno izdvojiti kandidate za operativni zahvat. Pogoršanje ili nagli nastup boli sa ili bez slabosti su alarmantni simptomi i zahtijevaju dodatnu slikovnu dijagnostiku i brzu reakciju liječnika. (65) Operativno liječenje je prikladnije za simptomatske, mlađe i aktivne pacijente čime se sprječava daljnja progresija rupture, gubitak kvalitete mišića i retrakcija tetiva. (51) Navedene komplikacije otežavaju rekonstruktivni zahvat, a ako on nije moguć ruptura se naziva ireparabilnom i ona zahtjeva druge oblike kirurškog liječenja. (2) Danas zlatni standard u operativnom liječenju predstavlja artroskopska rekonstrukcija tetiva rotatorne manšete. (66) Ostale metode koje se koriste su otvorena i mini otvorena metoda. Bez obzira na današnju popularnost artroskopije, ne postoje jedinstvene smjernice o odabiru određene metode već izbor ovisi o operateru. Osim o pravovremenom početku i vrsti liječenja, uspješan ishod ovisi i o kvalitetnom rehabilitacijskom planu. (51)

## 5. ZAKLJUČAK

Pristup liječenju rotatorne manšete bi trebao biti individualiziran prema dobi pacijenta, njegovim karakteristikama kao i radi li se o akutnoj ili kroničnoj rupturi. Konačni integritet rekonstruktivnog zahvata i personaliziran rehabilitacijski protokol osigurat će pravilno cijeljenje i zadovoljavajući povratak funkcije. Postojeća nesuglasnost vezana za izbor između neoperativnog i operativnog liječenja, odabir različitih kirurških tehnika i početak rehabilitacije su rezultat manjka velikih prospektivnih randomiziranih studija na iste teme. Provođenje istih i povećanje baze podataka će dati dodatna saznanja koja će poslužiti za formiranje vodećih principa pri odlučivanju o planu liječenja s uspješnim rezultatima.



## 6. SAŽETAK

Čest uzrok bolnog ramena su ozljede rotatorne manšete, a one mogu biti traumatske ili degenerativne etiologije. Traumatske ozljede su posljedica pada ili preopterećenja ruke teškim teretom te se mogu dogoditi kod pacijenata svih dobnih skupina. Degenerativne promjene su posljedica starenja i ponavljajućih mikrotrauma koje preko sindroma sraza i tendinitisa dovedu do parcijalnih i potpunih ruptura. Degenerativne promjene su češće i zahvaćaju dobnu skupinu iznad 50 godina. Dijagnoza ozljede rotatorne manšete se postavlja uz pomoć anamneze, kliničkog pregleda i slikovne dijagnostike. Ruptura može biti djelomične ili potpune debljine, a daljnje karakteristike se dodjeljuju koristeći brojne klasifikacije ozljeda. Uzimajući u obzir dob pacijenta i njegove ciljeve i želje kao i karakteristike rupture odabire se neoperativni ili operativni način liječenja. Pacijenta koji se liječi konzervativno je potrebno učestalo pratiti te ne odgađati kirurško liječenje ukoliko je ono potrebno zbog pogoršanja simptoma. Danas je najčešće korištena artroskopska rekonstrukcija tetiva rotatorne manšete.

**Ključne riječi: artroskopija, bolno rame, ozljede rotatorne manšete, rekonstrukcija.**

## **7. SUMMARY**

A common cause of painful shoulder is rotator cuff injury, whose etiology is either traumatic or degenerative. Traumatic rotator cuff injuries can be caused by a fall on the arm or overload with heavy weight in any age group. Degenerative changes result from aging and repetitive microtrauma that cause impingement syndrome and tendinitis, which lead to partial and full-thickness tears. Degenerative rotator cuff injuries are more common than traumatic, and the affected age group is over 50 years old. The rotator cuff injury diagnosis is met through anamnesis, physical exam, and imaging. Rupture can be either partial or full-thickness and is further classified. The treatment of choice is based upon the patient's age, goals, and sole injury qualities. Conservative therapy requires frequent follow-up and a surgeon's prompt reaction if the onset of worsening symptoms is noticed. If needed, surgery should not be postponed. Nowadays, arthroscopic repair is the most commonly used.

**Key words: arthroscopy, painful shoulder, repair, rotator cuff injury.**

## 8. LITERATURA

1. McCausland C, Sawyer E, Eovaldi BJ, et al. Anatomy, Shoulder and Upper Limb, Shoulder Muscles. [Internet]. StatPearls. Treasure Island (FL): StatPearls Publishing; 2022 Jan-. [ažurirano 13.08.2021.; citirano 04.05.2022.]. Dostupno na: <https://www.ncbi.nlm.nih.gov/books/NBK534836/>.
2. Pandey V, Jaap Willems W. Rotator cuff tear: A detailed update. Asia Pac J Sports Med Arthrosc Rehabil Technol. [Internet]. 11.02.2015. [citirano 06.06.2022.]; 2(1):1-14. Dostupno na: <https://www.ncbi.nlm.nih.gov/pmc/articles/PMC5730646/>.
3. Križan, Z. Kompendij anatomije čovjeka. 3.izd. 3.dio. Pregled građe grudi, trbuha, zdjelice, noge i ruke: za studente opće medicine i stomatologije. Zagreb. Školska knjiga; 1997.
4. McLean A, Taylor F. Classifications in Brief: Bigliani Classification of Acromial Morphology. Clin Orthop Relat Res. [Internet]. 27.08.2019. [citirano 02.05.2022.]; 2019;477(8):1958-1961. Dostupno na: <https://www.ncbi.nlm.nih.gov/pmc/articles/PMC7000014/>.
5. Hurst SA, Gregory TM, Reilly P. Os acromiale: a review of its incidence, pathophysiology, and clinical management. EFORT Open Rev. [Internet]. 09.08.2019. [citirano 02.05.2022.]; 2019;4(8):525-532. Dostupno na: <https://www.ncbi.nlm.nih.gov/pmc/articles/PMC6719606/>.
6. Camci E, Duzgun I, Hayran M, Baltaci G, Karaduman A. Scapular kinematics during shoulder elevation performed with and without elastic resistance in men without shoulder pathologies. J Orthop Sports Phys Ther. [Internet]. 13.09.2013. [citirano 02.05.2022.]; 2013;43(10):735-43. Dostupno na: <https://pubmed.ncbi.nlm.nih.gov/24256172/>.
7. Tytherleigh-Strong G, Rashid A, Lawrence C, Morrissey D. Arthroscopic Intra-articular Disk Excision of the Sternoclavicular Joint. Arthrosc Tech. [Internet]. 15.05.2017. [citirano

- 02.05.2022.]; 2017;6(3):e599-e605. Dostupno na:  
<https://pubmed.ncbi.nlm.nih.gov/28706805/>.
8. Epperson TN, Varacallo M. Anatomy, Shoulder and Upper Limb, Sternoclavicular Joint. [Internet]. StatPearls. Treasure Island (FL): StatPearls Publishing; 2022 Jan-. [ažurirano 26.07.2021.; citirano 02.05.2022]. Dostupno na:  
<https://www.ncbi.nlm.nih.gov/books/NBK537258/>
  9. Wilk, K. E., Reinold, M. M., & Andrews, J. R. The athlete's shoulder. 2nd ed. Philadelphia, PA: Churchill Livingstone/Elsevier; 2008.
  10. Kadi R, Milants A, Shahabpour M. Shoulder Anatomy and Normal Variants. J Belg Soc Radiol. [Internet]. 16.12.2017. [citirano 03.05.2022.]; 2017;101(Suppl 2):3. Dostupno na:  
<https://www.ncbi.nlm.nih.gov/pmc/articles/PMC6251069/>.
  11. Gaillard, F., Botz, B. Glenoid labrum variants. Reference article, Radiopaedia.org. [Internet]. 24.05.2020. [citirano 03.05.2022.]. Dostupno na:  
<https://radiopaedia.org/articles/glenoid-labrum-variants?lang=us> .
  12. Knipe, H., Roberts, D. Glenoid labrum. Reference article, Radiopaedia.org. [Internet]. 20.11.2021. [citirano 03.05.2022.]. Dostupno na: <https://radiopaedia.org/articles/glenoid-labrum?lang=us>
  13. Burkart AC, Debski RE. Anatomy and function of the glenohumeral ligaments in anterior shoulder instability. Clin Orthop Relat Res. [Internet] 07.2002. [citirano 03.05.2022.]; (400):32-9. Dostupno na:  
[https://journals.lww.com/clinorthop/Fulltext/2002/07000/Anatomy\\_and\\_Function\\_of\\_the\\_Glenohumeral\\_Ligaments.5.aspx](https://journals.lww.com/clinorthop/Fulltext/2002/07000/Anatomy_and_Function_of_the_Glenohumeral_Ligaments.5.aspx) .
  14. Varshney, M. K. Essential Orthopedics: Principles and Practice. Delhi: Jaypee Brothers Medical Publishers; 2016.

15. Snow BJ, Narvy SJ, Omid R, Atkinson RD, Vangsness CT Jr. Anatomy and histology of the transverse humeral ligament. *Orthopedics*. [Internet]. 01.10.2013. [citirano 03.05.2022.]; 36(10):e1295-8. Dostupno na: [https://www.researchgate.net/publication/257431436\\_Anatomy\\_and\\_Histology\\_of\\_the\\_Transverse\\_Humeral\\_Ligament](https://www.researchgate.net/publication/257431436_Anatomy_and_Histology_of_the_Transverse_Humeral_Ligament)
16. Rezaee, A., Knipe, H. Biceps pulley. Reference article, *Radiopaedia.org*. [Internet]. 22.11.2019. [citirano 03.05.2022.]. Dostupno na: <https://radiopaedia.org/articles/biceps-pulley>.
17. Gray H. *Anatomy of Human Body*. [Internet]. Philadelphia: Lea & Febiger, 1918; Bartleby.com, 2000. [objavljeno 05.2000.; citirano 03.05.2022.]; Dostupno na: <https://www.bartleby.com/107/83.html>
18. Tamborrini G, Möller I, Bong D, et al. The Rotator Interval - A Link Between Anatomy and Ultrasound. *Ultrasound Int Open*. [Internet] 3.7.2017. [citirano 03.05.2022.]; 3(3):E107-E116. Dostupno na: <https://www.ncbi.nlm.nih.gov/pmc/articles/PMC5568533/>.
19. Frank, R. M., Taylor, D., Verma, N. N., Romeo, A. A., Mologne, T. S., & Provencher, M. T. The Rotator Interval of the Shoulder: Implications in the Treatment of Shoulder Instability. *Orthopaedic journal of sports medicine*. [Internet]. 29.12.2015. [citirano 03.05.2022.]; 3(12), 2325967115621494. Dostupno na: <https://www.ncbi.nlm.nih.gov/pmc/articles/PMC4710125/>.
20. Petchprapa CN, Beltran LS, Jazrawi LM, Kwon YW, Babb JS, Recht MP. The rotator interval: a review of anatomy, function, and normal and abnormal MRI appearance. *AJR Am J Roentgenol*. [Internet]. 09.2010. [citirano 03.05.2022.]; 195(3):567-76. Dostupno na: <https://www.ajronline.org/doi/10.2214/AJR.10.4406>.
21. Huri G, Kaymakoglu M, Garbis N. Rotator cable and rotator interval: anatomy, biomechanics and clinical importance. *EFORT Open Rev*. [Internet]. 20.02.2019. [citirano

- 03.05.2022.]; 4(2):56-62. Dostupno na:  
<https://www.ncbi.nlm.nih.gov/pmc/articles/PMC6404790/>.
22. Podgórski, M.T., Olewnik, Ł., Grzelak, P. et al. Rotator cable in pathological shoulders: comparison with normal anatomy in a cadaveric study. *Anat Sci Int*. [Internet]. 25.01.2019. [citirano 03.05.2022.]; 94, 53–57. Dostupno na:  
<https://link.springer.com/article/10.1007/s12565-018-0447-9>.
23. Luijckx, T. Rotator crescent. Reference article, *Radiopaedia.org*. [Internet]. 05.03.2017. [citirano 04.05.2022.]. Dostupno na: <https://radiopaedia.org/articles/rotator-crescent>.
24. Sahu D, Phadnis A. Revisiting the rotator cuff footprint. *J Clin Orthop Trauma*. [Internet]. 21.07.2021. [citirano 07.05.2022.];21:101514. Dostupno na:  
[https://www.researchgate.net/publication/353427496\\_Revisiting\\_the\\_rotator\\_cuff\\_footprint](https://www.researchgate.net/publication/353427496_Revisiting_the_rotator_cuff_footprint)
25. Wong M, Kiel J. *Anatomy, Shoulder and Upper Limb, Acromioclavicular Joint*. [Internet]. StatPearls. Treasure Island (FL): StatPearls Publishing; 2022 Jan-. [ažurirano 26.07.2021.; citirano 02.05.2022.]. Dostupno na: <https://www.ncbi.nlm.nih.gov/books/NBK499858/>.
26. Maruvada S, Madrazo-Ibarra A, Varacallo M. *Anatomy, Rotator Cuff*. [Internet]. StatPearls. Treasure Island (FL): StatPearls Publishing; 2022 Jan-. [ažurirano 31.03.2022.; citirano 08.05.2022.]. Dostupno na: <https://www.ncbi.nlm.nih.gov/books/NBK441844/>.
27. *Physicaltherapyfirst.com* [Internet]. The importance of force couples in our shoulder. [ažurirano 11.10.2021.; citirano 14.06.2022.]. Dostupno na  
<https://physicaltherapyfirst.com/blog/2021/10/11/the-importance-of-force-couples-in-our-shoulders>.
28. Jain NB, Wilcox RB 3rd, Katz JN, Higgins LD. Clinical examination of the rotator cuff. *PM R*. [Internet]. 01.2013. [citirano 10.05.2022.]; 5(1):45-56. Dostupno na:  
<https://www.ncbi.nlm.nih.gov/pmc/articles/PMC3826176/>.

29. Gerber C, Krushell RJ. Isolated rupture of the tendon of the subscapularis muscle. Clinical features in 16 cases. *J Bone Joint Surg Br.* [Internet]. 05.1991. [citirano 11.05.2022.];73(3):389-94. Dostupno na: <https://online.boneandjoint.org.uk/doi/pdf/10.1302/0301-620X.73B3.1670434>.
30. Scheibel M, Magosch P, Pritsch M, Lichtenberg S, Habermeyer P. The belly-off sign: a new clinical diagnostic sign for subscapularis lesions. *Arthroscopy.* [Internet]. 10.2005. [citirano 11.05.2022.] ;21(10):1229-35. Dostupno na: <https://pubmed.ncbi.nlm.nih.gov/16226652/>.
31. Barth JR, Burkhart SS, De Beer JF. The bear-hug test: a new and sensitive test for diagnosing a subscapularis tear. *Arthroscopy.* [Internet]. 01.10.2006. [citirano 11.05.2022.]; 22(10):1076-84. Dostupno na: <https://pubmed.ncbi.nlm.nih.gov/17027405/>.
32. Hertel R, Ballmer FT, Lombert SM, Gerber C. Lag signs in the diagnosis of rotator cuff rupture. *J Shoulder Elbow Surg.* [Internet]. 1996. [citirano 11.05.2022.]; 5(4):307–313. Dostupno na: [https://www.jshoulderelbow.org/article/S1058-2746\(96\)80058-9/pdf](https://www.jshoulderelbow.org/article/S1058-2746(96)80058-9/pdf).
33. Blom A, Warwick D, Whitehouse M, Solomon LB. *Apley & Solomon's System of Orthopaedics and Trauma.* 10th Ed. Boca Raton: CRC Press; 2018.
34. *Physio-pedia.com* [Internet]. Infraspinatus test. [ažurirano 13.07.2021.; citirano 14.06.2022]. Dostupno na: [https://www.physio-pedia.com/Infraspinatus\\_Test?utm\\_source=physiopedia&utm\\_medium=search&utm\\_campaign=ongoing\\_internal](https://www.physio-pedia.com/Infraspinatus_Test?utm_source=physiopedia&utm_medium=search&utm_campaign=ongoing_internal).
35. Jobe FW, Jobe CM. Painful athletic injuries of the shoulder. *Clin Orthop Relat Res.* [Internet]. 1983. [citirano 11.05.2022.]; (173):117-124. Dostupno na: [https://journals.lww.com/corr/Citation/1983/03000/Painful\\_Athletic\\_Injuries\\_of\\_the\\_Shoulder\\_.15.aspx](https://journals.lww.com/corr/Citation/1983/03000/Painful_Athletic_Injuries_of_the_Shoulder_.15.aspx).

36. Woodward TW, Best TM. The painful shoulder: part I. Clinical evaluation. *Am Fam Physician*. [Internet]. 05.2000. [citirano 12.05. 2022.];61(10):3079-3088. Dostupno na: <https://pubmed.ncbi.nlm.nih.gov/10839557/>.
37. Walch G, Boulahia A, Calderone S, Robinson AH. The 'dropping' and 'hornblower's' signs in evaluation of rotator-cuff tears. *J Bone Joint Surg Br*. [Internet]. 07.1998. [citirano 12.05.2022.]; 80(4):624-628. Dostupno na: [https://www.researchgate.net/publication/323326051\\_The\\_'dropping'\\_and\\_'hornblower's'\\_signs\\_in\\_evaluation\\_of\\_rotator-cuff\\_tears](https://www.researchgate.net/publication/323326051_The_'dropping'_and_'hornblower's'_signs_in_evaluation_of_rotator-cuff_tears).
38. Physicaltherapyweb.com [Internet]. Hornblowers test (Patte test). [ažurirano 2022.; citirano 14.06.2022.]. Dostupno na: <https://physicaltherapyweb.com/hornblowers-test-teres-minor/>.
39. Neer CS 2nd. Impingement lesions. *Clin Orthop Relat Res*. [Internet]. 03.1983. [citirano 12,05.2022.] ; (173):70-77. Dostupno na: [https://www.shoulderdoc.co.uk/documents/Neer\\_imping\\_1982\\_a.pdf](https://www.shoulderdoc.co.uk/documents/Neer_imping_1982_a.pdf)
40. Hawkins RJ, Kennedy JC. Impingement syndrome in athletes. *Am J Sports Med*. [Internet]. 01.05. 1980. [citirano 12.05.2022.]; 8(3):151-158. Dostupno na: <https://journals.sagepub.com/doi/10.1177/036354658000800302>.
41. Ferenczi A, Ostertag A, Lasbleiz S, Petrover D, Yelnik A, Richette P, et al. Reproducibility of sub-acromial impingement tests, including a new clinical manoeuver. *Ann Phys Rehabil Med*. [Internet]. 13.02.2018. [cititrano 13.05.2022.]; 61(3):151-155. Dostupno na: <https://www.sciencedirect.com/science/article/pii/S1877065718300101>.
42. Martetschläger F, Rios D, Boykin RE, Giphart JE, de Waha A, Millett PJ. Coracoid impingement: current concepts. *Knee Surg Sports Traumatol Arthrosc*. [Internet]. 24.04.2012. [citirano 13.05.2022.]; 20(11):2148-2155. Dostupno na:



<https://drmillett.com/wp-content/uploads/2017/02/coracoid-impingement-current-concepts-.pdf>.

43. Osti L, Soldati F, Del Buono A, Massari L. Subcoracoid impingement and subscapularis tendon: is there any truth?. *Muscles Ligaments Tendons J.* [Internet]. 09.07.2013. [citirano 13.05.2022.]; 3(2):101-105. Dostupno na: <http://www.mltj.online/wp-content/uploads/2019/01/Subcoracoid-impingement-and-subscapularis-tendon-is-there-any-truth.pdf>.
44. Physio-pedia.com [Internet]. Jobes Relocation Test. [ažurirano 24.07.2020.; citirano 13.05.2022.]. Dostupno na: [https://www.physio-pedia.com/Jobes\\_Relocation\\_Test](https://www.physio-pedia.com/Jobes_Relocation_Test).
45. Corpus, K. T., Camp, C. L., Dines, D. M., Altchek, D. W., & Dines, J. S. Evaluation and treatment of internal impingement of the shoulder in overhead athletes. *World journal of orthopedics.* [Internet]. 18.12.2016. [citirano 13.05.2022.]; 7(12), 776–784. Dostupno na: <https://www.ncbi.nlm.nih.gov/pmc/articles/PMC5155252/#B21>.
46. Meister K, Buckley B, Batts J. The posterior impingement sign: diagnosis of rotator cuff and posterior labral tears secondary to internal impingement in overhand athletes. *Am J Orthop (Belle Mead NJ).* [Internet]. 01.08.2004. [citirano 13-05.2022.]; 33(8):412-415. Dostupno na: [https://www.researchgate.net/publication/8336152\\_The\\_posterior\\_impingement\\_sign\\_diagnosis\\_of\\_rotator\\_cuff\\_and\\_posterior\\_labral\\_tears\\_secondary\\_to\\_internal\\_impingement\\_in\\_overhand\\_athletes](https://www.researchgate.net/publication/8336152_The_posterior_impingement_sign_diagnosis_of_rotator_cuff_and_posterior_labral_tears_secondary_to_internal_impingement_in_overhand_athletes).
47. Crenshaw AH, Kilgore WE. Surgical treatment of bicipital tenosynovitis. *J Bone Joint Surg Am.* [Internet]. 12.1966. [citirano 12.05.2022.]; 48(8):1496–1502. Dostupno na: [https://journals.lww.com/jbjsjournal/Citation/1966/48080/Surgical\\_Treatment\\_of\\_Bicipital\\_Tenosynovitis.3.aspx](https://journals.lww.com/jbjsjournal/Citation/1966/48080/Surgical_Treatment_of_Bicipital_Tenosynovitis.3.aspx).

48. Wikism.org [Internet]. Uppercut Test. [ažurirano 11.03.2020.; citirano 13.05.2022.].  
Dostupno na: [https://wikism.org/Uppercut\\_Test](https://wikism.org/Uppercut_Test).
49. Varacallo M, Seaman, Mair SD. Biceps Tendon Dislocation and Instability. [Internet].  
StatPearls. Treasure Island (FL): StatPearls Publishing; 2022 Jan-. [ažurirano 30.04.2022.;  
citirano 13.05.2022.]. Dostupno na: <https://www.ncbi.nlm.nih.gov/books/NBK534102/>.
50. Physio-pedia.com [Internet]. Yersasons test. [ažurirano 23.09.2020.; citirano 13.05.2022.].  
Dostupno na: [https://www.physio-pedia.com/Yergasons\\_Test](https://www.physio-pedia.com/Yergasons_Test).
51. Sambandam SN, Khanna V, Gul A, Mounasamy V. Rotator cuff tears: An evidence based  
approach. World J Orthop. [Internet]. 2015 [pristupljeno 20.06.2022.] ;6(11):902-18.  
Dostupno na: <https://pubmed.ncbi.nlm.nih.gov/26716086/>.
52. Matthewson G, Beach CJ, Nelson AA, et al. Partial Thickness Rotator Cuff Tears: Current  
Concepts. Adv Orthop. [Internet]. 11.06.2015. [citirano 05.06.2022.]; 2015:458786.  
Dostupno na: <https://www.ncbi.nlm.nih.gov/pmc/articles/PMC4480800/>.
53. Lädermann A, Burkhart SS, Hoffmeyer P, Neyton L, Collin P, Yates E, Denard PJ.  
Classification of full-thickness rotator cuff lesions: a review. EFORT Open Rev. [Internet].  
01.12.2016. [citirano 06.06.2022.]; 1(12):420-430. Dostupno na:  
<https://www.ncbi.nlm.nih.gov/pmc/articles/PMC5367545/>.
54. DeOrio JK, Cofield RH. Results of a second attempt at surgical repair of a failed initial  
rotator-cuff repair. J Bone Joint Surg Am. [Internet]. 04.1984. [citirano 07.06.2022.];  
66(4):563-7. Dostupno na:  
[https://journals.lww.com/jbjsjournal/Abstract/1984/66040/Results\\_of\\_a\\_second\\_attempt\\_a  
t\\_surgical\\_repair\\_of.11.aspx](https://journals.lww.com/jbjsjournal/Abstract/1984/66040/Results_of_a_second_attempt_a_t_surgical_repair_of.11.aspx).
55. Davidson J, Burkhart SS. The geometric classification of rotator cuff tears: a system  
linking tear pattern to treatment and prognosis. Arthroscopy. [Internet] 29.12.2009.

- [citirano 07.06.2022.]; 26(3):417-24. Dostupno na:  
[https://www.arthroscopyjournal.org/article/S0749-8063\(09\)00608-2/pdf](https://www.arthroscopyjournal.org/article/S0749-8063(09)00608-2/pdf).
56. Harryman DT 2nd, Mack LA, Wang KY, Jackins SE, Richardson ML, Matsen FA 3rd. Repairs of the rotator cuff. Correlation of functional results with integrity of the cuff. *J Bone Joint Surg* [Internet]. 08.1991. [citirano 07.06.2022.]; 73(7):982-9. Dostupno na:  
<https://orthop.washington.edu/sites/default/files/Portals/21/www/Research/Publications/The%20Journal%20of%20Bone%20and%20Joint%20Surgery%20%28JBJS%29/Repairs%20of%20the%20rotator%20cuff.%20Correlation%20of%20functional%20results%20%28Duglas%20Harryman%29.pdf>.
57. Lädermann A, Denard PJ, Collin P. Massive rotator cuff tears: definition and treatment. *Int Orthop*. [Internet] 01.05.2015. [citirano 07.06.2022.]; 39(12):2403-14. Dostupno na:  
[https://doc.rero.ch/record/331362/files/264\\_2015\\_Article\\_2796.pdf](https://doc.rero.ch/record/331362/files/264_2015_Article_2796.pdf).
58. Shoulderdocus.co.uk [Internet] Rotator Cuff Classifications. [ažurirano 19.01.2022.; citirano 07.06.2022.]. Dostupno na: <https://www.shoulderdocus.co.uk/article/1456>.
59. Lafosse L, Jost B, Reiland Y, Audebert S, Toussaint B, Gobezie R. Structural integrity and clinical outcomes after arthroscopic repair of isolated subscapularis tears. *J Bone Joint Surg Am*. [Internet]. 06.2017. [citirano 07.06.2022.]; 89(6):1184-93. Dostupno na:  
[https://journals.lww.com/jbjsjournal/Abstract/2007/06000/Structural\\_Integrity\\_and\\_Clinical\\_Outcomes\\_After.5.aspx](https://journals.lww.com/jbjsjournal/Abstract/2007/06000/Structural_Integrity_and_Clinical_Outcomes_After.5.aspx).
60. Patte D. Classification of rotator cuff lesions. *Clin Orthop Relat Res*. [Internet]. 05.1990. [citirano 07.06.2022.]; (254):81-6. PMID: 2323151. Dostupno na:  
<https://pubmed.ncbi.nlm.nih.gov/2323151/>.
61. Shin SM, Chai JW, Kim SJ, Park J, You JY. Fatty Degeneration and Atrophy of Rotator Cuffs: Comparison of Immediate Postoperative MRI with Preoperative MRI. *Investig Magn Reson Imaging*. [Internet]. 31.12.2016. [citirano 08.06.2022.]; 20(4):224-230.

Dostupno na: <https://synapse.koreamed.org/upload/synapsedata/pdfdata/1040imri/imri-20-224.pdf>.

62. Musculoskeletalkey.com [Internet]. Rotator cuff repair: Tear classification, operative techniques and outcomes. [ažurirano 21.08.2021.; citirano 08.06.2022.]. Dostupno na: <https://musculoskeletalkey.com/rotator-cuff-repair-tear-classification-operative-techniques-and-outcomes/>.
63. Melis B, Nemoz C, Walch G. Muscle fatty infiltration in rotator cuff tears: descriptive analysis of 1688 cases. *Orthop Traumatol Surg Res.* [Internet]. 07.07.2009. [citirano 10.06.2022.]; 95(5):319-24. Dostupno na: <https://core.ac.uk/download/pdf/81121373.pdf>.
64. Orthobullets.com [Internet]. Suprascapular neuropathy. [ažurirano 02.11.2021.; citirano 10.06.2022.]. Dostupno na: <https://www.orthobullets.com/shoulder-and-elbow/3063/suprascapular-neuropathy>.
65. Clement ND, Nie YX, McBirnie JM. Management of degenerative rotator cuff tears: a review and treatment strategy. *Sports Med Arthrosc Rehabil Ther Technol.* [Internet] 2012 [pristupljeno 20.06.2022.];4(1):48. Dostupno na <https://www.ncbi.nlm.nih.gov/pmc/articles/PMC3584736/>.
66. Čičak N, Klobučar H, Medančić N. Rotator cuff injury. *Medicina Fluminensis* [Internet]. 2015 [pristupljeno 20.06.2022.];51(1):7-17. Dostupno na: <https://hrcak.srce.hr/135670>.
67. Orthobullets.com [Internet]. Rotator cuff tears. [ažurirano 23.04.2022.; citirano 10.06.2022.]. Dostupno na: <https://www.orthobullets.com/shoulder-and-elbow/3043/rotator-cuff-tears>.

## **9. ŽIVOTOPIS**

Annamaria Šoda rođena je 26.03.1997. godine u Splitu. Pohađala je Osnovnu školu „Pojišan“ u Splitu od 2003. do 2009. godine te Osnovnu školu „Kostrena“ od 2009. do 2011. godine. Od 2011. do 2015. godine je pohađala Prvu sušačku hrvatsku gimnaziju u Rijeci. Upisala je Medicinski fakultet u Rijeci 2015. godine. Tijekom studija, volontirala je mjesec dana na OHBP-u Rijeka u vrijeme pandemije COVID-19. Sudjelovala je u MEDSKILLS projektu kao edukator radionice šivanja te u radionicama u sklopu projekta „Teddy Bear Hospital“. Aktivno se služi engleskim jezikom.