

Uloga tumorskih markera u dijagnostici, liječenju i praćenju bolesnika s tumorom testisa

Brčić, Luka

Master's thesis / Diplomski rad

2022

Degree Grantor / Ustanova koja je dodijelila akademski / stručni stupanj: **University of Rijeka, Faculty of Medicine / Sveučilište u Rijeci, Medicinski fakultet**

Permanent link / Trajna poveznica: <https://um.nsk.hr/um:nbn:hr:184:397453>

Rights / Prava: [In copyright](#)/[Zaštićeno autorskim pravom.](#)

Download date / Datum preuzimanja: **2024-11-27**



Repository / Repozitorij:

[Repository of the University of Rijeka, Faculty of Medicine - FMRI Repository](#)



SVEUČILIŠTE U RIJECI
MEDICINSKI FAKULTET
INTEGRIRANI PREDDIPLOMSKI I DIPLOMSKI
SVEUČILIŠNI STUDIJ MEDICINE

Luka Brčić

ULOGA TUMORSKIH MARKERA U DIJAGNOSTICI, LIJEČENJU I PRAĆENJU
BOLESNIKA S TUMOROM TESTISA

Diplomski rad

Rijeka, 2022. godina

SVEUČILIŠTE U RIJECI
MEDICINSKI FAKULTET
INTEGRIRANI PREDDIPLOMSKI I DIPLOMSKI
SVEUČILIŠNI STUDIJ MEDICINE

Luka Brčić
ULOGA TUMORSKIH MARKERA U DIJAGNOSTICI, LIJEČENJU I PRAĆENJU
BOLESNIKA S TUMOROM TESTISA
Diplomski rad

Rijeka, 2022. godina

Mentor rada: doc.dr.sc. Stanislav Sotošek, dr.med.

Diplomski rad ocjenjen je dana _____ u/na _____

_____, pred povjerenstvom u sastavu:

1. Izv.prof.dr.sc. Dean Markić, dr.med.
2. Izv.prof.dr.sc. Josip Španjol, dr.med.
3. Izv.prof.dr.sc. Romano Oguić, dr.med.

Rad sadrži 41 stranicu, 2 slike, 3 tablice, 22 literaturna navoda.

Popis skraćenica i akronima

AFP – alfa-fetoprotein

AJCC (eng. *American Joint Committee on Cancer*) - Američki združeni odbor za rak

CIS (lat. *carcinoma in situ*) – karcinom in situ

CT – kompjutorizirana tomografija

EP - etopozid i cisplatina

FSH – folikul stimulirajući hormon

GCNIS (eng. *germ cell neoplasia in situ*) – novotvorina zametnih stanica in situ

hCG - humani korionski gonadotropin

IGCCCG (eng. *International Germ Cell Cancer Collaborative Group*) - Međunarodno udruženje za zloćudne tumore zametnih stanica

LDH – laktat dehidrogenaza

LH – luteinizirajući hormon

MR – magnetska rezonancija

MTSS – mještoviti tumor spolnih stanica

PEB - bleomicin, etopozid i cisplatina

PET - pozitronska emisijska tomografija

RPLND (eng. *retroperitoneal lymph node dissection*)– resekcija retroperitonealnih limfnih čvorova

SRY (eng. *sex-determining region on Y*)– gen determinacije testisa

SZO – Svjetska zdravstvena organizacija

Sadržaj

1. Uvod	1
1.1. Anatomija testisa	1
1.2. Embriologija i spermatogeneza	1
1.3. Epidemiologija	2
1.4. Rizični faktori za nastanak tumora testisa	3
2. Svrha rada	4
3. Pregled literature na zadanu temu	5
3.1. Klasifikacija tumora testisa	5
3.2. Patogeneza	6
3.3. Klinička slika	6
3.4. Tumori testisa	7
3.4.1. Seminom	7
3.4.2. Spermatocitički tumor	8
3.4.3. Neseminomski tumori zametnih stanica	8
3.4.4. Teratom	10
3.4.5. Stromalni tumori	11
3.5. Sekundarni tumori testisa	12
3.6. Dijagnostika	13
3.6.1. Anamneza i klinički pregled	13
3.6.2. Slikovne dijagnostičke metode	14
3.6.3. Tumorski markeri	15
3.6.4. Određivanje stadija ("staging") tumora testisa	18
3.7. Liječenje	21
3.7.1. Ingvinalna eksploracija i orhidektomija	22
3.7.2. Liječenje seminoma	23
3.7.3. Liječenje neseminomskih tumora	24

3.7.4. Kemoterapija.....	24
3.7.5. Resekcija retroperitonealnih limfnih čvorova.....	25
3.8. Praćenje.....	25
3.9. Komplikacije kao posljedica liječenja	26
4. Rasprava	28
5. Zaključak.....	29
6. Sažetak	30
7. Summary.....	31
8. Literatura.....	32
9. Životopis	35

1. Uvod

1.1. Anatomija testisa

Sjemenik, testis, muška je parna spolna žlijezda koja pripada unutrašnjim spolnim organima, a počinje se razvijati u trbušnoj šupljini, na njezinoj stražnjoj stijenci. Za njegov razvoj, ali i za kasniji proces spermatogeneze, pogodna je temperatura koja vlada u mošnji, što je za nekoliko stupnjeva niže nego što je u trbušnoj šupljini. Testis je putem funikulusa spermatikusa povezan s ostalim unutrašnjim spolnim organima. Oblika spljoštenog elipsoida, smješten je tako da se uzdužna os pruža od gore prema dolje, blago prema natrag i medijalno. Na testisu se razlikuju gornji i donji kraj (lat. *extremitas superior et inferior*). Ima dvije strane (lat. *facies medialis et lateralis*) te prednji i stražnji rub (lat. *margo anterior et posterior*). Mjere testisa u prosjeku su 4,5 x 3,5 x 2,5 cm. Na površini nalazi se vezivna čahura (lat. *tunica albuginea*), a od čahure se u unutrašnjost izbočuje nastavak građen od vezivnog tkiva (lat. *mediastinum testis*). Od medijastinuma se do čahure pružaju vezivne pregrade koje parenhim dijele na oko 250 režnjića. Ti su režnjići piramidalnog oblik, bazom orijentirani prema površini testisa, a vrhovi se pružaju u medijastinum. Režnjići su građeni od vrlo dugačkih i zavijenih cjevčica ili kanalića (lat. *tubuli seminiferi contorti*) što testis čini složenom tubuloznom žlijezdom, a u svakom se režnjiću nalaze 1-4 takva kanalića. Između zavijenih kanalića nalazi se rijetko vezivo koje sačinjavaju intersticijske Leydigove stanice, a njihova je funkcija vezana uz proizvodnju muškog spolnog hormona – testosterona. Testis prehranjuje *a. testicularis*, dok vene tvore venski splet *plexus pampiniformis* iz kojeg izlazi jedinstvena *v. testicularis*. Limfa iz testisa drenira se u *lnn. lumbales*, a testis je inerviran putem *plexus testicularis*(1).

1.2. Embriologija i spermatogeneza

Procesi diferencijacije spola vrlo su složeni, upravljani mnoštvom gena, pri čemu najvažniju ulogu ima Y-kromosom na čijem se kratkom kraku (Yp11) nalazi *gen determinacije testisa* nazvan SRY-gen (eng. *sex-determining region on Y*) čiji je produkt protein zvan *čimbenik determinacije testisa* zaslužan za razvitak muškog spola. U 7. tjednu embrionalnog razvoja spolne žlijezde poprimaju morfologiju ili muških ili ženskih žlijezdi. Osnovu spolnih žlijezdi čini par uzdužnih spolnih nabora (*plicae genitales*) u koje u 6. tjednu razvoja migriraju spolne prastanice koje induciraju razvoj spolnih žlijezdi. Embrio koji je determiniran kao muški sadržava XY par spolnih kromosoma čime se na Y-kromosomu potiče ekspresija SRY-gena.

Pritom primitivni spolni tračci proliferiraju te prodiru sve dublje u mezenhim tvoreći medularne tračke ili tračke testisa. U četvrtom mjesecu razvoja tračci testisa zavijaju u oblik potkove i pritom se sastoje od spolnih prastanica i Sertolijevih potpornih stanica. Leydigove intersticijske stanice nastaju od mezenhimalnih stanica u spolnom naboru, a njihova diferencijacija počinje ubrzo nakon nastanka tračaka testisa. Tek u 8. tjednu razvoja Leydigove stanice počinju lučiti testosteron, čime započinje diferencijacija muških spolnih organa. Tračci testisa dobivaju lumen tek za vrijeme puberteta i tada postaju sjemenski kanalići. Za vrijeme embrionalnog razvoja testis se razvija retroperitonealno te se za vrijeme fetalnog razvoja procesom descenzije (lat. *descensus testis*) testis spušta u svoj krajnji položaj u skrotumu, povlačeći za sobom krvne i limfne žile, živce te glavni odvodni kanal (2).

Uz embriologiju usko je vezan i proces nastanka spermija – spermatogeneza, koja se odvija u sjemenskim kanalićima, a uključuje mitozu i mejozu te završnu diferencijaciju spermija, proces zvan spermiogeneza. Proces započinje sa spermatogonijom, primitivnom spolnom stanicom smještenom uz bazalnu laminu koja je nastala od primordijalne zametne stanice, akoja se počinje mitotski dijeliti. Pritom novonastale stanice mogu ići u jedan od dva smjera: mogu ostati matične stanice koje se nastavljaju dijeliti te se nazivaju spermatogonije tipa A ili mogu postati spermatogonije tipa B koje se diferenciraju u primarne spermatocite. Prvom mejotičkom diobom od primarnih nastaju sekundarne spermatocite, od kojih drugom mejotičkom diobom nastaju spermatide koje ulaze u proces spermiogeneze čime nastaje zreli spermij (3).

1.3. Epidemiologija

Tumor testisa najčešći je tumor među muškarcima u dobi od 15 do 45 godina. Dokazano je da se 85% karcinoma testisa javlja kod muškaraca u dobi između 15 i 44 godine, dok se samo 15% tumora javlja kod muškaraca u dobi od 45 godina i starijih. Učestalost neseminomskih tumora doseže vrhunac u dobi od otprilike 25 godina, dok incidencija seminoma doseže vrhunac u dobi od 35 godina. Učestalost tumora zametnog epitela pokazuje značajne varijacije među različitim zemljama. Najveće stope incidencije u svijetu javljaju se u populaciji Skandinavije (15,2 na 100.000 godišnje). Muškarci iz sjeverne Europe, posebice muškarci iz Norveške i Danske, imaju stope incidencije pet do deset puta veće od muškaraca iz Afrike i Azije (npr. Japan: 0,8 na 100.000 godišnje). Incidencija raka testisa značajno varira među rasnim i etničkim skupinama. Na primjer, u Sjedinjenim Državama, incidencija raka testisa između 1973. i 2004. među bijelcima bila je 5,5 na 100.000, dok je incidencija

među crnim muškarcima bila 0,95 na 100.000 (4).

Prema podacima Hrvatskog zavoda za javno zdravstvo iz 2015. godine, incidencija raka testisa u Hrvatskoj iznosila je 8,1 na 100.000 muškaraca (5).

1.4. Rizični faktori za nastanak tumora testisa

Dosad je dokazan niz čimbenika rizika za pojavu tumora testisa koji su povezani s nastankom karcinoma *in situ* (CIS, lat. *carcinoma in situ*), odnosno invazivnog karcinoma testisa. U odraslih, i seminomima i neoseminomskim tumorima zametnih stanica prethodi premaligna lezija zvana novotvorina zametnih stanica *in situ* (GCNIS, eng. *germ cell neoplasia in situ*). GCNIS se nalazi u tkivu testisa prethodeći tumoru zametnog epitela u približno 90% slučajeva. Također, opaža se u svim skupinama bolesnika s rizikom od raka testisa, uključujući muškarce s kriptorhidnim testisima (do 5%), prethodnim ili kontralateralnim tumorom zametnog epitela (5%) i neosjetljivošću na androgene. Ako se GCNIS ne liječi, rizik od progresije u invazivnu tvorbu je približno 50% u idućih 5 godina. Ipak, nejasno je napreduju li svi slučajevi GCNIS-a u invazivni karcinom. Muškarci s kriptorhizmom ili malpozicijom testisa imaju povećan rizik od raka testisa te se u ovih bolesnika tumor razvija 10 puta češće nego u ostalih muškaraca. Iz tog se razloga općenito preporučuje profilaktička orhidektomija, osobito ako se radi o abdominalnoj malpoziciji. Manja je vjerojatnost da će ingvinalni kriptorhizam dovesti do maligniteta u usporedbi s abdominalnim kriptorhizmom. Za ove muškarce razumna je alternativa odgađanje operacije uz pažljiv nadzor. Ipak, dokazano je da sam kriptorhizam ne objašnjava povećan rizik od nastanka tumora testisa. Povećana učestalost nastanka tumora testisa također je dokazana i kod muškaraca s hipospadijom. Mali postotak oboljelih (1 – 2%) od raka testisa imat će i drugi, kontralateralni rak testisa. Incidencija kontralateralnog karcinoma slična je učestalosti GCNIS-a u bolesnika s jednostranim karcinomom testisa koji su podvrgnuti biopsiji kontralateralnog testisa u vrijeme orhidektomije. Čini se da su muškarci s kontralateralnim GCNIS-om skupina primarnog rizika za razvoj raka kontralateralnog testisa. Muškarci s ekstragonadnim tumorom zametnog epitela izloženi su riziku od razvoja GCNIS-a testisa i invazivnih tumora zametnog epitela. Rizik je najviši u bolesnika s retroperitonealnom i neoseminomskom histologijom. Potvrđeno je da povećan rizik za nastanak tumora imaju i muškarci s pozitivnom obiteljskom anamnezom (srodnici prvog reda: otac, braća)(6).

2. Svrha rada

Tumori testisa pojavljuju se u najproduktivnijoj dobi muškarca (15 do 45 godina). Ukoliko se ovi tumori dovoljno rano prepoznaju i ukoliko se rano započne s liječenjem suvremenim urološkim/onkološkim metodama, stope izlječenja i petogodišnjeg preživljavanja izrazito su visoke. Tumorski markeri imaju važnu ulogu u dijagnostici bolesti, a glavnu ulogu u ocjeni eradikacije i praćenju prirode same bolesti.

Svrha je ovog rada istaknuti ulogu tumorskih markera, kao visoko senzitivne i specifične metode, u dijagnostici, liječenju, praćenju te ocjeni uspješnosti terapije.

3. Pregled literature na zadanu temu

3.1. Klasifikacija tumora testisa

Tumori testisa prema Svjetskoj zdravstvenoj organizaciji (SZO) dijele se na benigne i maligne te prema histološkoj klasifikaciji na tumore zametnih stanica, stromalne tumore, mješovite nespecifične stromalne tumore te na sekundarne tumore testisa (Tablica 1.) (7)

Tablica 1. Klasifikacija tumora testisa prema SZO (7).

Tumori zametnog epitela	Intratubularna neoplazma zametnih stanica Seminom Spermatocitični tumor Embrionalni karcinom Tumor žumanjčanje vreće (yolk sac tumor) Koriokarcinom Teratom
Stromalni tumori	Tumor Leydigovih stanica Tumor Sertolijevih stanica Tumor granuloza stanica Tekom/fibroma tumori Gonadoblastom
Mješoviti nespecifični stromalni tumori	Ovarijski epitelijalni tumor Tumori sabirnih kanalića Tumori nespecifične strome
Sekundari tumori	Limfom Leukemijska infiltracija Metastatski tumori

3.2. Patogeneza

Dobro je poznato da se zloćudna preobrazba spolnih stanica odvija unutar sjemenih kanalića. Mikroskopskim povećanjem u promijenjenoj stanici uočava se citoplazmatsko nakupljanje glikogena te povećanje jezgre. Ove su promjene nazvane novotvorina spolnih stanica *in situ* (eng. GNCIS, *germ cell neoplasia in situ*), a potrebno je između 5 i 10 godina kako bi iz GNCIS-a nastao invazivni karcinom. Dosad su proučavani i dokazani određeni genski čimbenici koji bi mogli ležati u podlozi nastanka tumora, a uočeno je i grupiranje tumora testisa u nekim obiteljima, kao i velike razlike u pojavnosti tumora među pripadnicima crne i bijele rase. U svim tipovima tumora zametnih stanica dokazan je specifičan genski marker – izokromosom p12. S povećanim rizikom od nastanka tumora testisa povezan je i polimorfizam gena koji kodira c-KIT ligand (7).

Nakon što je stanica maligno transformirana, ona počinje probijati bazalnu membranu i širiti se na ostatak parenhima u testisu. Kako je testis obavijen tunikom albugineom, širenje na epididimis te na funikulus spermaticus otežano je zbog čega dolazi do bržeg hematogenom i limfogenog rasapa. Metastaze se najprije pojavljuju retroperitonealno jer su tamo smješteni primarni limfni čvorovi. Tumor je sposoban invadirati i krvne žile te se metastaze mogu širiti i hematogenim putem, ali i indirektno putem limfnih metastaza, do kostiju, pluća ili jetre. Desnostrani se tumori dreniraju u limfne čvorove interaortokavalnog područja, dok lijevostrani u lijeve paraaortalne i preaortalne limfne čvorove. Na temelju zapažanja da se tumori testisa gotovo uvijek šire na isti način i istim redoslijedom omogućeni su moderni pristupi liječenju tih tumora (8).

3.3. Klinička slika

Tumor testisa najčešće se prezentira kao bezbolna masa u testisu. Bol u testisu puno je rjeđa, a uzrokovana je brzim povećanjem testisa kao posljedicom krvarenja unutar tumora ili infarkta uzrokovanog brzim rastom tumora. Iako je rijeka, bol se češće povezuje s neseminomskim tumorima. Ovi tumori pokazuju puno bolju vaskularizaciju te brže rastu u usporedbi sa seminomima. Pri posjetu liječniku bolesnici često navode traumu testisa u anamnezi te novonastalu masu pripisuju upravo traumi. Bolesnici se također često žale na nelagodu ili težinu u skrotumu. Regionalne ili udaljene metastaze u trenutku postavljanja dijagnoze prisutne su u otprilike dvije trećine neseminomskih tumora te u 15% seminoma, a simptomi povezani s metastatskom bolešću javljaju se u 10% do 20% bolesnika. Velike

retroperitonealne metastaze mogu uzrokovati opipljivu masu, bol u trbuhu, bol koja je rezultat opstrukcije uretera, bol u leđima zbog zahvaćanja mišića psoasa ili korijena živaca, oticanje donjih ekstremiteta kao rezultat kompresije donje šuplje vene ili gastrointestinalne simptome. Plućne metastaze mogu se manifestirati dispnejom, bolom u prsima, kašljem ili hemoptizom. Metastaze u supraklavikularne limfne čvorove mogu se vidjeti kao masa na vratu. Otprilike 2% muškaraca ima ginekomastiju, koja je rezultat ili povišene razine hCG-a (humani korionski gonadotropin) u serumu, smanjene proizvodnje androgena ili povećane razine estrogena (najčešće se vidi u bolesnika s tumorima Leydigovih stanica). Iako otprilike dvije trećine oboljelih od tumora zametnih stanica ima smanjenu plodnost, to je najčešće neuobičajena početna prezentacija (9).

3.4. Tumori testisa

3.4.1.Seminom

Seminom je najčešći oblik tumora zametnih stanica s učestalošću od 40-45% svih tumora u testisu. Najčešće se dijagnosticira u 3. ili 4. desetljeću života, dok pojava seminoma prije puberteta nikada nije zabilježena. Isto tako, seminomi su iznimno rijetki u muškaraca poslije 60. godine života. Seminom je mekana sivkasta do bijela difuzna ili multinodularna masa. Nekroza može biti prisutna, ali je obično žarišna i nije toliko izražena kao kod drugih tumora zametnog epitela. Seminomi se sastoje od pločastog rasporeda stanica sličnih spermatogonijama s poligonalnim jezgrama i jasnom citoplazmom punom glikogena, pri čemu su stanice podijeljene u gnijezda fibrovaskularnim septama koje sadrže limfocite. Sinciciotroblast, koji se pozitivno boji na humani korionski gonadotropin (hCG), može se identificirati u oko 15% oboljelih, ali pritom nema jasno prognostičko značenje. Mikroskopski su često vidljivi limfocitni infiltrati i reakcije tipa granuloma, a čini se i da su seminomi povezani s povećanom incidencijom sarkoidoze. Seminomi se mogu zamijeniti s embrionalnim karcinomom, tumorom žumanjčane vreće ili tumorom Sertolijevih stanica (8,9).

U osnovi, postoje 2 tipa seminoma: klasični te anaplastični. Histološke karakteristike klasičnog seminoma uključuju klonalnu proliferaciju neoplastičnih zametnih stanica koja pokazuje dobro definirane citoplazmatske granice, središnje pozicioniranu jezgru s istaknutom jezgricom te bistru citoplazmu ispunjenu glikogenom. Pri malom mikroskopskom povećanju stanice ovog tumora prikazuju se kao "jaje na oko".

Anaplastični seminom pojavljuje se znatno rjeđe nego klasični oblik, stanice pokazuju izrazitu atipiju, mnoštvo mitozu te se ovaj oblik seminoma povezuje sa znatno lošijom prognozom (10).

3.4.2.Spermatocitički tumor

Spermatocitički tumor nekada je bio klasificiran kao podtip seminoma (spermatocitički seminom), ali danas se smatra odvojenim entitetom od seminoma i drugih tumora zametnog epitela. Rijedak je i čini manje od 1% svih tumora zametnog epitela s vrhom pojavnosti u dobi od 55 godina. Za razliku od drugih tumora zametnog epitela, spermatocitički tumor ne nastaje iz GCNIS-a, nije povezan s kriptorhizmom ili bilateralnom pojavnosti tumore te nema povezanosti s izokromosomom p12. Histološki, spermatocitički tumori sastoje se od triju citološki različitih populacija neoplastičnih zametnih stanica različite veličine (male, srednje i velike) koje su nalik na spermatogonije, spermatocite i spermatide. Ovaj je tumor uglavnom benignan i gotovo nikad ne metastazira, a može se naći samo u testisu (ne postoji ekstragonadalna pojavnost tumora) (8-10).

3.4.3.Neseminomski tumori zametnih stanica

Neseminomski tumori histološki su heterogena skupina malignih novotvorina testisa, a zloćudnost im ponajviše ovisi o prisutnosti maligno promijenjenih matičnih stanica. Kao i seminomi, pojavnost je najviša kod muškaraca u dobi između 25 i 45 godina. Očituju se kao mekani čvorići, neoštro su ograničeni od zdravog tkiva, a djeluju nekrotično ili sukrvavo. Zbog tih su promjena na prerezu pjegasti: bijeli, žućkasti, crvenkasti ili smeđi. U skupinu neseminomskih tumora spadaju embrionalni karcinom, tumor žumanjčane vreće te koriokarcinom. Neseminomski tumori metastaziraju vrlo rano, najčešće u periaortalne retroperitonealne limfne čvorove te u pluća, jetru i mozak (8).

3.4.3.1.Embrionalni karcinom

Ovaj tumor građen je od nediferenciranih stanica koje imaju vrlo malo citoplazme te nepravilne vezikularne jezgre. Na mikroskopskim preparatima, zbog malo citoplazme, jezgre djeluju kao da međusobno prelaze jedna preko druge, a zbog izražene atipije ovih tumora lako ih je razlikovati od tumora žumanjčane vreće ili koriokarcinoma. Međutim, sam

mikroskopski izgled često varira pri čemu mikroskopski preparati ovog tumora mogu izgledati žljezdasto, papilarno ili kao solidne, čvrste strukture. U ponekih tumora ovog tipa identificira se i sinciotrofoblast. U skupini ne seminomskih tumora testisa na embrionalni karcinom otpada 5-10% bolesnika, a u skupini tumora zametnih stanica samo 2%. Embrionalni karcinom je agresivan tumor povezan s visokom stopom metastaza, pritom često u kontekstu normalnih serumskih tumorskih biljega. Najnediferenciranija je vrsta u skupini ne seminomskih tumora s totipotentnom sposobnošću diferencijacije u druge tipove ne seminomskih tumorskih stanica (uključujući teratome) unutar primarnog tumora ili na metastatskim mjestima (8-10).

Uz embrionalni karcinom usko se povezuje i pojam mješovitih tumora spolnih stanica (MTSS) koje čine embrionalni karcinom i mnoštvo drugih stanica koje čine somatska i ekstraembrionalna tkiva. Somatska se tkiva razvijaju iz sva tri zametna listića. Ektoderm: koža, neuralno tkivo, retinalni epitel; mezoderm: kosti, hrskavica, mišići, vezivo; endoderm: epitel štitnjače, bronha i crijeva. Ekstraembrionalnu komponentu čine stanice vidljive u intrauterinom razvoju u ekstraembrionalnim ovojnicama. To su trofoblastične stanice, nalik na placentu, što se prepoznaje kao koriokarcinomski element te stanice žumanjčane vreće (8).

3.4.3.2. Tumor žumanjčane vreće (yolk sac tumor)

Tumori žumanjčane vreće (ponekad se nazivaju i tumori endodermalnog sinusa) predstavljaju vrlo mali dio gonadalnih i retroperitonealnih tumora zametnog epitela odraslih, dok su češći u pedijatrijskim tumorima zametnog epitela (tumor žumanjčane vreće dječjeg testisa). Tipična pojavnost u djece najčešća je u dobi između 6 mjeseci i 4 godine. Mikroskopski, tumori žumanjčane vrećice morfološki su najvarijabilniji od svih tumora zametnog epitela, a prepoznat je širok raspon uzoraka (npr. mikrocistični, retikularni, papilarni, žljezdani, čvrsti, hepatoidni). Za tumor žumanjčane vreće karakteristična su Schiller-Duvalova tjelešca koja podsjećaju na fetalne glomerule (8-10).

3.4.3.3. Koriokarcinom

Među tumorima zametnog epitela najagresivniji je i najrjeđi tip koriokarcinom. Vrlo rano hematogeno metastazira, a mnogi se bolesnici javljaju s razvijenom metastatskom bolešću. Koriokarcinom je prisutan u otprilike 10% mješovitih tumora spolnih stanica u testisu, ali pritom je jako rijedak kao čisti koriokarcinom. Prosječna dob pri prezentaciji nešto je mlađa

nego za druge ne seminomske tumore, pri čemu se koriokarcinom nikada ili gotovo nikada ne javlja u predpubertetskom razdoblju. Koriokarcinom karakteriziraju područja krvarenja i nekroze što je vidljivo i makroskopski i mikroskopski. Najvažnija dijagnostička karakteristika je istovremeno pojavljivanje te povezanost stanica sinciciotrofoblasta i citotrofoblasta, što ovaj tumor razlikuje od ostalih tumora zametnog epitela gdje je vidljiv samo sinciciotrofoblast. Sinciciotrofoblastne divovske stanice i citotrofoblastne stanice često pokazuju opsežnu vaskularnu invaziju pa se pretpostavlja da je upravo ova karakteristika zaslužna za ranu hematogenu diseminaciju (8-10).

3.4.4. Teratom

Teratom je benigni tumor građen od somatskih tkiva koja potječu od sva tri zametna listića (ektoderm, mezoderm i endoderm). Pojavnost teratoma u testisu vrlo je rijetka, za razliku od jajnika gdje je teratom najčešći tumor spolnih stanica. Sadrže u potpunosti ili nepotpuno diferencirane elemente najmanje dva od tri zametna listića. Karakteristično je da su sve komponente međusobno pomiješane. Dobro diferencirani tumori označeni su kao zreli teratomi, dok se oni koji su nepotpuno diferencirani nazivaju nezreli teratomi. U adolescenata i odraslih muškaraca ne postoji klinički značaj u razlici između zrelih i nezrelih teratoma. Unatoč benignosti, teratomi sadrže mnoge genetske abnormalnosti koje se često nalaze u malignim tumorima zametnog epitela, uključujući aneuploidiju, izokromosom p12 te visok proliferativni potencijal. Zreli teratomi sastoje se od heterogene nakupine diferenciranih stanica ili organoidnih struktura koje se nalaze unutar fibrozne ili miksoidne strome. Tipovi tkiva koji se obično vide unutar zrelog teratoma uključuju respiratorni trakt, crijeva, gušteraču, štitnjaču, hrskavicu, skvamozni epitel i adneksalne strukture kože. Nezreli teratom definira se kao tumor koji sadrži nediferencirane elemente nalik tkivu koje se nalazi u embrionalnim fazama razvoja. Prisutnost primitivnih neuroepitelnih elemenata prepoznatljiv je nezreli element i čini teratom nezrelim. Međutim, važno je naglasiti da vrlo mali dio teratoma sadrži maligne elemente, kao što su karcinom skvamoznih stanica, adenokarcinom ili sarkom (rabdiosarkom). Bolesnici s tumorima koji sadrže ove značajke često imaju metastatsku bolest (8-10).

3.4.5. Stromalni tumori

Stromalni su tumori mnogo rjeđi od tumora zametnog epitela, čineći između 2% i 4% svih neoplazmi testisa u odraslih, ali su nešto češći u dječaka u prepubertetskoj dobi. Stromalni tumori pokazuju diferencijaciju prema Leydigovim stanicama, Sertolijevim stanicama i/ili drugim vrstama stromalnih stanica (npr. granulozne stanice). Za razliku od tumora zametnog epitela, kod ovih tumora procjena malignog potencijala vrlo je teška. Ipak, studije su dokazale da se vjerojatnost da će određeni tumor pokazati maligno ili metastatsko ponašanje povećava u prisutnosti lokalne vaskularne invazije, većeg promjera tumora (tumori veći od 5 cm), velikog broja mitoz, citološke atipije i nekroze. Stromalni tumori pokazuju brojne histološke obrasce, dok se mješoviti tumori rijetko pojavljuju. Morfološki prepoznatljivi elementi uključuju Leydigove, Sertolijeve, granulozu i teka stanice. Neki stromalni tumori proizvode steroidne hormone i povezani su sa specifičnim endokrinim sindromima, osobito u muškaraca u prepubertetskom razdoblju (10).

3.4.5.1. Tumor Leydigovih stanica

Tumor Leydigovih stanica najčešći je oblik stromalnih tumora testisa, a na njega otpada 1-3% svih tumora testisa u odraslih te 3% tumora u djece. Pri patohistološkom pregledu vidljivo je da su ovi tumori dobro omeđeni, a mjere do 5 cm u promjeru. Čvrste su konzistencije, žuto-smeđe boje s ponekom zonom krvarenja i nekroze. Stanice su dobro diferencirane i nalikuju Leydigovim stanicama, poligonalne su, imaju eozinofilnu citoplazmu te pravilne jezgre, a ponegdje su vidljivi i Reinkeovi kristali. Otprilike 10% tumora Leydigovih stanica veće je od 5 cm, pokazuju citološku atipiju, više nekroza, vaskularnu invaziju, rubove koji se šire izvan parenhima testisa te se ovakvi tumori smatraju malignima. Bolesnici se najčešće javljaju s bezbolnim uvećanjem testisa ili kao slučajan nalaz pri ultrazvučnom pregledu testisa. Zbog lučenja androgena iz ovih tumora, u poneke se djece prepubertetske dobi javlja preuranjeni pubertet. Oko 80% oboljelih od tumora Leydigovih stanica ima hormonske poremećaje u vidu visokih razina estrogena (što dovodi do ginekomastije u 30% bolesnika), niske razine testosterona te povišenih vrijednosti LH i FSH (7,8,10).

3.4.5.2. Tumor Sertolijevih stanica

Tumori Sertolijevih stanica čine 2% tumora testisa, a pojavljuju se u muškaraca mlađih od 40 godina. Sertolijeve se stanice nalaze raštrkane među zametnim stanicama u sjemenim tubulima, a bitne su pri procesima spermatogeneze. Stanice su cilindrične ili kubične, tvore tračke ili tubule okružene bazalnom membranom. Kao i normalne Sertolijeve stanice, ovaj tumor izlučuje inhibin, no bez posljedičnih hormonskih poremećaja. Kao i tumori Leydogovih stanica, i ovi su tumori dobro omeđeni, bijele, žute ili smeđe boje, promjera oko 3,5 cm. Histološki, stanice su blijede, eozinofilne vakuolizirane citoplazme s pravilnim jezgrama. Između 10 i 22% ovih tumora maligno je, a pokazatelji maligniteta su tumori veći od 5 cm, pleomorfne jezgre s jezgricama, mnoštvo mitozna, vaskularna invazija i nekroze. Tumor Sertolijevih stanica ima tri tipa: klasični tumor, tumor velikih kalcificiranih stanica te sklerozirajući tumor (7,8,10).

3.4.5.3. Tumor granulosa stanica

Ovi rijetki tumori morfološki su slični tumorima u jajniku, a poput tumora granulosa stanica u jajniku, dijele se na adultni i juvenilni tip. U testisima se juvenilni tip gotovo isključivo viđa u djece mlađe od dvije godine, a to je najčešći kongenitalni tumor testisa s prevalencijom od 6,6% prepubertetskih tumora. Juvenilni tip tumora karakterizira cističan izgled. Prosječna dob pojave adultnog tipa je 44 godine. Histološki, taj je tumor građen od izduljenih stanica, homogen je i žućkasto-siv. Tumore granulosa stanica može biti teško klasificirati, budući da se njihove histološke i imunofenotipske karakteristike mogu preklapati s drugim stromalnim tumorima testisa. Tumori granuloznih stanica mogu biti hormonski aktivni ili neaktivni (7,10).

3.5. Sekundarni tumori testisa

Najčešći sekundarni tumor testisa, a ujedno i najčešći tumor testisa u muškaraca nakon 50. godine je limfom s prevalencijom od 5%. Limfomi testisa očituju se kao kasna manifestacija već proširenog limfoma, kao inicijalna prezentacija do tada okultne bolesti ili kao primarna ektranodalna bolest. Primarni limfom testisa je jedinstven i agresivan ektranodalni ne-Hodgkinov limfom s visokom incidencijom bilateralnog pojavljivanja te sklonošću

ekstranodalnom širenju na kožu, potkožno tkivo, koštanu srž, središnji živčani sustav i pluća. Difuzni B-velikostanični tipovi čine većinu slučajeva (7,10).

Ukoliko su djeca preboljela akutnu leukemiju, često u njih dolazi do relapsa akutne leukemije u testis s prevalencijom zahvaćanja oba testisa od 50% (7).

Iako su metastaze u testis rijetke, na njih treba pomisliti ukoliko se tumor pojavi kod starije osobe ili kod osobe s poznatom malignom novotvorinom drugog sijela. Najčešće se nalaze metastaze karcinoma prostate te karcinoma pluća, gastrointestinalnog trakta, melanoma ili karcinoma bubrega (7,8).

3.6. Dijagnostika

Postavljanje rane dijagnoze tumora testisa od ključne je važnosti budući da je vrijeme potrebno za udvostručenje veličine tumora testisa između 10 i 30 dana. Iako je postotak preživljavanja u svim stadijima vrlo visok, što ranije postavljanje dijagnoze donosi bolju dugoročnu prognozu. Muškarci često nelako prijavljuju oteklinu ili kvržicu na testisu, što rezultira kasnijim odlaskom na urološki pregled. Uobičajeno je da se ovi tumori pogrešno dijagnosticiraju kao epididimitis te neučinkovito liječe antibioticima ili se općenito zanemaruju. Promjene na testisu obično se nađu tijekom samopregleda, nakon traume testisa ili ih primjećuje seksualni partner. Studije su pokazale da se trajanje simptoma prije postavljanje ispravne dijagnoze kreće od 17 do 87 tjedana. Pri dijagnostici tumora testisa važno je uzimanje detaljne anamneze, klinički pregled, slikovne metode te određivanje tumorskih markera u serumu (11).

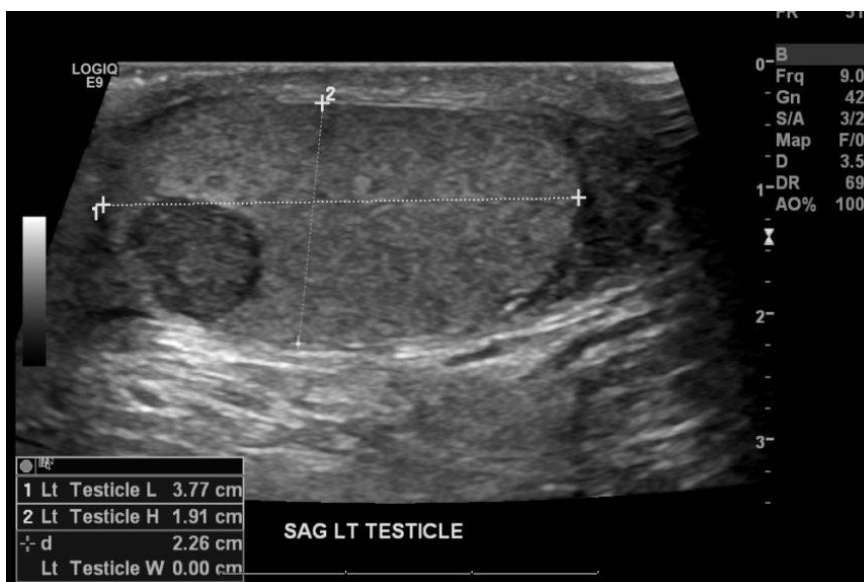3.6.1. Anamneza i klinički pregled

Pri prvom pregledu, detaljnom anamnezom ispituje se kompletna povijest prisutnih simptoma i promjena pri čemu treba voditi računa o prisutnim čimbenicima rizika za nastanak tumora testisa. Pregledom je, radi usporedbe, potrebno obuhvatiti i zahvaćeni i zdravi testis. Normalni je testis od 3,5 do 5 cm dug, gladak, homogen, pomičan i odvojen od epididimisa. Tvrdi, čvrsti ili fiksni područja unutar ili u blizini testisa abnormalna su i zahtijevaju daljnju procjenu. Fizikalni pregled također treba uključiti procjenu limfnih čvorova (ingvinalni i supraklavikularni limfni čvorovi), abdomena (palpabilne mase) i prsnog koša na ginekomastiju koja je povezana s tumorskim izlučivanjem humanog korionskog gonadotropina. Diferencijalno dijagnostički u obzir dolaze torzija testisa, epididimitis,

hidrokela, hernija ili hematoma pri čemu vrijedi pravilo da se svaka solidna tvorba testisa smatra tumorom dok se dijagnostičkom obradom ne dokaže suprotno(7,12).

3.6.2.Slikovne dijagnostičke metode

Kao prva, a ujedno i jedna od najjeftinijih slikovnih metoda, nameće se ultrazvuk. Ultrazvuk skrotuma poželjna je početna slikovna metoda za procjenu mase u/na testisu. Ultrazvuk omogućuje potvrdu prisutnosti mase unutar skrotuma, određivanje unutar- ili vantagestikularne lokacije te pregled drugog testisa (Slika 1). Zbog jednostavnosti korištenja i niske cijene potrebno ga je učiniti i kod mlađih ljudi koji nemaju palpabilnu skrotalnu masu, ali imaju povišene vrijednosti serumskih markera te retroperitonealne i visceralne metastaze. Ultrazvuk ima osjetljivost od 92% do 98% te specifičnost od 95% do 99,8%. Magnetska rezonancija skrotuma ima 100%-tnu senzitivnost te specifičnost od 95% do 100%. Cijena magnetske rezonancije u većini slučajeva opravdava korištenje zbog prednosti u specifičnosti, međutim, ne koristi se u rutinskoj dijagnostici. MR nudi veliku pomoć u razlikovanju seminoma od neseminomskih tumora. Uz ultrazvuk i magnetsku rezonancu nužno je učiniti i CT zdjelice, abdomena i toraksa kako bi se utvrdila proširenost bolesti i postojanje udaljenih metastaza(7,13).



Slika 1. Tumor testisa na ultrazvučnom prikazu (preuzeto s:

<https://www.renalandurologynews.com/slideshow/clinical-quiz/case-a-32-year-old-man-with-a-left-testicular-mass/>)

3.6.3. Tumorski markeri

Tumorski markeri velika su skupina bioloških makromolekula sintetiziranih u neoplastičnim stanicama u velikoj količini. Marker bi mogli predstavljati endogene produkte aktivnog metabolizma maligne stanice ili produkte dosad inaktivnih gena, koji su ostali neispoljeni u ranom životu ili su to tek stečeni antigeni na staničnoj i substaničnoj razini. Pojava tumorskih markera i njihova koncentracija povezani su s nastankom i rastom malignih tumora u bolesnika. Idealni tumorski marker trebao bi biti visoko osjetljiv, specifičan, pouzdan, s visokom prognostičkom vrijednošću i specifičnošću za određeni organ te bi trebao biti u korelaciji sa stadijem tumora. Međutim, ni jedan od danas poznatih tumorskih biljega nema sve ove karakteristike. Unatoč ovim ograničenjima, mnogi tumorski markeri pokazuju izvrsnu kliničku relevantnost u praćenju učinkovitosti različitih modaliteta terapije tijekom cijelog tijeka bolesti. Dodatno, određivanje markera također pomaže u ranom otkrivanju recidiva raka i u prognozi. Međutim, serumski tumorski markeri ne mogu se koristiti za skrining tumora testisa kod asimptomatskih muškaraca. Tri su tumorska markera bitna za tumore testisa: humani korionski gonadotropin (hCG), alfa-fetoprotein (AFP) te laktat dehidrogenaza (LDH) (14).

Tumorski markeri imaju veliku ulogu u dijagnostici muškaraca sa sumnjom na tumore zametnog epitela, u određivanju adekvatne terapije na temelju određivanja rizika, u procjeni odgovora na liječenje i u nadzoru nakon liječenja. Razine β hCG-a i AFP-a u serumu treba odrediti prije orhidektomije kako bi se pomoglo u postavljanju dijagnoze te dalo smjernice za terapiju poslije orhidektomije. Većina muškaraca sa sumnjom na tumor zametnog epitela testisa podvrgava se orhidektomiji i radi histološke potvrde i radi lokalne kontrole tumora. Razine tumorskih markera nakon orhidektomije koriste se u stratifikaciji rizika. Općenito govoreći, ni β hCG ni AFP ne koriste se samostalno, bez histološke potvrde, za postavljanje dijagnoze tumora testisa. Međutim, ukoliko su tumorski markeri značajno povišeni u serumu mogu se upotrijebiti kao potpora pretpostavljenoj dijagnozi tumora testisa ako početna orhidektomija ili metastatska biopsija nije izvediva radi hitne potrebe za započinjanjem liječenja. Serumski tumorski markeri također se mogu koristiti kao potpora dijagnozi tumora zametnog epitela ako biopsija metastatskog mjesta otkrije slabo diferencirani karcinom bez karakterističnih histopatoloških značajki (15).

Međutim, iako su tumorski markeri od velike važnosti kako u dijagnostici, tako i u liječenju i praćenju bolesnika s tumorima testisa, postoje i brojna druga stanja koja mogu dovesti do povišenih razina ovih markera. Hipogonadizam dovodi do kompenzacijskog porasta

proizvodnje hCG-a i LDH te na taj način dovodi do lažno pozitivnih rezultata. Iako je upotreba marihuane povezana s povišenom razinom hCG-a, to još uvijek nije potvrđeno većim studijama. Lažno pozitivna povišenja razine hCG-a također su povezana i s heterofilnim protutijelima. Osim toga, opisana je i mogućnost nasljednog povišenja serumskog AFP-a, pri čemu takvi muškarci imaju blago povišene razine AFP-a u rasponu od 15-30 $\mu\text{g/L}$ na početku mjerenja. Međutim, ovo stanje treba razmotriti tek nakon što su razjašnjena sva druga stanja koja mogu dovesti do povišene razine AFP-a u serumu (npr. tumori zametnog epitela, hepatocelularni karcinom)(16).

3.6.3.1. Humani korionski gonadotropin

Tumori zametnog epitela testisa proizvode molekulu humanog korionskog gonadotropina (hCG). Većina serumskih testova mjeri beta podjedinicu (βhCG) budući da je alfa podjedinica zajednička za nekoliko hormona hipofize. βhCG najčešći je povišeni tumorski marker kod tumora testisa. Normalna vrijednost kod muškaraca manja je od 5 do 10 IU/L (međunarodnih jedinica/L). Poluživot βhCG -a u serumu iznosi 1,5 do 3 dana, što je važno razmotriti pri određivanju odgovora na terapiju. Brza normalizacija nakon orhidektomije za stadij I bolesti ukazuje na eliminaciju tumora, dok održavanje povišene razine βhCG nakon liječenja može biti dokaz okultne bolesti. Proizvodnja hCG-a u ne seminomskoj skupini tumora varira ovisno o veličini tumora te histološkim podtipovima. Kod ne seminoma razine βhCG u serumu povišene su u 10 do 20% kliničkih stadija I i do 40% onih s uznapredovalom bolešću. Povišene vrijednosti hCG-a u serumu obično se vide u tumorima koji uključuju čisti ili mješoviti embrionalni karcinom ili koriokarcinom. Kod bolesnika s čistim seminomima, povišeni serumski βhCG viđa se u 15 do 20% bolesnika s uznapredovalom bolešću. Povišenje serumskog βhCG prvenstveno odražava veće stadije tumora, ali ne nužno i veći metastatski potencijal. Dakle, povišeni serumski βhCG koji se vraća u normalu nakon orhidektomije u bolesnika sa seminomom stadija I ne ukazuje na uznapredovalu bolest. Iako dugotrajno povišenje serumskog βhCG -a ukazuje na prisutnost rezidualne bolesti, treba ga promatrati s oprezom jer lažno pozitivno povišenje βhCG -a može biti posljedica brojnih čimbenika: hipogonadna stanja dovest će do kompenzacijskog povećanja proizvodnje hCG-a u hipofizi, liza tumora dovodi do prolaznog oslobađanja hCG-a tijekom prvog ciklusa kemoterapije, prisutnost određenih protutijela može interferirati s βhCG -om pri imunološkom testiranju, korištenje marihuane te, naravno, prisutnost drugih novotvorina u organizmu kao što su neuroendokrini tumor, karcinom mokraćnog mjehura, bubrega, prostate, pluća,

struktura glave i vrata, gastrointestinalnog trakta, cerviksa, maternice i vulve, limfomi te leukemije (15).

3.6.3.2. Alfa-fetoprotein

Alfa-fetoprotein (AFP) normalno proizvode stanice fetalne žumanjčane vreće i u osnovi se ne može dokazati u serumu kod zdravih muškaraca. Gornja granica normale za serumski AFP je manja od 10 do 15 $\mu\text{g/L}$. Mnoga tkiva stječu sposobnost proizvodnje ovog onkofetalnog proteina ukoliko dođe do maligne pretvorbe. Međutim, koncentracije AFP-a u serumu veće od 10 000 $\mu\text{g/L}$ nalaze se gotovo isključivo u bolesnika s neseminomskim tumorima testisa ili kod hepatocelularnog karcinoma. Poluživot AFP-a otprilike je 5 do 7 dana. Nakon učinkovite terapije, normalizacija koncentracije AFP-a u serumu tijekom 25 do 30 dana ukazuje na prikladan pad koncentracije ovog markera. U muškaraca s neseminomskim tumorima, AFP proizvode tumori žumanjčane vreće i, rjeđe, embrionalni karcinomi. Kao i kod βhCG -a, učestalost povišenog AFP-a u serumu raste s napredovanjem kliničkog stadija bolesti, od 10 do 20% kod muškaraca s tumorima stadija I na 40 do 60% kod onih s diseminiranim neseminomskim tumorom. Čisti seminomi i koriokarcinomi nikada ne proizvode i ne dovode do povišenih vrijednosti AFP-a u serumu. Ukoliko je prisutnost povišenog AFP-a u serumu potvrđena, bolesnike treba liječiti kao da imaju neki od neseminomskih tumora testisa. Lažno pozitivan rast koncentracije serumskog AFP-a nastaje zbog tumora gastrointestinalnog trakta, osobito hepatocelularnog karcinoma ili zbog oštećenja jetre (npr. ciroza, hepatitis, utjecaj droge i alkohola). Liza tumorskih stanica tijekom početne kemoterapije ponekad rezultira prolaznim povećanjem AFP-a u serumu (15).

3.6.3.3. Laktat dehidrogenaza

Laktat dehidrogenaza (LDH) stanični je enzim i kao takav nije tumorski marker u užem smislu riječi, a nalazi se u gotovo svim tkivima tijela. Najveće koncentracije LDH u normalnom tkivu nalaze se u mišićima (uključujući skeletne, srčane i glatke mišiće), jetri i mozgu. LDH je izražen i na izokromosomu p12, koji je često prisutan u stanicama tumora testisa (16).

Koncentracije laktat dehidrogenaze u serumu povišene su u 40 do 60% bolesnika s tumorima zametnog epitela testisa. LDH je manje specifičan i manje osjetljiv tumorski marker nego βhCG ili AFP kod oboljelih od neseminomskih tumora, ali može biti jedini marker koji je

povišen u nekim seminomima. LDH je biljeg destrukcije tkiva, a njegova je koncentracija proporcionalna volumenu tumora pa stoga LDH u serumu nije ni osjetljiv ni specifičan pokazatelj recidiva bolesti kod muškaraca s tumorima zametnog epitela. Stupanj povišenja LDH u serumu ima prognostičku vrijednost kod bolesnika s uznapredovalim tumorima zametnog epitela (15).

3.6.4. Određivanje stadija ("staging") tumora testisa

Nakon što je tumor testisa dokazan, potrebno je odrediti stadij bolesti. Kako bi se odredilo postojanje udaljenih metastaza, potrebno je pratiti poluživot tumorskih markera u serumu prije i nakon orhidektomije, a slikovnim metodama utvrđuje se postoje li metastaze u udaljenim organima. Kod osoba sa stadijem bolesti I, pad vrijednosti tumorskih markera treba biti praćen do njihove normalizacije. Ukoliko nakon orhidektomije ne dođe do pada vrijednosti markera, već su oni i dalje povišeni, takvo stanje može ukazivati na prisutnost metastatske bolesti s naglaskom na činjenicu da normalizacija vrijednosti markera u serumu ne isključuje postojanje udaljene bolesti. Ukoliko tijekom kemoterapije ne dolazi do pada vrijednosti markera, takav se nalaz smatra lošim prognostičkim pokazateljem(7).

Za tumore testisa ključno je da slijede predvidiv obrazac širenja metastaza što je uvelike pridonijelo uspješnom liječenju. Uz iznimku koriokarcinoma, najčešći put širenja bolesti je putem limfnih kanala od primarnog tumora do retroperitonealnih limfnih čvorova te potom do udaljenih mjesta. Koriokarcinom pokazuje sklonost hematogenoj diseminaciji. Retroperitoneum je početno mjesto širenja metastaza u 70% do 80% bolesnika s tumorima zametnog epitela. Za tumore desnog testisa, primarno mjesto za drenažu su interaortokavalni limfni čvorovi koji se nalaze inferiorno u odnosu na bubrežne žile, a zatim parakavalni i paraaortalni limfni čvorovi. Primarna zona u koju najčešće metastaziraju tumori lijevog testisa su paraaortalni i preaortalni limfni čvorovi, a slijede interaortokavalni čvorovi. Obrazac limfne drenaže u retroperitoneumu je s desna na lijevo. Stoga, kontralateralno je širenje iz primarne metastatske zone uobičajeno kod tumora s desne strane, ali gotovo nikad ili rijetko se viđa kod tumora s lijeve strane i obično je povezano s vrlo velikim i proširenim tumorom. Distalniji nalaz metastatske bolesti obično odražava retrogradno širenje na distalne ilijačne i ingvinalne limfne čvorove što je posljedica bolesti velikog volumena ili, rjeđe, aberantne limfne drenaže testisa (9). Kako bi se odredio stadij bolesti, slikovna metoda izbora je CT toraksa, abdomena te zdjelice. Prije orhidektomije, a kako bi se odredila proširenost bolesti, preporučuje se učiniti CT s kontrastom. Ukoliko su limfni čvorovi uvećani, a nalaz

tumorskih markera je negativan, preporuka je učiniti CT s kontrastom ponovo kroz 6 do 8 tjedana. Kod bolesnika s neseminomskim tumorom potrebno je napraviti CT prsnog koša, a u slučaju seminoma jedino ako CT abdomena prikazuje infradijafragmalne metastaze ili ako je rendgenska slika prsnog koša nedovoljno jasna. Ukoliko se CT-om ne uspije dokazati postojanje metastaza, ali uz nedorečenost nalaza, tada se pristupa MR-u. Druga indikacija za korištenje magnetske rezonance jest alergija bolesnika na kontrast. Uz nalaz β hCG-a viši od 5000 IU/L ili AFP-a viši od 10 000 ng/mL te u bolesnika sa simptomima preporučuje se MR mozga ili CT s kontrastom. Jedina indikacija za scintigrafiju kostiju jesu nejasni bolovi u kostima. Stadij tumora određuje se prema TNM klasifikaciji koju je donio Američki združeni odbor za rak (AJCC, eng. *American Joint Committee on Cancer*) pri čemu je standardnoj TNM podjeli (T: definicija, status primarnog tumora; N: status regionalnih limfnih čvorova; M: status udaljenih metastaza) dodana i kategorija "S" koja označava vrijednosti poslijeorhidektomijskih tumorskih markera (Tablice 2. i 3.). Dodatno, bolesnike s tumorima testisa Međunarodno udruženje za zloćudne tumore zametnih stanica (IGCCCG, eng. *International Germ Cell Cancer Collaborative Group*) podijelilo je u 3 skupine u ovisnosti o nalazu poslijeorhidektomijskih tumorskih markera, lokalizaciji primarnog tumora te prisutnosti/odsutnosti metastaza koje nisu smještene u plućima u skupinu s niskim, srednjim ili visokim rizikom. Muškarci oboljeli od seminoma kategorizirani su kao bolesnici s niskim ili srednjim rizikom, dok su muškarci s neseminomskim tumorima kategorizirani kao oni s niskim, srednjim ili visokim rizikom na temelju lokalizacije tumora te razine tumorskih markera (17).

Tablica 2. TNM klasifikacija prema AJCC-u (8. izdanje, 2017. godine)

pTis	Intratubularna neoplazija = karcinom in situ
pT1	Zahvaćeni testis i epididimis, nema vaskularne ili limfatičke invazije
pT2	Tumor prodire kroz tuniku albugineu, vaskularna ili limfatička invazija
pT3	Tumor zahvaća funikulus spermaticus
pT4	Tumor zahvaća skrotum
pN0	Negativni limfni čvorovi
pN1	Zahvaćen solitarni limfni čvor <2 cm
pN2	Zahvaćen jedan ili više limfnih čvorova veličine 2-5cm
pN3	Zahvaćen limfni čvor >5 cm
Nx	Status limfnih čvorova nepoznat

M0	Nema udaljenih metastaza
M1a	Udaljene metastaze bez regionalnih ili plućnih metastaza
M1b	Sve udaljene metastaze
Mx	Status metastaza nepoznat
S0	Vrijednosti tumorskih markera u granicama normale
S1	LDH < 1,5 × normalna vrijednost i HCG (IU/L) < 5000 i/ AFP (ng/mL) < 1000
S2	LDH 1,5 – 10 × normalna vrijednost ili HCG (IU/L) 5000 – 50 000 ili AFP (ng/mL) 1000 – 10 000
S3	LDH > 10 × normalna vrijednost ili HCG (IU/L) > 50 000 ili AFP (ng/mL) > 10 000
Sx	Status tumorskih markera nepoznat

Tablica 3. Stadiji bolesti prema AJCC-u (8. izdanje, 2017. godine)

Stadij 0	pTis	N0	M0	S0
Stadij I	pT1-T4	N0	M0	SX
Stadij IA	pT1	N0	M0	S0
Stadij IB	pT2	N0	M0	S0
Stadij IB	pT3	N0	M0	S0
Stadij IB	pT4	N0	M0	S0
Stadij IS	bilo koji pT/TX	N0	M0	S1-3
Stadij II	bilo koji pT/TX	N1-3	M0	SX
Stadij IIA	bilo koji pT/TX	N1	M0	S0
Stadij IIA	bilo koji pT/TX	N1	M0	S1
Stadij IIB	bilo koji pT/TX	N2	M0	S0
Stadij IIB	bilo koji pT/TX	N2	M0	S1
Stadij IIC	bilo koji pT/TX	N3	M0	S0
Stadij IIC	bilo koji pT/TX	N3	M0	S1
Stadij III	bilo koji pT/TX	bilo koji N	M1	SX
Stadij IIIA	bilo koji pT/TX	bilo koji N	M1a	S0
Stadij IIIA	bilo koji pT/TX	bilo koji N	M1a	S1
Stadij IIIB	bilo koji pT/TX	N1-3	M0	S2
Stadij IIIB	bilo koji pT/TX	bilo koji N	M1a	S2
Stadij IIIC	bilo koji pT/TX	N1-3	M0	S3

Stadij IIIc	bilo koji pT/TX	bilo koji N	M1a	S3
Stadij IIIc	bilo koji pT/TX	bilo koji N	M1b	bilo koji S

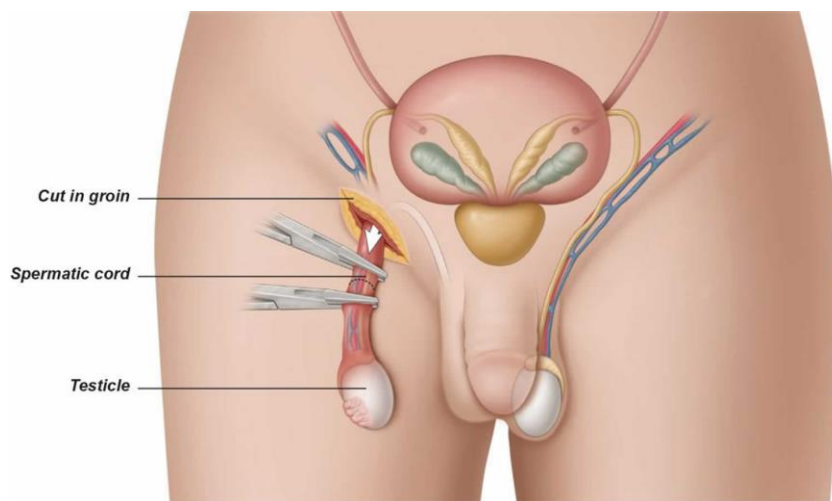
3.7. Liječenje

Prateći povijest, tumori testisa činili su 11% uzroka smrti od raka u muškaraca s petogodišnjim preživljenjem od 64%. S napretkom medicine i tehnologije počelo se jasnije razumijevati prirodu nastanka tumora testisa, uvedeni su jasniji kriteriji za kategoriziranje tumora te određivanje stadija, kirurške tehnike postale su savršenije, a uvedena je i kombinirana kemoterapija na bazi platine čime je petogodišnja stopa preživljenja dosegla razinu od 95% i više. Kemoterapija na bazi platine uvela je revoluciju u liječenju karcinoma testisa. Sada je kemoterapija iznimno učinkovita čak i kod bolesnika s visokim stadijem bolesti ili recidivom. Kod svakog bolesnika sa sumnjivom testikularnom masom potrebno je učiniti radikalnu ingvinalnu orhidektomiju, što je ujedno i dijagnostička metoda, a za neke tumore i jedini potrebn oblik liječenja. Poštedna operacija testisa nije preporučljiva, a izvodi se kod malih tumora koji zahvaćaju jedan testis ili kod malih bilateralnih tumora. Ukoliko je tumor već metastazirao i akutno ugrožava život bolesnika, tada orhidektomija može biti odgođena te se početno pristupa kemoterapiji. Nakon što je orhidektomija izvršena, pristupa se daljnjem liječenju temeljenom na histologiji tumora, stadiju bolesti, statusu limfnih čvorova, razini serumskih tumorskih markera, prognozi te individualnim htijenjima bolesnika nakon što su pojašnjene sve prednosti i štetnosti daljnjih modaliteta liječenja. Sa sve naprednijim oblicima liječenja i poboljšanim stopama preživljenja, ciljevi se polako prebacuju na smanjenje morbiditeta povezanih s liječenjem, a to se postiže aktivnim nadzorom te odabirom terapijskih mogućnosti temeljenih na procijenjenom individualnom riziku za svakog bolesnika. Pritom je važno naglasiti da se terapija prilagođena riziku zasad koristi samo u liječenju neseminomskih tumora i nije potvrđena u liječenju seminoma. Aktivni nadzor podrazumijeva češće praćenje bolesnika nego što se to čini kod adjuvantne terapije, povezan je s većom stopom recidiva, ali prednost je što se izbjegava štetnost koju sa sobom nosi zračenje i kemoterapija. Rizik od recidiva tumora testisa najveći je u prve 2 do 3 godine od primarnog liječenja, dok se nadzor provodi kroz 5 godina. Bolesnicima treba ponuditi i dati im vremena za krioprezervaciju sjemena. Krioprezervacija sjemena trebala bi biti dostupna svim muškarcima kojima je dijagnosticiran tumor testisa, a prije početka terapije ukoliko žele sačuvati plodnost. Ako je moguće, prije radiografske dijagnostičke

procjene potrebno je izmjeriti početni broj spermija i izvršiti prikupljanje spermija kako ne bi došlo do izloženosti sperme zračenju. Odgoda početka liječenja u trajanju 2 do 3 tjedna ne dovodi do pogoršanja prognoze, ali liječenje svakako treba započeti što ranije (12,18).

3.7.1. Ingvinalna eksploracija i orhidektomija

Ingvinalna eksploracija i orhidektomija s resekcijom funikulusa spermatikusa na razini unutarnjeg ingvinalnog prstenaprva je linija liječenja kod tumora testisa (Slika 2). Dobivenim uzorkom otkriva se točna histopatologija te klasifikacija tumora i određivanje stadija. Pravilno izvedena radikalna orhidektomija povezana je s minimalnim morbiditetom i pruža izvrsnu lokalnu kontrolu primarnog tumora u velike većine bolesnika. Međutim, svaka skrotalna i testikularna masa nesigurne histopatologije mora se istražiti ingvinalnim pristupom kako bi se potvrdila ili isključila malignost. Budući da se benigne lezije testisa sve češće otkrivaju, u tijeku operacije ih treba histopatološki analizirati kako bi se razgraničile maligne od benignih lezija testisa. Postupak se može izvesti u općoj, spinalnoj ili lokalnoj anesteziji. Kirurške komplikacije javljaju se u manje od 5% bolesnika, a uključuju poslijeoperacijsko krvarenje koje predstavlja najčešću komplikaciju, koja povremeno može rezultirati skrotalnim ili retroperitonealnim hematomom. Infekcija rane i parestezije skrotuma rjeđe su poslijeoperacijske komplikacije. Premda su danas dostupni samo nepotpuni podaci, pokazalo se da se tijekom orhidektomije može umetnuti testikularna proteza bez dodatnih komplikacija u vidu infekcije ili odbacivanja. Važno je naglasiti da svaka prethodna ingvinalna ili skrotalna operacija ili operacija zdjelice može uzrokovati promjene u normalnoj limfnoj drenaži testisa što se pojavljuje u 4% do 17% slučajeva. Tada slijed širenja metastaza može biti promijenjen i nepredvidiv, što dovodi do zahvaćanja ingvinalnih ili zdjelčnih limfnih čvorova. Analize bolesnika s anamnestičkim podatkom o operaciji ili ozljedi skrotuma pri početnoj terapiji pokazale su da je stopa lokalnog recidiva u ovom slučaju bila 2,9% u odnosu na 0,4% za bolesnike koji su bili podvrgnuti radikalnoj ingvinalnoj orhidektomiji (19).



Slika 2. Radikalna ingvinalna orhidektomija (preuzeto s: <https://healthjade.net/orchiectomy/>)

3.7.2. Liječenje seminoma

Polovicu svih tumora zametnog epitela čine seminomi, pri čemu je 80% do 85% dijagnosticirano u stadiju I. Među muškarcima kojima je dijagnosticiran seminom stadija I, 83% do 85% takvih bolesnikabez relapsa je pet godina nakon provedene orhidektomije kao jedinog vida liječenja. Stoga, poželjan je jedino kasniji nadzor bez dodatne terapije. Bolesnici s čimbenicima rizika za recidiv (npr. tumorska invazija rete testisa ili tumor veći od 4 cm) svrstavaju se među kandidate za adjuvantnu terapiju karboplatinom ili radioterapijom, što dodatno smanjuje rizik od recidiva za 83%. Obje adjuvantne terapije daju petogodišnju stopu bez recidiva blizu 95%, pri čemu se karboplatina smatra manje toksičnom od radioterapije. Bitno je naglasiti da je seminom izrazito radiosenzitivan tumor. Stopa petogodišnjeg preživljenja nakon orhidektomije u bolesnika sa seminomom stadija I više je od 99%, neovisno o tome nadzire li se bolesnika nakon orhidektomije ili se primjenjuje i ostala terapija. Seminomi stadija II liječe se adjuvantnom terapijom (radioterapija ili kemoterapija na bazi cisplatine, koja obično uključuje etopozid). Najveća provedena studija koja je uspoređivala ove dvije vrste terapija pokazala je da su one imale slične stope recidiva (11% i 8%) te ukupno preživljenje od 98% odnosno 99% tijekom razdoblja praćenja od 6 godina. Seminomi stadija II i III koji se liječe kemoterapijom, nakon provedene orhidektomije zahtijevaju naknadni CT prsnog koša, abdomena i zdjelice, određivanje razine tumorskih markera u serumu te eventualno PET (pozitronska emisijska tomografija) kako bi se utvrdilo

treba li bolesniku nadzor, daljnja kemoterapiju ili resekcija retroperitonealnih limfnih čvorova (RPLND, eng. *retroperitoneal lymph node dissection*) (12,20).

3.7.3. Liječenje neseminomskih tumora

Neseminomski tumori zametnog epitela skupina su histološki različitih karcinoma koji se liječe na sličan način. Neseminomi stadija I imaju izvrsnu prognozu, s 15-godišnjim preživljenjem specifičnim za bolest od 99,1%. Tumori stadija I nakon orhidektomije mogu se liječiti aktivnim nadzorom, kemoterapijom na bazi cisplatine ili resekcijom retroperitonealnih limfnih čvorova. Uz aktivni nadzor, u 30% liječenih recidiv će se pojaviti u roku od pet godina, ali ta se incidencija snižava na 12% ako se izuzmu muškarci s čimbenicima rizika za recidiv (vaskularna invazija, invazija rete testisa, embrionalni karcinom). Nakon provedene kemoterapije, koja je indicirana za muškarce s čimbenicima rizika za recidiv, petogodišnja stopa recidivapada na razinu od 3% te kemoterapija postaje sve više favorizirana u odnosu na retroperitonealnu limfadenektomiju zbog niže stope recidiva i izbjegavanja kirurških komplikacija. Ako se odabere resekcija limfnih čvorova, može se ponuditi naknadna kemoterapija, ovisno o TNMS klasifikaciji. Liječenje nakon provedene orhidektomije za neseminome stadija II i III uključuje kemoterapiju na bazi cisplatine i/ili resekciju retroperitonealnih limfnih čvorova, na temelju zahvaćenosti limfnih čvorova te statusu tumorskih markera u serumu. Kemoterapija s ili bez resekcije limfnih čvorova ima petogodišnju stopu bez pojave recidiva od 96% do 97% za neseminome stadija II. Resekcija rezidualnih masa nakon kemoterapije indicirana je ako je masa veća od 1 cm, dok se aktivni nadzor može koristiti za manje mase. Općenito, radioterapija se ne koristi u liječenju neseminomskih tumora (12, 20).

3.7.4. Kemoterapija

Kemoterapija se kao opcija za bolesnike s tumorima zametnog epitela testisa primjenjuje bez obzira na stadij bolesti. Procjene su da je primarna kemoterapija potrebna do 20% muškaraca s tumorom testisa. Karboplatinom, kao jedinstvenim lijekom u sklopu kemoterapije, može se liječiti bolesnike sa seminomom stadija I koji nisu kandidati za aktivni nadzor, a alternativa je radioterapija. Kombinirana kemoterapija na bazi platine općenito se sastoji od bleomicina,

etopozida i cisplatine (PEB protokol) ili etopozida i cisplatine (EP). Ovakva kombinacija kemoterapeutika može se primijeniti kod bolesnika sa seminomom stadija II (kao alternativa radioterapiji) ili bolesnika s ranim stadijem neseminoma (stadij IB do IIB). Za bolesnike s uznapredovalim tumorima, primarno liječenje sastoji se od kombinirane kemoterapije na bazi platine (PEB ili EP). Kirurški zahvat često se koristi kao nadopuna kemoterapiji u odabranih bolesnika s rezidualnom bolešću (21).

3.7.5. Resekcija retroperitonealnih limfnih čvorova

Resekcija retroperitonealnih limfnih čvorova (RPLND) uključuje uklanjanje svih limfnih čvorova u retroperitoneumu od razine bubrežnih žila do bifurkacije aorte. Odgovarajuća resekcija trebala bi uključivati limfno tkivo koje okružuje velike žile i bifurkacije odgovarajućih lumbalnih žila kako bi se osiguralo temeljito odstranjenje limfnog tkiva pomoću tehnike "split-and-roll". Najzahtjevnijima su se pokazale resekcije nakon kemoterapije, kada retroperitonealna tkiva najčešće budu fibrotična ili dezmodoplastična te prilijepljena na donju šuplju venu, aortu, crijeva ili mezenterij. Retroperitonealna limfadenektomija izvodi se prema već uhodanom obrascu, a odgovarajuće razine i mjesta izrezivanja tkiva dobro su poznate i opisane. Slijedeći odgovarajuće obrasce, simpatički živčani sustav trebao bi ostati neozlijeđen, omogućujući antegradni smjer ejakulacije. Opsežna disekcija na ovom području često izaziva autonomnu reakciju s tahikardijom, koja može potrajati kroz duži vremenski period (4-6 tjedana) (22).

3.8. Praćenje

Praćenje bolesnika kod kojih je terapija tumora testisa uspješno završena sastoji se od nadzora koji uključuje anamnezu i fizikalne preglede, što obavezno uključuje pregled testisa i procjenu tumorskih markera u serumu te radiografske pretrage. Praćenje tumorskih markera nije obavezno kod seminoma stadija I i IIA, ali temelj je za uznapredovale seminome i sve neseminomske tumore. Nalazi tumorskih markera mogu biti negativni u do 35% bolesnika s recidivom neseminoma. Čimbenici koji utječu na prirodu i intenzitet praćenja nakon završetka inicijalne terapije uključuju histologiju tumora (seminom ili neseminomski tumori), početnu skupinu rizika u koju je bolesnik svrstan te principe liječenja (osobito korištenje operacije ili radioterapije za liječenje retroperitonealnih limfnih čvorova). Iako se većina recidiva javlja unutar prvih pet godina, i kod seminoma i kod neseminoma mogu se javiti i

kasni recidivi. Na temelju ovih zapažanja, praćenje je najintenzivnije tijekom prve dvije godine nakon liječenja, a zatim se postupno smanjuje. Provodi se u intervalima od 2 do 6 mjeseci unutar prve 3 godine, a nakon 3 godine kroz svakih 6 do 12 mjeseci. Svi bolesnici s karcinomom testisa moraju se pomno pratiti pet godina nakon primarnog liječenja. Potrebno je napraviti CT abdomena i zdjelice u određenim intervalima radi procjene recidiva, osobito u retroperitoneumu. Radiografske snimke prsnog koša mogu se uzeti u obzir ako postoji zabrinutost za metastaze u prsištu, a CT prsnog koša trebao bi se učiniti svakom bolesniku s metastazama u prsnom košu za vrijeme inicijalne terapije (12).

3.9. Komplikacije kao posljedica liječenja

Osobe koje su izliječene od tumora testisa, a liječene su radioterapijom ili kemoterapijom imaju povećan rizik od sekundarnih malignih neoplazmi. Među onima kod kojih je korištena radioterapija abdomena i zdjelice postoji trostruko veći rizik od pojave leukemije. Terapija cisplatinom i etopozidom također povećava rizik od sekundarne leukemije. Radioterapija i kemoterapija povećavaju rizik od nastanka solidnih karcinoma i dulje od pet godina nakon provedenog liječenja. Lokalizacije sekundarnih maligniteta, prema redoslijedu od najvećeg prema najmanjem riziku, jesu: želudac, gušterača, pleura, mokraćni mjehur, debelo crijevo i jednjak. Melanomi, karcinom štitnjače, bubrega, mjehura i vezivnog tkiva ostale su potencijalne sekundarne maligne neoplazme. Tumori testisa mogu utjecati na plodnost. Otkriveno je da do 50% bolesnika s tumorom testisa ima abnormalnosti sjemena prije provedene orhidektomije. Orhidektomija te učinci kemoterapije i zračenja također nose značajan rizik od neplodnosti u budućnosti. Retroperitonealna limfadenektomija može izazvati retrogradnu ejakulaciju ili anejakulaciju, iako se napretkom u kirurškim tehnikama taj rizik smanjio. Među izliječenima od raka testisa, 48% do 92% uspješno ima djecu nakon liječenja, ali često uz korištenje tehnika potpomognute oplodnje. Tumori testisa i njihovo liječenje povećavaju rizik i od hipogonadizma. Pretpostavlja se da je etiologija multifaktorijalna, uključujući orhidektomiju, kemoterapiju i učinke zračenja te disgenezu testisa. Laboratorijski testovi, uključujući testosteron, LH i FSH, trebali bi se napraviti u svih bolesnika sa simptomima hipogonadizma. Adjuvantna terapija povećava i kratkoročne i dugoročne rizike od kardiovaskularnih bolesti u osoba liječenih od tumora testisa. Studija provedena na više od 15 000 preživjelih od raka testisa otkrila je peterostruko veći rizik od kardiovaskularne smrtnosti unutar prve godine nakon kemoterapije u usporedbi s bolesnika liječenim samo

orhidektomijom. Međutim, ovakav kardiovaskularni rizik nema veće značenje nakon prve godine praćenja bolesnika (12).

4. Rasprava

Iako su tumori testisa česti i javljaju u reproduktivnoj dobi muškarca (između 15 i 45 godina), čine samo 0,5% od ukupnog broja svih tumora, sa značajnim varijacijama u različitim dijelovima svijeta (4). Inicijalna prezentacija tumora testisa najčešća je kao bezbolna masa u skrotumu koja se često pripisuje bezazlenim zbivanjima kao što je nedavna lagana trauma testisa/skrotuma. Tumori testisa brzo udvostručuju početnu veličinu i stoga je postavljanje što ranije dijagnoze od ključne važnosti i dugoročno donosi puno bolju prognozu. Važno je naglasiti izrazitu važnost samopregleda skrotuma i testisa barem jednom mjesečno te redovite preglede kod urologa (npr. u sklopu sistematskog pregleda). Za postavljanje dijagnoze tumora testisa važno je uzimanje anamneze i klinički pregled te slikovne metode i određivanje tumorskih serumskih markera (11). Svaka skrotalna i testikularna masa nesigurne histopatologije mora se istražiti ingvinalnim pristupom kako bi se potvrdila ili isključila malignost. Radikalna orhidektomija prva je linija liječenja kod svih tumora testisa, a za tumore niskog stadija i jedini vid liječenja. Uz kurativnu ulogu orhidektomije, ona služi i kao potvrda dijagnoze nakon provedene patohistološke analize (19). Tumorski markeri uz ulogu u dijagnostici tumora imaju izrazit značaj u praćenju bolesnika nakon provedenog liječenja. Kako poluživot β hCG-a iznosi 1,5 do 3 dana, a AFP-a 5 do 7 dana, do normalizacije razine ovih markera u serumu može proći i nekoliko tjedana. Ciljne vrijednosti za β hCG su 5 do 10 IU/L, a za AFP 10 do 15 μ g/L. Perzistencija ili daljnje povećanje razine tumorskih markera u razdoblju praćenja pobuđuju sumnju na ostatnu bolest, metatstasko sjelo ili pojavu recidiva te zahtijevaju dodatnu dijagnostičku obradu korištenjem CT-a i MR-a (15).

5. Zaključak

Zahvaljujući naprecima u medicini i terapijskim mogućnostima tumori testisa postali su bolest s iznimno visokom stopom preživljenja. Ponovo, naglasak je važno staviti na pravovremeno dijagnosticiranje tumora, a svakoj sumnjivoj masi na testisu treba pristupiti ingvinalnim putem i izvršiti radikalnu orhidektomiju. Orhidektomija je svakako dijagnostička, ali za određen broj tumora i jedina potrebna terapijska metoda. Uz orhidektomiju, važnu ulogu u dijagnostici ovih tumora imaju i tumorski markeri u serumu (β hCG, AFP, LDH) na temelju čijih se prijeoperacijskih vrijednosti može dodatno razlučiti o kojoj se vrsti tumora testisa radi, a definitivna se potvrda dobiva patohistološkom analizom nakon provedene orhidektomije. U poslijeoperacijskom praćenju bolesnika tumorski markeri imaju glavnu ulogu. Na temelju koncentracija ovih markera u serumu poslije provedenog liječenja zaključuje se o uspješnosti provedene terapije, ostatnoj bolesti ili pojavi recidiva.

6. Sažetak

Tumori testisa novotvorine su koje se dijele na benigne i maligne, s vrhuncem pojavljivanja u mlađoj životnoj dobi. Etiologija tumora testisa nije u potpunosti dokazana, iako je dosad utvrđeno nekoliko čimbenika rizika za nastanak ovih tumora. Prezentirajući se najčešće kao bezbolna masa u skrotumu, tumori testisa dijagnosticiraju se na temelju anamneze i fizikalnog pregleda nadopunjenog sa slikovnim dijagnostičkim metodama te mjerenjem koncentracije tumorskih markera u serumu. Osnova liječenja je kirurško odstranjenje testisa (orhidektomija) uz patohistološku analizu tumora te po potrebi radioterapija i kemoterapija. Nakon provedenog liječenja svakog je bolesnika potrebno pratiti minimalno 5 godina i kontinuirano mjeriti razine tumorskih markera u serumu, a po potrebi koristiti i slikovne dijagnostičke metode kako bi se na vrijeme otkrila i dalje postojeća bolest ili recidiv bolesti.

Ključne riječi: seminom, neseminom, tumorski markeri, orhidektomija.

7. Summary

Testicular tumors are neoplasms that are divided into benign and malignant, with a peak incidence at a younger age. The etiology of testicular tumors has not been fully proven, but several risk factors for the development of these tumors have been identified. Most often presented as a painless swelling in the scrotum, testicular tumors are diagnosed based on anamnesis and physical examination supplemented with imaging diagnostic methods and tumor marker levels in the serum. Basic treatment is surgical removal of the testicles (orchiectomy) with pathohistological analysis of the tumor and, if necessary, radiotherapy and chemotherapy. After treatment, each patient should be monitored for a minimum of 5 years with continuous measurement of serum tumor marker levels, and if necessary, use diagnostic diagnostic methods to detect residual disease or disease recurrence.

Key words: seminoma, nonseminoma, tumor markers, orchiectomy.

8. Literatura

- 1) Križan, Z. Pregled građe grudi, trbuha, zdjelice, noge i ruke. Zagreb: Školska knjiga; 2008.
- 2) Sadler TW. Langmanova medicinska embriologija. 10.izdanje. Zagreb: Školska knjiga; 2008.
- 3) Junqueira LC i sur.: "Osnove histologije", prema X američkom izdanju, Školska knjiga, Zagreb, 2005.
- 4) Catto, J., Winter, C., & Albers, P. (2017-09). Testicular cancer. U: Oxford Textbook of Urological Surgery. Oxford, UK: Oxford University Press. Dostupno na: <https://oxfordmedicine.com/view/10.1093/med/9780199659579.001.0001/med-9780199659579-chapter-90>.
- 5) Hrvatski zavod za javno zdravstvo, Registar za rak Republike Hrvatske, Bilten 26-40. Zagreb: HZJZ; 2001.-2015. Dostupno na: <https://www.hzjz.hr/periodicne-publikacije/bilten-incidencija-raka-u-hrvatskoj-2015-godine/>
- 6) Michaelson MD, William KO. Epidemiology of and risk factors for testicular germ cell tumors. U: UpToDate, Shah S ed. UpToDate [Internet]. Lerner SP: UpToDate; 2022. Dostupno na: https://www.uptodate.com/contents/epidemiology-of-and-risk-factors-for-testicular-germ-cell-tumors?search=testicle%20neoplasia&source=search_result&selectedTitle=2~11&usage_type=default&display_rank=2
- 7) Fučkar Ž., Španjol J. et al. Urologija II. Rijeka: Medicinski fakultet Sveučilišta u Rijeci, 2013.
- 8) Patologija. I. Damjanov, S. Seiwerth, S. Jukić, M. Nola. Peto, prerađeno i dopunjeno izdanje. Medicinska naklada, Zagreb 2018.
- 9) Stephenson AJ, Gilligan TD. Neoplasms of the Testis. U: Partin AW, Dmochowski RR, Kavoussi LR, Peters CA, eds. Campbell-Walsh-Wein Urology. 76, 1680-

1710.e9. Dostupno na: <https://www.clinicalkey.com#!/content/book/3-s2.0-B9780323546423000768?scrollTo=%23h10001805>

- 10) Hirsch MS. Anatomy and pathology of testicular tumors. U: UpToDate, Shah S ed. UpToDate [Internet]. Richie JP: UpToDate; 2022. Dostupno na: https://www.uptodate.com/contents/anatomy-and-pathology-of-testicular-tumors?search=testicle%20neoplasia&source=search_result&selectedTitle=3~11&usage_type=default&display_rank=3
- 11) Kinkade S. Testicular cancer. Am Fam Physician. 1999 May 1;59(9):2539-44, 2549-50. Dostupno na: <https://pubmed.ncbi.nlm.nih.gov/10323360/>
- 12) Baird DC, Meyers GJ, Hu JS. Testicular Cancer: Diagnosis and Treatment. Am Fam Physician. 2018 Feb 15;97(4):261-268. Dostupno na: <https://pubmed.ncbi.nlm.nih.gov/29671528/>
- 13) Schmoll HJ, Jordan K, Huddart R, Pes MP, Horwich A, Fizazi K, Kataja V; ESMO Guidelines Working Group. Testicular non-seminoma: ESMO Clinical Practice Guidelines for diagnosis, treatment and follow-up. Ann Oncol. 2010 May;21 Suppl 5:v147-54. doi: 10.1093/annonc/mdq177. Dostupno na: <https://pubmed.ncbi.nlm.nih.gov/20555066/>
- 14) Malati T. Tumor markers: An overview. U: Indian Journal of Clinical Biochemistry, (2007), 17-31, 22(2). DOI: 10.1007/BF02913308
- 15) Michaelson MD, William KO. Serum tumor markers in testicular germ cell tumors. U: UpToDate, Shah S ed. UpToDate [Internet]. Lerner SP: UpToDate; 2022. Dostupno na: https://www.uptodate.com/contents/serum-tumor-markers-in-testicular-germ-cell-tumors?search=testicular%20tumor&source=search_result&selectedTitle=7~128&usage_type=default&display_rank=7
- 16) Role of biochemical markers in testicular cancer: diagnosis, staging, and surveillance. Montgomery J, Weizer A, Filson C, Milose J, Khaled Hafez. Open Access Journal of

Urology, (2011), 1

- 17) Smjernice za dijagnosticiranje, liječenje i praćenje bolesnika s rakom testisa. Liječnički vjesnik, (2019), 141(11-12).
- 18) Taylor JM, Smith TG, Coburn M. Urologic surgery. U: Townsend CM, Beauchamp D, Evers M, Mattox KL, eds. Sabiston Textbook of Surgery. Chapter 74, 2061-2100. Dostupno na: <https://www.clinicalkey.com/#!/content/book/3-s2.0-B9780323640626000748?scrollTo=%23hl0001704>
- 19) Okoye E, Saikali SW. Orchiectomy. 2021 Sep 1. U: StatPearls [Internet]. Treasure Island (FL): StatPearls Publishing; 2022 Jan: Dostupno na: <https://pubmed.ncbi.nlm.nih.gov/32966007/>
- 20) Vrdoljak E., Šamića M., Kusić Z., Petković M., Gugić D., Krajina Z. Klinička onkologija. Zagreb: Medicinska naklada; 2013.
- 21) Vaugh DJ, Jacobs LA. Approach to the care of long-term testicular cancer survivors. U: UpToDate, Shah S ed. UpToDate [Internet]. Nekhlyudov L, Ganz PA: UpToDate; 2022. Dostupno na: https://www.uptodate.com/contents/approach-to-the-care-of-long-term-testicular-cancer-survivors?search=testicle%20cancer&source=search_result&selectedTitle=4~150&usage_type=default&display_rank=4#H536926018
- 22) Biers, S., Armenakas, N., Lamb, A., Mark, S., Reynard, J., Sullivan, M., Turner, K., & Turney, B. (2020-05). Surgery for urological cancer. U: Urological Surgery. Oxford, UK: Oxford University Press. Dostupno na: <https://oxfordmedicine.com/view/10.1093/med/9780198769880.001.0001/med-9780198769880-chapter-4#med-9780198769880-chapter-4-div1-61>

9. Životopis

Luka Brčić rođen je 12.10.1997. godine u Ogulinu gdje je završio osnovnu školu u Prvoj osnovnoj školi Ogulin. U 3. razredu osnovne škole upisuje i Osnovnu glazbenu školu za klasičnu gitaru. Po završetku osnovne škole upisuje opću gimnaziju u Gimnaziji Bernardina Frankopana. Nakon završene srednje škole upisuje Integrirani preddiplomski i diplomski sveučilišni studij medicine na Medicinskom fakultetu Sveučilišta u Rijeci.