

Dijagnostika i liječenje tumora kanalnog sustava bubrega i mokraćovoda

Bukša, Iva

Master's thesis / Diplomski rad

2022

Degree Grantor / Ustanova koja je dodijelila akademski / stručni stupanj: **University of Rijeka, Faculty of Medicine / Sveučilište u Rijeci, Medicinski fakultet**

Permanent link / Trajna poveznica: <https://urn.nsk.hr/urn:nbn:hr:184:064282>

Rights / Prava: [Attribution 4.0 International](#)/[Imenovanje 4.0 međunarodna](#)

Download date / Datum preuzimanja: **2024-09-01**



Repository / Repozitorij:

[Repository of the University of Rijeka, Faculty of Medicine - FMRI Repository](#)



SVEUČILIŠTE U RIJECI
MEDICINSKI FAKULTET
INTEGRIRANI PREDDIPLOMSKI I DIPLOMSKI
SVEUČILIŠNI STUDIJ MEDICINE

Iva Bukša

DIJAGNOSTIKA I LIJEČENJE TUMORA
KANALNOG SUSTAVA BUBREGA I MOKRAĆOVODA

Diplomski rad

Rijeka, 2022.

SVEUČILIŠTE U RIJECI
MEDICINSKI FAKULTET
INTEGRIRANI PREDDIPLOMSKI I DIPLOMSKI
SVEUČILIŠNI STUDIJ MEDICINE

Iva Bukša

DIJAGNOSTIKA I LIJEČENJE TUMORA
KANALNOG SUSTAVA BUBREGA I MOKRAĆOVODA

Diplomski rad

Rijeka, 2022.

Mentor rada: doc. dr. sc. Stanislav Sotošek, dr. med.

Diplomski rad ocjenjen je dana 8. lipnja 2022. na Katedri za urologiju Medicinskog fakulteta Sveučilišta u Rijeci, pred povjerenstvom u sastavu:

1. izv. prof. dr. sc. Romano Oguić, dr. med.

2. izv. prof. dr. sc. Dean Markić, dr. med.

3. izv. prof. dr. sc. Josip Španjol, dr. med.

Rad sadrži 34 stranice, 3 slike, 2 tablice i 45 literaturnih navoda.

Zahvala

Zahvaljujem se svojem mentoru, doc. dr. sc. Stanislavu Sotošku, na svim savjetima, idejama i pristupačnosti prilikom pisanja diplomskog rada.

Hvala mojoj obitelji na izrazitom strpljenju, bezuvjetnoj podršci i vjeri u mene, te prijateljima koji su mi uljepšali ovaj period života.

Sadržaj rada:

1. Uvod.....	1
1.1. Anatomija odvodnih kanala bubrega.....	2
1.2. Histologija odvodnih kanala bubrega.....	3
1.3. Fiziologija odvodnih kanala bubrega.....	4
1.4.1. Epidemiologija.....	6
1.4.2. Etiologija.....	6
1.4.3. Klinička prezentacija.....	8
2. Svrha rada.....	9
3. Pregled literature na zadanu temu.....	10
3.1. Dijagnostika tumora kanalnog sustava bubrega i mokraćovoda.....	10
3.2. Staging bolesti.....	13
3.3. Liječenje.....	15
3.3.1. Kirurški pristup.....	15
3.4. Follow-up i prognoza.....	18
4. Rasprava.....	21
5. Zaključak.....	24
6. Sažetak.....	25
7. Summary.....	26
8. Literatura.....	27
9. Životopis.....	34

Popis skraćenica i akronima

a. – lat. arteria

BCG – lat. bacillus Calmette-Guerin

CIS – lat. carcinoma in situ

CT – eng. Computed Tomography

EAU – eng. European Association of Urology

IVU – intravenska urografija

MR – eng. Magnetic Resonance

n. – lat. nervus

PET/CT – eng. Positron Emission Tomography/Computed Tomography

RNU – eng. Radical Nephroureterectomy

TNM – eng. Tumor Node Metastasis

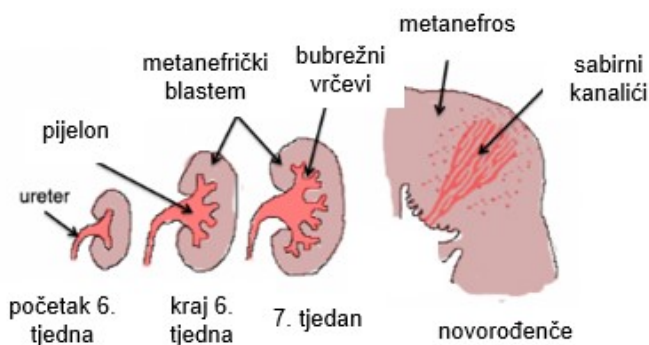
URS – ureterorenoskopija

UTUC – eng. Upper Tract Urinary Carcinoma

UTZ – ultrazvuk

1. Uvod

Mokraćni sustav sastoji se od parnih bubrega i mokraćovoda, neparnog mokraćnog mjehura i mokraćne cijevi. Njegova uloga je održavanje homeostaze u tijelu procesima eliminacije metaboličkih razgradnih proizvoda i stranih kemikalija, a rezultat čega je stvaranje mokraće. Mokraća nastala u bubrezima prolazi kroz kanalni sustav bubrega i mokraćovod, dopijeva u mokraćni mjehur, gdje se privremno i zadržava te se potom izlučuje iz tijela kroz mokraćnu cijev. Tijekom embrionalnog razvoja čovjeka nastaju tri različite generacije bubrega: pronephros (rudimentaran afunkcionalan bubrežni), mesonephros (prabubrežni) i metanephros (osnova definitivnog bubrega) (1). Razvoj odvodnih kanala definitivnog bubrega započinje iz kraja mokraćovodnog pupoljka koji urasta u metanefrogeno tkivo. Dilatacijom uraslog kraja pupoljka formira se bubrežna nakapnica, a daljnjim dijeljenjem iste dolazi do nastanka velikih bubrežnih vrčeva. Dubljim prodiranjem novonastalih vrčeva u metanefrogeno tkivo, i istovremenom podjelom na manje ogranke formiraju se i mali bubrežni vrčevi, svi sa zajedničkom funkcijom eliminacije novostvorene mokraće. Iz mokraćovodnog pupoljka nastaje i mokraćovod (1). S obzirom na zajedničko podrijetlo odvodnih kanala bubrega, patologiju ovih organa možemo promatrati kao cjelinu.



Slika 1: Razvoj kanalnog sustava bubrega (prilagođeno prema 2)

1.1. Anatomija odvodnih kanala bubrega

Odvodne mokraćne puteve bubrega čine bubrežni vrčevi, nakapnica i mokraćovod koji provode mokraću do mokraćnog mjehura gdje se ona privremeno zadržava, a potom prolaskom kroz mokraćnu cijev i izluči iz tijela. Desni i lijevi bubreg smješteni su u retroperitoneumu, približno simetrično s obje strane kralježnice. Svaki bubreg je uložen u čvrstu vezivnu čahuru, a uz njegov gornji kraj nalazi se odgovarajuća nadbubrežna žljezda, zajedno s kojom je uložen u sloj masnog tkiva. Na sredini medijalnog ruba bubrega nalazi se hilus bubrega - ulaz u jamu nazvanu sinus bubrega. To je mjesto gdje krvne i limfne žile te živci ulaze i izlaze iz bubrega, a sustav odvodnih kanala započinje (3). Presjekom kroz bubreg uočavaju se dva različita dijela - srž i kora. Srž je izgrađena od 10 do 20 piramida čiji vrhovi strše u sinus otvarajući se u malene bubrežne vrčeve ili čašice. To su kratke i relativno široke cijevi koje se spajaju u šire, nazvane veliki bubrežni vrčevi. Oni potom ulaze u bubrežnu nakapnicu (prijelom), proširenje na proksimalnom kraju mokraćovoda. Bubrežna nakapnica se djelomično nalazi u sinus u bubrega, gdje je uložena u masno tkivo koje ga ispunjava, a djelomično izvan njega. Mokraćovod ili ureter, također parni organ, dugačak je 25-30 cm, promjera približno 5 mm. Razlikujemo tri dijela mokraćovoda: abdominalni dio smješten u retroperitoneumu, zdjelčni dio u maloj zdjelici i završni, intramuralni dio koji prolazi stijenkom mokraćnog mjehura (4). Abdominalni dio uretera posteriorno križa n.genitofemoralis, a anteriorno vasa ovarica (testicularis). Na ulazu u malu zdjelicu ureter križa s anteriomedijalne strane bifurkaciju a. iliace communis. Zdjelčni dio u žene prolazi lateralno od jajnika, vrata maternice i uz gornji dio rodnice, ispod a. uterine; a u muškarca, približavajući se prostati, prolazi ispod sjemenovoda.

Mokraćovod je stješnjen na tri mjesta: tamo gdje se nastavlja na pijelon, na sredini gdje prelazi preko a. iliace i na distalnom kraju gdje ulazi u mjehur (3).

Odvodni mokraćni kanali opskrbljeni su krvlju iz ogranaka većih krvnih žila koje se nalaze u blizini, stoga bubrežna nakapnica prima krv i hranjive tvari iz ogranaka a. renalis. Abdominalni dio uretera opskrbljuju ogranci nekoliko arterija: a. renalis, a. ovarica (testicularis), abdominalna aorta, a. iliaca communis; dok zdjelični i intramuralni dio primaju krv predominantno iz a. iliace interne. Vene prate odgovarajuće arterije. Što se tiče limfne drenaže, abdominalni dio se drenira u lumbalne limfne čvorove smještene oko aorte, a zdjelični u ilijačne čvorove (4). Inervacija odvodnih mokraćnih kanala je simpatička i parasimpatička.

1.2. Histologija odvodnih kanala bubrega

S obzirom na zajedničko podrijetlo bubrežnih vrčeva, nakapnice i mokraćovoda, njihova je histološka građa jednaka. Stijenka je izgrađena od tri sloja: vanjski sloj vezivnog tkiva, središnji sloj glatke muskulature (mišićnica) i unutarnji sloj sluznice. Sluznica se sastoji od prijelaznog epitela ili uroepitela kojeg čini 4 - 5 slojeva stanica, te vezivnog tkiva bogatog elastičnim vlaknima na kojem epitel i leži. Sluznica je izdignuta u nekoliko longitudinalnih nabora zbog kojih, na poprečnom presjeku, mokraćovod ima zvjezdoliki oblik. U distendiranom ureteru, nabori se gube. Mišićnica je izgrađena od glatkih mišićnih vlakana raspoređenih u unutrašnji longitudinalni i vanjski kružni sloj. U središnjoj i distalnoj trećini uretera nalazi se i treći, longitudinalni sloj koji s vanjske strane obuhvaća kružno postavljena vlakna. Slojevi nisu oštro razgraničeni, a neki autori opisuju mišićnicu mokraćovoda poput razgranate mreže snopova mišićnih vlakana (5). Mokraćni putovi su

izvana prekriveni slojem bogato irigiranog i inerviranog vezivnog tkiva. Mokraćovodi svojim distalnim (intramuralnim) dijelom ulaze u mokraćni mjehur u kosom smjeru, formirajući zalistak koji prevenira refluks mokraće. Mišićnica ovog dijela mokraćovoda se sastoji od isključivo logitudinalnih vlakana (6).

1.3. Fiziologija odvodnih kanala bubrega

Mokraća stvorena u bubrezima prolazi kroz bubrežne vrčeve, nakapnicu i mokraćovod te pritom ne dolazi do promjene u njezinu sastavu. Otjecanjem mokraće iz sabirnih kanala bubrega u bubrežne vrčeve, dolazi do rastezanja njihove stijenke što pobuđuje peristaltičke valove, koji se šire u nakapnicu i niz mokraćovod, potiskujući mokraću u mokraćni mjehur. Mokraćovod prima simpatičku i parasimpatičku inervaciju, a u njegovoj stijenci se nalaze intramuralni živčani spletovi preko kojih se prenose impulsi na glatku muskulaturu čitavom duljinom organa. Simpatička stimulacija koči, a parasimpatička pojačava peristaltičke kontrakcije. Svaki peristaltički val koji se spušta duž stijenke uzrokuje porast tlaka u lumenu, posljedično otvarajući „zalistak“ na distalnom kraju mokraćovoda, čime je omogućen utok mokraće u mjehur. Mokraćovod je bogato inerviran živčanim vlaknima za bol. Bolni impulsi koji podraže ova vlakna, također uzrokuju i aktivaciju simpatičkog refleksa nazvanog ureterorenalni refleks, a koji podrazumijeva simpatikusom izazvanu konstrikciju bubrežnih arteriola i smanjeno izlučivanje mokraće iz odgovarajućeg bubrega (7).

1.4. Tumori odvodnih kanala bubrega

Primarni tumori bubrežnih vrčeva, nakapnice i mokraćovoda ili gornjeg urinarnog trakta (eng. upper urinary tract) spadaju u rijetke tumore mokraćnog sustava, koji su uglavnom zloćudni. Tumori bubrežnih vrčeva i nakapnice čine svega 5-10% primarnih tumora bubrega, a patohistološki, u više od 90% bolesnika, radi se o karcinomu prijelaznog epitela ili urotela (8). Obzirom na jedinstveno podrijetlo i građu sluznice, u više od 90% primarnih tumora mokraćovoda, isto se radi o karcinomu prijelaznog epitela ili urotela (8). Termin koji se koristi u stranoj literaturi za ove tumore je eng. upper tract urothelial carcinoma (UTUC). Distribucija UTUC-a je sljedeća: 58% ih nastaje u nakapnici, 35% u mokraćovodu (najčešće u distalnom dijelu), 7% istovremeno u nakapnici i mokraćovodu te 2-5% bilateralno (8). Osim primarnih karcinoma prijelaznog epitela, vrlo rijetko nalazimo i planocelularni karcinom (0,7 -7%), adenokarcinom (< 1%), invertni papilom te tumore neepitelnog podrijetla (leomiosarkom, angiosarkom, neurofibrom) (8). Širenje karcinoma prijelaznog epitela nakapnice i mokraćovoda može biti „per continuitatem“, odnosno implantacijom malignih stanica distalno od primarnog tumora, ali i limfogenim te hematogenim putevima (9).

Tumori nastali izvan genitourinarnog trakta mogu metastazirati u nakapnicu i mokraćovod limfogenim i hematogenim putem, ali i direktnim širenjem na ove organe. Tada najčešće vrše kompresiju izvana, na lumen mokraćovoda, čime pospješuju zadržavanje mokraće u proksimalnim odvodnim kanalima bubrega i uzrokuju hidronefrozu. Najčešći tumori koji metastaziraju u mokraćovod su: kolorektani karcinom, karcinom vrata maternice i retroperitonealni limfom (10). Terapija metastatskih tumora je usmjerena na liječenje primarnog tumora.

1.4.1. Epidemiologija

Tumori gornjeg urotrakta se javljaju dva puta češće u muškaraca, a prosječna dob kad se dijagnosticiraju iznosi 73 godine (vrh incidencije je između 70. i 80. godine) (11). Procijenjena incidencija tumora u zemljama zapadnog svijeta je dva bolesnika na 100 000 ljudi, a posljednjih godina uočen je njezin porast (11). Tumori gornjeg mokraćnog sustava su često multifokalni, a uočeno je da će se u 30-75% bolesnika s karcinomom urotela gornjeg urotrakta s vremenom razviti i karcinom urotela mokraćnog mjehura. Obrnuto, u bolesnika s primarnim karcinomom urotela mokraćnog mjehura, u svega 2-4% bolesnika će se razviti i urotelni karcinom gornjeg mokraćnog sustava (9). Tumori mokraćnog mjehura, iako učestaliji, u čak 80% su neinvazivni što daje bolju prognozu bolesniku (11). Za razliku od prethodno spomenutih, znatno rjeđi tumori gornjeg mokraćnog sustava su u trenutku dijagnosticiranja u visokih 60% invazivni (12).

1.4.2. Etiologija

Rizični čimbenici povezani s nastankom tumora gornjeg urotrakta su: pušenje duhana, zloupotreba analgetika, profesionalno oboljenje, izloženost ciklofosfamidu, balkanska endemska nefropatija, genetski čimbenici, konzumacija kave, kronične upale, mokraćni kamenci (13). Pušenje duhana dokazano je najznačajniji čimbenik koji dovodi do nastanka karcinoma gornjeg urotrakta, povećavajući rizik za nastanak za više od tri puta. Prema procjenama, pušenje je odgovorno za 70% UTUC-a kod muškaraca i 40% kod žena (8). Višegodišnja upotreba velikih količina određenih analgetika uzrokuje analgetsku nefropatiju, stanje povezano s povećanim rizikom od razvoja karcinoma prijelaznog epitela. Ovo stanje je prvi put opisano uz zloupotrebu kombiniranih analgetika

s fenacetinom, koji je posljedično, 60-ih godina prošlog stoljeća, povučen iz upotrebe. Usprkos povlačenju fenacetina, analgetska nefropatija se javlja i dalje. Suvremena istraživanja uzročnog agensa su kontradiktorna, ali najviše se sumnja na paracetamol, acetilsalicilnu kiselinu i druge nesteroidne antireumatike (14, 15). Profesionalna izloženost agensima iz petrokemijske industrije, industrije plastike i katrana predispozicija je za nastanak tumora. Kemoterapeutik ciklofosamid, točnije njegov metabolit akrolein, se povezuje s razvojem karcinoma urotela visokog gradusa (8). UTUC je povezan s balkanskom endemskom nefropatijom, kroničnom tubulointersticijskom nefropatijom pronađenom u ruralnim dijelovima Balkana, a čiji je nastanak povezan s unosom aristolohične kiseline (sadržane u nekim biljkama na Balkanu). Za razliku od urotelnih karcinoma druge etiologije, karcinomi povezani s balkanskom nefropatijom obično su niskog gradusa, multifokalni i bilateralni (16). I genetika ima svoje doprinose razvoju karcinoma urotela pa je tako uočena pojavnost karcinoma prijelaznog epitela nakapnice i mokraćovoda u osoba koje imaju tip 2 Lynch sindroma. Ako se bolesniku mlađem od 60 godina dijagnosticira UTUC, potrebno je uzeti detaljnu obiteljsku anamnezu te ga potencijalno usmjeriti na genetičko testiranje za Lynch sindrom (17). Konzumacija kave u prekomjernim količinama (više od sedam šalica dnevno) također je povezana s nešto većim rizikom od nastanka UTUC-a (8). Kronična upala gornjeg urotakta izazvana infektom ili iritacijom od strane mokraćnih kamenaca, također čini predispoziciju za razvoj tumora te se tada uglavnom ne radi o karcinomu urotela, već planocelularnom ili, izrazito rijetko, adenokarcinomu.

1.4.3. Klinička prezentacija

Simptom, s kojim se prezentira čak 75% bolesnika s UTUC-om, je makro- ili mikrohematurija (18). U 20–25% bolesnika vodeći simptom je bol u lumbalnoj regiji koja nastaje kao posljedica opstrukcije bubrega ili mokraćovoda tumorskom masom (18). Nalaz hidronefroze u sklopu preoperacijske slikovne dijagnostike vidi se u 37-80% bolesnika, a studije su pokazale kako je takav nalaz prognostički indikator za uznapredovalu bolest (18). Znatno rjeđe, bolesnik se prezentira s palpabilnom masom u abdomenu, ili nalaz tumora na nekoj od slikovnih dijagnostičkih metoda bude slučajan. Ako bolesnik, s već postavljenom dijagnozom UTUC-a, navodi neželjeni gubitak tjelesne mase, malaksalost i umor, povišenu tjelesnu temperaturu, noćno znojenje ili kašalj, potrebno je učiniti detaljniju dijagnostičku obradu sa sumnjom na metastatsku bolest.

2. Svrha rada

Svrha ovog rada je definirati dijagnostičke pretrage korištene za postavljanje dijagnoze rijetkih tumora kanalnog sustava bubrega i mokraćovoda te opisati metode liječenja bolesnika s tumorima kanalnog sustava bubrega i mokraćovoda.

3. Pregled literature na zadanu temu

3.1. Dijagnostika tumora kanalnog sustava bubrega i mokraćovoda

Na temelju anamneze i fizikalnog pregleda može se postaviti sumnja na tumor gornjeg dijela urinarnog sustava, dok će za definitivnu dijagnozu biti potreban patohistološki nalaz bioptiranog suspektnog tkiva. Između anamneze i fizikalnog pregleda te biopsije potrebno je izvršiti niz laboratorijskih i slikovnih dijagnostičkih pretraga.

U sklopu obrade, potrebno je učiniti niz laboratorijskih pretraga - kompletnu krvnu sliku, biokemiju (posebno je bitna vrijednost kreatinina i elektrolita koje ovise o bubrežnoj funkciji), te standardnu analizu urina i urinokulturu (za potvrdu hematurije i isključivanje infekcije urotrakta). Citološki pregled urina niske je osjetljivosti, posebno za tumore niskog gradusa, što i rezultira normalnim citološkim nalazom u do 80% bolesnika (19). Osjetljivost citološkog pregleda urina se povećava za tumore višeg gradusa, koji imaju tendenciju ljuštenja većeg broja tumorskih stanica kroz mokraćovod u mjehur. Upravo zbog toga, citološki pregled urina daje pozitivan nalaz na tumorske stanice u oko 83% bolesnika s tumorom visokog gradusa (19).

Nakon obavljenih laboratorijskih pretraga, u bolesnika je potrebno učiniti slikovne dijagnostičke pretrage – cistoskopiju, CT urografiju i ureterorenoskopiju (kratica URS od eng. ureterorenoscopy) tijekom koje se vrši biopsija suspektne lezije. Cistoskopiju je obavezno učiniti u sklopu obrade kako bi se isključila koegzistirajuća lezija mokraćnog mjehura, a ključna je i u postoperacijskom praćenju bolesnika s UTUC-om. Prethodno korištena pretraga, intravenska urografija (IVU), u dijagnosticiranju UTUC-a danas je zamijenjena CT urografijom. Tumori gornjeg urotrakta najčešće su prikazani kao nepravilni defekti punjenja. U odnosu na okolni parenhim bubrega, tumorsko tkivo je

hipovaskularno te se prezentira s minimalno povećanom atenuacijom koja prati intravenski primjenjeno kontrastno sredstvo. Osjetljivost i specifičnost CT nalaza ovisno o veličini otkrivene lezije je sljedeća:

- za lezije veličine 5-10 mm - 96% osjetljivost i 99% specifičnost,
- za lezije manje od 5 mm - 89% osjetljivost,
- za lezije manje od 3 mm - 40% osjetljivost (8).

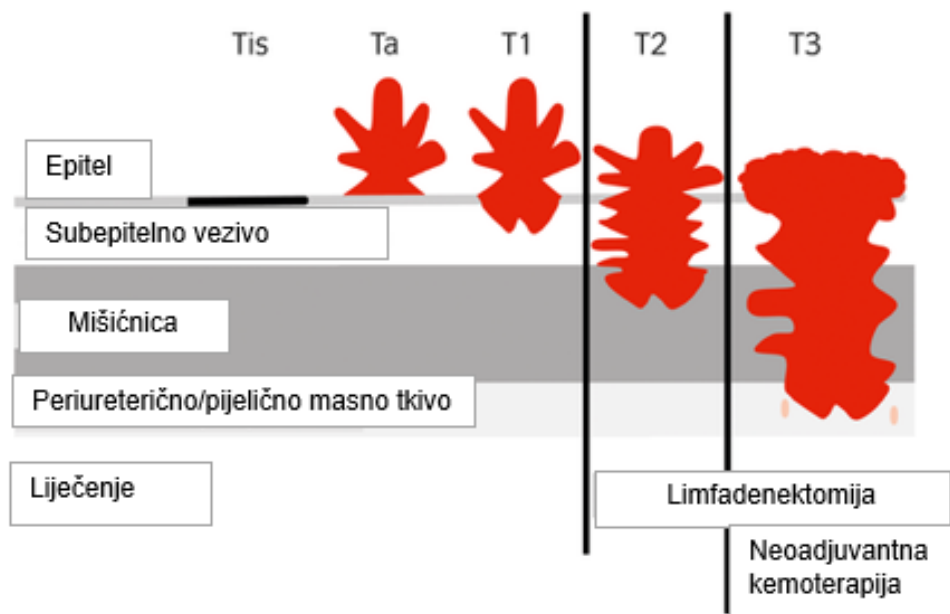
Iako vrlo koristan u određivanju lokalizacije i veličine same lezije, CT ima limitiranu vrijednost u određivanju stadija bolesti (staging) zbog nedovoljno precizne procjene dubine invazije tumora. Kod na CT-u vidljive opstrukcije urotakta i hidronefroze, velika je vjerojatnost da se radi o agresivnom invazivnom tumoru. Ni MR urografija se nije pokazala korisnom u određivanju stadija bolesti, osobito kada se radi o ranom stadiju, međutim, ako je riječ o uznapredovaloj bolesti ili bolesniku sa smanjenom bubrežnom funkcijom, MR je ipak metoda izbora. Smjernice Europskog urološkog udruženja (kratica EAU od eng. European Association of Urology), u obradi ovih bolesnika, daju prednost CT urografiji nad MR urografijom u svrhu dijagnosticiranja i staging bolesti (12). MR urografija je indicirana u bolesnika u kojih je primjena zračenja ili jodnog kontrastnog sredstva kontraindicirana. Dakako, i upotreba MR urografije s kontrastnim sredstvima na bazi gadolinija ima ograničenja, stoga je ona kontraindicirana u bolesnika sa značajno reduciranom bubrežnom funkcijom (klirens kreatinina < 30 mL/min) zbog povećanog rizika od razvoja nefrogene sustavne fibroze (12). Iako se pokazao interes za upotrebom PET/CT-a u određivanju stadija karcinoma prijelaznog epitela, za sada ova metoda nije pokazala realnu prednost u odnosu na CT i MR urografiju (20).

Pojavom krutih i fleksibilnih ureteroskopa, ureterorenoskopija se sve više koristi za dijagnosticiranje tumora gornjeg urotrakta. Za vrijeme pregleda potrebno je učiniti biopsiju suspektnog tkiva, a preporuka je uzeti i citološki bris na mjestu lezije (12). Biopsija se vrši klještima, a uzorak se šalje na patohistološku analizu. Upotreba ove dijagnostičke metode pokazala se, s preciznošću od 86% u dijagnosticiranju tumora bubrežne nakapnice i 90% u dijagnosticiranju tumora mokraćovoda, nezaobilaznom metodom u cjelokupnoj obradi ovih bolesnika. Na URS-u uočena lezije velikih dimenzija, široke baze i nepapilarnog izgleda ide u prilog invazivnog tumora. Stopa komplikacije URS-a iznosi približno 7%, a podrazumijeva perforaciju, kompletnu disrupciju mokraćnih kanala i strikturu mokraćovoda (12). Perkutana nefroskopija nije indicirana u dijagnostici tumora gornjeg urotrakta zbog teoretskog rizika od implantacije tumorskih stanica u retroperitoneum za vrijeme pretrage. Usprkos tome, Huang i sur. su zaključili da je perkutana biopsija lezije gornjeg urotrakta sigurna i učinkovita dijagnostička pretraga kod lezija nepogodnih za endoskopsku biopsiju (21). Njihova studija, temeljena na 26 lezija gornjeg urotrakta u 24 bolesnika, pokazala je perkutanu biopsiju kao metodu izbora za dobivanje uzoraka tkiva u čak 85% bolesnika. Također, tri su bolesnika razvili recidiv bolesti, međutim zbog različite lokalizacije recidiva od mjesta biopsije, odbačene su sumnje da je tijekom iste došlo do diseminacije tumorskih stanica (21).

Analiza raznih biomarkera nađenih u urinu područje je aktivnog istraživanja na pacijentima s poznatom ili suspektnom neoplazmom prijelaznog epitela. Dosadašnji rezultati pokazuju kako niti jedan od pronađenih biomarkera nema dovoljnu dijagnostičku pouzdanost, stoga se i dalje prednost daje endoskopskim pretragama (22).

3.2. Staging bolesti

Najčešće korišten sustav za opisivanje proširenosti bolesti je TNM klasifikacija koja obuhvaća, vidljivo iz slike 2, primarni tumor (T), proširenost bolesti u regionalnim limfnim čvorovima (N) te pojavu metastaza (M). Osim prognostičke vrijednosti, o TNM klasifikaciji tumora ovisit će i plan liječenja bolesnika s tumorom bubrežne nakapnice i mokraćovoda (tablica 1) (23).



Slika 2: Procjena primarnog tumora - T staging UTUC-a (prilagođeno prema 24)

Tablica 1. TNM klasifikacija karcinoma bubrežne nakapnice i mokraćovoda (prilagođeno prema 23)

T	Primarni tumor.
TX	Primarni tumor se ne može procijeniti.
T0	Ne postoje dokazi primarnog tumora.
Ta	Neinvazivni papilarni karcinom.
Tis	Carcinoma <i>in situ</i> (CIS).
T1	Tumor invadira subepitelno vezivno tkivo.
T2	Tumor invadira mišićnicu.
T3	Bubrežna nakapnica: tumor zahvaća peripijelično masno tkivo ili bubrežni parenhim. Mokraćovod: tumor zahvaća periureterično masno tkivo.
T4	Tumor invadira okolne organe ili kroz bubreg prodire u sloj masnog tkiva koji obuhvaća bubreg.
N	Zahvaćenost regionalnih limfnih čvorova.
NX	Regionalne limfne čvorove se ne može procijeniti.
N0	Nema metastaza u regionalnim limfnim čvorovima.
N1	Metastaza u solitarnom limfnom čvoru veličine < 2cm.
N2	Metastaza u solitarnom limfnom čvoru veličine 2-5 cm ili u multiplim limfnim čvorovima manjim od 5 cm.
N3	Metastaza u limfnom čvoru veličine > 5 cm.
M	Udaljene metastaze.
MX	Udaljene metastaze se ne mogu procijeniti.
M0	Nema udaljenih metastaza.
M1	Udaljene metastaze.

3.3. Liječenje

3.3.1. Kirurški pristup

Kirurški zahvat je jedini potencijalno izlječiv način liječenja karcinoma prijelaznog epitela gornjeg urotrakta. Razlikujemo radikalni pristup nefroureterektomije od zahvata pošteđenih za bubrege, a izbor metode ovisi o stadiju i gradusu tumora te potencijalnim komorbiditetima bolesnika.

Radikalna nefroureterektomija (RNU) s cirkularnom ekscizijom ureteralnog ušća u mokraćni mjehur u promjeru od 1 cm je standard u liječenju UTUC-a velikih dimenzija i visokog gradusa koji pokazuju znakove invazije u okolne organe (12). Preporuča se i u za multifokalne, recidivirajuće tumore niskog gradusa. Otvorena, laparoscopska i robotom asistirana laparoscopska nefroureterektomija su trenutno korištene operative tehnike. Istraživanja su pokazala da laparoscopski pristup nudi prednosti minimalno invazivne kirurgije (manji gubitak krvi, kraća hospitalizacija i kozmetički prihvatljiviji rezovi), međutim po pitanju dvogodišnjeg i petogodišnjeg preživljenja, nije se uvidjela razlika u odnosu na bolesnike operirane otvorenim zahvatom (25). U konačnici, najvažniji čimbenik u odabiru kirurške tehnike jesu vještine i iskustvo samog kirurga. Ekscizija ipsilateralnog ureteralnog ušća u mokraćni mjehur je nužna za postoperacijski tijek sa što manjim brojem recidiva, jer je upravo to mjesto najčešćeg recidiviranja (26). Postoji nekoliko pristupa eksciziji ureteralnog ušća – ekstravezikalni, transvezikalni i endoscopski. Niti jedan od ova tri pristupa nije pokazao značajne razlike u sveukupnom preživljenju bolesnika, međutim endoscopski se povezuje s nešto višim postotkom lokalnih recidiva mokraćnog mjehura (27). Uz RNU, u bolesnika s tumorom visokog

gradusa i/ili stadija, potrebno je učiniti i disekciju regionalnih limfnih čvorova, jer se status limfnih čvorova pokazao značajnim prognostičkim faktorom.

Prema smjernicama EUA kirurški pristup s poštedom bubrega može se preporučiti za niskorizični karcinom urotela gornjeg urotrakta, pri čemu su karakteristike niskog rizika definirane kao sljedeće: unifokalni tumor, veličine < 2 cm, citološki niski gradus, niski gradus bioptata, bez dokaza invazije na CT urografiji (12). Bolesnik s kompromitiranom bubrežnom funkcijom, solitarnim bubregom, obostranim tumorom, ili nekom drugom medicinski opravdanom kontraindikacijom za nefroureterektomiju, indikacija je za zahvat kojim se štedi bubreg (28). Za bubreg poštedni zahvati koji se danas izvode jesu:

1. Endourološka kirurgija koja podrazumijeva retrogradnu ureterorenoskopsku ablaciju ili resekciju tumora nakapnice ili mokraćovoda koji su lokalizirani i niskog gradusa. Liječenje tumora gornjeg urotrakta ovim pristupom povezuje se s učestalim dodatnim zahvatima u postoperacijskom periodu (29).

2. Distalna ureterektomija s reimplantacijom uretera za distalno lokaliziran tumor niskog gradusa, ali i tumor visokog gradusa, ako je potrebno sačuvati bubreg (29).

3.3.2. Adjuvantna terapija

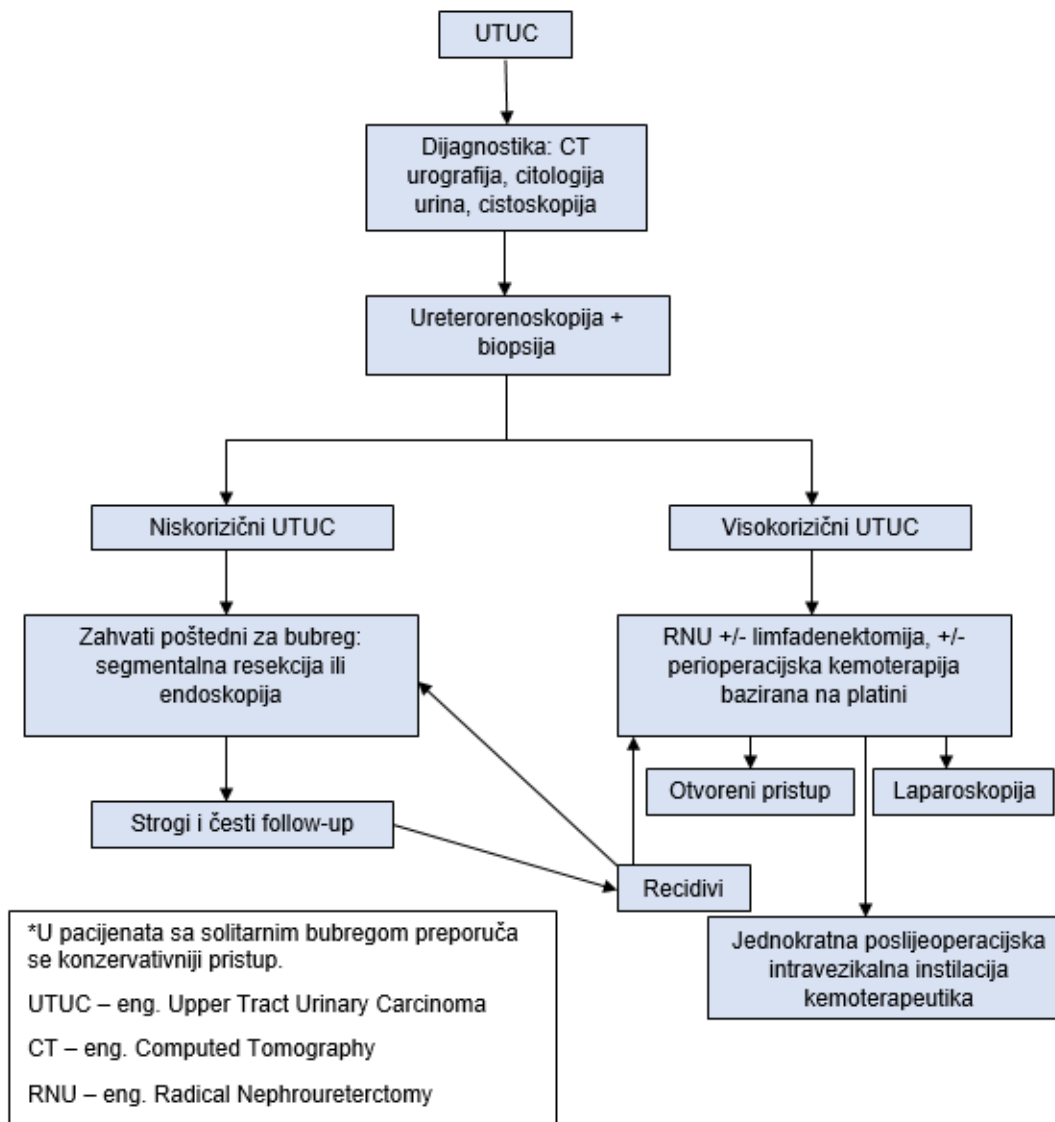
S obzirom na visok rizik od pojave tumora mokraćnog mjehura u bolesnika s UTUC-om, preporuke EUA nalažu, unutar prvih 10 poslijeoperacijskih dana jednokratnu intravezikalnu instilaciju kemoterapeutika (mitomicin C ili pirarubicin) (30). Istraživanja su pokazala da je primjena kemoterapije u bolesnika nakon RNU dovela do smanjenog broja recidiva u mokraćnom mjehuru (31). Iako za sad nema izravnih dokaza koji podupiru upotrebu intravezikalne instilacije kemoterapije u bolesnika liječenih kirurškim zahvatom

poštednim za bubrege, ona se preporuča (30). Trenutno aktualne preporuke u poslijeoperacijskom periodu preporučuju primjenu adjuvantne kemoterapije u bolesnika s tumorom koji je invadirao mišićnicu (pT2 ili više) i/ili zahvatio limfne čvorove. Preporučuje se kombinacija gemcitabina i kemoterapeutika na bazi platine. Ovakav pristup povezuje se s poboljšanim preživljenjem bez bolesti (32). Najveća prepreka u korištenju kemoterapije na bazi platine u potrebnoj dozi je činjenica da bolesnik ima samo jedan bubrege (stanje po radikalnoj nefroureterektomiji), a ista pokazuje izrazitu nefrotoksičnost.

Kod izoliranog in situ karcinoma prijelaznog epitela gornjeg urotakta, može se instilacijom BCG-a u sluznicu pokušati kontrolirati bolest (33). Naime, ovakav pristup je rezerviran za bolesnike u kojih operativni zahvat, kao oblik konačne terapije, nije izvediv.

Čini se da poslijeoperacijska radioterapija nema ulogu u bolesnika kojima je učinjena potpuna resekcija urotelnog karcinoma gornjeg urinarnog trakta (30).

EUA je izdala preporučeni algoritam smjernica u liječenju bolesnika s UTUC-om koji se nalazi na sljedećoj stranici (slika 3).



Slika 3: Preporučene smjernice u liječenju UTUC-a (prilagođeno prema 30)

3.4. Follow-up i prognoza

Zbog učestalih recidiva, bolesnike je potrebno pratiti i do nekoliko godina nakon operacije. Follow-up prema smjernicama EUA (tablica 2) je stroži i nešto češći u bolesnika koji su zadržali bubreg, nego kod onih koji su podlegli radikalnoj nefroureterektomiji.

Tablica 2. Sažetak smjernica za follow-up UTUC-a (prilagođeno prema 30)

Nakon radikalne nefroureterektomije
Tumor niskog rizika
Cistoskopija za tri mjeseca; ako je nalaz negativan, ponoviti ju za devet mjeseci; te jednom godišnje kroz sljedećih 5 godina.
Tumor viskog rizika
Cistoskopija i citološka pretraga urina za tri mjeseca; ako je nalaz negativan, ponavljati pretrage svaka tri mjeseca kroz sljedeće dvije godine; narednih pet godina svakih šest mjeseci; te do kraja života jednom godišnje. CT urografija i CT prsnog koša svakih šest mjeseci prve dvije godine, a potom jednom godišnje.
Nakon operativnog zahvata poštednog za bubreg
Tumor niskog rizika
Cistoskopija i CT urografija za tri i šest mjeseci, potom jednom godišnje sljedećih pet godina. URS za tri mjeseca.
Tumor visokog rizika
Cistoskopija, citološka pretraga urina, CT urografija i CT prsnog koša za tri i šest mjeseci; ponavljati jednom godišnje do kraja života. URS za tri i šest mjeseci.

Prognoza nakon definitivnog liječenja ovisi o stadiju primarnog tumora, kao i pozitivnim ili negativnim regionalnim limfnim čvorovima te patohistološkom gradusu tumora (34). Za sve bolesnike s UTUC-om petogodišnje preživljenje iznosi otprilike 57%. Petogodišnje preživljenje za bolesnike liječene RNU-om ovisi o stadiju bolesti: Tis: 82–100%, Ta: 93–100%, T1: 91–95%, T2: 70–75%, T3: 40–54%, T4: 12–14% (35). Poznato je da karcinome prijelaznog epitela prati rizik od učestalih recidiva, međutim prijavljene

stope recidiva dosta variraju. U studiji iz 2012. godine, Rink i suradnici, izvještavaju o ukupnoj stopi recidiva od 24% na ispitivanoj populaciji koju je činilo 2 494 bolesnika liječenih RNU-om. Otprilike 80% tih bolesnika preminulo je unutar 24 mjeseca od recidiva (36).

4. Rasprava

Unatoč rijetkoj pojavi tumora gornjeg urinarnog sustava (kanalni sustav bubrega i mokraćovod) u općoj populaciji, oni i dalje predstavljaju važan javnozdravstveni problem, ponajviše zbog većinskog udjela zloćudnih tumora. Tumori se dva puta češće javljaju u muškaraca. Posljednjih godina incidencija je u blagom porastu u pojedinim populacijskim skupinama, prvenstveno među starijim osobama, ali i određenim zanimanjima, kao što su pomorci izloženi azbestu na brodovima (37). Jedno od osnovnih svojstava tumora gornjeg urinarnog sustava je multifokalnost. Multifokalnost ili multitopnost (etiologija riječi: lat. fokus – žarište, grč. topos - mjesto) definiramo kao svojstvo tumora da se pojavljuje na različitim mjestima sluznice urosustava u različito vrijeme, neovisno o prethodnom mjestu pojavljivanja ili sprovedenoj odgovarajućoj terapiji. Multifokalno pojavljivanje tumora možemo objasniti izloženošću sluznice istovjetnim kancerogenima te zajedničkim karakteristikama sluznice gornjeg i donjeg urinarnog sustava. Usprkos jednakoj građi sluznice, veća incidencija takvih tumora je u mokraćnom mjehuru radi dulje ekspozicije kancerogenima nego u gornjem traktu (38). Iako su tumori gornjeg urinarnog sustava rjeđi od tumora mokraćnog mjehura oni su u svojoj naravi maligniji (39). Usprkos obilježju multifokaliteta, bilateralni tumori gornjeg urotrakta javljaju se u manje od 2% bolesnika (14). Porast incidencije tumora gornjeg urotrakta se, između ostalog, objašnjava i sustavnim periodičnim pregledima u općoj populaciji, gdje se na temelju UTZ abdomena indicira CT urografija u detektiranju suspektne lezije. Važno je naglasiti da je UTZ abdomena neinvazivna dijagnostička pretraga koja je sklona subjektivnoj interpretaciji te na temelju iste ne možemo donositi definitivne dijagnoze, već indiciramo objektivne, sofisticirane dijagnostičke pretrage – CT urografiju ili MR urotrakta (30). Desetljećima se

u dijagnostici novotvorina urosustava koristila intravenska urografija (IVU), međutim razvojem CT-a, ubrzo je ova dijagnostička pretraga napuštena. Nedostatak CT-a je činjenica da se ne može koristiti za određivanje stadija bolesti, budući da se isto temelji na procjeni dubine invazije samog tumora, a ona se teško može precizno odrediti na snimci. Međutim, prisutnost hidronefroze u kombinaciji s od prije poznatim ili suspektnim tumorom, predstavlja lošiju prognozu, povezanu s uznapredovalim stadijem bolesti (40). Citologija je ograničene vrijednosti u dijagnosticiranju zbog manje osjetljivosti za tumore gornjeg urotrakta u odnosu na tumore mokraćnog mjehura. Ako se ipak koristi u svrhu dijagnosticiranja, uzorak se treba uzeti in situ, na mjestu same lezije uz pomoć ureterorenoskopije (URS) (41). Fleksibilna ureterorenoskopija je visoko učinkovita dijagnostička pretraga, kojom se tumor vizualizira i bioptira. Kao i s CT-om, točno određivanje stadija bolesti je teško i na temelju ureterorenoskopski vođene biopsije, zbog same prirode biopsijskih klješta koja otežava zahvaćanje mišićnice u uzorku. Patohistološki gradus tumora često se koristi za procjenu stadija bolesti s obzirom na to da je većina tumora visokog stupnja također visokog stadija (42). Iako se pojedinci zalažu za korištenje isključivo slikovnih pretraga u dijagnosticiranju, bez uzorka tkiva nije moguće odrediti gradus tumora, a time ni procijeniti stadij i prognozu bolesti. Stoga smjernice za dijagnosticiranje kažu da je potrebno učiniti URS-om vođenu biopsiju u bolesnika sa sumnjom na tumor gornjeg urotrakta (30). Zlatni standard u liječenju bolesnika s tumorom gornjeg urotrakta je radikalna nefroureterektomija s ipsilateralnom ekscizijom intramuralnog dijela uretera. Tradicionalno se koristio otvoreni pristup, međutim razvojem laparoskopije i robotskih operacija, često se odabere i jedna od tih minimalno invazivnih varijanti RNU-a. Do sada se nije uvidjela razlika u dvogodišnjem i petogodišnjem

preživljenju između bolesnika operiranih otvorenim zahvatom i nekom od minimalno invazivnih tehnika (26). Kako bi se smanjio rizik od lokalnih recidiva potrebno je učiniti eksciziju ureteralnog ušća. U bolesnika sa solitarnim bubregom, bilateralnim tumorom gornjeg urotakta ili lošom bubrežnom funkcijom kojoj prijete hemodijaliza, indiciran je kirurški zahvat poštedan za bubreg (30). Iako aktualne smjernice prednost daju RNU, razvojem sve preciznije dijagnostike i terapijskih postupaka nesumnjivo će doći do širenja indikacija za zahvate poštedne za bubreg. Upravo zato, u bolesnika s tumorom niskog gradusa i stadija, može se preporučiti takav zahvat (12). Nekoliko retrospektivnih studija uočilo je da bolesnici liječeni zahvatima poštednim za bubreg imaju značajno viši stupanj preživljenja specifičan za tumor od sveukupnog preživljenja, što se objašnjava komorbiditetima zbog kojih su u konačnici i preminuli, a ne samim tumorom (43-45). Stoga bi i bolesnici sa značajnim komorbiditetima bili izvrsni kandidati za poštedni zahvat kao prvu liniju liječenja. Za postizanje što boljeg preživljenja specifičnog za tumor, u poslijeoperacijskom periodu indicirani su periodični kontrolni pregledi, tzv. „follow-up“. Učestalija i detaljnija obrada se vrši u bolesnicima liječenih zahvatima poštednim za bubreg.

5. Zaključak

Iako je procijenjena incidencija tumora kanalnog sustava bubrega i mokraćovoda niska (2 na 100 000 ljudi u razvijenim zemljama), zbog visokog udjela malignih tumora, njihovo pravovremeno dijagnosticiranje je od iznimne važnosti (11). U više od 95% radi se o karcinomu prijelaznog epitela. Pored neizostavne anamneze, kliničke slike i osnovnih laboratorijskih nalaza, za dijagnosticiranje se koristi kombinacija neinvazivnih laboratorijskih nalaza (sediment urina, urinokultura i citološki pregled urina) te slikovnih pretraga (CT urografija ili MR abdomena), i invazivnih metoda (ureterorenoskopom vođena biopsija). Pozitivan patohistološki nalaz određuje dalju terapiju. Zlatni standard u liječenju je nefroureterektomija, osim iznimno (npr. solitaran bubreg ili bolesnik koji, zbog komorbiditeta, ne bi podnio ovako opsežan zahvat), kad se prednost daje zahvatima pošteđenim za bubreg - endoskopske operacije ili segmentalne resekcije uretera (23). Zbog jednake građe sluznice mokraćnog mjehura i kontralateralnog kanalnog sustava bubrega te mokraćovoda, rizik od ponovnog nastanka tumora je visok, stoga su posije operacije indicirani periodični kontrolni pregledi, tzv. "follow-up" (vrijeme i dijagnostičke metode, korištene u svrhu praćenja, definirane su vrstom operativnog zahvata te stupnjem rizika samog tumora) (30).

6. Sažetak

Urotelni karcinom gornjeg urotrakta je relativno rijedak tumor u usporedbi s urotelnim karcinomom donjeg urotrakta te čini samo 5-10% svih urotelnih novotvorina. Unatoč zajedničkom podrijetlu i histološkim karakteristikama oba entiteta, praksa je pokazala da je, u trenutku postavljanja dijagnoze, karcinom gornjeg urotrakta invazivniji, s lošijom prognozom, te petogodišnjom stopom smrtnosti od 23%. Najčešći simptom s kojim se prezentira bolesnik, a koji se javlja u čak 70-80% slučajeva, je makro- ili mikrohematurija. U oko 25% bolesnika, kao vodeći simptom, se javlja bol u lumbalnoj regiji, dok je prezentacija palpabilne abdominalne mase vrlo rijetka. Kompjutorizirana tomografija (CT) urografija pokazuje visoku specifičnost i senzitivnost za dijagnosticiranje karcinoma gornjeg urotrakta, ali je njezina vrijednost ograničena u stagingu bolesti. Fleksibilna ureterorenoskopija s biopsijom također je izrazito precizna dijagnostička metoda, međutim, slično kao kod CT-a, i ona pokazuje ograničenja u stagingu. Ipak, Europsko udruženje urologa preporučuje izvođenje ureteroskopom vođene biopsije kod svih pacijenata sa sumnjom na karcinom gornjeg urotrakta. Do danas, zlatnim standardom u liječenju ovih bolesnika pokazala se radikalna nefroureterektomija (RNU), osim u bolesnika s jednim bubregom, kada je indicirano liječenje metodama poštednim za bubreg.

Ključne riječi: Gornji urotrakt, Hematurija, Nefroureterektomija, Ureteroskopija, Urotelni karcinom

7. Summary

Upper tract urothelial carcinoma, in comparison to urothelial carcinoma of the lower urinary tract, is not that common. It accounts for under 10% of all urothelial neoplasms. Despite the common origin and histological characteristics of both entities, practice has shown that, at diagnosis, upper tract carcinoma is more invasive, hence the poorer outcome, and a five-year mortality rate of 23%. The most common symptom, that is present in 70-80% of cases, is macro- or microhematuria. In about 25% of patients, pain in the lumbar region occurs as the leading symptom, while the presentation of palpable abdominal mass is very rare. Computed tomography (CT) urography shows high specificity and sensitivity for diagnosing upper tract carcinoma, but its value is limited in staging. Flexible ureterorenoscopy followed by biopsy is also highly effective diagnostic method. However, similar to the CT, it also shows limitations when it come to staging. Nevertheless, the European Association of Urologists recommends performing ureteroscopic biopsies when upper tract cancer is suspected. To date, radical nephroureterectomy (RNU) has proven to be the gold standard when treating these patients. For solitary kidney patients and those that could not withstand such a radical surgery, kidney-sparing methods are indicated.

Keywords: Hematuria, Nephroureterectomy, Upper tract, Ureteroscopy, Urothelial carcinoma

8. Literatura

- (1) Sadler TW. Langmanova Medicinska embriologija. Prijevod desetog izdanja. Zagreb: Školska knjiga; 2009.
- (2) Doctordphd.com [Internet]. Urinary System | Embryology - A Web Site. [citirano 24.5.2022.]. Dostupno na: <http://www.doctordphd.com/page/page-25/#overview>
- (3) Križan Z. Kompendij anatomije čovjeka. 3. izd. 3. dio, Pregled građe grudi, trbuha, zdjelice, noge i ruke: za studente opće medicine i stomatologije. Zagreb: Školska knjiga; 1997.
- (4) Waschke J, Backers TM, Paulsen F. Sobotta Anatomy Textbook. First Edition. Munich: Elsevier; 2019.
- (5) Singh I. Textbook of Human Histology. Sixth Edition. New Delhi: Jitendar P Vij, 2011.
- (6) Junqueira LC, Carneiro J. Osnove histologije: udžbenik i atlas prema desetome američkome izdanju. Zagreb: Školska knjiga; 2005.
- (7) Guyton AC, Hall JE. Medicinska fiziologija – udžbenik, 13.izdanje. Zagreb: Medicinska naklada; 2017.
- (8) Kyle A Richards, Jarrard DF et al. Urothelial Tumors of the Renal Pelvis and Ureters. U: Medscape, Schwartz BF ed. Medscape [Internet]. Madison, WI: Medscape; 2020. [citirano 5.5.2022.]; Dostupno na: <https://reference.medscape.com/>
- (9) Fučkar Ž., Španjol J. i sur. Urologija II. (specijalni dio). Rijeka: Medicinski fakultet Sveučilišta u Rijeci; 2013.
- (10) Presman D, Ehrlich L. Metastatic tumors of the ureter. J Urol. 1948 Mar; 59(3):312-25.

(11) Raman JD, Messer J, Sielatycki JA, Hollenbeak CS. Incidence and survival of patients with carcinoma of the ureter and renal pelvis in the USA, 1973-2005. *BJU Int.* [Internet]. 3.9.2010. [citirano 5.5.2022.]; 2011; 107(7):1059-64. Dostupno na: <https://bjui-journals.onlinelibrary.wiley.com/>

(12) Rouprêt M, Babjuk M, Compérat E, Zigeuner R, Sylvester RJ, Burger M, et al. European Association of Urology Guidelines on Upper Urinary Tract Urothelial Carcinoma: 2017 Update. *European Urology.* [Internet]. 1.9.2017. [citirano 8.5.2022.]; 2018; 73 (1): 111-122. Dostupno na : <https://www.europeanurology.com/>

(13) Chaudry MA, Winslet MC. *Surgical Oncology (Oxford Specialist Handbooks in Surgery).* [Internet]. 1st edition. Oxford University Press (UK); 2011 - [citirano 8.5.2022.] Dostupno na: <https://oxfordmedicine.com/>

(14) Holmäng S, Johansson SL. Synchronous bilateral ureteral and renal pelvic carcinomas: incidence, etiology, treatment and outcome. *Cancer.* [Internet]. 22.6.2004. [citirano 8.5.2022.]; 2004; 101(4):741-7. Dostupno na: <https://acsjournals.onlinelibrary.wiley.com/>

(15) Galešić K, Morović-Vergles J, Jelaković B. Nesteroidni antireumatici i bubreg. *Reumatizam.* 2005; 52(2):61-66. Croatian.

(16) Grollman AP, Shibutani S, Moriya M, Miller F, Wu L, Moll U, et al. Aristolochic acid and the etiology of endemic (Balkan) nephropathy. *Proc Natl Acad Sci USA.* [Internet]. 9.7.2007. [citirano 13.5.2022.]; 2007; 104(29):12129-34. Dostupno na: <https://www.pnas.org/>

- (17) Watson P, Vasen HFA, Mecklin JP, Bernstein I, et al. The risk of extra-colonic, extra-endometrial cancer in the Lynch syndrome. U: PubMed Central [Internet]. 2008. [citirano 13.5.2022.]; Dostupno na: <https://pubmed.ncbi.nlm.nih.gov/>
- (18) Petros FG. Epidemiology, clinical presentation, and evaluation of upper-tract urothelial carcinoma. U: PubMed Central [Internet]. 2020. [citirano 13.5.2022.]; Dostupno na: <https://pubmed.ncbi.nlm.nih.gov/>
- (19) Brien JC, Shariat SF, Herman MP, Ng CK, Scherr DS, Scoll B, et al. Preoperative hydronephrosis, ureteroscopic biopsy grade and urinary cytology can improve prediction of advanced upper tract urothelial carcinoma. Journal of Urology [Internet]. 15.5.2010. [citirano 13.5.2022.]; 2010; 184 (1): 69-73. Dostupno na: <https://www.auajournals.org/>
- (20) Zattoni F, Incerti E, Dal Moro F, Moschini M, Castellucci P, Panareo S, Picchio M, et al. 18F-FDG PET/CT and Urothelial Carcinoma: Impact on Management and Prognosis- A Multicenter Retrospective Study. U: PubMed Central [Internet]. 2019. [citirano 15.5.2022.]; Dostupno na: <https://pubmed.ncbi.nlm.nih.gov/>
- (21) Huang SY, Ahrar K, Gupta S, Wallace MJ, Ensor JE, Krishnamurthy S, et al. Safety and diagnostic accuracy of percutaneous biopsy in upper tract urothelial carcinoma. BJU Int. [Internet]. 6.6.2014. [citirano 15.5.2022.]; 2015, 115 (4): 625-32. Dostupno na: <https://bjui-journals.onlinelibrary.wiley.com/>
- (22) Miyake M, Owari T, Hori S, Nakai Y, Fujimoto K. Emerging biomarkers for the diagnosis and monitoring of urothelial carcinoma. U: PubMed Central [Internet]. 2018. [citirano 16.5.2022.]; Dostupno na: <https://pubmed.ncbi.nlm.nih.gov/>

(23) Brierley JD, Gospodarowicz MK, Wittekind C, editors. TNM Classification of Malignant Tumours. [Internet]. 8th ed. Hoboken (NJ): Wiley Blackwell (US); 2016- [citirano 16.5.2022.] Dostupno na: <https://onlinelibrary.wiley.com/>

(24) Honda Y, Nakamura Y, Teishima J, et al. Clinical staging of upper urinary tract urothelial carcinoma for T staging: Review and pictorial essay. *Int J Urol*. [Internet]. 4.8.2019. [citirano 17.5.2022.]; 2019;26(11):1024-1032.

Dostupno na: <https://onlinelibrary.wiley.com/>

(25) Ni S, Tao W, Chen Q, et al. Laparoscopic versus open nephroureterectomy for the treatment of upper urinary tract urothelial carcinoma: a systematic review and cumulative analysis of comparative studies. *Eur Urol*. [Internet]. 16.2.2012. [citirano 17.5.2022.]; 2012;61(6):1142-53. Dostupno na: <https://www.europeanurology.com/>

(26) Fiuk JV, Schwartz BF. Upper tract urothelial carcinoma: Paradigm shift towards nephron sparing management. *World J Nephrol*. [Internet]. 3.6.2016. [citirano 17.5.2022.]; 2016;5(2):158-165. Dostupno na: <https://www.wjgnet.com/2220-6124/index.htm>

(27) Xylinas E, Rink M, Cha EK, Clozel T, et al. Impact of distal ureter management on oncologic outcomes following radical nephroureterectomy for upper tract urothelial carcinoma. *Eur Urol*. [Internet]. 7.5.2012. [citirano 17.5.2022.]; 2014;65:210–217. Dostupno na: <https://www.europeanurology.com/>

(28) Krambeck AE, Thompson RH, Lohse CM, et al. Imperative indications for conservative management of upper tract transitional cell carcinoma. *U: PubMed* [Internet]. 2007. [citirano 19.5.2022.]; Dostupno na: <https://pubmed.ncbi.nlm.nih.gov/>

- (29) Thompson RH, Krambeck AE, Lohse CM, et al. Endoscopic management of upper tract transitional cell carcinoma in patients with normal contralateral kidneys. U: PubMed [Internet]. 2008. [citirano 19.5.2022.]; Dostupno na: <https://pubmed.ncbi.nlm.nih.gov/>
- (30) Rouprêt M, Babjuk M, Burger M, Capoun O, Cohen D, et al. European Association of Urology Guidelines on Upper Urinary Tract Urothelial Carcinoma: 2020 Update. European Urology. [Internet]. 24.6.2020. [citirano 19.5.2022.]; 2021; 79(1):62-79. Dostupno na: <https://www.europeanurology.com/>
- (31) O'Brien T, Ray E, Singh R, et al. Prevention of bladder tumours after nephroureterectomy for primary upper urinary tract urothelial carcinoma: a prospective, multicentre, randomised clinical trial of a single postoperative intravesical dose of mitomycin C (the ODMIT-C Trial). Eur Urol. [Internet]. 13.6.2011. [citirano 19.5.2022.]; 2011; 60:703. Dostupno na: <https://www.europeanurology.com/>
- (32) Birtle A, Johnson M, Chester J, et al. Adjuvant chemotherapy in upper tract urothelial carcinoma (the POUT trial): a phase 3, open-label, randomised controlled trial. Lancet. [Internet]. 5.3.2020. [citirano 20.5.2022.]; 2020;395(10232):1268-1277. Dostupno na: <https://www.thelancet.com/journals/lancet/home>
- (33) Giannarini G, Kessler TM, et al. Antegrade perfusion with bacillus Calmette-Guérin in patients with non-muscle-invasive urothelial carcinoma of the upper urinary tract: who may benefit? U: PubMed [Internet]. 2011. [citirano 20.5.2022.]; Dostupno na: <https://pubmed.ncbi.nlm.nih.gov/>
- (34) Jeldres C, Sun M, Lughezzani G, Isbarn H, Shariat SF, et al. Highly predictive survival nomogram after upper urinary tract urothelial carcinoma. U: PubMed [Internet]. 2010. [citirano 20.5.2022.]; Dostupno na: <https://pubmed.ncbi.nlm.nih.gov/>

- (35) Abouassaly R, Alibhai SMH, Shah N, Timilshina N, Fleshner N, Finelli A. Troubling outcomes from population-level analysis of surgery for upper tract urothelial carcinoma. *Urology* 2010, 76 (4): 895-901
- (36) Rink M, Sjoberg D, Comploj E, Margulis V. et al. Risk of cancer-specific mortality following recurrence after radical nephroureterectomy. *Annals of Surgical Oncology* 2012, 19 (13): 4337-44
- (37) Soualhi, A., Rammant, E., George, G. et al. The incidence and prevalence of upper tract urothelial carcinoma: a systematic review. *BMC Urol* 21, [Internet]. 17.8.2021. [citirano 21.5.2022.]; 110 (2021). Dostupno na: <https://bmcurol.biomedcentral.com/>
- (38) Yaxley JP. Urinary tract cancers: An overview for general practice. *J Family Med Prim Care*. 2016; 5(3):533-538.
- (39) Sanguedolce F, Cormio L. The complex relationship between upper urinary tract and bladder cancer: clinical and predictive issues. *Transl Androl Urol*. [Internet]. 7.5.2018. [citirano 21.5.2022.]; 2018;7(Suppl 2):S248–51.
Dostupno na: <https://tau.amegroups.com/>
- (40) Van Der Molen AJ, Cowan NC, Mueller-Lisse UG, Nolte-Ernsting CC, Takahashi S, Cohan RH. CT urography: definition, indications and techniques. A guideline for clinical practice. *Eur Radiol*. 2008; 18:4–17.
- (41) Messer J, Shariat SF, Brien JC, Herman MP, Ng CK, Scherr DS, Scoll B, Uzzo RG, Wille M, Eggener SE, et al. Urinary cytology has a poor performance for predicting invasive or high-grade upper-tract urothelial carcinoma. *BJU Int*. 2011;108:701–705.

(42) Abouassaly R, Alibhai SM, Shah N, Timilshina N, Fleshner N, Finelli A. Troubling outcomes from population-level analysis of surgery for upper tract urothelial carcinoma. *Urology*. 2010;76:895–901.

(43) Fajkovic H, Klatter T, Nagele U, Dunzinger M, Zigeuner R, Hübner W, Remzi M. Results and outcomes after endoscopic treatment of upper urinary tract carcinoma: the Austrian experience. *World J Urol*. [Internet]. 27.9.2012. [citirano 23.5.2022.]; 2013; 31:37–44. Dostupno na: <https://link.springer.com/article/10.1007/s00345-012-0948-4>

(44) Patel A, Soonawalla P, Shepherd SF, Dearnaley DP, Kellett MJ, Woodhouse CR. Long-term outcome after percutaneous treatment of transitional cell carcinoma of the renal pelvis. *J Urol*. [Internet]. 11.9.2018. [citirano 23.5.2022.]; 1996;155:868–874. Dostupno na: <https://www.auajournals.org/>

(45) Clark PE, Strem SB, Geisinger MA. 13-year experience with percutaneous management of upper tract transitional cell carcinoma. *J Urol*. [Internet]. 11.9.2018. [citirano 23.5.2022.]; 1999;161:772–775. Dostupno na: <https://www.auajournals.org/>

9. Životopis

Iva Bukša rođena je 23. ožujka 1998. godine u Rijeci. Završila je Osnovnu školu Zamet u Rijeci (2004.-2012.). Pohađala je Osnovnu glazbenu školu Ivana Matetića Ronjgova u Rijeci, smjer flauta, u periodu od 2006. do 2012. godine. Školovanje je nastavila u Gimnaziji Andrije Mohorovičića Rijeka gdje je opći smjer završila s odličnim uspjehom. Sudjelovala je na županijskim natjecanjima iz geografije, na kojima je osvojila drugo mjesto nekoliko puta. Za vrijeme srednjoškolskog obrazovanja, djelovala je kao aktivni član Gradske glazbe „Trsat“ i volontirala u projektu „Teta pričalice“ na Klinici za pedijatriju Kliničkog bolničkog centra Rijeka. Godine 2016. upisala je Integrirani preddiplomski i diplomski sveučilišni studij medicine na Medicinskom fakultetu u Rijeci. Za vrijeme studija odradila je praksu u bolnici Herlev u Kopenhagenu. Djelovala je u udruzi CROMSIC u sklopu Medicinskog fakulteta, a zahvaljujući istoj je bila na studentskoj razmjeni u Pragu, u Vojnoj Sveučilišnoj Bolnici. Tijekom studija, pet godina je bila demonstrator na Zavodu za anatomiju. Sudjelovala je u organizaciji studentskog dijela 8.hrvatskog kongresa o debljini, na kojem je izlagala i svoj istraživački rad za koji je i nagrađena.