

Klinička forenzička medicina u teoriji i praksi

Morić, Nikolina

Master's thesis / Diplomski rad

2022

Degree Grantor / Ustanova koja je dodijelila akademski / stručni stupanj: **University of Rijeka, Faculty of Medicine / Sveučilište u Rijeci, Medicinski fakultet**

Permanent link / Trajna poveznica: <https://um.nsk.hr/um:nbn:hr:184:406657>

Rights / Prava: [In copyright](#)/[Zaštićeno autorskim pravom.](#)

Download date / Datum preuzimanja: **2024-07-18**



Repository / Repozitorij:

[Repository of the University of Rijeka, Faculty of Medicine - FMRI Repository](#)



SVEUČILIŠTE U RIJECI

MEDICINSKI FAKULTET

INTEGRIRANI PREDDIPLOMSKI I DIPLOMSKI

SVEUČILIŠNI STUDIJ MEDICINE

Nikolina Morić

KLINIČKA FORENZIČKA MEDICINA U TEORIJI I PRAKSI

Diplomski rad

Rijeka, 2022.

SVEUČILIŠTE U RIJECI

MEDICINSKI FAKULTET

INTEGRIRANI PREDDIPLOMSKI I DIPLOMSKI

SVEUČILIŠNI STUDIJ MEDICINE

Nikolina Morić

KLINIČKA FORENZIČKA MEDICINA U TEORIJI I PRAKSI

Diplomski rad

Rijeka, 2022.

Mentor rada: Prof. dr. sc. Dražen Cuculić, dr. med.

Diplomski rad ocjenjen je dana _____ u/na _____

_____, pred povjerenstvom u sastavu:

1. Izv. prof. dr. sc. Valter Stemberga, dr. med.

2. Prof. dr. sc. Dražen Kovač, dr. med.

3. Doc. dr. sc. Dora Fučkar Čupić, dr. med.

Rad sadrži 39 stranica, 7 slika i 42 literaturnih navoda.

ZAHVALA

Zahvaljujem mom mentoru prof. dr. sc. Draženu Cuculiću na vrhunskim idejama, strpljenju, smijehu, pomoći i druženju prilikom pisanja ovog diplomskog rada. Hvala cijelom kolektivu Zavoda za sudsku medicinu i kriminalistiku na odličnoj atmosferi.

Posebno hvala mojoj obitelji i prijateljima koji su cijelo vrijeme bili uz mene i onima koji više nisu sa nama.

Najveće hvala mojim roditeljima Sanji i Antoniu te mojoj Belici i Ribeku koji su bezuvjetno vjerovali u mene i bez čije ljubavi, potpore i razumijevanja ništa od ovog ne bi bilo moguće.

“Be the person your dog thinks you are”

SADRŽAJ

1. UVOD	1
2. SVRHA RADA	3
3. DOKUMENTIRANJE DOKAZA	4
4. FORENZIČKA FOTOGRAFIJA	9
5. SEKSUALNO ZLOSTAVLJANJE	12
6. FIZIKALNI I GINEKOLOŠKI PREGLED ŽRTVE	14
7. PRIKUPLJANJE I OSIGURAVANJE DOKAZA	15
7.1. Pravilno pakiranje uzorkovanih dokaza	16
7.2. Uzorci krvi i urina	17
7.3. Prikupljanje uzoraka odjeće	18
7.4. Prikupljanje uzoraka kože	18
7.5. Alternativni izvori svjetlosti	19
7.6. Detekcija sline	19
7.7. Prikupljanje uzoraka kose	20
7.7.1. Uzorci dlake koji ne pripadaju žrtvi	20
7.8. Prikupljanje uzoraka noktiju	20
7.9. Prikupljanje uzoraka usne šupljine	21
7.9.1. Bukalni brisevi	21
7.9.2. Oralni brisevi (usta)	21
7.9.3. Perioralni brisevi (usne)	22
7.9.4. Oralna sredstva za ispiranje	22
7.10. Prikupljanje uzoraka ženskog spolovila	22
7.10.2. Krvarenje	23
7.10.3. Uzorci urina	24
7.10.4. Sjemena tekućina	24
7.10.5. Spekulum	24
7.11. Prikupljanje uzoraka muškog spolovila	24
7.11.1. Perianalno područje i analni kanal	25
7.12. Prezervativi i lubrikanti	26
7.13. Analiza krvi i urina	27
7.14. Vrijeme proteklo od spolnog odnosa	28
7.15. Profilaksa nakon spolnog napada	29
7.15.1. Trudnoća	29
7.15.2. Profilaksa spolno prenosivih bolesti	29
8. RASPRAVA	30
9. ZAKLJUČAK	31

10. SAŽETAK	32
11. SUMMARY	33
12. LITERATURA	34
13. ŽIVOTOPIS	39

1. UVOD

Klinička forenzička medicina je grana sudske medicine koja primjenjuje klinička znanja i vještine kako bi se provela procjena stanja živih osoba u kontekstu provođenja pravnih, pravosudnih i policijskih postupaka. Svojim djelovanjem povezuje zdravstvenu, pravosudnu i policijsku djelatnost. Glavna područja rada kliničke forenzičke medicine obuhvaćaju sudskomedicinske, odnosno kliničke preglede žrtava spolnog ili fizičkog nasilja, kaznenog napada, zlostavljanja ili zanemarivanja te nasilja u obitelji. Osim ovih glavnih područja na koja je orijentirana, klinička forenzička medicina bavi se i sudskomedicinskim pregledom sudionika u prometnim nesrećama (pregled ozlijeđenih putnika, vozača, pješaka), procjenom sposobnosti osoba koje bi trebale biti pritvorene ili podvrgnute ispitivanju, određivanjem dobi osoba bez valjanih osobnih dokumenata, pregledom ozljeda nanesenih samoozljeđivanjem, vještačenjem mentalne sposobnosti, ispitivanjem vozačke (ne)sposobnosti osoba pod utjecajem alkohola i/ili droge, zdravstvenom zaštitom policijskih službenika, vještačenjem medicinske dokumentacije i tumačenjem rana i ozljeda (prepoznavanje obrambenih ili napadačkih ozljeda, procjena težine tjelesne ozljede, medicinsko-pravna rekonstrukcija okolnosti i tijeka događaja, otkrivanje vrste oružja kojim je ozljeda nanesena), iznošenjem medicinskih dokaza na sudu, vještačenjem tjelesne sposobnosti za rad, zdravstvenom njegoj pritvorenika (kratkotrajni pritvor u policiji ili dugotrajni pritvor u zatvoru). Klinička forenzička medicina obuhvaća širok spektar djelatnosti koje obično obavljaju liječnici različitih specijalizacija, a uključuje specijaliste sudske medicine, psihijatrije, hitne medicine, pedijatrije, ginekologije i druge (1). Postoje razlike, kako u organizaciji rada kliničke forenzičke ambulante tako i u samom pristupu, obradi i pravima žrtava fizičkog i seksualnog nasilja, ovisno od države do države. Kako bi se postupak obrade standardizirao i žrtvama omogućila bolja zaštita i pristup informacijama, Europski parlament i Vijeće usvojili su

Direktivu 2012/29/EU o uspostavi minimalnih standarda za prava, potporu i zaštitu žrtava kaznenih djela (2).

2. SVRHA RADA

Klinička forenzička medicina obuhvaća širok spektar djelatnosti i objedinjuje zdravstvenu, pravosudnu i policijsku struku. Središte djelovanja stavljeno je na pregled živih ljudi koji su postali žrtvama obiteljskog ili seksualnog nasilja, silovanja, zanemarivanja i drugih negativnih pojava u društvu. Osim pregleda žrtava, veoma važan segment je i prikupljanje i obrada dokaza koji mogu poslužiti u kasnijem sudskom procesu.

Svrha ovoga rada je ukazati na važnost i ulogu kliničke forenzičke medicine kao veoma bitne sastavnice zdravstvenog sustava.

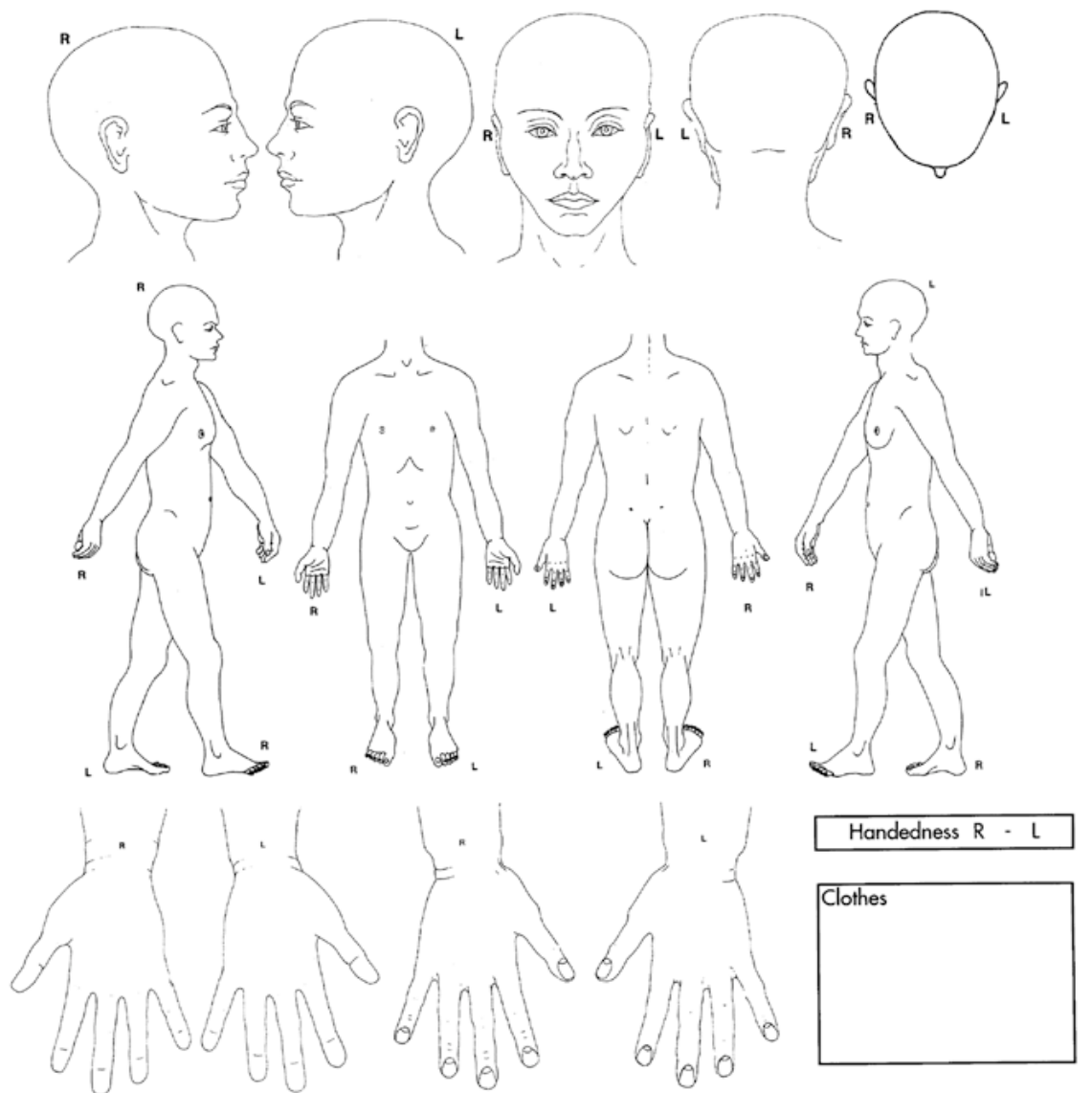
3. DOKUMENTIRANJE DOKAZA

Jedna od najvažnijih funkcija svakog zdravstvenog djelatnika (liječnika, medicinske sestre ili bolničara) je sposobnost procjene, dokumentiranja i tumačenja vidljivih ozljeda, rana, kožnih tragova ili ožiljaka, koji su možda nastali kao posljedica traume ili nasilja (3).

Iako bi svaki liječnik trebao posjedovati vještinu procjene i prepoznavanja ozljeda, danas često brojne ozljede ostaju neprepoznate i nedokumentirane budući da se ovoj vještini ne posvećuje dovoljno vremena tijekom školovanja na medicinskim fakultetima nego se time bave isključivo specijalisti sudske medicine. Pedijatri, liječnici primarne zdravstvene zaštite, ginekolozi i specijalisti hitne medicine primjeri su onih “neforenzičkih” specijalista koji mogu liječiti pacijente s ozljedama koje bi mogle postati predmet rasprave u sudskim postupcima. Ključ za odgovarajuću procjenu i dokumentiranje ozljede je primjena rutinskih medicinskih postupaka, a to su uzimanje odgovarajuće anamneze od pacijenta (ili podnositelja pritužbe ili osumnjičenika) i poduzimanje odgovarajućeg fizikalnog pregleda (3).

Prilikom zaprimanja osobe kod koje postoji sumnja na zlostavljanje, potrebno je temeljito obaviti fizikalni pregled žrtve i adekvatno dokumentirati sve uočene dokaze koji bi kasnije mogli biti relevantni u sudskom postupku. Treba uzeti u obzir to, da se kod osoba koje su životno ugrožene zadobivenim ozljedama, pružanjem medicinske skrbi neposredno nakon prijema mogu izgubiti vrijedni forenzički dokazi nastali u vrijeme nanošenja ozljede. Anamnezu je potrebno pravovremeno zabilježiti, jasno i nedvosmisleno te izbjegavati stručne termine, no ukoliko je neophodno korištenje stručnog termina, isti je potrebno objasniti kako bi bio razumljiv i osobama nemedicinske struke. Važno je dokumentirati vrijeme u kojem je rečeno da se ozljeda dogodila jer pojava ozljede nakon napada ovisi o vremenu. Svaku ozljedu, kožni trag ili ožiljak treba razmotriti zasebno te za svaku ozljedu treba tražiti određene vremenske okvire. Različiti svjedoci mogu dati proturječne iskaze – uloga zdravstvenog radnika nije utvrditi koji je iskaz nužno istinit, već koristiti medicinsko znanje

primijenjeno na predočene dokaze kako bi pomogao sudu u utvrđivanju istinitog iskaza (3). Osim samog fizikalnog pregleda, potrebno je procijeniti postoji li potreba za uzimanjem uzoraka krvi za dokazivanje prisutnosti droga i/ili alkohola, urina, kose, brisa spolnih organa, ginekološkog pregleda i slično. Kako bi se objektivizirali uočeni dokazi, potrebno ih je zabilježiti u obrazac koji sadrži osnovne podatke o pregledanoj osobi te ih također unijeti u dijagrame i skice tijela. Relevantne informacije koje bi trebale biti uzete u obzir prilikom procjene ozljede uključuju podatke o lokalizaciji, obliku, vrsti, veličini, boji, starosti ozljede, postoji li ograničenje pokreta i/ili bolnost te vremenski okvir nastanka ozljede. Svi značajni nalazi moraju biti zabilježeni i njihova lokacija definirana u odnosu na lako prepoznatljive oznake ili fiksne dijelove tijela (npr. srednja linija i udaljenost od potplata u uspravnom položaju). Veličinu i oblik svake rane treba detaljno odrediti preciznim mjerenjem pomoću ravnala ili mjerne trake. Ako postoji mnoštvo rana, korisno je grupirati ih prema njihovoj vrsti i težini ili prema njihovoj lokaciji unutar anatomskih regija (1). Od velike koristi je i fotografiranje samih ozljeda, budući da pravilno dokumentiranje može poslužiti kao nepobitan dokaz u sudskom postupku. Naravno, prije samog snimanja ozljeda, potrebno je od pacijenta dobiti pristanak, bilo pisani ili usmeni. Prilikom pregleda je potrebno obratiti pažnju na vrstu odjeće koja se nosi (npr. košulja dugih rukava, kožna jakna, prsluk, haljina) jer odjeća može promijeniti očekivanu prirodu ozljede pa je potrebno napomenuti da li je u trenutku napada bilo oštećenja na odjeći (3).



No other injuries observed or complained of Time of injury Time of photographs

Samples taken:

.../1-	at	h	.../4-	at	h	.../7-	at	h
.../2-	at	h	.../5-	at	h	.../8-	at	h
.../3-	at	h	.../6-	at	h	.../9-	at	h

Additional samples:.....

Given to.....**at**.....**h**

I consent* to a full examination and/or taking of samples and/or taking of photographs for educational purposes including publication in scientific & medical journals, books and all other media including electronic and am aware that formal reports/statements may be prepared from these notes for police, court and other purposes, and I consent to such reports/statements being made: * delete as appropriate

Name
Signed

Witness (name and signature)

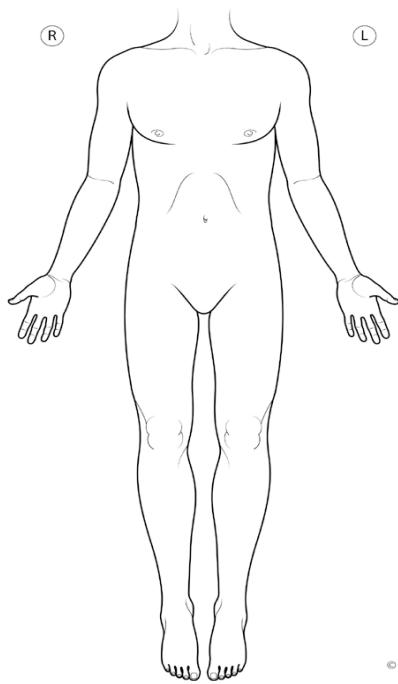
.....

Slika 1. : Primjer tjelesnog dijagrama za bilježenje ozljeda i podataka

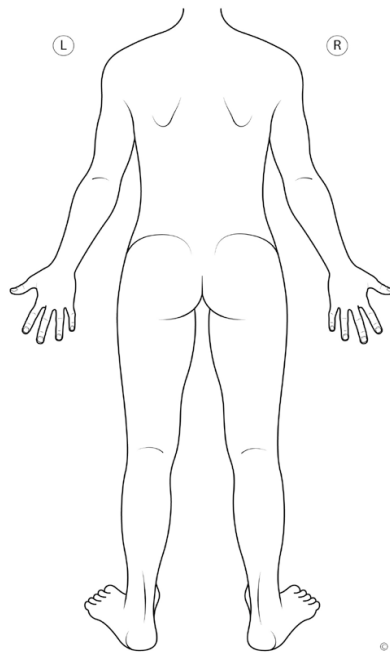
Izvor: In Stark, M. (2020). Clinical forensic medicine: A physician's guide.

Subject Name
Examiner Name
Date of Examination
Time of Examination
Reference Number

Subject Name
Examiner Name
Date of Examination
Time of Examination
Reference Number



© JJ Payne-James 2019

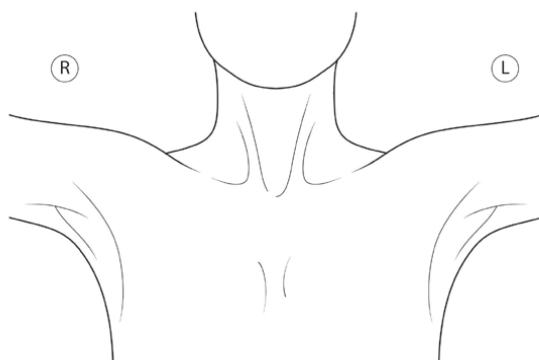


© JJ Payne-James 2019

Slika 2.: Primjer tjelesnog dijagrama, trup i ekstremiteti sprijeda i straga

Izvor: In Stark, M. (2020). Clinical forensic medicine: A physician's guide.

Subject Name
Examiner Name
Date of Examination
Time of Examination
Reference Number



Slika 3.: Primjer tjelesnog dijagrama, prsište sprijeda

Izvor: In Stark, M. (2020). Clinical forensic medicine: A physician's guide.

Forensic Medical Assessment (this is not a statement/report for court)		Reference #		
Forename	Family Name		Consent XM	St
Reason for XM: Detain	Interview	Charge	Other	Mental Health
Sexual	Location		Date	Arrival
Start XM	Finish XM	Chaperone		
Date of Birth	Employment	Marital Status	Ethnicity	
Address		Alleged Offence		
History	Risk Assessment	Education/Family/Social/Development		
R /Allergies /Sickle cell	Cell/Examination Room	First language/country of origin/interpreter		
PMH/PSH/Assault	Drugs/alcohol/cigarettes			
PPH/Self Harm	Drugs (within 24h)			
PGH	Alcohol (within 24h)			
Injuries - restraint - assault - police				
Demeanour	Appearance	Gait	Speech	Orientation: Time Location Reason
CVS	Temperature	Mental state		
BP S/D		Behaviour		
RS	Glucose	Mood	Previously Assessed (Y/N)	
AS		Speech (form)	Previous Arrest Information (Y/N)	
NS	O ₂	Thought Content	Summary Care Record (or equivalent) (Y/N)	
Scars/DF	GCS KO	Auditory/Visual Hallucinations		
Skin		Abnormal Beliefs/Experiences		
Vision		Delusions		
		MMSE Score		
		Substances		
		Nystagmus	Gooseflesh	
		FN	Needletracks	
		FF	Rhinorrhea	
		Rombergism (30 sec)	Lacrimation	
		OL	Yawning	
		HT	Pupils	
		RD	Other	
		Sweating	Nausea/vomiting	
		Tremor	Alcohol	
Summary/ Management		Risk: Raised Standard		
		CCTV (Y/N) L 1 2 3 4		
(Boxes and headings are for guidance only and need not be filled in or completed)				
© JJPayne-James 2019				

Slika 4.: Primjer obrasca za unos podataka prilikom pregleda žrtve

Izvor: In Stark, M. (2020). Clinical forensic medicine: A physician's guide.

4. FORENZIČKA FOTOGRAFIJA

Forenzička fotografija ima jednu primarnu svrhu, a to je dokumentiranje kliničkih nalaza (3). Iako je slična medicinskoj fotografiji, treba uzeti u obzir da je forenzička fotografija snimljena prvenstveno iz pravnih razloga kako bi poslužila kao dokaz u sudskom procesu, stoga je važno da dobivene snimke budu detaljne i pravilno snimljene (4).

Kako bi se snimanje forenzičke fotografije standardiziralo te cijeli postupak olakšao, izrađene su smjernice „PICS Working Group Guidelines on photography“ od strane „The Faculty of Forensic & Legal Medicine of the Royal College of Physicians“. Prema smjernicama, preporuča se da kliničar, odnosno osoba koja će snimati fotografije, prođe edukaciju kojom će se adekvatno pripremiti za posao. Zdravstvena ustanova u kojoj se provodi pregled žrtve i bilježenje dokaza trebala bi imati unaprijed definirane proceduralne postupke prema kojima se postupka kako bi se izbjegli mogući nesporazumi ili pogreške prilikom postupanja. Neprihvatljivo je da kliničar izvodi bilo kakve dijagnostičke ili terapijske postupke na pacijentu bez njegova pristanka, što je u Hrvatskoj definirano Zakonom o zaštiti prava pacijenata (NN 169/04, 37/08), prema čl.6.: „Pravo na suodlučivanje pacijenta obuhvaća pravo pacijenta na obaviještenost i pravo na prihvaćanje ili odbijanje pojedinoga dijagnostičkog, odnosno terapijskog postupka.“. U slučaju da se radi o maloljetnoj osobi ili osobi koja ne može dati samostalno pristanak, tada pristanak prema čl.17. može dati skrbnik : „Za pacijenta koji nije pri svijesti, za pacijenta s težom duševnom smetnjom te za poslovno nesposobnog ili maloljetnog pacijenta, osim u slučaju neodgodive medicinske intervencije, suglasnost iz članka 16. stavka 2. ovoga Zakona potpisuje zakonski zastupnik, odnosno skrbnik pacijenta.“ (5).

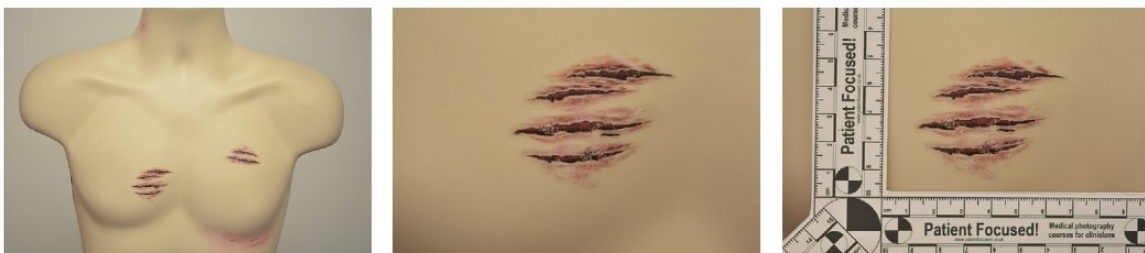
Nadalje, prema smjernicama, najoptimalniji način snimanja fotografija je pomoću digitalnog SLR (engl. Single Lens Reflex) fotoaparata. Korištenje kamera na mobilnom uređaju ili

tabletu treba izbjegavati budući da obično imaju kratke žarišne duljine (30 - 50mm) što može uzrokovati distorziju veličina u forenzičkoj fotografiji. Osim toga, korištenjem osobnog telefona za službeni posao može doći do ugroze privatnosti pacijenta jer postoji rizik da fotografije vide članovi obitelji ili prijatelji, a također postoji mogućnost da uređaj bude zaplijenjen u sklopu policijske istrage. Budući da je prilikom bilježenja ozljeda bitno vrijeme njihova nastanka, kako ne bi bilo nepodudarnosti, preporuča se podešavanje sata na digitalnom fotoaparatu prema satu ustanove u kojoj se snimaju fotografije. Treba voditi računa da datum i vrijeme nisu istaknuti na samoj fotografiji, zbog mogućnosti prikrivanja dijela ozljede i skretanja pozornosti promatrača, već da su sve informacije pohranjene u metapodacima. Digitalne fotografije je potrebno pravovaljano pohraniti na siguran sustav za pohranu podataka kako bi se izbjegao mogući gubitak dokaza (6).

Prema smjernicama je preporučeno digitalne fotografije ozljeda potkrijepiti i nadopuniti tjelesnim dijagramom. Optimalna prostorija za snimanje fotografija trebala bi biti dobro osvijetljena i sadržavati što manje predmeta koji bi mogli stvarati zasjenjenje prilikom fotografiranja. Objekt fotografiranja bi trebao biti udaljen otprilike jedan metar od pozadine za koju je poželjno da bude prljavo bijele ili neutrano sive boje kako ne bi pretjerano reflektirala svjetlost. Nerijetko je glavno ograničenje dobre fotografije loša rasvjeta zbog koje slike izgledaju tamnije i zrnatije nego što jesu. Prilikom fotografiranja ozljeda poželjno je koristiti nisku ISO osjetljivost (npr. 200 - 400), visoku brzinu zatvarača (npr. 1/100s - 1/200s) te srednje velik f-broj, odnosno otvor blende (npr. f-8 do f-11). Svaku ozljedu treba snimiti s ravninom kamere pod kutom od 90° stupnjeva prema koži, kako bi se smanjilo kutno izobličenje dimenzija, a objekt snimanja treba postaviti što centralnije. Kako bi se što preciznije zabilježila veličina ozljede koriste se forenzički metri i ljestvice. Svako područje sa ozljedom treba biti dokumentirano po „principu tri fotografije“ – prva fotografija bi trebala prikazivati „kontekst“, odnosno anatomsku lokaciju same ozljede kako bi se promatrač mogao

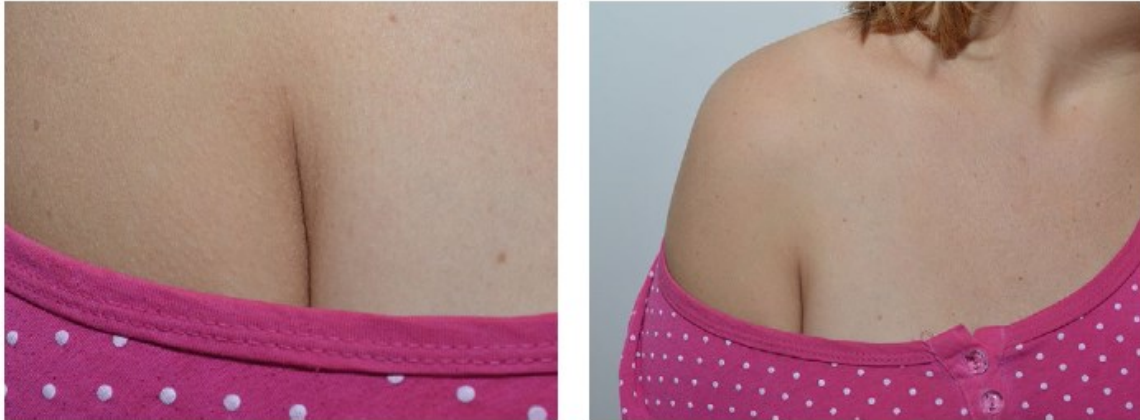orijentirati, druga fotografija bi trebala biti krupni plan, a treća fotografija bi trebala uključivati i ABFO mjernu traku (makrofotografska mjerna traka u obliku slova „L”) ili linearnu mjernu traku koju je potrebno postaviti u ravninu s kožom kako bi se adekvatno prikazala realna veličina ozljede. Ozljedu ili ranu je potrebno potpuno izložiti skidanjem odjeće, uklanjanjem šminke, krvi, prljavštine ili kose, kako bi se mogla pravilno procijeniti. Treba voditi računa o tome da se snime fotografije ozljede „prije“ i „poslije“. Također, važno je da se rana ne čisti sve dok se sa sigurnošću ne potvrdi da nije potrebno napraviti bris radi prikupljanja dokaza u sklopu policijske istrage. Nakon pranja rane i okolne kože potrebno ih je osušiti bez trljanja kako bi se smanjio rizik od ponovnog krvarenja jer naizgled velika količina krvi može biti iz tek malene rane. Poželjno je da koža bude suha, jer za razliku od mokre kože, na slikama ima manje odsjaja (6).

Prilikom iznošenja fotografija u svrhu dokaznog materijala na sudu, najoptimalnije bi ih bilo prikazati u izvornom digitalnom obliku kako bi se pružilo najviše informacija i zadržala razina detalja ozljede, a ne u ispisanom obliku na nefotografskom papiru jer se na taj način umanjuje razina detalja same ozljede pa ona možda neće biti prepoznatljiva (6).



Slika 5. : Princip tri fotografije – pregledna fotografija, krupni plan, ozljeda uz forenzičku mjernu skalu

Izvor: FFLM. Pics Working Group Guidelines on Photography. <https://fflm.ac.uk/wp-content/uploads/2020/03/PICS-Working-Group-Guidelines-on-Photography-Dr-Will-Anderson-Dec-2019.pdf>.



Slika 6. : Lijeva fotografija može na prvi pogled asociirati na dekolte ili stražnjicu, no to je ustvari desna aksila fotografirana sprijeda

Izvor: FFLM. Pics Working Group Guidelines on Photography. <https://fflm.ac.uk/wp-content/uploads/2020/03/PICS-Working-Group-Guidelines-on-Photography-Dr-Will-Anderson-Dec-2019.pdf>.

5. SEKSUALNO ZLOSTAVLJANJE

Seksualno zlostavljanje definira se kao svaki postupak seksualne prirode ili pokušaj takvog postupka koji se provodi nad drugom osobom bez njenog pristanka, bez obzira na odnos u kojem su počinitelj i žrtva, u bilo kojem okruženju, uključujući, ali ne ograničavajući se na, dom i posao (7).

Vrsta seksualnog napada ovisi o odnosu između počinitelja i žrtve te o motivu počinitelja. Primjeri situacija u kojima može doći do silovanja su: silovanje od strane intimnog partnera; silovanje u ljubavnim vezama; silovanje od strane stranca; silovanje žena svih dobi, a posebno starijih žena; silovanje osoba s invaliditetom; silovanje u braku; silovanje tijekom oružanog sukoba. Često motiv počinitelja nije seksualna želja već potreba za demonstracijom moći i iskazivanjem bijesa. Takvi se nasilni napadi obično događaju između osoba koje se međusobno poznaju pa je često ljubomora, strah od raskida veze ili neuzvrćena ljubav ono

što dovodi do seksualnog napada (1,3).

Seksualno zlostavljanje djece može biti „hands-on” ili „hands-off”. Prekršaji „hands-on” su seksualne radnje uz fizički kontakt, primjerice: dodirivanje ili milovanje tijela ili genitalija; seksualni prodor u djetetova usta, vaginu ili anus; umetanje predmeta u djetetovu rodnicu ili anus; ili samozadovoljavanje pred djetetom. Prekršaji „hands-off” su seksualne radnje bez fizičkog kontakta: produkcija pornografskog filma s djetetom; egzibicionizam; verbalno seksualno nasilje; ili gledanje pornografskih filmova s djetetom (1,3).

Forenzičkim i kliničkim pregledima potrebno je u potpunosti evidentirati ozljede i sve dostupne dokaze. Svi zdravstveni djelatnici koji imaju mogućnost susreta sa žrtvama seksualnog napada trebali bi imati razumijevanja za akutne i kronične zdravstvene probleme koji mogu proizaći iz napada. Tijekom svih faza kliničke forenzičke procjene, forenzičar mora izbjegavati pristranost, a pritom ostati empatičan na ogromnu psihičku i fizičku traumu koju je podnositelj pritužbe mogao pretrpjeti. Ispitivač treba biti strpljiv i otvoren, ali istovremeno i objektivian i neutralan. Kontinuirana skrb o podnositelju pritužbe zapravo je neprekinuti proces tijekom i nakon primarne kliničke forenzičke procjene. Ispitivač mora poznavati relevantno zakonodavstvo o seksualnom napadu u jurisdikciji u kojoj radi i biti upoznat sa svim vremenskim okvirima unutar kojih je potrebno obaviti forenzičko uzorkovanje. Glavni prioritet pregleda trebao bi biti zaštita žrtve od daljnje traume, za što je potrebna podrška mreže socijalne podrške i sustava zdravstvene i medicinske skrbi, no ti se sustavi razlikuju među zemljama i ne pružaju uvijek medicinsku i emocionalnu podršku potrebnu žrtvama seksualnog napada (1,3).

6. FIZIKALNI I GINEKOLOŠKI PREGLED ŽRTVE

Prije pregleda tijela žrtve, ispitivač mora detaljno poznavati žrtvin iskaz o zločinu kako bi osigurao da su izvještaj, ozljede i dokazi dosljedni. Neka važna pitanja koja treba postaviti prilikom razgovora sa žrtvom su:

- tko je bio počinitelj?
- koliko je bilo počinitelja?
- kada se silovanje dogodilo?
- gdje se seksualni napad dogodio (npr. na podu sobe, u krevetu, na otvorenom, itd.)
- kakvo se nasilje (uključujući ugrize, poljupce ili lizanje) dogodilo?
- je li se žrtva opirala?
- je li došlo do ejakulacije, i ako jest, gdje?
- jesu li uključene osobe bile pod utjecajem droga ili alkohola?
- je li žrtva očistila svoje tijelo nakon napada i, ako jest, koje su metode korištene? (1)

Anamnezu je, ukoliko je žrtva silovanja ženska osoba, potrebno nadopuniti podacima o spolno prenosivim bolestima te korištenju kontraceptivnih sredstava. Ovisno o razmaku između seksualnog napada i pregleda, potrebno je izdati hitnu kontracepciju, testirati krv na HIV i hepatitis i uzeti briseve na spolne bolesti. U slučajevima kada je žrtvu silovao stranac te je žrtva imala spolni odnos sa svojim intimnim partnerom kratko vrijeme prije ili nakon seksualnog napada, DNK analizom moguće je pronaći različite tragove sperme. Anamneza stoga treba sadržavati podatke o posljednjem dobrovoljnom spolnom odnosu. Precizna anamneza također uključuje pitanja o ginekološkoj povijesti žrtve (1).

Fizikalni pregled treba uključiti sve dijelove tijela. Kako bi pomogao žrtvi, ispitivač treba osigurati da pregled obavlja osoba istog spola; ako to nije moguće, ispitivač bi trebao imati u blizini pomoćnika istog spola. Ozljede treba pažljivo dokumentirati riječima i fotografijama(1).

Pregledom žrtve moguće je pronaći neke tipične ekstragenitalne ozljede kao što su: tragovi davljenja, petehije ili ljubavni ugrizi na vratu, hematomi u području unutarnje strane bedara, ogrebotine na stražnjici ili dojčkama, otisci prstiju na nadlakticama ili podlakticama.

Nakon ekstragenitalnog pregleda potrebno je obaviti ginekološki pregled. U idealnim okolnostima, taj pregled bi trebao biti proveden suradnjom sudskog vještaka i ginekologa. Pregled treba obaviti na ginekološkom stolu; na kauču za pregled dozvoljeno je pregledavati samo osobe s tjelesnim invaliditetom. Pregled od strane vještaka uključuje pregled cijelog tijela, a nakon toga i ginekološki pregled. Pregled cijelog tijela trebao bi žrtvi signalizirati da je ispitivač zainteresiran za pacijenta u cijelosti, a ne isključivo za žrtvine spolne organe (1).

7. PRIKUPLJANJE I OSIGURAVANJE DOKAZA

Prikupljanje forenzičkih uzoraka, u slučajevima navodnog ili sumnjivog seksualnog napada, ima dvojaku svrhu. Prije svega, prikupljanje dovoljno dokaza koji će otkriti identitet navodnog osumnjičenika te potvrda iskaza žrtve da je došlo do spolne penetracije. Penetrativni događaji mogu uključivati penetraciju penisa, prsta/-iju, jezika ili drugog predmeta u anus ili vaginu ili penetraciju penisa u usta. Forenzički laboratorij također može identificirati i ustvrditi potencijalne veze s drugim kaznenim djelima (3).

Nakon seksualnog napada, na tijelu žrtve mogu ostati različiti dokazi, uključujući spermu i sjemenu tekućinu, slinu i čestice kože. Kako bi se osigurala sjemena tekućina ili sperma, potrebno je znati mjesto ejakulacije s kojeg će biti uzet bris. Za prikupljanje sperme i sjemene tekućine potrebno je koristiti nekoliko pamučnih štapića (tri do četiri) odjednom (1).

Razdoblje tijekom kojeg je moguće otkriti spermij u vagini je 4 dana. Ako se spermiji ne mogu otkriti pod mikroskopom, može se analizirati y - kromosomski marker na vatu.

Razdoblje tijekom kojeg je moguće otkriti spermije u usnoj šupljini i u anusu je kraće, otprilike 12 – 24 sati; no, u praksi se, tamo rijetko nalaze. Nakon ejakulacije u usnu šupljinu

ili u anus, žrtve često čiste usta ili anus, pritom nesvjesno uništavajući dokaze. Ukoliko se spermiji ne pronađu, u obzir se treba uzeti mogućnost da je počinitelj sterilan ili ima azoospermiju. Kod takvih slučajeva PSA (prostate specifični antigen) ili fosfataza prostatične kiseline može se ispitati imunokromatografskim testovima. Ukoliko su testovi pozitivni, postoji mogućnost provođenja DNK analize (1).

Neovisno o prijavi policiji, anamnezu i sve ozljede potrebno je dokumentirati na standardiziran način. Kako bi se cjelokupan proces pojednostavio, podaci se mogu zabilježiti u obrazac za dokumentaciju, koji također može poslužiti i u kasnijem sudskom postupku. Kako bi se obrazac za dokumentaciju pravilno popunio, potrebno je držati se smjernica koje nalažu da opisi svih ozljeda moraju biti točno zapisani, potrebno je okarakterizirati boju, oblik, rubove, dimenzije i točnu lokalizaciju svake pojedine ozljede. Ozljede je potrebno fotografirati, prvo preglednu fotografiju, a zatim uz postavljeno mjerilo. Fotografiju je potrebno snimiti pod pravim kutom, ako je fotografija snimljena u kosoj projekciji na ozljedu, sama ozljeda možda neće biti dovoljno vidljiva. Izvješće žrtve mora biti dokumentirano točno i detaljno. Ponekad je važno doslovno citirati riječi ili rečenice žrtve. Neke žrtve ne razumiju riječi poput ejakulacije ili erekcije pa bi ispitivač trebao govoriti jasno i trebao bi objasniti nejasne riječi kada je to potrebno. Osim iskaza žrtve i fotografiranja ozljeda, potrebno je prikupiti tragove i pravilno ih pohraniti (1).

7.1.Pravilno pakiranje uzorkovanih dokaza

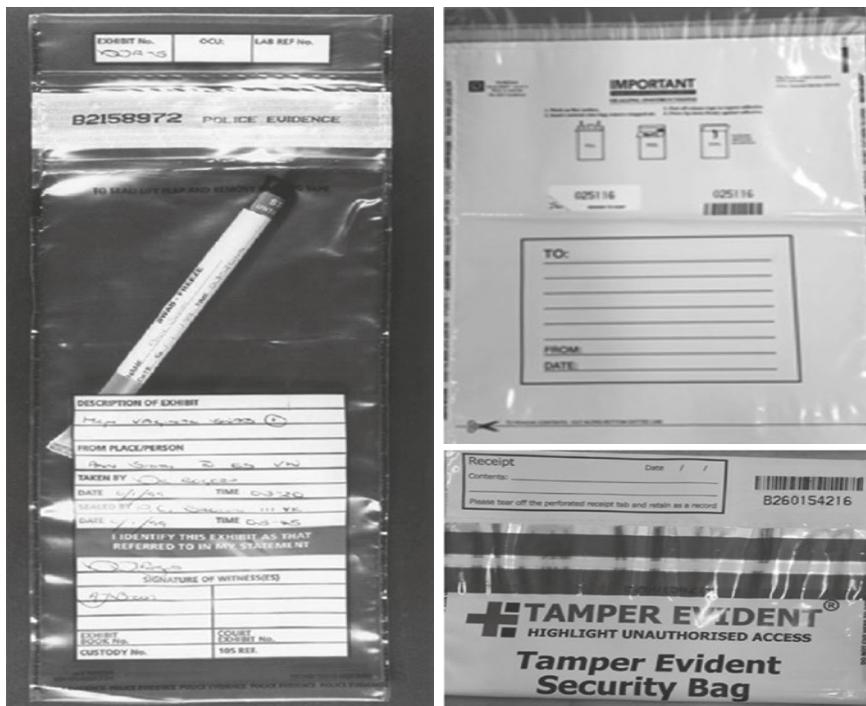
Svaki prikupljeni uzorak mora biti zapakiran brzo i učinkovito kako bi se spriječio slučajni gubitak materijala i razlaganje uzorka. Preporučeno je korištenje vrećica s integriranim pečatima za zaštitu od neovlaštenog otvaranja kako bi se dokazalo da uzorak nije bio kontaminiran egzogenim tvarima otkako je zapečaćen. Odgovornost osobe koja uzima uzorak je osigurati da je on prikladno označen i zapečaćen. Krizni djelatnik, policajac ili policajac na mjestu zločina mogu pomoći u procesu označavanja, ali forenzičar obavezno mora provjeriti

naljepnice prije nego ih potpiše (3).

Podaci na svakom uzorku i vrećici za zaštitu od neovlaštenog otvaranja trebaju uključivati :

- Ime osobe (ili referentni broj) od koje je uzet uzorak (ispitanik)
- Ime zdravstvenog djelatnika koji je obavio uzorkovanje
- Opis uzorka ili uzorkovanog područja
- Datum uzimanja uzorka
- Uzorci krvi i urina – vrijeme kada je uzet uzorak (24 h)

Ukoliko su dva brisa uzeta s istog mjesta, neophodno je da na naljepnici postoji jasna naznaka redoslijeda kojim su brisevi uzeti. Tako se prvi uzorak, na primjer, može označiti slovom A, a drugi uzorak slovom B (3).



Slika 7. : Vrećice za uzorke sa zaštitom od neovlaštenog otvaranja

Izvor: In Stark, M. (2020). Clinical forensic medicine: A physician's guide.

7.2.Uzorci krvi i urina

Prikupljene uzorke krvi za analizu prisutnosti lijekova i alkohola potrebno je pohraniti u posude s konzervansom koji sprječava razgradnju i fermentaciju (npr. natrijev fluorid) i

antikoagulansom (npr. kalijev oksalat). Spremnici moraju biti otporni na lomljenje. Kako bi se uzorak urina dodatno osigurao, može se staviti u plastičnu vrećicu (3).

7.3. Prikupljanje uzoraka odjeće

Odjeća koju je podnositelj pritužbe nosio tijekom ili nakon incidenta može biti neprocjenjiv izvor informacija u smislu prirode napada (npr. oštećenje odjeće i mrlje tjelesnih tekućina) i identifikacije osumnjičenika. Utvrđeno je da čak i mrlje na odjeći koja je oprana sadrže dovoljno spermatozoida za stvaranje DNK profila (8,9).

Odjeću je potrebno spremati u papirnate ili u prozirne plastične vrećice, koje sprječavaju nakupljanje kondenzacije koja bi mogla ubrzati razgradnju tjelesnih tekućina i uzrokovati gubitak vrijednih dokaza. Dostavljena odjeća treba biti zapečaćena i označena. Forenzičar mora imati uvid u informacije o incidentu i naknadnim radnjama podnositelja pritužbe kako bi se pravilno odredila vrsta potrebne forenzičke analize (3). Kako bi se ove informacije točno prenijele, Fakultet sudske i pravne medicine izradio je primjer obrasca, forenzičko - medicinske "pro forme" (10).

7.4. Prikupljanje uzoraka kože

Uzorci s područja kože koju je osumnjičenik ili podnositelj pritužbe ljubio, ugrizao, lizao, sisao, na koju je pljunuo ili ejakulirao mogu poslužiti u identifikaciji osumnjičenika. Stanični materijal, koji je podložan tehnikama DNK profiliranja, također se može identificirati na područjima na kojima je ostvaren kontakt kože na kožu (npr. ručno davljenje ili hvatanje za ruku) (11,12).

U mnogim jurisdikcijama, tehnika dvostrukog brisa preporučena je metoda za prikupljanje osušenih mrlja ili mogućeg staničnog materijala s kože (13). Kod ove se tehnike uzorkovanja upotrebljava nekoliko kapi sterilne vode kojom se namoči pamučni vrh štapića za bris koji se potom rotira kružnim pokretima preko mjesta uzorkovanja. Važno je osigurati maksimalan kontakt kože i vrha štapića. Zatim se to isto područje ponovo uzorkuje suhim štapićem kako

bi se absorbirala voda koja je ostala na koži i prikupile sve preostale stanice, no potrebno je primijeniti minimalan pritisak kako bi se spriječilo ljuštenje epitelnih stanica pacijenta (3).

7.5. Alternativni izvori svjetlosti

Izlaganjem mrlja sjemene tekućine izvoru svjetlosti visokog intenziteta promjenjive valne duljine (npr. Polilight®) i gledanjem pomoću naočala, kako bi se blokirali jaki egzogeni izvori svjetlosti, moguće je otkriti tragove sjemene tekućine čak i kada je pozadinska površina fluorescentna (14). Nadalje, lokaciju mrlje poželjno je fotografirati.

Mišljenja o korištenju alternativnih izvora svjetlosti za otkrivanje mrlja na odjeći i neživim materijalima su podvojena, jer je istraživanje nekoliko laboratorija forenzičke znanosti u Ujedinjenom Kraljevstvu i Irskoj pokazalo da ono ima ograničenu vrijednost zbog lažno pozitivnih i lažno negativnih rezultata (3).

7.6. Detekcija sline

Slina se definira kao tekućina koja se izlučuje izravno iz žlijezda slinovnica. Oralna tekućina se, međutim, odnosi na izlučevine žlijezda slinovnica, nazalne izlučevine, bakterije i bakterijske produkte, deskvamirane epitelne stanice te ostatke hrane (15). DNK prisutna u oralnoj tekućini uglavnom potječe iz staničnog materijala koji se izbacuje iz usta. Detektiranje enzima amilaze je jedini način utvrđivanja prisutnosti sline na koži. Uobičajeno se koristi Phadebas® amilazni test, no kako amilaza može biti prisutna i u ostalim tjelesnim izlučevinama, a ne isključivo u slini, u nekim slučajevima ovaj test nije prikladan (3).

Kod ljudi, amilaza je izražena na dva genetska lokusa:

- AMY1 - amilaza u slini - prisutna je u izobilju u slini, a manje se količine nalaze u znoju i majčinom mlijeku
- AMY2 - pankreasna amilaza – nalazi se u urinu, sjemenu, izmetu i vaginalnim tekućinama (16)

7.7. Prikupljanje uzoraka kose

Uzorkovanjem kose moguće je otkriti tjelesne tekućine ili strane čestice, a osim toga, moguće je detektirati i brojne supstance koje se talože u kosi (npr. barbiturati, amfetamini, opijati, kokain, benzodiazepini, γ -hidroksi butirat i kanabis) (17).

Kosu je potrebno uzorkovati šišanjem, ukoliko se čini da su kontaminirane materijalom koji može imati forenzički značaj (npr. sjemenom). Ako pacijent/ica ne pristane na šišanje kontaminirane kose ili u slučaju da ih nije praktično ošišati zbog opsega kontaminacije stranim materijalom, tada se može uzeti bris relevantnih područja.

Kosu je moguće uzorkovati i do 6 mjeseci nakon incidenta, a ponekad i duže, za analizu supstanci, no uzorkovanje bi bilo poželjno učiniti unutar 4 tjedna od incidenta. Ispitanike je potrebno savjetovati da u međuvremenu ne šišaju, boje ili izbjeljuju kosu. Uzorke kose ne treba hladiti niti zamrzavati, već čuvati suhe na sobnoj temperaturi (3,18).

7.7.1. Uzorci dlake koji ne pripadaju žrtvi

Dlake koje ne pripadaju žrtvi, a imaju korijen, moguće je rutinski testirati na nuklearnu DNK te je uspješnost detekcije gotovo 100%. Iako je većina otpalih dlaka (95%) u telogenoj fazi pa sadrži malo nuklearne DNK, moguće je ispitati mitohondrijsku DNK, no taj proces je skuplji i dugotrajniji te osim što zahtjeva stručno tumačenje, ima i nižu vjerojatnost slučajnog podudaranja (19). Sve strane čestice ili strane dlake koje se identificiraju na glavi ili stidnim dlačicama treba prikupiti pincetom i poslati na analizu (20,21).

Tijekom spolnog odnosa, postoji mogućnost prijenosa stidnih dlačica između osoba.

7.8. Prikupljanje uzoraka noktiju

Nokte na rukama treba pregledati kao dio pregleda ruku žrtve/osumnjičenog, a sve mrlje/prijelome treba pismeno zabilježiti i fotografirati.

Uzimanje uzoraka noktiju je često ukoliko postoji povijest da je žrtva ogrebala svog počinitelja ili ako postoji navod o digitalnoj vaginalnoj penetraciji te se u potonjem slučaju

uzorkuju nokti osumnjičenika. Metode uzorkovanja noktiju su bilo rezanje ili bris. Preporuča se korištenje jednog brisnog štapića za svaki nokat (ukupno deset). Osim uzorkovanja brisa nokta, ako u anamnezi postoji podatak o digitalnoj penetraciji ili je vidljiva krv, preporučeno je učiniti dodatne briseve ležišta nokta i površine nokta. Odrezani nokti mogu se spremati u dvije odvojene posude, odnosno posudu za desnu i lijevu ruku (22).

Kada se prikupljaju nokti kao dokazni materijal, potrebno je uzeti u obzir jesu li nokti prirodni ili umjetni (akrilni). Umjetni nokti mogu biti kratki te je njihovo uzorkovanje (rezanje) otežano ili pak nemoguće, pa se u takvim slučajevima pribjegava brisu noktiju. Pribor za rezanje mora biti adekvatno pripremljen kako bi se smanjila mogućnost kontaminacije DNK (3).

7.9. Prikupljanje uzoraka usne šupljine

7.9.1. Bukalni brisevi

U slučajevima seksualnog napada, ispitivač treba prikupiti osnovni uzorak DNK podnositelja pritužbe, a to je uzimanje bukalnog brisa (referentni bris za pacijenta). Većina kompleta za bukalni bris ima uključene upute za pravilno uzorkovanje kako bi se prikupio odgovarajući materijal za profiliranje DNK. Policija obično uzima briseve usne šupljine od osumnjičenih (3).

7.9.2. Oralni brisevi (usta)

Uzorak usne šupljine može se uzeti kada je felacija izvršena tijekom seksualnog napada ili u okolnostima u kojima su detalji incidenta nepoznati. U slučaju ejakulacije potrebno je prikupiti potencijalno kontaminiranu odjeću i uzorkovati mjesto incidenta. Uzorak oralnog brisa prikuplja se na način da se prebrišu gingivalne udubine (između usne i zuba), preko zuba, stražnji dio grla, ispod jezika uključujući proteze, zubne naprave i sve oralne piercinge (18).

7.9.3. Perioralni brisevi (usne)

Za prikupljanje dokaza oko područja usana žrtve ili osumnjičenika, može se koristiti navlaženi brisni štapić, posebice ako u anamnezi postoji podatak o ljubljenju ili lizanju (DNK iz sline), oralnom seksu (DNK iz sjemene tekućine) ili ako je osumnjičenik stavio ruke na usta podnositelja pritužbe na neko vrijeme (DNK iz epitelnih stanica) (3).

7.9.4. Oralna sredstva za ispiranje

Metoda prikupljanja oralnog ispirka uključuje ispiranje usne šupljine malom količinom sterilne tekućine (5mL) koja se potom ispljune u posudicu kako bi se mogla uzorkovati DNK. Sadržaj se zatim centrifugira u forenzičkom laboratoriju te se preostale stanice ispituju na spermatozoide i analiziraju na DNK (3).

7.10. Prikupljanje uzoraka ženskog spolovila

Forenzički laboratorij ima zadatak utvrditi je li sjeme prisutno na brisevima uzetim sa ženskih genitalija budući da dokazi sjemena mogu igrati središnju ulogu u identifikaciji osumnjičenika. Prisutnost sjemena obično potvrđuje da je došlo do spolne aktivnosti, ali izostanak sjemena na brisevima ne znači da nije došlo do penetracije. Bris također treba uzorkovati ako je tijekom spolnog čina korišten prezervativ (3).

Makroskopski pregled vanjskog spolovila trebao bi se obaviti prije umetanja spekuluma, jer čak i lagana trakcija na fossi navicularis tijekom liječničkog pregleda može uzrokovati površinsku laceraciju. Kad god je to moguće, rodnicu i cerviks treba pregledati pomoću osvijetljenog i prozirnog spekuluma nakon što su uzeti visoki vaginalni uzorci. Uzorci brisa se nanose na predmetno stakalce te ih laboratorijski tehničar mikroskopski pregledava kako bi se identificirali spermatozoidi, a DNK analiza se provodi na svim pronađenim spermatozoidima. Prilikom pružanja stručnog dokaza o tome je li došlo do vaginalne penetracije, laborant se mora moći osloniti na forenzičara koji mora na pravilan način dobiti uzorak kako ne bi došlo do prenošenja spermatozoida sa vanjskog genitala u unutrašnjost rodnice tijekom liječničkog

pregleda (23). Ostala potencijalna područja za uzimanje brisa uključuju vanjsko labijalno područje, mons ili perineum.

7.10.1. Brisevi ženskog spolovila

U slučajevima kada se navodno radi o kunilingusu (lizanje ženskog genitalnog područja), brisevi vanjskog dijela obiju velikih usana mogu se uzeti navlaženim brisnim štapićem.

Vanjskim područjem smatra se strana kože velikih usana.

Bris vulve uključuje vlažni i suhi uzorak između malih stidnih usana i fosse navicularis.

Niski vaginalni uzorak uzima se uvođenjem tupfera u donji dio rodnice, pored himena.

Visoki vaginalni bris uzorkuje se pomoću spekuluma, ukoliko je prilikom uzorkovanja korišten lubrikant, svakako ga treba navesti. Brisni štapić se uvodi kroz spekulum u rodnicu i uzima se uzorak s vrha vaginalnog svoda. U nekim se okolnostima spekulum ne može koristiti i tada se visoki vaginalni uzorak naziva slijepi visoki vaginalni bris. Brisni štapić se pažljivo uvodi u vaginalni svod. Zapravo, to je transvaginalni bris, koji uzima uzorke svih područja vaginalnog svoda. U zabilješkama treba navesti je li spekulum korišten ili ne.

Endocervikalni uzorak uzorkuje se, za razliku od PAPA testa, prikupljanjem stanica samo na ulazu u endocervikalni kanal. Usto, treba imati na umu da četkanje vrata maternice može rezultirati krvarenjem što može biti ulazno mjesto uzročnika spolno prenosivih bolesti (3).

7.10.2. Krvarenje

Kad god se tijekom liječničkog pregleda primijeti krvarenje, potrebno je zabilježiti mogući uzrok i izvor krvarenja (menstrualna, trauma ili nepoznato). U slučaju kada objašnjenje krvarenja ne postoji, potreban je oprez, pogotovo kada se radi o malim količinama krvi jer tragovi krvi iz maternice mogu biti prisutni u bilo kojem trenutku ciklusa (3).

7.10.3. Uzorci urina

Spermatozoide je moguće pronaći u uzorcima urina nakon napada. U nekim slučajevima, gdje spermatozoidi nisu pronađeni mikroskopskim putem, Y-STR kvantifikacija (i teoretski, profiliranje) je još uvijek bila moguća (3).

7.10.4. Sjemena tekućina

Brentamin test koristi se za otkrivanje kisele fosfataze (24). Međutim, kiselna fosfataza se također u manjoj mjeri nalazi u vaginalnom sekretu, pa je potrebno daljnje potvrdno testiranje kako bi se utvrdilo je li tekućina sperma. Za vizualizaciju spermatozoida uobičajeno se koristi mikroskopiranje, no ako je osumnjičenik vazektomiran, mikroskopski nalaz može biti negativan pa se podliježe drugim metodama kao što su imunološki testovi na PSA (prostate specifični antigen) (25-27) ili test za brzu identifikaciju mrlja (RSID™) za spermu (28). Potonji je imunokromatografski test trakom, koji koristi dva monoklonska antitijela specifična za ljudski semenogelin. S obzirom da su metode PCR DNK tehnike danas veoma osjetljive, često je moguće dobiti profil DNK iz staničnog materijala prisutnog u sjemenjnoj tekućini čak i kada nema spermatozoida (3).

7.10.5. Spekulum

U procesu uzorkovanja vagine, korišteni spekulum se može zadržati i pohraniti kao dokazni materijal. Osim toga, bris se može uzorkovati i sa samog spekuluma ako ne postoji mjesto za njegovu pohranu (3).

7.11. Prikupljanje uzoraka muškog spolovila

Kada postoji navod o felaciji, brisevi s penisa osumnjičenog mogu se pregledati na slinu i provesti i test amilaze. Amilaza također može biti prisutna i uočljiva na donjem rublju koje je bilo u kontaktu s penisom (29). DNK profiliranje može se provesti na brisevima ili odjeći.

Kada u anamnezi postoji navod o vaginalnom ili analnom snošaju, brisevi penisa osumnjičenika mogu se pregledati na stanice, izmet, dlake, vlakna, krv i lubrikante.

Treba napomenuti da postoji mogućnost da se vaginalna tekućina iz nedavnog prethodnog spolnog odnosa, koja nije povezana s incidentom, može otkriti DNK analizom briseva uzetih s neopranog penisa. Brisevi uzeti iz meatusa i uretre nisu prikladni za mikroskopsku procjenu jer neke muške uretralne stanice mogu sličiti stanicama vagine (30). Uzorci brisa penisa uzimaju se s dva područja; prvo područje je osovina penisa (uključujući vanjsku kožicu koja prekriva glans, ako postoji), a drugo područje je koronarni sulkus (i unutarnja kožica, ako postoji) (18). Osim ova dva područja, bris se može uzeti i s trećeg područja – glavić. Uzorci moraju biti točno označeni.

DNA STR profiliranje tjelesnih tekućina na penisu je metoda izbora koja se koristi za pružanje dokaza penis-vaginalnog/oralnog/analnog kontakta. Pokazalo se osobito korisnim kada je više osumnjičenih imalo snošaj s jednom pritužiteljicom (31), jer se DNK STR profili koji odgovaraju ostalim osumnjičenicima također mogu naći na brisevima penisa uzetim od jednog osumnjičenika (3).

7.11.1. Perianalno područje i analni kanal

Prisutnost sjemena u anusu ili rektumu može biti potvrđujući dokaz o navodnom analnom snošaju zajedno s predočenom anamnezom i mogućim fizičkim nalazima. Pozitivan nalaz analnog brisa, pogotovo kada je pronađen mali broj spermija, može biti rezultat sekundarnog prijenosa. Kontaminacija može biti jatrogena (tijekom forenzičkog postupka) ili može biti rezultat svakodnevnih aktivnosti, npr. toaleta. Briseve je potrebno uzorkovati i ako je tijekom napada korišten prezervativ ili lubrikant. Uzorkovanje treba započeti od najviše vanjske točke, a naknadne uzorke treba uzeti prema unutarnjem smjeru. Stoga je prvo uzorkovano mjesto obično perianalno područje pomoću navlaženog brisnog štapića (ili metoda dvostrukog brisa). Nakon toga slijedi uzorkovanje analnog kanala, samo distalno od vanjskog analnog sfinktera.

Prilikom prikupljanja forenzičkih dokaza moguće uvesti DNK iz perianalnog područja u anus pa se predlaže da ispitivač koristi metodu uzorkovanja koja minimizira, koliko je to moguće, mogućnost da se to dogodi; takav postupak može uključivati pranje perianalnog područja, nakon uzorkovanja, sterilnom vodom i gazom, te prije analnog uzorkovanja.

Posljednji prikupljeni uzorak, uzorak iz donjeg rektalnog područja, potrebno je prikupiti pomoću anoskopa/rektoskopa/proktoskopa uz poduzimanje mjera za smanjenje moguće kontaminacije prilikom vađenja brisnog štapića. Potrebno je zabilježiti podatak o korištenju lubrikanta prilikom pregleda i uzorkovanja. Korišteni proktoskop može se zadržati, zapakirati zasebno i pohraniti kao dokazni materijal ili se pak može prikupiti i bris sa njega. Treba napomenuti da je briseve potrebno uzeti čak i ako je podnositelj pritužbe obavio nuždu nakon napada (3).

7.12. Prezervativi i lubrikanti

Tragovi lubrikanta pronađeni na vaginalnim ili unutarnjim analnim brisevima mogu pružiti potvrdni dokaz nedavnog prodora kroz tjelesni otvor, što je veoma važan podatak ako se tijekom penetracije koristio prezervativ (3).

Iako bi korištenje prezervativa moglo smanjiti/eliminirati DNK pronađenu iz bioloških dokaza, može se otkriti trag lubrikanta, čija bi prisutnost mogla pomoći u potvrđivanju je li se zločin dogodio, potvrditi verziju događaja kao i pomoći u utvrđivanju je li došlo do penetracije (32).

Za olakšavanje penetracije tijekom seksualnog napada, počinitelj može koristiti i kremu za ruke, ulje za kuhanje i margarin, a raznolikost proizvoda odražava ono što je „odmah pri ruci“. Slina se također koristi kao lubrikant.

Sastojci maziva za prezervative (npr. polidimetilsiloksan (PDMS) i polietilen glikol (PEG)) (33) također se nalaze u brojnim drugim proizvodima za njegu kože. Forenzičar bi trebao pitati je li podnositelj pritužbe nanosio nešto na genitalno/analno područje u prethodna 2 dana

(34). Ove informacije potrebno je zabilježiti kako bi se mogao nabaviti relevantni proizvod i provjeriti što sadrži. Također, forezičar bi prilikom uzorkovanja genitalnog i analnog područja trebao nositi rukavice bez pudera jer se slična sredstva mogu naći upravo kao sastojak pudera za rukavice (35).

Kako bi se maksimizirala mogućnost otkrivanja lubrikanta, potrebne briseve treba uzeti što je ranije moguće nakon incidenta. Mnogi čimbenici mogu utjecati na duljinu vremena u kojem će lubrikant ostati na koži ili u tjelesnom otvoru. Lubrikant prezervativa moguće je otkriti na brisu uzetom s neopranog penisa 50 sati nakon spolnog odnosa, a na brisu vagine (također kada se žrtva nije oprala ili ispirala) uzetom 24 sata nakon snošaja. Lubrikante na bazi vode (npr. oni koji sadrže polietilen glikol) moguće je identificirati samo unutar 8 sati nakon spolnog čina (36,37).

7.13. Analiza krvi i urina

Kada su droge ili alkohol konzumirani ili eventualno primijenjeni prije ili tijekom seksualnog napada, treba razmotriti potrebu za uzimanjem uzoraka krvi i urina za toksikološku analizu. Duljina vremena u kojem se lijek ili njegovi metaboliti mogu otkriti u krvi ili urinu ovisi o nekoliko čimbenika kao što su uzeta količina uzorka, metabolizam pojedinca te osjetljivost i specifičnost analitičkih metoda koje koristi laboratorij (38). Iako se metaboliti nekih tvari mogu izlučivati do 168 sati u urinu (38), mnogi se mogu otkriti samo nekoliko sati. Općenito, lijekovi i njihovi metaboliti bit će dulje prepoznatljivi u urinu nego u krvi.

Granica detekcije je najniža koncentracija analita koju analitički proces može pouzdano razlikovati od slijepe probe.

Granica kvantifikacije je najniža koncentracija analita koja se može pouzdano identificirati i kvantificirati s određenim stupnjem pouzdanosti.

Prema preporukama, krv se treba prikupiti unutar 3 dana od incidenta, a urin do 5 dana od incidenta (18). U idealnom slučaju, trebao bi se koristiti forezički toksikološki komplet.

Maramice koje sadrže alkohol ne smiju se koristiti za čišćenje kože prije uzimanja uzorka krvi. Ako se sumnja na hlapljive tvari (npr. amil nitrat), dio krvi se mora prikupiti u poseban spremnik. Prilikom tumačenja rezultata toksikoloških nalaza, u obzir treba uzeti:

- Spol i tjelesnu težinu
- Vrijeme konzumiranja bilo koje droge/alkohola (početak i kada je konzumacija prestala)
- Je li podnositelj pritužbe popio alkoholno piće nakon incidenta i prije liječničkog pregleda
- Točno vrijeme/datum kada su uzeti uzorci krvi i urina
- Pojediniosti o bilo kojem propisanom lijeku ili drugim tvarima koje pojedinac inače konzumira, uključujući količinu i datum i vrijeme posljednje upotrebe (3).

7.14. Vrijeme proteklo od spolnog odnosa

U prošlosti se vrijeme proteklo od spolnog odnosa pokušalo odrediti kombinacijom detekcije prostatične kisele fosfataze, otkrivanja prostatskog specifičnog antigena (PSA/p30), identifikacije spermatozoida pomoću mikroskopije i gustoće sperme i/ili prisutnosti intaktnih spermija (spermatozoidi s repovima). Dziak i sur. su predložili da se gruba procjena vremena može utvrditi analiziranjem vaginalnih razmaza; velika količina spermija, uključujući intaktne spermije, označavaju vrijeme od spolnog odnosa do 72 h, ali vjerojatno unutar 24 h. Nekoliko spermija (uključujući intaktne spermije) ili mnogo spermija (bez intaktnih spermija) vjerojatno će se vidjeti unutar 72 h od spolnog odnosa. Nekoliko spermija (bez intaktnih spermija) vjerojatno će predstavljati spolni odnos koji se dogodio u posljednjih 7 dana (39). Ova određivanja su relativno subjektivna jer zahtijevaju od forenzičara da procijeni vidi li se malo ili mnogo spermija i je li malo ili mnogo intaktnih spermija. Smatra se da je postojanost spermatozoida u vagini male djece značajno smanjena jer imaju smanjeno lučenje cervikalne sluzi (40) i kraće (a time i manje) vaginalne šupljine, stoga je od velike važnosti prikupiti kontaminiranu odjeću (3).

7.15. Profilaksa nakon spolnog napada

7.15.1. Trudnoća

Učinkovitost hitnih kontracepcijskih sredstava smanjuje se prolaskom vremena od napada. Kontracepcijska sredstva koja se koriste uključuju intrauterini uložak, ulipristal acetat, levonorgestrel.

Bakrena spirala (intrauterini uložak) je najučinkovitiji oblik kontracepcije koji djeluje i do 120 sati nakon nezaštićenog spolnog odnosa. Treba ga smatrati prvom opcijom kod onih žena koje imaju indeks tjelesne mase $>25 \text{ kg/m}^2$ jer pada učinkovitost ulipristal acetata i levonorgestrela s povećanjem ITM-a (41).

7.15.2. Profilaksa spolno prenosivih bolesti

U slučajevima navodnog seksualnog napada, sve osumnjičene treba savjetovati da odu u kliniku za seksualno zdravlje radi probira na spolno prenosive bolesti. Osumnjičenik ima jednako pravo na pravodoban pristup postekspozicijskoj profilaksi (42).

8. RASPRAVA

Klinička forenzička ambulanta sastavni je dio zdravstvenog sustava brojnih zemalja Europske Unije. Svakoj žrtvi zlostavljanja, bilo fizičkog, psihičkog ili seksualnog, treba osim psihološke podrške, biti pružena i pravna podrška. Dostupnost kliničke forenzičke ambulante važna je jer, osim što žrtvama zlostavljanja pruža pravnu zaštitu, osnažuje i njihovu poziciju u sudskim postupcima. Bilježenje svake nanesene ozljede i prikupljanje dokaza od iznimne je važnosti za sudski postupak, budući da brojne ozljede nestaju do podizanja optužnice. Svaku ozljedu je potrebno zabilježiti u obrazac te detaljno opisati i fotografirati uz korištenje forenzičke skale kako bi prikupljeni dokazi bili relevantni u sudskom postupku. Biološke je dokaze potrebno prikupiti u što kraćem vremenskom periodu nakon napada, budući da vjerojatnost identifikacije počinitelja i osiguravanja dokaza opada s odmicanjem vremena.

Hrvatska spada među zemlje u kojoj klinička forenzička ambulanta još uvijek nije zasnovana. U prilog potrebi za osnivanjem takve ambulante govori sve veći porast obiteljskog nasilja, pogotovo za vrijeme COVID-19 pandemije tijekom koje su, uz brojna ostala ograničenja, ljudi često provodili vrijeme kod kuće, u izolaciji. Klinička forenzička medicina zahtjeva suradnju različitih medicinskih specijalizacija, medicinskih tehničara i sestara, policije, pravosuđa i socijalnih službi. Godine 2017. započeo je projekt JUSTeU! (JUridical STandards for clinical forensic examinations of victims of violence in EUrope) kako bi se podigla svijest o važnosti dostupnosti kliničkih forenzičkih usluga. Glavni ciljevi ovog projekta uključuju promoviranje važnosti ovakve ambulante i podizanje svjesnosti društva, prikupljanje i analizu podataka o postojećim forenzičkim uslugama, razvijanje europskih standardiziranih smjernica, poboljšanje dostupnosti forenzičkih pregleda žrtvama te uspostavljanje kliničko – forenzičke mreže pod nazivom “Clinical Forensic Network Europe”. Korisnici ovog projekta primarno su žrtve nasilja, a kako bi se povećala i olakšala dostupnost informacija izrađene su i internetske stranice sa informacijama o kliničkim forenzičkim službama i kontaktima.

9. ZAKLJUČAK

Klinička forenzička medicina obuhvaća širok spektar djelatnosti koje obično obavljaju liječnici različitih specijalizacija, a uključuje specijaliste sudske medicine, psihijatrije, hitne medicine, pedijatrije, ginekologije i druge. Prije pregleda tijela žrtve, ispitivač mora detaljno poznavati detaljnu anamnezu i žrtvin iskaz o zločinu kako bi osigurao da su prikaz ozljede i dokazi dosljedni. Forenzičkim i kliničkim pregledima potrebno je u potpunosti evidentirati ozljede i sve dostupne dokaze.

Osim samog fizikalnog pregleda, potrebno je procijeniti postoji li potreba za uzimanjem uzoraka krvi za dokazivanje prisutnosti droga i/ili alkohola, urina, kose, brisa genitalija i slično. Kako bi se objektivizirali uočeni dokazi, potrebno ih je zabilježiti u obrazac koji sadrži osnovne podatke o pregledanoj osobi te ih također unijeti u obrazac koji sadrži dijagrame i skice tijela.

10. SAŽETAK

Klinička forenzička medicina je grana sudske medicine koja primjenjuje klinička znanja i vještine kako bi se provela procjena stanja živih osoba u kontekstu provođenja pravnih, pravosudnih i policijskih postupaka. Svojim djelovanjem povezuje zdravstvenu, pravosudnu i policijsku djelatnost. Glavna područja rada kliničke forenzičke medicine obuhvaćaju sudskomedicinske, odnosno kliničke preglede žrtava spolnog ili fizičkog nasilja, kaznenog napada, zlostavljanja ili zanemarivanja te nasilja u obitelji. Klinička forenzička medicina obuhvaća širok spektar djelatnosti koje obično obavljaju liječnici različitih specijalizacija, a uključuje specijaliste sudske medicine, psihijatrije, hitne medicine, pedijatrije, ginekologije i druge. Uz obavljanje fizikalnog pregleda i ginekološkog pregleda, potrebno je pravilno prikupiti sve postojeće dokaze. Kako bi dokazi bili pravovaljani u sudskom postupku, potrebno ih je pravovremeno prikupiti u skladu sa zadanim smjernicama. Klinička forenzička ambulanta, u kojoj se obavljaju ovakvi postupci i koja je dostupna 24 sata dnevno, treba biti sastavni dio svakog zdravstvenog sustava.

Ključne riječi: klinička forenzička ambulanta, klinička forenzička medicina, prikupljanje dokaza, zlostavljanje

11. SUMMARY

Clinical forensic medicine is a branch of forensic medicine that applies clinical knowledge and skills to conduct an assessment of the condition of living persons in the context of conducting legal, judicial and police procedures. Through its activities, it connects health, justice and police services. The main areas of work of clinical forensic medicine include forensic, i.e. clinical examinations of victims of sexual or physical violence, criminal assault, abuse or neglect, and domestic violence. Clinical forensic medicine encompasses a wide range of activities typically performed by physicians of various specializations, and includes specialists in forensic medicine, psychiatry, emergency medicine, pediatrics, gynecology, and others. In addition to performing a physical examination and gynecological examination, it is necessary to properly collect all existing evidence. In order for evidence to be valid in court proceedings, it is necessary to collect it in a timely manner in accordance with the given guidelines. A clinical forensic clinic, where such procedures are performed and which is available 24 hours a day, should be an integral part of every health care system.

Key words: clinical forensic clinic, clinical forensic medicine, evidence gathering, abuse

12. LITERATURA

1. Siegel JA, Saukko PJ, ur. Encyclopedia of Forensic Sciences. 2nd ed. San Diego: Academic Press; 2013.
2. Direktiva 2012/29/EU Europskog parlamenta i Vijeća od 25. listopada 2012. o uspostavi minimalnih standarda za prava, potporu i zaštitu žrtava kaznenih djela te o zamjeni Okvirne odluke Vijeća 2001/220/PUP. Službeni list Europske unije [Internet]. 14.11.2012. [citirano 31.05.2022.]. 19(15):58-74. Dostupno na: <https://eur-lex.europa.eu/legal-content/HR/TXT/PDF/?uri=CELEX:32012L0029>
3. Stark MM, ur. Clinical Forensic Medicine: a Physician Guide. 4th ed. Cham: Springer; 2020.
4. Henham AP, Lee KA. Photography in forensic medicine. J Audiov Media Med. 1994 Jan;17(1):15-20.
5. Zakon o zaštiti prava pacijenata NN 169/04, 37/08. U: Zakon.hr [Internet]. Zagreb: Zakon.hr, 2022 [citirano 11. 05. 2022.]. Dostupno na: <https://www.zakon.hr/z/255/Zakon-o-za%C5%A1titi-prava-pacijenata>
6. FFLM. PICS Working Group – Guidelines on photography [Internet]. [London]: Faculty of Forensic & Legal Medicine; 2019 2022 [citirano 10. 05. 2022.]. Dostupno na: <https://fflm.ac.uk/wp-content/uploads/2020/03/PICS-Working-Group-Guidelines-on-Photography-Dr-Will-Anderson-Dec-2019.pdf>
7. European Institute for Gender Equality. Glossary & Thesaurus [Internet]. Vilnius: European Institute for Gender Equality. 2022 [citirano 31. 05. 2022.]. Dostupno na: <https://eige.europa.eu/hr/taxonomy/term/1384>
8. Kafarowski E, Lyon AM, Sloan MM (1996) The retention and transfer of spermatozoa in clothing by machine washing. Can Soc Forensic Sci J 29:7–11

9. Jobin RM, DeGouffe M (2003) The persistence of seminal constituents on panties after laundering. Significance to investigations of sexual assault. *Can Soc Forensic Sci J* 36(1):1–10
10. Faculty of Forensic & Legal Medicine. Forensic Examination - Adult Victim of Suspected Assault/Non-Accidental Injury (NAI) [Internet]. [London]: Faculty of Forensic & Legal Medicine; 2022–2025 [citirano 12.05.2022.]. Dostupno na: <https://fflm.ac.uk/wp-content/uploads/2022/05/FFLM-Pro-forma-Forensic-Examination-Adult-Victim-of-Suspected-Assault-Non-Accidental-Injury.pdf>
11. Ruty G (2002) An investigation into the transference and survivability of human DNA following simulated manual strangulation with consideration of the problem of third party contamination. *Int J Leg Med* 116:170–173
12. Graham EAM, Ruty GN (2008) Investigation into “Normal” Background DNA on adult necks: implications for DNA profiling of manual strangulation victims. *J Forensic Sci* 53(5):1074–1082
13. Sweet D, Lorente M, Lorente JA, Valenzuela A, Villanueva E (1997) An improved method to recover saliva from human skin: the double swab technique. *J Forensic Sci Soc* 42:320–322
14. Stoilovic M (1991) Detection of semen and blood stains using Polilight® as a light source. *Forensic Sci Int* 51:289–296
15. Pandeshwar P, Das R (2014) Role of oral fluids in DNA investigations. *J Forensic Leg Med* 22:45–50
16. Breathnach M, Moore E (2013) Oral intercourse or secondary transfer? A Bayesian approach of salivary amylase and foreign DNA findings. *Forensic Sci Int* 229:52–59

17. Muller C, Vogt S, Goerke R, Kordan A, Weinmann W (2000) Identification of selected psychopharmaceuticals and their metabolites in hair by LC/ESI-CID/MS and LC/MS/MS. *Forensic Sci Int* 113:415–421
18. Faculty of Forensic & Legal Medicine. Recommendations for the Collection of Forensic Specimens from Complainants and Suspects [Internet]. [London]: Faculty of Forensic & Legal Medicine; 2022 [citirano 20.04.2022.] Dostupno na: <https://fflm.ac.uk/wp-content/uploads/2022/01/Recommendations-for-the-collection-of-forensic-specimens-FSSC-Jan-2022.pdf>
19. Robertson J (2017) Managing the forensic examination of human hairs on contemporary practice. *Aust J Forensic Sci* 49(3):239–260
20. Ledray L (1993) Evidence collection: an update. *J Sex Abuse* 2:113–115
21. Young W, Bracken AC, Goddard MAA, Matheson S (1992) The New Hampshire sexual assault medical examination protocol project committee sexual assault: review of a national model protocol for forensic and medical evaluation. *Obstet Gynecol* 80:878–883
22. NSW Ministry of Health. Guidelines for the collection of forensic specimens from complainants and suspects [Internet]. [Sidney]: NSW Police Force; 2018. [citirano 15.3.2022.]. Dostupno na: https://www.police.nsw.gov.au/about_us/policies_procedures_and_legislation
23. Keating SM, Allard JE (1994) What's in a name? Medical samples and scientific evidence in sexual assaults. *Med Sci Law* 34:187)
24. Davis A, Wilson E (1974) The persistence of seminal constituents in the human vagina. *Forensic Sci* 3:45–55

25. Graves HCB, Sensabaugh GF, Blake ET (1985) Post-coital detection of a male-specific semen protein: application to the investigation of rape. *N Engl J Med* 312:338–340
26. Desroches A, Buckle B, Fournay R (2009) Forensic biology evidence screening past and present. *Can Soc Forensic Sci* 42(2):101–120
27. Allard JE, Baird A, Davidson G, Jones S, Lewis J, McKenna L, Weston C, Scrimger D, Teppett G (2007) A comparison of methods used in the U.K. and Ireland for the extraction and detection of semen on swabs and cloth samples. *Sci Justice* 47:160–167
28. Pang BCM, Cheung BKK (2007) Identification of human semenogelin in the membrane strip test as an alternative method for the detection of semen. *Forensic Sci Int* 169(1):27–31
29. Kenna J, Smyth M, McKenna L, Dockery C, McDermott S (2011) The recovery and persistence of salivary DNA on human skin. *J Forensic Sci* 56(1):170–175
30. Faculty of Forensic & Legal Medicine Royal College of Paediatrics and Child Health. Guidance for best practice for the management of intimate images that may become evidence in court [Internet]. [London]: Faculty of Forensic & Legal Medicine; 2020 [citirano 15.3.2022.]. Dostupno na: <https://fflm.ac.uk/wp-content/uploads/2020/12/Guidance-best-practice-management-of-intimate-images-which-may-become-evidence-in-court-Dr-B-Butler-June-2020.pdf>
31. Ansell R (2002) Secondary transfer of seminal constituents. *Can Soc Forensic Sci J* 35(1):23–27
32. Tonkin M, Yeap L, Bartle E, Reeder A (2013) The effect of environmental conditions on the persistence of common lubricants on skin for cases of sexual assault. *J Forensic Sci* 58(S1)

33. Spencer SE, Kim SY, Kim SB, Schug KA (2011) Matrix-assisted laser desorption/ionization time of flight-mass spectrometry profiling of trace constituents of condom lubricants in the presence of biological fluids. *Forensic Sci Int* 207(1-3):19–26
34. Coyle T, Anwar N (2009) A novel approach to condom lubricant analysis: in-situ analysis of swabs by FT-Raman Spectroscopy and its effects on DNA analysis. *Sci Justice*. 49:32–40
35. McCrone WC, Delly JG (1973) *The particles atlas* 3:600; 702
36. Greaves C (1998) Safe sex? Is it so safe? *Contact FSS Intern Publication* 25:20–21
37. Blackledge RD, Vincenti M (1994) Identification of polydimethylsiloxane lubricant traces from latex condoms in cases of sexual assault. *J Forensic Sci Soc* 34:245–256
38. Jansen K (1998) Date rape drugs. *Bull Int Assoc Forensic Toxicol* 28:18–20
39. Dziak R, Collins PL, Sarah VJ (2013) Providing evidence-based opinion on time since intercourse (TSI) based on body fluid testing results of internal samples. *Can Soc Forensic Sci J*. [Internet] Dostupno na: <http://www.tandfonline.com/loi/tcsf20>.
40. Rogers DJ (2002) Assisting and advising complainants of sexual assault in the family planning setting. *J Fam Plann Reprod Health Care* 28(3):127–139)
41. Mazza D (2017) Ulipristal acetate—an update for Australian GPs. *Aust Fam Pract* 46(5)
42. Faculty of Forensic & Legal Medicine. Care of Suspects of Sexual Assault in Police Custody [Internet]. [London]: Faculty of Forensic & Legal Medicine; 2018 [citirano 11.5.2022.] Dostupno na: <https://fflm.ac.uk/wp-content/uploads/2018/09/Care-of-Suspects-of-Sexual-Assault-in-Police-Custody-FFLM-Aug-2018.pdf>

13. ŽIVOTOPIS

Nikolina Morić rođena je 7.12.1993. u Zagrebu. Pohađala je Osnovnu školu Mate Lovraka u Zagrebu. Nakon završenog osnovnoškolskog obrazovanja upisuje Gimnaziju Lucijana Vranjanina te potom integrirani preddiplomski i diplomski studij medicine na Medicinskom fakultetu Sveučilišta u Rijeci. Tijekom studija obnaša dužnost demonstratora na Zavodu za medicinsku biologiju i genetiku, Zavodu za opću patologiju i patološku anatomiju te Katedri za internu medicinu. Sudjeluje na kongresima i simpozijima kao aktivni i pasivni sudionik te je autor znanstvenih radova. Predstavnik je Studentske sekcije časopisa Medicina Fluminensis te voditelj projekta 9. MedRi Znanstveni Piknik.