

INTERVENTNI KARDIOLOŠKI ZAHVATI U DJECE TIJEKOM ŠEST GODINA U KLINIČKOM BOLNIČKOM CENTRU RIJEKA: RETROSPEKTIVNA STUDIJA

Starčević, Ivana

Master's thesis / Diplomski rad

2022

Degree Grantor / Ustanova koja je dodijelila akademski / stručni stupanj: **University of Rijeka, Faculty of Medicine / Sveučilište u Rijeci, Medicinski fakultet**

Permanent link / Trajna poveznica: <https://um.nsk.hr/um:nbn:hr:184:386774>

Rights / Prava: [In copyright](#) / [Zaštićeno autorskim pravom.](#)

Download date / Datum preuzimanja: **2024-07-13**



Repository / Repozitorij:

[Repository of the University of Rijeka, Faculty of Medicine - FMRI Repository](#)



SVEUČILIŠTE U RIJECI
MEDICINSKI FAKULTET
INTEGRIRANI PREDDIPLOMSKI I DIPLOMSKI
SVEUČILIŠNI STUDIJ MEDICINE

Ivana Starčević

INTERVENTNI KARDIOLOŠKI ZAHVATI U DJECE TIJEKOM ŠEST GODINA U
KLINIČKOM BOLNIČKOM CENTRU RIJEKA:RETROSPEKTIVNA STUDIJA

Diplomski rad

Rijeka, 2022

SVEUČILIŠTE U RIJECI
MEDICINSKI FAKULTET
INTEGRIRANI PREDDIPLOMSKI I DIPLOMSKI
SVEUČILIŠNI STUDIJ MEDICINE

Ivana Starčević

INTERVENTNI KARDIOLOŠKI ZAHVATI U DJECE TIJEKOM ŠEST GODINA U
KLINIČKOM BOLNIČKOM CENTRU RIJEKA:RETROSPEKTIVNA STUDIJA

Diplomski rad

Rijeka, 2022

Mentor rada: doc.dr.sc. Kristina Lah Tomulić, dr.med

Diplomski rad ocijenjen je dana godine, na Katedri za pedijatriju, pred povjerenstvom u sastavu:

- 1.doc.dr.sc. Iva Bilić Čače,dr.med
- 2.doc.dr.sc. Ana Milardović, dr.med
- 3.doc.dr.sc. Tomislav Jakljević,dr.med

Rad sadrži 36 stranica, 6 slika, 9 tablica, 43 literaturna navoda.

ZAHVALA

Htjela bih se zahvaliti svojoj mentorici doc.dr.sc. Kristini Lah Tomulić, dr. med na strpljenju, savjetima i podršci tijekom izrade ovoga rada.

Hvala i svim mojim prijateljima i rodbini koji su bili uz mene za vrijeme studiranja.

Najviše od svega htjela bih se zahvaliti roditeljima i bratu koji su bili moja najveća potpora i inspiracija tijekom ovih šest godina. Hvala vam od srca!

Sadržaj

1.UVOD	1
1.1.PODJELA I ZASTUPLJENOST PRIROĐENIH SRČANIH GREŠAKA	1
1.2.POVIJEST INTERVENCIJSKE KATETERIZACIJE SRCA	3
1.3.DIJAGNOSTIČKA KATETERIZACIJA SRCA U DJECE	4
1.4.INTERVENCIJSKA KATETERIZACIJA SRCA U DJECE	5
1.4.1. ATRIOSEPTOSTOMIJA	6
1.4.2.ZATVARANJE ATRIJSKOG SEPTALNOG DEFEKTA	6
1.4.3. ZATVARANJE VENTRIKULARNOG SEPTALNOG DEFEKTA	9
1.4.4.ZATVARANJE OTVORENOG DUKTUSA BOTALLI U DJECE	10
1.4.5. PERKUTANI INTERVENCIJSKI ZAHVATI KOD KOARKTACIJE AORTE	11
1.4.6. PERKUTANI INTERVENCIJSKI ZAHVATI KOD PULMONALNE STENOZE	12
1.4.7.PERKUTANI INTERVENCIJSKI ZAHVATI KOD AORTALNE STENOZE	13
2. SVRHA RADA	14
3.ISPITANICI I METODE	14
4.REZULTATI	16
5.RASPRAVA	26
6.ZAKLJUČAK	30
7.SAŽETAK	31
8.SUMMARY	32
9.LITERATURA	33
10.ŽIVOTOPIS	36

POPIS SKRAĆENICA I AKRONIMA

PSG-prirođena srčana greška

VSD-ventrikularni septalni defekt

ASD-atrijski septalni defekt

AVSD-atrioventrikularni septalni defekt

PDA-perzistentni ductus arteriosus

PAUPV-parcijalni anomalni utok plućnih vena

PS-pulmonalna stenoza

AS-aortna stenoza

CoA-koarktacija aorte

d-TGA-transpozicija velikih krvnih žila

l-TGA-korigirana transpozicija velikih krvnih žila

ToF-tetralogija Fallot

PA-VSD-pulmonalna atrezija s ventrikularnim septalnim defektom

HLHS-sindrom hipoplastičnog lijevog srca

TAC-zajednički arterijski trunkus

DORV-dvostruki izlaz desne komore

PFO-perforirani foramen ovale

RV-desni ventrikul

LV-lijevi ventrikul

ASO-Amplatzer septalni okluder

TA-trikuspidalna atrezija

SVASD-SINUS VENOUS ATRIJSKI SEPTALNI DEFEKT

AV-blok-atrioventrikularni blok

Qp-pulmonalni protok

Qs-sistemska protok

NYHA-New York Heart Association

ADO-Amplatzer duktus okluder

BA-balonska angioplastika

BPV- balonska pulmonalna valvuloplastika

KBC-Klinički bolnički centar Rijeka

1.UVOD

1.1.PODJELA I ZASTUPLJENOST PRIROĐENIH SRČANIH GREŠAKA

Prirođene srčane greške (PSG) spadaju u najčešće prirođene anomalije, koje pogađaju milijune djece u svijetu. Definišu se kao strukturne abnormalnosti srca i/ili velikih krvnih žila koje su prisutne pri rođenju. Iako se otprilike 20% incidencije PSG može pripisati genetskim faktorima, izloženosti teratogenima i dijabetesu kod majke, etiologija ostaje nepoznata za preostalih 80% (1). Dijelimo ih na cijanotične i acijanotične PSG. U cijanotične srčane greške ubrajamo one greške s desno-lijevim pretokom, dok u acijanotične srčane greške ubrajamo one s lijevo-desnim pretokom i greške bez pretoka (2). Vaskularne strukture, koje prenose oksigeniranu i deoksigeniranu krv, u normalnim uvjetima tvore dvije paralelne strukture koje su potpuno odvojene jedna od druge, pri čemu su jedine dodirne točke pluća i periferna tkiva, gdje se oksigenirana krv deoksigenira i obrnuto. Ukoliko su te dvije paralelne strukture u interakciji nastaje pretok. Lijevo- desni pretok karakteriziran je prelaskom oksigenirane krvi u deoksigeniranu cirkulaciju zaobilazeći pri tome tkiva. Lijevo-desni pretok rezultira volumnim opterećenjem desne klijetke i plućne cirkulacije što na kraju može dovesti do razvoja plućne hipertenzije te obrata spoja u desno-lijevi što se naziva Eisenmengerovim sindromom. Cijanotične srčane greške karakterizira desno-lijevi pretok što rezultira ulaskom deoksigenirane krvi u oksigenirani dio cirkulacije zbog čega nastaje cijanoza (2-3). Važno je napomenuti da su pojedine PSG ovisne o otvorenom arterijskom duktusu (PDA), kao što su transpozicija velikih krvnih žila (d-TGA), sindrom hipoplastičnog lijevog srca (HLHS), trikuspidalna atrezija (TA) s intaktnim septumom, kritična aortalna stenoza (AS), kritična koarktacija aorte (CoA), kritična pulmonalna stenoza (PS) i brojne druge (4).

Prevalencija PSG uvelike varira među različitim studijama, ali kao najbolja aproksimacija prihvaćena je procjena od 8 na 1000 živorođene djece (5). Na tablici 1. prikazana je podjela i zastupljenost najčešćih PSG (6-8).

Tablica 1. Podjela i zastupljenost najčešćih prirođenih srčanih grešaka

ACIJATONIČNE SRČANE GREŠKE	
LIJEVO-DESNI PRETOK	
VENTIRKULARNI SEPTALNI DEFEKT	17 -37%
ATRIJSKI SEPTALNI DEFEKT	10%
ATRIOVENTRIKULARNI SEPTALNI DEFEKT	4-5%
OTVORENI ARTERIJSKI DUKTUS	10%
BEZ PRETOKA	
AORTALNA STENOZA	3-5%
PULMONALNA STENOZA	10%
KOARKTACIJA AORTE	4-8%
CIJANOTIČNE SRČANE GREŠKE	
TETRALOGIJA FALLOT	5-10%
TRANSPOZICIJA VELIKIH KRVNIH ŽILA	5-7%
PULMONALNA ATREZIJA S VENTRIKULARNIM SEPTALNIM DEFEKTOM	3%
SINDROM HIPOPLASTIČNOG LIJEVOG SRCA	1-2%
EBSTEINOVA ANOMALIJA	0,05%
ZAJEDNIČKI ARTERIJSKI TRUNKUS	<1%
DVOSTRUKI IZLAZ DESNE KOMORE	1 -1,5%
TOTALNI ANOMALNI UTOK PLUĆNIH VENA	<1%

Defekt septuma ventrikula (VSD) najčešća je PSG, nešto učestalije se javlja kod djevojčica u odnosu na dječake(7-8). Atrijski septalni defekt (ASD) i PDA se češće javljaju kod djevojčica(7-8). Otvoreni duktus Botalli povezuje se s prematuritetom i perinatalnom asfiksijom(7). Pulmonalna stenoza (PS) zahvaća jednako oba spola (8). Aortalna stenoza (AS), tetralogija Fallot (ToF), koarktacija aorte (CoA) i transpozicija velikih krvnih žila (d-TGA) su anomalije koje bilježe veću incidenciju kod muške djece(7-8). Sindrom hipoplastičnog lijevog srca (HLHS) jedan je od najčešćih kardioloških uzroka zatajenja srca u

novorođenčadi i najčešći je kardiološki uzrok srčane smrti u prvom tjednu života (8).

Atrioventrikularni septalni defekt (AVSD) anomalija je koja je u 70% slučajeva povezana sa sindrom Down (6,8).

1.2. POVIJEST INTERVENCIJSKE KATETERIZACIJE SRCA

Osnovna načela intervencijske kardiologije, koje je 1929. postavio Werner Forssman, dovela su do porasta zanimanja za intervencijske zahvate (6). Rubio Alvarez i suradnici su 1953. u Meksiku, izvijestili o prvoj transkateterskoj intervenciji prirodene srčane greške, kada su pomoću modificiranog ureteralnog katetera izveli plućnu valvulotomiju (9). Postupak su izveli kod 10-mjesečnog djeteta sa stenozom pulmonalne valvule, pri čemu je gradijent plućnog zalistka smanjen sa 72 mmHg na 59 mmHg, što je rezultiralo kliničkim poboljšanjem simptoma (10). Desetljeće kasnije radiolozi Dotter i Judkins koristili su čvrste cilindrične dilatatore za širenje aterosklerotskih lezija. Iako je njihov zahvat više bio povezan s perifernom vaskularnom kirurgijom nego s kardiologijom, postupak je koristio nekiruršku tehniku za otvaranje stenotičnih lezija i postigao široku primjenu (11). Nekoliko godina kasnije Rashkind i Miller privukli su pažnju kardiologa, osobito pedijatrijskih kardiologa, kada su opisali balonsku atrioseptostomiju. Ovaj zahvat označio je pravi početak pedijatrijske i adultne intervencijske kardiologije i postavio temelje za sve buduće intrakardijalne intervencijske zahvate (10,11). Porstmann i suradnici su 1967. prvi izveli okluziju PDA (10,11). Sljedeći veliki napredak u pedijatrijskoj intervencijskoj kardiologiji napravili su 1974. King i Mills zatvaranjem ASD-a (11). Iste godine Gruntzig i Hopff su napravili perkutanu transluminalnu angioplastiku i na taj način otvorili vrata priznavanju intervencijske kardiologije kao samostalne subspecijalizacije (11). Bill Rashkind je 1977. predstavio tehniku zatvaranja ASD-a pomoću „kišobrana“ (10,11). Ubrzo nakon toga Rashkind je izvijestio i o zatvaranju PDA pomoću sličnog modificiranog uređaja (6). Godine 1982. Kann i kolege su prvi predstavili balonsku dilataciju kongenitalne stenoze pulmonalne valvule. Ovaj postupak

je od tada postao prva metoda intervencije za stenozirane pulmonalne i aortne zalistke (6). Transkateterska balonska angioplastika uvedena je za liječenje CoA 1981.godine od strane Singera i suradnika (10,12). Transkateterska zamjena zalistaka je nedavna velika inovacija u području intervencijske kardiologije (6).

Šik T., zajedno s profesorima Ivanijem R. ,Oberhoferom B., i Gvozdanoviem V., izvela je prvu kateterizaciju srca u Hrvatskoj u Kardiološkom laboratoriju Medicinskog fakulteta u Zagrebu na Rebru 1950. godine (13). Na Klinici za dječje bolesti KBC-a Rijeka 1967. se uvodi invazivna dijagnostika (kateterizacija i angiokardiografija) u prepoznavanju PSG-a (14). Ahel V. je 1976. izveo prvi interventni zahvat (balon atrioseptostomiju) (14). Balon valvuloplastika pulmonalne stenozije je prvi put u KBC-u Rijeka izvedena 1978., a izveo ju je Ahel V. sa suradnicima (14). Ahel V. i Čače N. sa suradnicima transkateterskim su putem 2003. godine Amplatzovim „kišobranom“ zatvorili defekt interatrijskog septuma tipa ostium secundum i otvoreni arterijski kanal (15). Prvu dilataciju koarktacije aorte napravili su 2004.godine (15).

1.3.DIJAGNOSTIČKA KATETERIZACIJA SRCA U DJECE

Kateterizacija srca i angiografija donijele su revoluciju u liječenju djece s PSG, značajno poboljšavši sigurnost i učinkovitost operacija PSG. Kao rezultat napretka neinvazivnih dijagnostičkih metoda, dijagnostička kateterizacija nije više indicirana u rutinskoj preoperativnoj procjeni većine PSG, kao što su VSD, ASD, AVSD, ToF, CoA, DORV, HLHS i drugih složenih PSG (16). Dijagnostička kateterizacija omogućava precizno mjerenje tlaka i koncentracije kisika u različitim dijelovima kardiovaskularnog sustava. Interpretacija tih hemodinamskih podataka omogućava kvantifikaciju stupnja intrakardijalnih šantova i određivanje vaskularnog otpora. Ti su podaci potrebni za donošenje odluke o tome je li dijete kandidat za palijativnu ili reparativnu operaciju, kao i za određivanje medikamentozne terapije (17). Indikacije za dijagnostičku kateterizaciju su:

- planirana intervencijska kateterizacija
- mjerenje plućnog otpora i reverzibilnosti plućne hipertenzije
- procjena bolesnika kandidata za transplantaciju srca
- kongenitalna anatomska ili koronarna anomalija kod koje je neinvazivna dijagnostika nedostatna
- nadzor vaskulopatije grafta nakon srčane transplantacije

Dijagnostička kateterizacija opravdana je i kod:

- bolesnika s DORV-om prije Fontanove operacije
- procjene kardiomiopatije ili miokarditisa
- Kawasakijske bolesti ako postoji sumnja na koronarnu stenozu
- procjenu anatomije i hemodinamike kada je rani postoperativni tijek neočekivano kompliciran i neinvazivne metode ne uspijevaju dati jasno rješenje (6,16)

1.4.INTERVENCIJSKA KATETERIZACIJA SRCA U DJECE

Danas se u mnogim ustanovama provodi sve veći broj intervencijskih kateterizacija koje ekvivalentno zamjenjuju kardiokirurške operacije, a intervencijske kateterizacije čine 60 do 80% svih kateterizacija srca (8). Broj dijagnostičkih kateterizacija stalno se smanjuje zahvaljujući sve većem značaju neinvazivnih dijagnostičkih metoda, u prvom redu ehokardiografije i magnetske rezonancije. Mnoge jednostavne PSG kao što su CoA, ASD, PDA i neki VSD se mogu učinkovito liječiti putem intervencijskih postupaka. Gotovo sve valvularne stenozе, koje su se prije liječile operacijom, danas se uspješno rješavaju intervencijskim putem (8).

1.4.1. ATRIOSEPTOSTOMIJA

Atrioseptostomija je indicirana kod bolesnika koji imaju intaktni ili gotovo netaknut interatrijski septum, a kojima bi miješanje sistemske i plućne cirkulacije poboljšalo oksigenaciju, srčani minutni volumen ili oboje. Novorođenčad s TGA sa ili bez ASD-a su kandidati za ovaj postupak ukoliko se arterijska *switch*-operacija ne može odmah izvesti . Indicirana je i kod bolesnika koji imaju samo jednu funkcionalnu klijetku poput onih s hipoplastičnim RV ili LV ili značajno stenoziranom trikuspidalnom ili mitralnom valvulom. Također se koristi u novorođenčadi s totalnim anomalnim utokom plućnih vena u slučajevima s restriktivnim ASD-om ukoliko se operacija mora odgoditi. Atrioseptostomija može biti prikladna i u nekim slučajevima pulmonalne, trikuspidalne i mitralne atrezije (7). Atrioseptostomija je postupak kojim se pomoću posebnog katetera s balonom (Rashkindovog katetera) prolazi kroz atrijski septum, obično kroz foramen ovale, u lijevu pretklijetku. Balon se zatim puni kontrastom do promjera od 15 mm i naglo povlači u desni atrij kako bi se proširila septalna komunikacija (2). Postupak se obično ponavlja nekoliko puta sve dok atrijalna komunikacija nije dovoljno široka da omogući miješanje krvi na razini atrija. Zahvat izvode interventni kardiolozi pod kontrolom ultrazvuka. Glavni rizici povezani sa zahvatom su ozljede krvnih žila, paradoksalne embolije, aritmije i perforacija srca (17).

1.4.2. ZATVARANJE ATRIJSKOG SEPTALNOG DEFEKTA

Najčešći tip ASD-a je ostium secundum, a od ostalih tipova razlikujemo još defekte koji se nalaze u septumu primumu, defekte sinusa venosusa i nepokrivenog koronarnog sinusa. Ukoliko se ne liječe ovi defekti mogu dovesti do desnostranog zatajenja srca, aritmije i plućne hipertenzije. Svi trenutno dostupni transkateterski materijali za zatvaranje ASD-a isključivo su namijenjeni za zatvaranje defekta tipa *secundum* ili otvorenog foramena ovale, dok ostali tipovi i dalje zahtijevaju kirurški pristup (18,19). Unatoč činjenici da je kirurško zatvaranje ASD-a relativno siguran i učinkovit postupak, ipak zahtijeva otvorenu operaciju srca i

dugotrajniju hospitalizaciju (18,19). Transkatetersko zatvaranje ASD-a tipa *secundum* povezano je s niskom stopom komplikacija i kratkim hospitalizacijama i stoga je gotovo u potpunosti zamijenilo otvorenu operaciju na srcu (18,19). Zatvaranje ASD-a indicirano je kod djece s hipertrofijom desnog srca, dokazom značajnog lijevo-desnog pretoka pri čemu je omjer plućnog i sistemskog protoka $Q_p:Q_s > 2:1$, te kod one djece sa simptomima i znakovima volumnog opterećenja plućne cirkulacije (20). Iako se preporuča zatvaranje ASD- a kada se pojave znakovi opterećenja desnog srca bez obzira na dob, najčešća preporuka je pričekati dok dijete ne napuni pet godina ili dok ne postigne težinu od 20 kg (19). Perkutanim putem se mogu zatvoriti defekti koji su manji od 30 mm u promjeru i imaju dovoljno tkiva oko sebe da omoguću postavljanje okludera bez ometanja funkcije drugih srčanih struktura (20). Nekada se za zatvaranje ASD-a tipa *secundum* koristio StarFlex sustav dvostrukog kišobrana, ali zbog velikog rizika od embolizacije je povučen sa tržišta (7,21). Amplatzer septalni okluder (ASO) najčešći je korišteni uređaj za zatvaranje ASD tipa *secundum*. Helex septalni okluder se rjeđe koristi i prikladniji je za manji ASD ili PFO (7). Veličina i lokalizacija defekta interatrijskog septuma određuju se transtorakalnom i transezofagealnom ehokardiografijom. U odnosu na mjerenje specifičnim mjernim balonom kojim dobivamo stvarni dijametar defekta, transtorakalnom ehokardiografijom moguće je dobiti vrijednost veličine defekta koja je 20% manja, a transezofagealnom ehokardiografijom vrijednost koja je 10% manja od stvarne veličine. Točno poznavanje veličine defekta važno je za određivanje veličine sustava koji će se koristiti kao i za osiguravanje prostora za njegovu fiksaciju (19,21). Na temelju tih mjerenja koristi se okluder ispravne veličine koji se preko žice vodilice i široke uvodnice uvodi u lijevi atrij. Kada se sustav nalazi u šupljini lijevoga atrija postupno se ekstrudira disk okludera i povlači prema defektu. Nakon toga se uvodnica sa žicom vodilicom povlači prema natrag kako bi se aktivirao ostatak uređaja (središnji struk i desni atrijski disk). Na kraju se pomoću transezofagealne ehokardiografije provjerava

pozicija okludera i prisustvo rezidualnog *shunta*. (19,22). Defekt se zatvara indukcijom tromboze s tri poliesterska flastera ušivena u uređaj i pokriva endotelom (22). Nakon intervencije sljedećih šest mjeseci, odnosno do završetka endotelizacije, potrebno je uzimati aspirin u dozi od 3-5 mg (7). Na tablici 2. prikazane su najčešće komplikacije povezane s transkateterskim zatvaranjem ASD-a (23).

Tablica 2. Učestalost komplikacija kod perkutanog intervencijskog zatvaranja atrijskog septalnog defekta

Rezidualni shunt	3,9%
Supraventrikularna tahikardija	2,9%
Atrijska fibrilacija	1,5%
Embolizacija uređaja	1%
Blaga aortalna regurgitacija	1%
Atrioventrikularni blok	0,5%
Perikardijalni izljev	0,5%
Infektivni endokarditis	0,5%

Kod odraslih i djece sa paradoksalnom tromboembolijom koji imaju PFO može se također koristiti ASO (22). Neki centri su počeli i s transkateterskim zatvaranjem ASD-a tipa sinus venosus i utvrđeno je da se transkateterska korekcija SVASD-a može smatrati alternativom kirurškom zahvatu kod značajnog dijela bolesnika (24).

1.4.3. ZATVARANJE VENTRIKULARNOG SEPTALNOG DEFEKTA

Defekti ventrikularnog septuma (VSD) smatraju se najčešćim PSG koje se nalaze u djece. Ventrikularni septum se može podijeliti u četiri regije i prema tome razlikujemo i četiri tipa VSD-a: membranozni, izlazni (suprakristalni, subpulmonalni), trabekularni i ulazni defekt. Defekti su obično pojedinačni u bilo kojoj od navedenih regija, ali se ponekad mogu pronaći i višestruki defekti u mišićnom dijelu septuma koji se opisuju poput „švicarskog sira“. Najčešći tip VSD-a je membranozni koji čini oko 80% svih VSD-a, slijedi muskularni koji čini 5 do 20%. Subpulmonalni i ulazni defekt čine manje od 5% svih defekata ventrikularnog septuma (16). Transkatetersko zatvaranje VSD-a obično je rezervirano samo za mišićne ili membranske defekte, iako postoje izvješća o uspješnom zatvaranju defekta izlaznog dijela septuma. Veliki VSD, bilo da je dijagnosticiran prenatalno ili u rano dojenačko doba, izolirano ili u kombinaciji s drugim prirođenim srčanim manama, često rezultira opterećenjem plućne cirkulacije i simptomima kongestivnog srčanog zatajivanja. Zlatni standard za zatvaranje takvih defekata je kirurški (25). Transkatetersko zatvaranje VSD-a rezervirano je za one bolesnike s defektima koje je tehnički teško operativno zatvoriti (npr. višestruki mišićni defekti poput „švicarskog sira“) ili za one bolesnike koji se iz različitih razloga ne mogu podvrgnuti srčanoj prenosnici. Transkatetersko zatvaranje VSD-a, u odnosu na kirurško zatvaranje, povezano je sa većom incidencijom AV-bloka i ozljedama zalistaka (26). Transkatetersko zatvaranje VSD-a se obično izvodi izvan neonatalnog doba kada postoje dokazi o hemodinamski značajnom pretoku. Indikacije za transkatetersko zatvaranje uključuju:

- Kardiomegaliju ili hipertrofiju lijeve klijetke dokazanu ehokardiografijom
- Qp:Qs veći od 1,5
- Zaostajanje u rastu i razvoju
- Pogoršnje NYHA simptoma

- Ponavljajuće respiratorne infekcije
- Preboljeli infektivni endokarditis (25)

1.4.4.ZATVARANJE OTVORENOG DUKTUSA BOTALLI U DJECE

Zatvaranje otvorenog arterijskog duktusa druga je intervencijska metoda razvijena za djecu s PSG, koja se izvodi korištenjem tehnika koje su slične onima koje su uveli Rashkind i suradnici (17). ADO (Amplatzer duktus okluder) je najčešće korišteni sustav za zatvaranje srednjih do velikih duktusa, dok se za zatvaranje manjih PDA koriste razne zavojnice.

„Gianturco“ vaskularna okluzijska zavojnica se koristi za zatvaranje manjih PDA. Radi se o maloj, spiralnoj žici koja je obložena trombogenom dakronskom niti i koja izgleda poput „svinjskog repa“ kada se pozicionira u krvnu žilu. Kada se zavojnica nađe u ampuli aorte oko nje se formira krvni ugrušak koji blokira protok krvi i na kraju dovodi do endotelizacije.

Najbolji kandidati za okluziju spiralom su djeca koja imaju 6 kg ili više s arterijskim duktusom veličine 4 mm ili manje. Rizik od komplikacija je mali, no može se javiti embolizacija spirale, nepotpuno zatvaranje, blaga stenoza PA i hemoliza. Za zatvaranje arterijskih duktusa čiji je dijametar veći od 4 mm a manji od 12 mm se koristi ADO (7,17).

Duktalni okluder je pokazao izvrsne rezultata za zatvaranje duktusa bilo koje veličine i oblika, osim velikih tubularnih duktusa koji se mogu zatvoriti pomoću Amplatzer mišićnog VSD okludera. Najznačajnija prednost ADO u odnosu na operaciju je ta što može lagano zatvoriti dilatirane, aneurizmatične, kalcificirane ili fragilne PDA kod starijih bolesnika. Perkutano zatvaranje PDA i dalje ostaje izazov kod nedonoščadi i male dojenčadi. Nedavno je za tu svrhu u upotrebi Amplatzer vaskularni čep ili ADO II (27).

1.4.5. PERKUTANI INTERVENCIJSKI ZAHVATI KOD KOARKTACIJE AORTE

Koarktacija aorte podrazumijeva suženje aorte, najčešće smješteno jukstaduktalno, distalno od izlazišta lijeve arterije subklavije. U manjem broju slučajeva se koarktacija može naći proksimalno od izlazišta arterije (16). Simptomi koarktacije razlikuju se ovisno od dobi. Ukoliko novorođenče ima otvoreni foramen ovale ili PDA ili CoA nije značajna, simptomi ne moraju biti odmah prisutni. Klinička dijagnoza se postavlja ukoliko se nađe oslabljen ili odsutan puls nad femoralnom arterijom u odnosu na puls nad brahijalnom arterijom uz definitivnu potvrdu ehokardiografijom. Novorođenče s teškom CoA nakon zatvaranja PDA može razviti kardiogeni šok. Kod dojenčadi i starije djece dijagnoza je obično odgođena budući da simptomi ne moraju biti prisutni, a fizikalni znakovi su suptilni. Neka djeca se žale na bol u prsima, hladne ekstremitete i klaudikacije uz fizički napor (28). Liječenje koarktacije aorte podrazumijeva eliminaciju suženog segmenta što se može postići kirurškim ili transkateterskim tehnikama. Transkateterske tehnike uključuju balonsku angioplastiku (BA) i postavljanje stenta (29). Indikacije za korekciju su:

- Kritična CoA
- CoA gradijent > 200 mm Hg
- Radiološki dokaz klinički značajnog kolateralnog protoka
- Sustavna hipertenzija koja se može prepisati CoA
- Zatajenje srca povezano s CoA (30)

Kardiokirurška operacija preporuča se za liječenje nativne CoA kod novorođenčadi i dojenčadi mlađe od četiri mjeseca, budući da nosi manji rizik nastanka rekoarktacije u toj dobi. Kod dojenčadi starije od četiri mjeseca i male djece tjelesne mase ispod 25 kg BA je postala alternativa kirurškim zahvatima u slučajevima nativnih diskretnih CoA. BA je metoda izbora za liječenje svih rekoarktacija neovisno o dobi. Kod djece iznad 25 kg i odraslih s

nativnom diskretnom ili dugosegmentom CoA jedna od opcija liječenja je postavljanje stenta. Djeca kojima je postavljen stent će vrlo izgledno morati imati još jednu intervenciju budući da stent treba proširiti kako dijete raste (28,30). Važno je napomenuti da ni kirurška ni transkateterska intervencija ne dovode do potpunog rješavanja problema. Postoji cjeloživotni rizik razvoja aortne aneurizme osobito kod onih osoba kod kojih je napravljena samo balonska angioplastika bez postavljanja stenta. Nadalje, postoji rizik razvoja esencijalne hipertenzije i cerebralne aneurizme, i iz tog razloga ti bolesnici zahtijevaju redovite kardiološke kontrole (30).

1.4.6. PERKUTANI INTERVENCIJSKI ZAHVATI KOD PULMONALNE STENOZE

Pulmonalna stenoza označava djelomičnu opstrukciju protoka krvi iz desnog ventrikula u plućnu arteriju tijekom sistole, a rezultat je suženja plućnog zalistka ili izlaznog dijela desnog ventrikula. Opstrukcija se može nalaziti na različitim razinama pa razlikujemo valvularnu, subvalvularnu, supralvalvularnu i perifernu PS (31). Kod novorođenčeta sa kritičnom PS dolazi do povišenja tlaka u DV koje rezultira njegovom dilatacijom i naposljetku srčanim zatajenjem. Javlja se i teška trikuspidalna regurgitacija i cijanoza koja nastaje zbog razvoja desno-lijevog pretoka kroz foramen ovale ili ASD uslijed porasta tlaka u desnom atriju. Većina djece s blagim do umjerenim PS je obično asimptomatska i dijagnosticira im se šum nad srcem tijekom sistematskog pregleda u djetinjstvu ili adolescenciji. Kod neliječenih teških oblika PS, nemogućnost povećanja pulmonalnog protoka tijekom opterećenja može uzrokovati bolove u prsima i sinkopu (32). Balonska pulmonalna valvuloplastika (BPV) je metoda izbora za liječenje valvularnih PS i uglavnom je zamijenila kiruršku valvulotomiju. Valvuloplastika nije učinkovit kod supralvalvularnih i subvalvularnih PS, zbog čega kod njih i dalje kao prva metoda izbora ostaje kirurška intervencija (33). Intervencija je indicirana kod bolesnika s kritičnom valvularnom PS koja se prezentira cijanozom pri rođenju i ovisna je o PDA, kod gradijenta tlaka većeg od 40 mmHg ili kod klinički jasne disfunkcije RV (16).

Intervencija kod periferne PS opravdana je ako postoji značajno smanjenje protoka zahvaćenog plućnog segmenta dokazano perfuzijskom scintigrafijom pluća, ako je tlak RV veći od jedne polovice sistemskog tlaka ili ako postoje klinički simptomi u vidu smanjene tolerancije napora (33).

1.4.7. PERKUTANI INTERVENCIJSKI ZAHVATI KOD AORTALNE STENOZE

Kongenitalna stenoza aortne valvule je PSG koja rezultira fiksnim oblikom hemodinamski značajne opstrukcije izlaznog trakta lijeve klijetke s tendencijom progresije (34). Razlikujemo valvularnu, subvalvularnu i supralvalvularnu AS, najčešća je valvularna i često je povezana sa bikuspidalnom aortnom valvulom (2). Kongestivno srčano zatajivanje često je kod novorođenčadi i dojenčadi sa značajnom AS, dok je kod starije djece i adolescenata obično asimptomatska uz mali, ali značajni rizik od iznenadne srčane smrti. Za osobe sa simptomima ili one s umjerenom do teškom opstrukcijom izlaznog trakta lijeve klijetke preporučuje se transkateterska ili kirurška intervencija. Trenutne terapijske opcije su perkutana balonska valvuloplastika, kirurška valvulotomija i zamjena zalistka (34). Balonska valvuloplastika AS u odnosu na PS je zahtjevnija procedura koja nosi više rizika, osobito kod novorođenčadi. Uspješnost smanjenja gradijenta je manja nego kod PS, te postoji veliki rizik od razvoja aortne regurgitacije. BA je obično samo palijativna opcija koja odgađa neizbježni kirurški zahvat (7).

2. SVRHA RADA

Svrha ovog rada je epidemiološka studija interventnih kardioloških zahvata učinjenih na Klinici za pedijatriju KBC-a Rijeka tijekom šestogodišnjeg razdoblja, tj. od 1.1.2016-31.12.2021. Cilj ove studije je ispitati demografske kao i kliničke osobitosti bolesnika, odrediti ukupan broj kateterizacija, porast broja intervencijskih u odnosu na dijagnostičke kateterizacije, te usporediti dobivene podatke sa drugim, kako nacionalnim, tako i internacionalnim centrima.

3. ISPITANICI I METODE

U ovu retrospektivnu studiju uključena su sva djeca koja su zbog bilo kojeg razloga imala indikaciju za kateterizaciju srca u periodu od 1.1.2016. do 31.12.2021., a bila su obrađivana ili liječena na Klinici za pedijatriju KBC-a Rijeka. U ispitivanju su bila sva djeca u dobi od 0-18.godine. U istraživanju su analizirani podatci prikupljeni iz elektronske medicinske dokumentacije integriranog bolničkog informacijskog sustava (IBIS-a). Istraživanje je odobrilo etičko povjerenstvo KBC-a Rijeka; Klasa: 003-05/22-1/21; Uruđbeni broj: 2170-29-02/1-21-2. Analizirani podatci su tajni i identitet bolesnika je zaštićen. Podatci koje smo analizirali su:

- demografski podatci (dob, spol, prebivalište)
- datum kateterizacije
- indikacija za kateterizaciju
- tip prirođene srčane greške
- simptomi u trenutku prijema

- komorbiditeti
- broj dijagnostičkih i intervencijskih kateterizacija
- vrsta intervencije
- broj kateterizacija kod pojedinog bolesnika
- komplikacije povezane s intervencijom
- potreba za kardiokirurškom operacijom

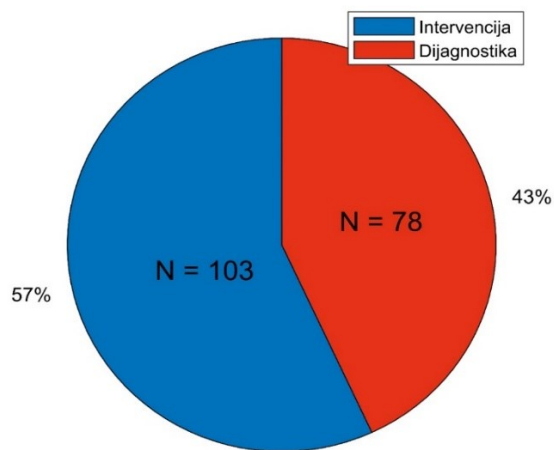
Podatci prikupljeni tijekom navedenih šest godina uneseni su u proračunske tablice

računalnog programa *Microsoft Office Excel*. Zatim su podatci obrađeni putem statističkog

programa *MATLAB R2019b*., a dobiveni rezultati su opisani metodama deskriptivne statistike

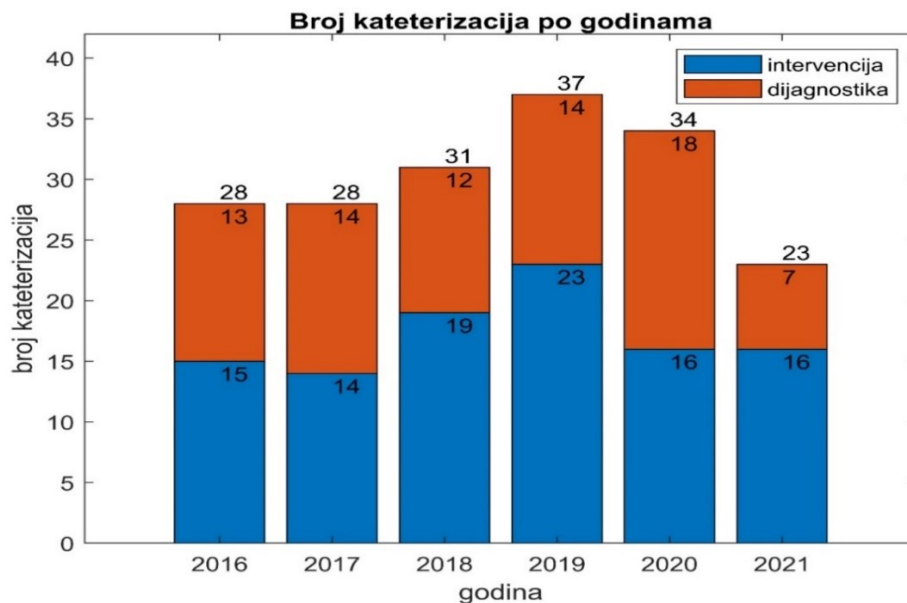
4.REZULTATI

U periodu od 1.siječnja 2016. do 31.prosinca 2021. na Klinici za pedijatriju Kliničkog bolničkog centra Rijeka provedena je 181 kateterizacija u djece. Od ukupnog broja kateterizacija 78 je bilo dijagnostičkih, a 103 su bile intervencijske kateterizacije (Slika 1).



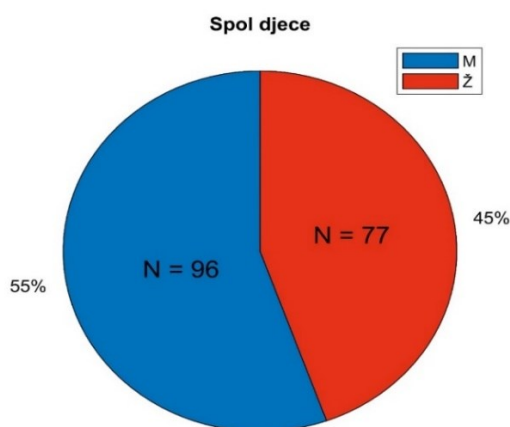
Slika 1. Raspodjela dijagnostičkih i intervencijskih kardioloških kateterizacija u djece u periodu od 2016. do 2021. u Klinici za pedijatriju, KBC Rijeka

Slika 2. prikazuje ukupan broj kateterizacija srca, kao i udio intervencijskih i dijagnostičkih kateterizacija na Klinici za pedijatriju KBC-a Rijeka po godinama u promatranom šestogodišnjem razdoblju. Najveći broj kateterizacija je 2019. kada su učinjene 23 intervencijske i 14 dijagnostičkih kateterizacija. Najmanji broj kateterizacija je 2021. kada je učinjeno 16 intervencijskih i sedam dijagnostičkih kateterizacija.



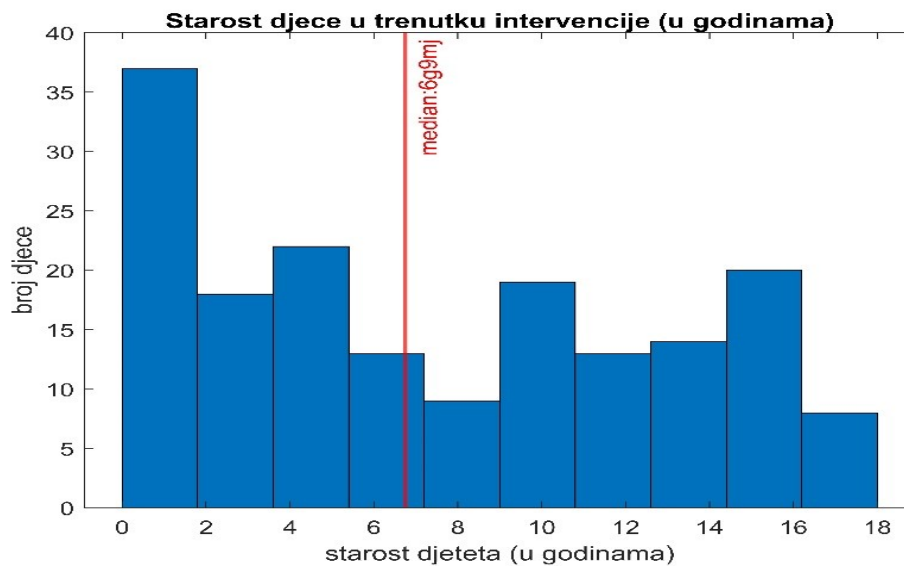
Slika 2. Broj kateterizacija srca u djece tijekom šestogodišnjeg razdoblja U klinici za pedijatriju, KBC Rijeka

Od 173 ispitanika, 96 (55,5%) je muškog dok je 77 (44,5) ženskog spola, pri čemu dobijemo da je omjer dječaka i djevojčica 1,2:1.



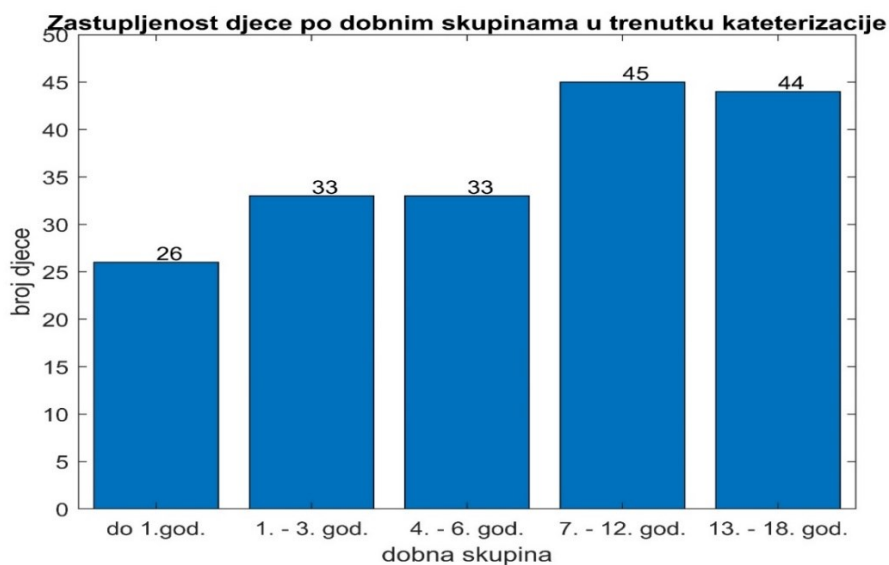
Slika 3. Raspodjela kardioloških kateterizacija u djece prema spolu u periodu od 2016. do 2021. u Klinici za pedijatriju, KBC Rijeka

Prosječna dob djece u trenutku intervencije iznosila je 6 godina i 9 mjeseci (Slika 4).



Slika 4. Starost ispitanika u trenutku kardiološke intervencije u godinama

U najmlađoj dobnoj skupini od 0-12 mjeseci bilo je 26 ispitanika (15%), u dobnoj skupini od 1-3 godine 31 ispitanik (17,9%) , u skupini 4-6 godina 31 ispitanik (17,9%), u skupini 7-12 godina 43 ispitanika (24,9%) , a u najstarijoj dobnoj skupini od 13-18 godina 42 ispitanika(24,3%) (slika 5).



Slika 5. Prikaz broja djece po dobnim kategorijama koja su bila podvrgnuta kateterizaciji srca u šestogodišnjem razdoblju (2016-2021) u Klinici za pedijatriju, KBC Rijeka

Najveći broj djece ima prebivalište u Primorsko-goranskoj županiji, nakon čega slijede Istarska te Splitsko-dalmatinska županija (Tablica 3).

Tablica 3. Prikaz županije iz kojih dolaze djeca kod kojih je učinjena kardiološka kateterizacija u periodu od 2016. do 2021. u Kliničko bolničkom centru Rijeka

Naziv županije	Broj djece
Primorsko-goranska	61
Istarska	47
Splitsko-dalmatinska	33
Zadarska	7
Grad Zagreb	5
Ličko-senjska	4
BiH (Bihać)	3
Osječko-baranjska	3
Šibensko-kninska	2
Dubrovačko-neretvanska	2
Požeško-slavonska	2
Karlovačka	1
Koprivničko-križevačka	1
Zagrebačka	1
Sisačko-moslavačka	1

Najveći broj ispitanika bio je bez simptoma, a od simptomatskih bolesnika najčešći razlog prvom javljanju pedijatru bilo je slabije podnošenje napora odnosno zaduha. Simptomi u djece koji su bili razlog posjete primarnom pedijatru prikazani su u tablici 4.

Tablica 4. Simptomi zbog kojih su djeca došla na prvi pregled pedijatru

Simptomi	N	%
Bez simptoma	129	74.57
Slabije podnošenje napora, zaduha	22	12.72
Nenapredovanje na tjelesnoj masi	8	4.62
Bolovi u prsima	7	4.05
Sinkopa	4	2.31
Pojačano znojenje	2	1.16
Česte respiratorne infekcije	2	1.16
Cijanoza	2	1.16
Palpitacije	1	0.58
Kvalitativni poremećaj svijesti	1	0.58
Neurološki simptomi	1	0.58
Epistaksa	1	0.58
Tahipneja	1	0.58

Tablica 5. Indikacije radi kojih su ispitanici upućeni na kardiološki pregled

Indikacija	N	%
Šum na srcu	126	72.84
Kontrola nakon kardiokirurške operacije	16	9.25
Downov sindrom	8	4.62
Bolovi u prsima	6	3.47
Sinkopa	4	2.31
Dispneja	2	1.16
Plućna hipertenzija	2	1.16
Pozitivna obiteljska anamneza	2	1.16
Cijanoza	2	1.16
Wolf Hirschorn sindrom	2	1.16
Cerebrovaskularni incident	1	0.58
Naglašen i pocijepan 2 ton nad pulmonalnim ušćem	1	0.58
Parcijalna trisomija kratkog kraka kromosoma 20	1	0.58
Kvalitativni poremećaj svijesti	1	0.58
Nenapredovanje na tjelesnoj masi	1	0.58
Atrioventikularni blok	1	0.58
Produžen QT interval	1	0.58
Anemija	1	0.58

Atrijski septalni defekt (ASD) je najčešća prirođena srčana greška kod djece kod koje je u periodu od 2016 do 2021. napravljena kardiološka kateterizacija srca u KBC-u Rijeka. Od ukupnog broja, 83 djece (47,98%) imalo je dijagnozu ASD-a. Kod troje djece (1.73%) kateterizacijom je isključena srčana greška (Tablica 6).

Tablica 6. Prirodene srčane greške djece kod koje je u periodu od 2016 do 2021 učinjena

kateterizacija srca u Klinici za pedijatriju, KBC Rijeka

Dijagnoza	N	%
ASD	83	47.98
PDA	35	20.23
VSD	34	19.65
PS	13	7.51
CoA	12	6.94
PFO	8	4.62
AVSD	5	2.89
ToF	5	2.89
DORV	3	1.73
TAC	3	1.73
d-TGA	3	1.73
Isključeno postojanje srčane greške	3	1.73
AS	2	1.16
PA	2	1.16
HLHS	1	0.58
PAUPV	1	0.58
TI	1	0.58

ASD-atrijski septalni defekt, PDA-Perzistentni ductus arteriosus, VSD-ventrikularni septalni defekt, PS-pulmonalna stenoza, CoA-koarktacija aorte,PFO-perforirani foramen ovale,AVSD-atrioventrikularni septalni defekt, ToF-Tetralogija Fallot, DORV-dvostruki izlaz desne komore, TAC-zajednički arterijski trunkus d-TGA-transpozicija velikih krvnih žila, AS-aortna stenoza, PA-pulmonalna atrezija,HLHS-sindrom hipoplastičnog lijevog srca, PAUPV-parcijalni anomalni utok plućnih vena, TI-trikuspidalna insuficijencija

Kod 32 djece osim PSG-a utvrđene su i druge anomalije ili komorbiditeti među kojima je najčešća Downov sindrom koji je imalo ukupno osmero djece (Tablica 6).

Tablica 7. Prisutnost drugih anomalija i komorbiditeta kod djece kod koje je u periodu od 2016 do 2021 napravljena kardiološka kateterizacija u Klinici za pedijatriju, KBC Rijeka

Prisutnost drugih anomalija i komorbiditeta	N	%
Downov sindrom	8	4.62
Hipotireoza	3	1.73
Veziko uretralni refluks	2	1.16
Katarakta	1	0.58
Wolf-Hirschhorn	1	0.58
Epilepsija	1	0.58
Parcijalna kromosomija kromosoma 20	1	0.58
Spina bifida okulta	1	0.58
Dermoidna cista	1	0.58
Hidrokel testisa	1	0.58
Ingvinalna hernija	1	0.58
Tortikolis	1	0.58
Crouzon sindrom	1	0.58
Hipospadija	1	0.58
Astma	1	0.58
Atopijski dermatitis	1	0.58
Strabizam	1	0.58
Arnold Chiari malformacija II	1	0.58
Meningomijelokela	1	0.58
Anemija	1	0.58
Prirođena malformacija pluća	1	0.58
Hemipareza	1	0.58

Od ukupno 108 intervencijskih postupaka učinjenih kod 103 intervencijska zahvata u periodu od 2016. do 2021. u Kliničkom bolničkom centru Rijeka napravljena su 51 transkateterska zatvaranja ASD-a (47,22%) , 31 transkatetersko zatvaranje PDA (28,70%), 11 dilatacija PS Tyshak II balonom (10,18%) , osam dilatacija i postavljanja stenta kod nativnih i rekoarktacija kod CoA (7,41%) , pet transkateterskih zatvaranja PFO (4,63%), jedno transkatetersko zatvaranje VSD-a (0,93%) i jedna dilatacija AS (0,93%) (Tablica 8).

Tablica 8. Intervencijski kardiološki zahvati u djece u periodu od 2016 do 2021 u Klinici za pedijatriju, KBC Rijeka

Naziv interventsnoh zahvata	N	%
Transkatetersko zatvaranje ASD-a	51	47.22
Transkatetersko zatvaranje PDA	31	28.70
Dilatacija PS Tyshak II balonom	11	10.18
Dilatacija I postavljanje stenta kod CoA	8	7.41
Transkatetersko zatvaranje PFO	5	4.63
Transkatetersko zatvaranje VSD	1	0.93
Dilatacija AS	1	0.93

ASD-atrijski septalni defekt, PDA-perzistentni ductus arteriosus, PFO- perforirani foramen ovale, PS-pulmonalna stenoza, CoA-koarktacija aorte, VSD-ventrikularni septalni defekt, AS-aortna stenoza

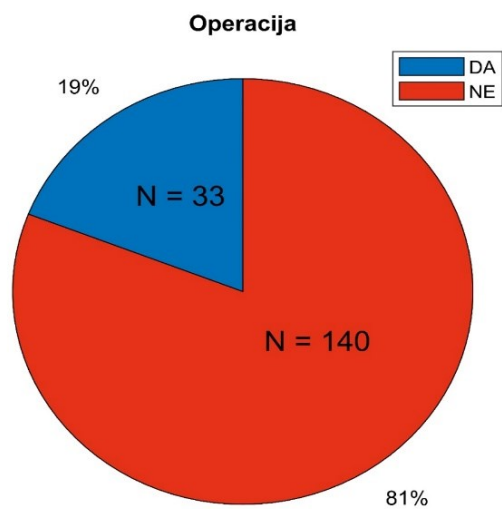
Analizirali smo komplikacije vezane uz kardijalne kateterizacije u promatranom razdoblju (2016-2021): krvarenje na mjestu punkcije krvne žile javilo se u četiri zahvata, SVT se javila tijekom tri zahvata, VES kod dva zahvata, dok su se tahipeja, zaostajanje i fiksacija stenta i žice u papilarnom aparatu desila u jednog bolesnika (Tablica 9).

Tablica 9. Komplikacije kateterizacija srca u periodu od 2016 do 2021 u Kliničkom bolničkom centru Rijeka

Naziv komplikacije	N	%
Rezidualni šant	14	7.73
SVT	3	1.66
VES	2	1.10
Tahipeja	1	0.55
Zaostajanje i fiksacija stenta i žice u papilarnom aparatu	1	0.55

SVT-supraventrikularna tahikardija, VES-ventrikularna ekstrasistola

Na kardiokiruršku operaciju upućeno je 33 od ukupno 173 djece što iznosi 19%.



Slika 6. Broj djece upućenih na kardiokiruršku operaciju nakon kardiološke kateterizacije u periodu od 2016 do 2021 u Kliničkom bolničkom centru Rijeka

5.RASPRAVA

Područje pedijatrijske intervencijske kardiologije značajno je napredovalo u posljednjih 20 do 30 godina (18). Interventni kardiološki zahvati prikladna su zamjena kardiokirurškim zahvatima za liječenje brojnih PSG-a, uključujući defekte atrijskog i ventrikularnog septuma, koarktaciju aorte, perzistentni ductus arteriosus te aortnu i pulmonalnu stenozu (35). Razvojem neinvazivnih dijagnostičkih metoda poput ehokardiografije i magnetske rezonancije, uloga kateterizacije srca izgubila je svoj značaj u dijagnostici PSG i preusmjerila se ili na detaljnu procjenu hemodinamskih parametara ili provođenje različitih intervencijskih postupaka (18).

U ovom retrospektivnom istraživanju analizirali smo podatke 173 djece kod koje je u periodu od 1.siječnja 2016. do 31.prosinca 2021. napravljena kateterizacija srca u Kliničkom bolničkom centru Rijeka. U analiziranom šestogodišnjem periodu napravljena je ukupno 181 kateterizacija srca, što znači da su kod neke djece napravljene dvije ili više kateterizacije.

Od ukupno 181 kateterizacije 103 su bile intervencijske (57%) dok je ostatak dijagnostičkih, prema čemu možemo zaključiti da je broj intervencijskih kardioloških zahvata veći u odnosu na dijagnostičke (8). Istraživanje provedeno na Odjelu za pedijatriju Sveučilišne bolnice u Oslu u petogodišnjem periodu od siječnja 2010. do prosinca 2014. navodi da od ukupno 1318 kateterizacija napravljenih kod 941 bolesnika, 68% je bilo intervencijskih (36).

U ranijim istraživanjima, poput onog provedenog u Referentnom centru za pedijatrijsku kardiologiju Republike Hrvatske u periodu od 1996. do 2009., možemo vidjeti da se broj intervencijskih kateterizacija povećavao od 12,5% 1996. na 32,9% 2009. (37).

Analizom ispitanika prema spolu rezultati našeg istraživanja pokazuju da je veći broj kateterizacija napravljen kod dječaka (55,5%) u odnosu na djevojčice (45,5%). Dobiveni rezultati koreliraju sa sličnim svjetskim, europskim i hrvatskim istraživanjima (36-38).

U trenutku kateterizacije srednja dob djece iznosila je 6 godina i 9 mjeseci. Malčić i suradnici u svom istraživanju navode kako je srednja dob djece u trenutku intervencije $4,1 \pm 3,8$ godina, pri čemu su promatrani ispitanici starosti do 20 godina i 6 mjeseci dok su u ovom istraživanju analizirani podatci ispitanika do navršenih 18 godina života.

Najveći broj ispitanika ukupno 85 djece (49,1%) nalazi se u dobnim skupinama od 7-12 godina i 13-18 godina, a u dobnim skupinama od 1-3 godine i 4-6 godine nalazi se manji broj ispitanika, ukupno 62 djece (35,9%). Najmanji broj ispitanika, 26 djece (15%) pripada dobnoj skupini do 12 mjeseci. Istraživanje provedeno na Odjelu za Pedijatriju Sveučilišne bolnice u Oslu ima nešto drukčiji udio kateterizacija prema dobnim skupinama, naime 50,7% kateterizacija je napravljeno u skupini od 1-9 godine, 32,2% kateterizacija je napravljeno u skupini ispod 1 godine, dok je preostalih 17,1% napravljeno kod djece u skupini preko 10 godina (36).

Na temelju teritorijalno-administrativne podjele Hrvatske možemo zaključiti da najveći broj djece dolazi iz tri županije: Primorsko-goranske, Istarske te Splitsko-dalmatinske županije. No, svakako treba napomenuti da djeca s kardiološkom problematikom dolaze iz svih dijelova Hrvatske pa i iz susjedne Bosne i Hercegovine.

Simptomatologija PSG je raznolika i ovisi prvenstveno o tipu i veličini defekta. Kao najčešći simptomi navode se slabije podnošenje napora odnosno zaduha, pojačano znojenje, nenapredovanje na tjelesnoj masi, bolovi u prsima, česte respiratorne infekcije, palpitacije i cijanoza, no najveći broj djece s PSG-a ipak dugo vremena ostaju asimptomatska što je pokazalo i ovo istraživanje (39).

Najčešća indikacija radi koje su bila upućena na kardiološki pregled je šum na srcu. Zbog veće negativne i manje pozitivne prediktivne vrijednosti kod nalaza srčanog šuma na kliničkom pregledu indicirana je ehokardiografija kojom se postavlja definitivna dijagnoza,

što je općenito nepotrebno u slučaju negativnih auskultacijskih nalaza. Intenzitet šuma korelira s brojem popratnih srčanih anomalija zbog čega dijagnostička točnost srčanih šumova opada kod izoliranih PSG (40).

U našem istraživanju najčešće dijagnoze PSG kod djece kod koje je rađena kateterizacija srca bili su ASD (47,98%), PDA (20,23%) i VSD (19,65%). Veći udio kateterizacija kod ASD-a i PDA su intervencijske dok je kod VSD-a veći udio dijagnostičkih kateterizacija. Unatoč tome što je VSD najčešća prirođena srčana greška u ovom istraživanju nije najčešća dijagnoza. Naime, kardiokirurški pristup i dalje ostaje metoda izbora za zatvaranje VSD-a, dok je transkatetersko zatvaranje rezervirano u slučajevima kad je kardiokirurška operacija kontraindicirana (25,26). Najveći broj kateterizacija kod VSD-a je dijagnostički dok je samo jedan zahvat bio intervencijski. Ovo istraživanje obuhvaća šestogodišnji period u kojem su transkatetersko zatvaranje ASD-a (47,22%) i zatvaranje PDA (28,70%) najčešći intervencijski postupci u djece koji su se radili u Kliničkom bolničkom centru Rijeka. Ostali intervencijski kardiološki postupci u djece bili su dilatacija PS Tyshak II balonom (10,18%), dilatacija i postavljanje stentna kod CoA (7,41%), transkatetersko zatvaranje PFO (4,63%), dilatacija AS (0,93%) te od prije spomenuto transkatetersko zatvaranje VSD-a (0,93%). Ahel i suradnici u svom istraživanju provedenom u KBC-u Rijeka od 1978-2008. imali su ukupno 351 zahvat, od kojih je atrioseptostomija činila 168 zahvata (47,9%), zatvaranje ASD-a 92 zahvata (26,2%), zatvaranje PDA 41 zahvat (11,7%), dilatacija PS 35 zahvata (9,9%) te dilatacija CoA 15 zahvata (4,3%) (19). U norveškom istraživanju tijekom petogodišnjeg perioda u kojem su ukupno napravljene 1004 intervencije najveći broj zahvata čini transkatetersko zatvaranje PDA (18,5%) nakon čega slijedi transkatetersko zatvaranje ASD (16,2%) te dilatacija pulmonalne valvule (11%) (36). U istraživanju provedenom u Poljskoj u periodu od 2009- 2018 navodi se kako je od interventnih zahvata najviše napravljeno transkateterskih zatvaranja ASD-a i PDA (41).

U našem istraživanju kod 18% djece utvrđene su i druge anomalije i komorbiditeti, među kojima je najčešći sindrom Down (4,62%) što ne iznenađuje budući da je AVSD u 70% slučajeva povezan sa sindromom Down (6,8).

Rani rezidualni šant je u našem istraživanju komplikacija koja se javila nakon 14 intervencija, od ostalih komplikacija zabilježili smo poremećaje ritma (SVT koji se javio kod tri slučaja kateterizacije, VES koja se pojavila u dva slučaja), tahipneju kod jednog slučaja te zaostajanje i fiksaciju stenta i žice u papilarnom aparatu kod jednog bolesnika. Sve navedene komplikacije opisane su i u drugim radovima (23,42).

Kardiokiruršku operaciju nakon kateterizacije srca zahtijevalo je 19% djece. Brajnović-Zaputović i suradnici navode kako je od 1994 -1998 kod 14% od ukupno 121 djece liječene zbog prirodne srčane greške u Dječjoj bolnici Kantrida učinjen kardiokirurški zahvat.

6.ZAKLJUČAK

Na Klinici za pedijatriju KBC-a Rijeka u periodu od 1.1.2016. do 31.12.2021. učinjena je 181 kateterizacija srca kod ukupno 173 djece. Od ukupno 181 kateterizacije 57% njih je intervencijskih, dok je preostalih 43% dijagnostičkih kateterizacija. Najveći broj kateterizacija srca napravljen je 2019., dok je najmanji broj kateterizacija srca napravljen 2021. godine. Veći broj katetrizacija srca, s omjerom 1,2:1, učinjen je kod dječaka u odnosu na djevojčice. Prosječna dob u trenutku kateterizacije iznosila je 6 godina i 9 mjeseci. Najveći broj djece pripada dobnim skupinama od 7-12 godine te od 13-18 godina. Najveći broj ispitanika ima prebivalište na području Primorsko-goranske, Istarske te Splitsko-dalmatinske županije. Djeca sa PSG su najčešće asimptomatska, a najčešći razlog upućivanja na kardiološki pregled je šum na srcu. Prirođena srčana greška kod koje je učinjen najveći broj kateterizacija je ASD, a sukladno tome u šestogodišnjem periodu je najviše učinjeno transkateterskih zatvaranja defetka atrijskog septuma. Najčešća komplikacija koja se javila kod kateterizacija bila je rezidualni šant. Manji postotak djece nakon kateterizacije je upućen na kardiokiruršku operaciju. Razvojem neinvazivnih dijagnostičkih metoda poput MR-a i ehokardiografije smanjuje se potreba dijagnostičkih kateterizacija srca, no s druge strane raste broj intervencijskih zahvata koji u potpunosti zamjenjuju kardiokirurške operacije kod jednostavnih PSG-a poput ASD-a, PDA, CoA, nekih oblika VSD-a te valvularnih stenoza.

7.SAŽETAK

Uvod: Zahvaljujući sve većem broju neinvazivnih dijagnostičkih metoda smanjuje se broj dijagnostičkih kateterizacija, dok s druge strane raste broj intervencijskih kateterizacija koje ekvivalentno zamjenjuju kardiokirurške operacije kod mnogih jednostavnih PSG kao što su ASD, PDA, CoA, neki oblici VSD-a te valvularne stenoze.

Svrha rada: Svrha ovog diplomskog rada je epidemiološka studija kateterizacija srca u Klinici za pedijatriju KBC-a Rijeka u periodu od 1.1.2016. do 31.12.2021.

Ispitanici i metode: Ova retrospektivna studija obuhvatila je svu djecu od 0-18. godine koja su zbog bilo kojeg razloga imala indikaciju za kateterizaciju srca u navedenom šestogodišnjem periodu. Podatci su dobiveni iz IBIS-a, a analizirani su spol i dob, broj i vrsta kateterizacije, vrsta intervencije te komplikacije po zahvatu.

Rezultati: U promatranom šestogodišnjem periodu učinjena je 181 kateterizacija kod ukupno 173 djece. Dijagnostičke kateterizacije čine 43%, dok intervencijske kateterizacije čine 57% svih kateterizacija srca. Najveći broj kateterizacija učinjen je 2019., ukupno 37 kateterizacija srca. 55% kateterizacija učinjeno je kod dječaka, a preostalih 45% kod djevojčica. Ukupno 89 djece pripada dobnoj skupini od 7-12 te od 13-18. Asimptomatski je bilo 74,57% djece. Najčešća indikacija za kardiološki pregled je šum na srcu (72,84%). Transkatetersko zatvaranje defekta atrijskog septuma najčešći je intervencijski zahvat (47,22%). 81% djece nije zahtjevalo kardiokiruršku operaciju.

Zaključak: Rezultati našeg istraživanja podudaraju se s rezultatima iz drugih europskih centara. Zadnjih godina smanjuje se broj dijagnostičkih kateterizacija s istovremenim povećanjem broja intervencijskih kateterizacija, čime se smanjuje broj kardiokirurških zahvata u djece.

8.SUMMARY

Introduction: Thanks to the enlarged number of noninvasive diagnostic methods, the number of diagnostic catheterizations is decreasing, whilst the number of interventional catheterizations is increasing on the other hand, which is equivalently substituting cardiosurgical operations in many simple CHD such as ASD, PDA, CoA, some types of VSD as well as valvular stenosis.

Examinees and methods: This retrospective study involved all the children age 0-18 which, no matter the reason, had an indication for heart catheterization in the period previously mentioned. Used data is extracted from IBIS and seks, age, number, type of catheterization, type of intervention and complications following the procedures were analyzed.

Results: In this six year period that was analyzed, 181 heart catheterization was performed in 173 children in total. 43% of the catheterizations were diagnostic while 57% were interventional. Largest number of catheterizations was performed in 2019., 37 heart catheterizations in total. 55% of catheterizations were performed on male children and 45% on female children. 89 children were aged from 7-12 and 13-18. 74,57% of children were asymptomatic. Most common indication for cardiological examination was heart murmur (72,84%). Transcatheter closure of atrial septal defect is the most common interventional procedure (47,22%). 81% of children didn't require heart surgery.

Conclusion: Results of our research coincide with the results from other European centers. In recent years, the number of diagnostic catheterizations has decreased, with a simultaneous increase in the number of interventional catheterizations, thus reducing the number of cardiac surgeries in children.

9.LITERATURA

- 1.Liu Y, Chen S, Zühlke L, Black GC, Choy M, Li N, et al. Global birth prevalence of congenital heart defects 1970–2017: updated systematic review and meta-analysis of 260 studies. *Int J Epidemiol*. 2019; 48(2): 455-63.
- 2.Mardešić D. i suradnici. *Pedijatrija*, 8. izdanje. Zagreb: Školska knjiga; 2016.
- 3.Rohit M, Shrivastava S. Acyanotic and Cyanotic Congenital Heart Diseases. *Indian J Pediatr*. 2018; 85(6):454-460.
- 4.Altman CA. Identifying newborns with critical congenital heart disease. U: UpToDate, Fulton DR ed. UpToDate [Internet]. Waltham, MA: UpToDate; 2020 [citirano: 09.2.2022] Dostupno na: <https://www.uptodate.com>
5. Van der Linde D, Konings EEM, Slager MA, Witsenburg M, Helbing WA, Takkenberg JJM, et al. Birth prevalence of congenital heart disease worldwide: a systematic review and meta-analysis. *J Am Coll Cardiol*. 2011;58(21): 2241-7.
- 6.Wernovsky G. *Anderson's Pediatric Cardiology*. 4th ed. Washington, DC: Elsevier;2020
7. Park KM, Salamat M. *Park' Pediatric Cardiology for practitioners*. 7th ed. Philadelphia: Elsevier; 2020
8. Haas AN, Kleideiter U. *Pediatric Cardiology Symptoms-Diagnosis-Treatment*. 1st ed. New York: Thieme; 2015
9. Rubio Álvarez V, Limón Lassen R, Soni J: Valvulotomías intracardíacas por medio de un catéter. *Arch Inst Cardiol Mex* 1953; 3: 183-192.
10. Rao PS. Historical Aspects of Transcatheter Treatment of Heart Disease in Children. *Pediat Therapeut* 2012; S5:002
11. Mullins CE. History of Pediatric Interventional Catheterization: Pediatric Therapeutic Cardiac Catheterizations. *Paediatr Cardiol*. 1998; 19:3-7
12. Doshi AR, Chikkabyrappa S. Coarctation of Aorta in Children. *Cureus*. 2018 Dec 5; 10(12) e3690
13. Marinović B, Malčić I, Gjergja Z, Šarić D. Stanje i perspektive pedijatrijske intervencijske kardiologije u Republici Hrvatskoj. *Paediatr Croat*. 2003; 47 (Supl 1): 9-15
- 14.Ahel V. i suradnici. *50 godina dječje bolnice „Kantrida“*. Rijeka: Naklada Vitagraf; 2003.
- 15.Kučić J. *Prilozi za povijest riječke kardiologije i interne medicine*. Rijeka: Naklada Val; 2013.
16. Feltes TF, Bacha E, Beekman RH, Cheatham JP, Feinstein JA, Gomes AS, et al. Indications for cardiac catheterization and intervention in pediatric cardiac disease: A scientific statement from the American Heart Association. *Circulation*. 2011; 123(22): 2607-52

17. Cote CJ, Lerman J, Anderson BJ. A practice of Anesthesia for Infants and Children. 5th ed. Philadelphia: Elsevier; 2013
18. Pishgoo B, Shahmoradi A, Asadian L. Cardiac Catheterization and Intervention in Pediatric Cardiac Disease: A Narrative Review of Current Indications, Techniques, and Complications. *J Pediatr Rev.* 2017; 5(2).
19. Ahel V, Čače N, Žagar D, Dessardo S. Intervencijska pedijatrijska kardiologija. *Paediatr Croat.* 2009; 53 (Supl 1): 69-75.
20. Wick GW, Bezold LI. Isolated atrial septal defects in children: Management and outcome. U: UpToDate, Friedman JK ed. UpToDate [Internet]. Waltham, MA: UpToDate; 2020 [citirano 11.02.2022.] Dostupno na: <https://www.uptodate.com>
21. Marinović B, Malčić I, Gjergja Z, Šarić D. Stanje i perspektive pedijatrijske intervencijske kardiologije u republici hrvatskoj. *Paediatr Croat.* 2003; 47.
22. Walsh KP. ABC of interventional cardiology Interventional paediatric cardiology. *BMJ* 2003;327(7411):385-388.
23. Sadiq M, Kazmi T, Rehman AU, Latif F, Hyder N, Qureshi SA. Device closure of atrial septal defect: Medium-term outcome with special reference to complications. *Cardiol Young.* 2012; 22(1): 71-8.
24. Hansen JH, Duong P, Jivanji SGM, Jones M, Kabir S, Butera G, et al. Transcatheter Correction of Superior Sinus Venosus Atrial Septal Defects as an Alternative to Surgical Treatment. *J Am Coll Cardiol.* 2020; 75(11): 1266-78.
25. Marray BH. Ventricular Septal Defect Closure Devices, Techniques, and Outcomes. *Interv Cardiol Clin.* 2019; 8(1): 1-10.
26. Fulton DR, Saleeb S. Management of isolated ventricular septal defects in infants and children. U: UpToDate, Friedman JK ed. UpToDate [Internet]. Waltham, MA: UpToDate; 2018 [citirano 12.2.2022.] Dostupno na: <https://www.uptodate.com>
27. Kim SH. Recent advances in pediatric interventional cardiology. *Korean J Pediatr.* 2017; 60(8): 237-344.
28. Hijazi ZM. Clinical manifestations and diagnosis of coarctation of the aorta. U: UpToDate, Fulton DR ed. UpToDate [Internet]. Waltham, MA: UpToDate; 2021 [citirano 13.2.2022.] Dostupno na: <https://www.uptodate.com>
29. Law MA, Tivakaran VS. Coarctation of the Aorta. U: StatPearls [Internet]. Treasure Island (FL): StatPearls Publishing; 2022 [citirano 14.2.2022] Dostupno na: <https://www.ncbi.nlm.nih.gov/books/NBK430913/>
30. Bacha E. Management of coarctation of the aorta. U: UpToDate, Fulton DR ed. UpToDate [Internet]. Waltham, MA: UpToDate; 2020 [citirano 14.2.2022.] Dostupno na: <https://www.uptodate.com>
31. Peng LF. Pulmonic stenosis in infants and children: Clinical manifestations and diagnosis. U: UpToDate, Fulton DR ed. UpToDate [Internet]. Waltham, MA: UpToDate; 2020 [citirano 15.2.2022.] Dostupno na: <https://www.uptodate.com>

32. Cuypers JAAE, Witsenburg M, van der Linde D, Roos-Hesselink JW. Pulmonary stenosis: Update on diagnosis and therapeutic options. *Heart*. 2012; 99(5): 339-47.
33. Peng LF. Pulmonic stenosis in infants and children: Management and outcome. U:UpToDate, Fultron DR ed. UpToDate [Internet]. Waltham, MA: UpToDate; 2020 [citirano 15.2022.] Dostupno na: <https://www.uptodate.com>
34. Singh GK. Congenital aortic valve stenosis. *Children*. 2019; 6(5): 69
35. Miyague NI, Cardoso SM, Meyer F, Ultramari FT, Araujo FH, Rozkowisk I, et al. Epidemiological study of congenital heart defects in children and adolescents. Analysis of 4,538 cases. *Arq Bras Cardiol*. 2003; 80(3): 269-78.
36. Ravndal MEA, Christensen AH, Dohlen G, Holmstrom H. Paediatric cardiac catheterisation in Norway: Rates and types of complications in new terms. *Cardiol Young*. 2017; 27(7): 1329-35.
37. Malčić I, Kniewald H, Šarić D, Gjergja Z, Dasović-Buljević A, Anić D i sur. Razvoj interventne dijagnostike u referentnom centru za pedijatrijsku kardiologiju RH – retrospektivna studija 1996-2009. *Liječnički vjesnik* [Internet]. 2011 [pristupljeno 14.05.2022.]; 133(7-8).
38. Kiran VS, Nath PP, Maheshwari S. Spectrum of paediatric cardiac diseases: A study of 15,066 children undergoing cardiac intervention at a tertiary care centre in India with special emphasis on gender. *Cardiol Young*. 2011; 21(1): 19-25.
39. Sun RR, Liu M, Lu L, Zheng Y, Zhang P. Congenital Heart Disease: Causes, Diagnosis, Symptoms, and Treatments. *Cell Biochem Biophys*. 2015; 72(3): 857-60.
40. Brunetti ND, Rosania S, D'Antuono C, D'Antuono A, de Gennaro L, Zuppa AA, et al. Diagnostic accuracy of heart murmur in newborns with suspected congenital heart disease. *J Cardiovasc r Med*. 2015; 16(8): 556-61.
41. Białkowski J, Szkutnik M, Powalka A. Interventional catheterization in pediatric catheterization laboratories for congenital and structural heart defects during 2009-2018 in Poland. Report of the national consultant of pediatric cardiology. *Postepy Kardiol Interwencyjnej*. 2019; 15(3): 374-6.
42. Milev I, Idrizi S, Zimbakov Z, Ampova-Sokolov V, Zafirovska P, Nikolov S, et al. Percutaneous interventional treatment of atrial septal defect secundum in Macedonia. *Open Access Maced J Med Sci*. 2014; 2(1): 62-7.
43. Brajnović-Zaputović, S., Ahel, V., Rožmanić, V. & Zaputović, L. (2000) Prirođene srčane greške u djece liječene u Dječjoj bolnici “ Kantrida” tijekom petogodišnjeg razdoblja. U: *Paediatrica Croatica*. 2000; 68

10. ŽIVOTOPIS

Ivana Starčević rođena je u Gospiću, 22.04.1998. godine. Školovanje je započela 2004. godine u Osnovnoj školi dr. Jure Turića u Gospiću. Godine 2012. upisuje Gimnaziju Gospić, opći smjer. Na temelju odličnog uspjeha tijekom cijelog srednjoškolskog obrazovanja i završnog ispita mature 2016. godine upisuje Integrirani preddiplomski i diplomski sveučilišni studij medicine na Medicinskom fakultetu Sveučilišta u Rijeci.