

Pneumotoraks u djece

Kain, Melani

Master's thesis / Diplomski rad

2022

Degree Grantor / Ustanova koja je dodijelila akademski / stručni stupanj: **University of Rijeka, Faculty of Medicine / Sveučilište u Rijeci, Medicinski fakultet**

Permanent link / Trajna poveznica: <https://um.nsk.hr/um:nbn:hr:184:834098>

Rights / Prava: [Attribution-NonCommercial-NoDerivatives 4.0 International/Imenovanje-Nekomercijalno-Bez prerada 4.0 međunarodna](#)

Download date / Datum preuzimanja: **2025-02-17**



Repository / Repozitorij:

[Repository of the University of Rijeka, Faculty of Medicine - FMRI Repository](#)



SVEUČILIŠTE U RIJECI
MEDICINSKI FAKULTET
INTEGRIRANI PREDDIPLOMSKI I DIPLOMSKI
SVEUČILIŠNI STUDIJ MEDICINE

Melani Kain

PNEUMOTORAKS U DJECE

Diplomski rad

Rijeka, 2022.

SVEUČILIŠTE U RIJECI

MEDICINSKI FAKULTET

INTEGRIRANI PREDDIPLOMSKI I DIPLOMSKI

SVEUČILIŠNI STUDIJ MEDICINE

Melani Kain

PNEUMOTORAKS U DJECE

Diplomski rad

Rijeka, 2022.

Mentor rada: doc. dr. sc. Kristina Lah Tomulić, dr. med.

Diplomski rad ocjenjen je dana 07.06.2022. na Medicinskom fakultetu Sveučilišta u Rijeci,
pred povjerenstvom u sastavu:

1. Prof. dr. sc. Srđan Banac, dr. med.
2. Doc. dr. sc. Ana Milardović, dr. med.
3. Doc. dr. sc. Srećko Severinski, dr. med.

Rad sadrži 37 stranica, 10 slika, 0 tablica, 38 literaturnih navoda.

Zahvala

Zahvaljujem se mentorici doc. dr. sc. Kristini Lah Tomulić na ukazanom povjerenju i pomoći prilikom izrade ovog diplomskog rada. Hvala Vam na prenesenom znanju i pruženim savjetima!

Od srca hvala mojoj obitelji, djedu i baki na podršci i pomoći tijekom školovanja. Bez njih bi školovanje i život u drugom gradu bio puno teži. Posebno hvala mom zaručniku na motivaciji, ljubavi i razumijevanju svih ovih godina.

Hvala mojim prijateljicama na pruženoj podršci i razumijevanju tijekom studija.

Sadržaj

1) UVOD	1
2) SVRHA RADA	2
3) PREGLED LITERATURE NA ZADANU TEMU	3
3.1. Epidemiologija pneumotoraksa	3
3.2. Patofiziologija i etiologija pneumotoraksa	4
3.2.1. Primarni spontani pneumotoraks	4
3.2.2. Sekundarni spontani pneumotoraks	5
3.2.3. Traumatski pneumotoraks	6
3.2.4. Tenzijski pneumotoraks	6
3.3. Klinička slika	7
3.4. Dijagnostička obrada	9
3.4.1. Standardni radiogram grudnih organa u uspravnom položaju	9
3.4.2. Radiogram u ležećem i bočnom dekubitalnom položaju	10
3.4.3. Ultrazvuk pluća	11
3.4.4. Kompjuterizirana tomografija (CT)	13
3.5. Liječenje	15
3.5.1. Konzervativno liječenje	16
3.5.2. Metode aspiracije zraka iz pleuralnog prostora	18
3.5.2.1. Torakocenteza	18
3.5.2.2. Torakalna drenaža	20
3.5.3. Kirurško liječenje	22
3.5.3.1. Video-asistirana torakoskopska kirurgija (VATS)	23
3.5.3.2. Torakotomija	24
4) RASPRAVA	27
5) ZAKLJUČCI	29
6) SAŽETAK	30
7) SUMMARY	31
8) LITERATURA	32
9) ŽIVOTOPIS	37

Popis skraćenica i akronima

KOPB – Kronična opstruktivna bolest pluća

PaO₂ – Parcijalni tlak kisika

PA snimak – Posteroanteriorni snimak

CT – Kompjuterizirana tomografija

RTG – Radiogram

PSP – Primarni spontani pneumotoraks

SSP – Sekundarni spontani pneumotoraks

BTS (engl. British Thoracic Society) – Britansko torakalno društvo

Fr (engl. French) – French

RPO (engl. Re-expansion pulmonary oedema) – Reekspanzijski plućni edem

VATS (engl. Video-assisted thoracoscopic surgery) – Video-asistirana torakoskopska kirurgija

1) UVOD

Pneumotoraks označava nakupinu zraka u pleuralnom prostoru koji je omeđen visceralnom i parijetalnom pleurom (1). Zrak u pleuralni prostor može ući putem dva mehanizma: traumom u slučaju ozljede torakalne stijenke, bronha ili traheje, ili spontano, perforacijom pleure (2). Temeljem navedenog, postoje dvije vrste pneumotoraksa: traumatski i spontani. Traumatski pneumotoraks nastaje kao posljedica tupih ili penetrantnih ozljeda prsnog koša ili nakon jatrogenih ozljeda (npr. nakon mehaničke ventilacije, dijagnostičkih i terapijskih postupaka) (3). Spontani pneumotoraks nastaje u odsutnosti bilo kakve traume i dijeli se na primarni i sekundarni spontani pneumotoraks. Primarni spontani pneumotoraks (PSP) nastaje bez prethodno poznatog uzroka, dok sekundarni spontani pneumotoraks (SSP) nastaje nakon neke osnovne plućne bolesti (npr. astma, cistična fibroza, nekrotizirajuća pneumonija, intersticijske bolesti pluća, bolesti vezivnog tkiva uključujući Marfanov sindrom itd.), odnosno kada je uzrok poznat (3, 4).

S obzirom na veličinu pneumotoraksa i posljedičnog porasta tlaka u pleuralnom prostoru, plućni parenhim može kolabirati djelomično ili potpuno. Povezano s time, pneumotoraks možemo podijeliti na parcijalni, kada zahvaća samo dio pluća, i na kompletni kada cijela pluća kolabiraju (5).

Ovisno o veličini pneumotoraksa, pneumotoraks se može prezentirati blagim simptomima ili predstavljati hitno stanje te zahtijevati hitno zbrinjavanje i intenzivno liječenje. Smjernice za dijagnozu i liječenje pedijatrijske populacije s pneumotoraksom ne postoje te se dijagnoza i liječenje baziraju na smjernicama za odraslu populaciju (2).

2) SVRHA RADA

Odabravši temu diplomskog rada „Pneumotoraks u djece“ htjela sam ukazati na važnost ranog prepoznavanja ovog stanja jer potencijalno može ugroziti život djeteta. Cilj ovog rada bio mi je opisati najvažnije čimbenike rizika za razvoj pneumotoraksa, mehanizam nastanka, kliničku sliku, dijagnostiku i metode liječenja u pedijatrijskoj populaciji. Istaknula bih važnost prepoznavanja simptoma kako bi se na vrijeme posumnjalo na pneumotoraks i krenulo u liječenje istog kako u bolničkim uvjetima, tako i u vanbolničkim uvjetima. Također, htjela sam ukazati na to koje su indikacije za liječenje i kako se pojedine vrste uopće mogu liječiti. S obzirom na dostupnu literaturu, više pažnje posvetila sam objašnjenju spontanog pneumotoraksa.

3) PREGLED LITERATURE NA ZADANU TEMU

3.1. Epidemiologija pneumotoraksa

U općoj populaciji, učestalost PSP je 5-10:100 000 (4). Dobna skupina s najvećim rizikom je populacija u dobi od 13 do 22 godine (6).

Pneumotoraks je relativno često stanje u novorođenačkoj dobi, osobito u prijevremeno rođene djece u prvim danima života. Ovo stanje povezano je s većom stopom mortaliteta i morbiditeta (7). Učestalost ovisi o nekoliko faktora uključujući porođajnu masu, prisutnost plućne bolesti i metodu detekcije (8). Simptomatski pneumotoraks javlja se u 0,05-1% novorođenčadi, a u novorođenčadi s porođajnom masom manjom od 1500 g učestalost se penje na 5-7%. Veća učestalost je zabilježena ukoliko postoje neki rizični faktori uključujući respiratorni distresni sindrom, aspiraciju mekonija i hipoplaziju pluća (9). Asimptomatski pneumotoraks se javlja u 1 do 2% živorođenih (4).

PSP češći je u muškaraca 3-6 puta nego u žena. Razlika u učestalosti varira ovisno o području. Primjerice, učestalost pneumotoraksa kod muškaraca u SAD-u je 7,4:100 000, dok je u Ujedinjenom Kraljevstvu učestalost 37:100 000 (10). No, općenito govoreći, možemo reći da je učestalost PSP kod muškaraca 7,4-18:100 000 slučajeva godišnje, dok je kod žena učestalost 1,2-6:100 000 slučajeva godišnje. Učestalost SSP otprilike odgovara učestalosti PSP. Što se tiče pedijatrijske populacije, učestalost je nešto niža nego u odrasloj populaciji. Pneumotoraks se javlja u 4:100 000, dok je učestalost kod djevojčica 1,1:100 000. No međutim, stopa recidiva je veća u pedijatrijskoj populaciji (3). U adolescenata, učestalost recidiva iznosi između 20 i 60%, a kao prosječna vrijednost uzima se 23,4% (11).

Kao rizični faktori za razvoj pneumotoraksa uzimaju se muški spol, visoki i mršavi habitus, adolescencija, mlađa odrasla dob, kronična opstruktivna bolest pluća (KOPB) i pušenje (12).

Pušenje bi mogao biti jedan od razloga veće incidencije kod odraslih nego kod djece jer povećava rizik od pneumotoraksa 22 puta kod muškaraca i 9 puta kod žena (4).

U otprilike 10-12% slučajeva, spontani pneumotoraks se javlja unutar obitelji, odnosno članovi iste obitelji imaju genetsku predispoziciju na razvoj pneumotoraksa. U takvim slučajevima, rizik ponovnog javljanja je veći nego kod sporadičnih pneumotoraksa. Pneumotoraksi koji se javljaju u obitelji, najčešće se nasljeđuju autosomno dominantno ili X-vezano recesivno. Kao komplikacija, pneumotoraks se može naći u nekoliko nasljednih sindroma: Birt-Hogg-Dubé sindrom, Marfanov sindrom, Ehlers-Danlosov sindrom (vaskularni tip), deficit alfa-1 antitripsina, tuberozna skleroza, Loeys-Dietzov sindrom, cistična fibroza i dr. (13).

3.2. Patofiziologija i etiologija pneumotoraksa

U normalnim uvjetima, tlak unutar prsnog koša je negativan u usporedbi s atmosferskim tlakom. Prilikom udisaja, stijenka prsnog koša se širi, a istovremeno se šire i pluća zbog površinske napetosti između visceralne i parijetalne pleure. Kada nastane komunikacija između alveola i pleuralne šupljine, zrak ispuni prostor između dva lista pleure te dođe do izjednačenja intrapleuralnog i atmosferskog tlaka. Posljedično tome, dolazi do djelomičnog ili potpunog kolapsa pluća. Vitalni kapacitet pluća se smanjuje, kao i razina parcijalnog tlaka kisika (1).

3.2.1. Primarni spontani pneumotoraks

PSP nastaje u bolesnika koji su prethodno bili zdravi, odnosno bez podležeće plućne bolesti. Smatra se da kod takvih bolesnika površne alveole formiraju bule koje su najčešće smještene subpleuralno te rupturiraju izravno u pleuralni prostor. Najčešće se takve bule

nalaze u apeksima pluća (4). Točan mehanizam nastanka nije poznat, no budući da se PSP češće javlja u visokih, mršavih i mlađih muškaraca, pretpostavlja se da se promjene u vidu mjehurića i bula razvijaju zbog povećanja negativnog tlaka ili većeg mehaničkog rastezanja alveola na vršcima pluća. Kao moguć uzrok nastanka razmatra se i nesrazmjer između rasta plućnog tkiva u području apeksa i razvoja vaskulature (10). Pušenje je poznati čimbenik rizika za razvoj PSP. Smatra se da pušenje povisuje rizik od razvoja pneumotoraksa 22 puta u muškaraca i 9 puta u žena. Pušenje uzrokuje i upalu koja je također jedan od čimbenika rizika za razvoj ovog stanja (14). Što se tiče histopatološkog nalaza pluća kod razvoja pneumotoraksa, u prilog upali idu multinuklearne orijaške stanice i hiperplazija mezotelnih stanica. Osim upale, sklonost razvoju bula pokazuje nekoliko stanja uključujući anomalije donjeg dišnog sustava, apikalna ishemija i poremećaj vezivnog tkiva (15).

3.2.2. Sekundarni spontani pneumotoraks

SSP javlja se kao komplikacija neke druge plućne bolesti. Najčešće se javlja u sklopu KOPB-a kod starijih bolesnika, no može se javiti i u sklopu astme, nekrotizirajuće pneumonije, intersticijskih plućnih bolesti, cistične fibroze i dr. Ovo stanje je ozbiljnije i opasnije od PSP jer su pluća već zahvaćena nekom bolešću od ranije pa je stoga morbiditet i mortalitet veći nego u PSP (16).

Katamenijalni pneumotoraks posebna je vrsta sekundarnog spontanog pneumotoraksa i podrazumijeva ponavljajuće pneumotorakse koji se javljaju u žena unutar 48-72 sata od pojave menstruacije. To je rijetko stanje u žena, a još rjeđe u adolescentica (17). Uzrok katamenijalnog pneumotoraksa je intratorakalna endometrioza koja nastaje kada tkivo endometrija maternice hematogeno ili limfogeno migrira u torakalnu šupljinu kroz defekte na dijafragmi (18). S jedne strane, kroz defekte na dijafragmi ulazi zrak iz abdomena i

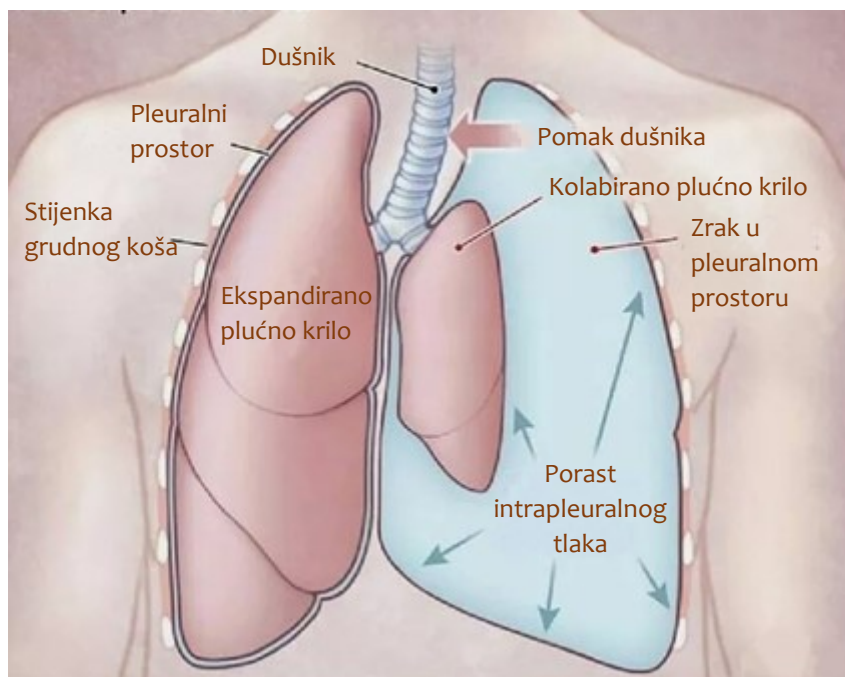
genitalnog trakta, a s druge strane, endometrijski implantati mogu se naći na visceralnoj pleuri i tamo stvoriti erozije čime se može objasniti razvoj pneumotoraksa (16, 19). Takvi pneumotoraksi češće su desnostrani, maleni do srednje veliki te rijetko ugrožavaju život (20).

3.2.3. Traumatski pneumotoraks

Traumatski pneumotoraks je uz hemotoraks najčešća intratorakalna ozljeda u djece. Nastaje u slučaju tupe ili penetrantne ozljede (prsnog koša, pluća, dušnika, bronha ili jednjaka) (21). Traumatski pneumotoraks može u kliničkoj slici varirati od blagog koji se zapravo nađe kao slučajni nalaz prilikom slikovne dijagnostike do životno ugrožavajućeg stanja u slučaju razvoja tenzijskog pneumotoraksa (22).

3.2.4. Tenzijski pneumotoraks

Tenzijski pneumotoraks predstavlja hitno stanje i zahtijeva neodgodivu skrb. Tipično se može javiti u bolesnika nakon traume ili nakon reanimacije. Također, javlja se u bolesnika na mehaničkoj ventilaciji u jedinicama intenzivnog liječenja, ali i u bolesnika na neinvazivnoj ventilaciji. Mehanizam nastanka može se objasniti razvojem ventilnog mehanizma koji dopušta ulazak zraka u pleuralnu šupljinu tijekom inspirija, ali ne dopušta izlazak zraka tijekom ekspirija. Time se zrak nakuplja u pleuralnoj šupljini čime raste i intrapleuralni tlak. Kao rezultat toga, dolazi do kolapsa pluća i pomaka medijastinuma u suprotnu stranu (Slika 1). Tenzijski pneumotoraks povezan je s hipoksemijom kao posljedicom kolapsa pluća i hemodinamskim promjenama u vidu smanjenog venskog priljeva i smanjenog minutnog volumena srca. Povezano s time, javljaju se hipotenzija, tahikardija i tahipneja koje potencijalno bolesnika mogu voditi u zastoj disanja (16).



Slika 1. Lijevostrani tenzijski pneumotoraks s kolabiranim plućem kao posljedice porasta intrapleuralnog tlaka

Preuzeto s : <https://medizy.com/feed/31007075>

3.3. Klinička slika

Prezentacija pneumotoraksa ovisi o količini prisutnog zraka u pleuralnoj šupljini, brzini nastupa pneumotoraksa, opsegu kolapsa pluća, bolesnikovoj dobi i njegovoj respiratornoj rezervi (4). Najčešće se prezentira iznenadnom pojavom dispneje i pleuritične prsne boli. Dispneja će biti izraženija u slučaju velikog pneumotoraksa ili ako u podlozi pneumotoraksa postoji neka osnovna bolest. Ako je pneumotoraks unilateralan, bol se najčešće se osjeća ipsilateralno, ali se može osjetiti i centralno ili bilateralno ukoliko su zahvaćene obje strane prsnog koša. Simptomi se u većini slučajeva javu u mirovanju, iako se mogu razviti i tijekom fizičke aktivnosti, putovanja avionom, ronjenja ili upotrebe droga. Također, mogu se javiti

tijekom ili nakon nekog invazivnog zahvata ili traume prsnog koša, vrata, crijeva ili abdomena (23).

Općenito govoreći, simptomi SSP su nešto ozbiljniji nego u slučaju PSP. U slučaju SSP većina bolesnika navodi dispneju koja nije proporcionalna veličini pneumotoraksa. Stoga, simptomi nisu pouzdani pokazatelji veličine pneumotoraksa. U slučaju kada se uz dispneju i bol jave znakovi kardiorespiratornog distresa, trebalo bi posumnjati na tenzijski pneumotoraks (16).

Kod bolesnika s malim pneumotoraksom, fizikalni nalaz može biti uredan. No, u slučaju većeg pneumotoraksa, karakteristično se nađe smanjena respiratorna pomičnost, auskultacijski tiši šum disanja, perkutorno hipersonorni plućni zvuk i smanjen vokalni fremitus na zahvaćenoj strani. Kada se uz te znakove nađu još i cijanoza, znojenje, tahipneja, tahikardija i hipotenzija, moguć je razvoj tenzijskog pneumotoraksa (4).

Plinska analiza arterijske krvi često je abnormalna u bolesnika s velikim pneumotoraksom. Kod manjih pneumotoraksa može se razviti u nekih bolesnika respiratorna alkalozna, osobito kada su istodobno prisutni bol i anksioznost. Respiratorna acidoza s hiperkapnijom se obično ne javlja jer se alveolarna ventilacija većinom uspijeva održavati zdravim kontralateralnim plućnim krilom, osim u slučaju kada u podlozi postoji primarna bolest pluća (23). Hipoksemija je izraženija u bolesnika sa sekundarnim opsežnim spontanim pneumotoraksom gdje se vrijednosti PaO_2 spuštaju ispod 7,5 kPa uz veću šansu nakupljanju ugljikovog dioksida, odnosno hiperkapniju (16).

Komplikacije koje se mogu razviti u bolesnika s pneumotoraksom su krvarenje, razvoj pleuralnog izljeva, empijem, pneumomediastinum, nastanak aritmija i respiratorna insuficijencija. Recidiv PSP se javlja u 54% slučajeva u prve 4 godine od pojave prvog pneumotoraksa (16, 24).

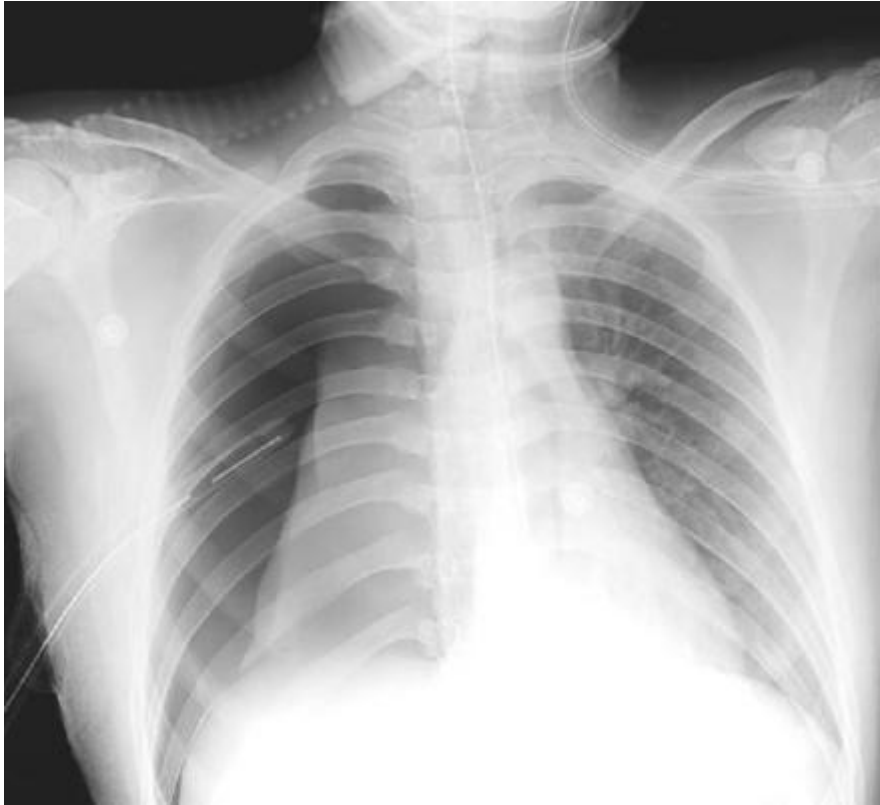Dijagnoza pneumotoraksa obično se potvrđuje metodama slikovne dijagnostike koje će zapravo jedine moći dati točnu informaciju o veličini pneumotoraksa, no klinička procjena je bitna u usmjeravanju daljnje obrade i liječenja bolesnika (16).

3.4. Dijagnostička obrada

Ne postoje jasne smjernice za dijagnozu i liječenje pneumotoraksa u djece, već se odluke donose na temelju smjernica za adultnu populaciju. U dijagnostici pneumotoraksa koriste se standardni PA snimak grudnih organa u uspravnom položaju, radiogram u lateralnoj projekciji, radiogram u ležećem i bočnom dekubitalnom položaju, ultrazvuk, digitalna radiografija i kompjuterizirana tomografija (CT) (16).

3.4.1. Standardni radiogram grudnih organa u uspravnom položaju

Dijagnoza pneumotoraksa se postavlja na temelju radiograma grudnih organa, iako se zna da postoje neka ograničenja kao npr. precizno određivanje veličine pneumotoraksa. Najčešće se radi PA radiogram grudnih organa u uspravnom položaju (Slika 2). Po potrebi se radi i lateralni snimak pluća u slučajevima kada nam PA snimak ne daje dovoljno informacija. Karakterističan nalaz je prisutnost pleuralne linije, odnosno ocrtavanje visceralne pleure. Osim toga, može se vidjeti još i hiperlucencija, slabljenje plućnog i vaskularnog crteža na zahvaćenoj strani. Izravnavanje ili inverzija dijafragme može se javiti na zahvaćenoj strani, a medijastinum i dušnik se mogu pomaknuti u suprotnu stranu (4, 16). Zbog kompresije pluća zrakom u pleuralnoj šupljini, može se vidjeti i atelektaza. Atelektaza se češće javlja u lijevoj strani prsišta, kako u djece, tako i u odraslih (25).



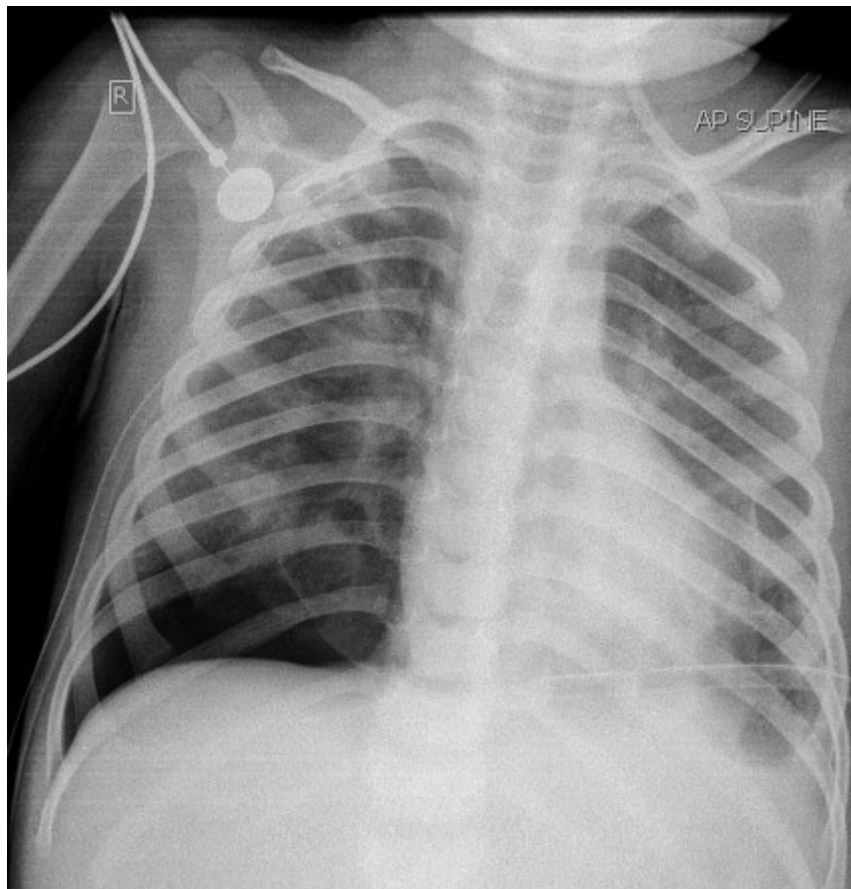
Slika 2. Desnostrani pneumotoraks s kolabiranim plućem - PA radiogram prsnog koša u uspravnom položaju

Preuzeto s: <https://radiopaedia.org/articles/pneumothorax-in-supine-projection>

3.4.2. Radiogram u ležećem i bočnom dekubitalnom položaju

Radiogrami grudnih organa u ležećem i bočnom dekubitalnom položaju se najčešće rade nakon traume ili kod bolesnika kod kojih iz bilo kojeg razloga nije moguće učiniti radiogram u uspravnom položaju. Imaju manju osjetljivost u dijagnostici pneumotoraksa nego PA radiogram u uspravnom položaju. Ove metode slikovne dijagnostike bivaju sve više zamijenjene ultrazvukom i CT-om kod ove skupine bolesnika (16). Anteroposteriorni radiogrami kod novorođenčadi se obično rade u ležećem položaju (Slika 3). Međutim, u tom položaju teško je procijeniti veličinu pneumotoraksa jer se zrak nakuplja sprijeda. No, ako je pneumotoraks opsežan, zahvaćena strana može izgledati hiperlucentno. Detekcija manjih

pneumotoraksa može se poboljšati radiogramom u bočnom dekubitalnom položaju gdje se zahvaćena strana mora nalaziti gore (4).



Slika 3. Desnostrani pneumotoraks – PA radiogram prsnog koša u ležećem položaju

Preuzeto s: <https://radiopaedia.org/cases/pneumothorax-in-supine-position>

3.4.3. Ultrazvuk pluća

Ultrazvuk pluća je korisna metoda dijagnostike pneumotoraksa u određenim slučajevima, kao npr. u situacijama kada se želi provjeriti je li došlo do reekspanzije nakon postavljanja torakalnog drena, a da se bolesnika ne izlaže ponovnom zračenju tijekom snimanja radiograma. Koristi se i u slučajevima kada je pneumotoraks povezan s određenim zahvatima, kao npr. torakocentezom, transtorakalnom biopsijom i transbronhalnom biopsijom. Dobra je metoda dijagnostike u bolesnika nakon traume, kao i u kritično bolesnih s

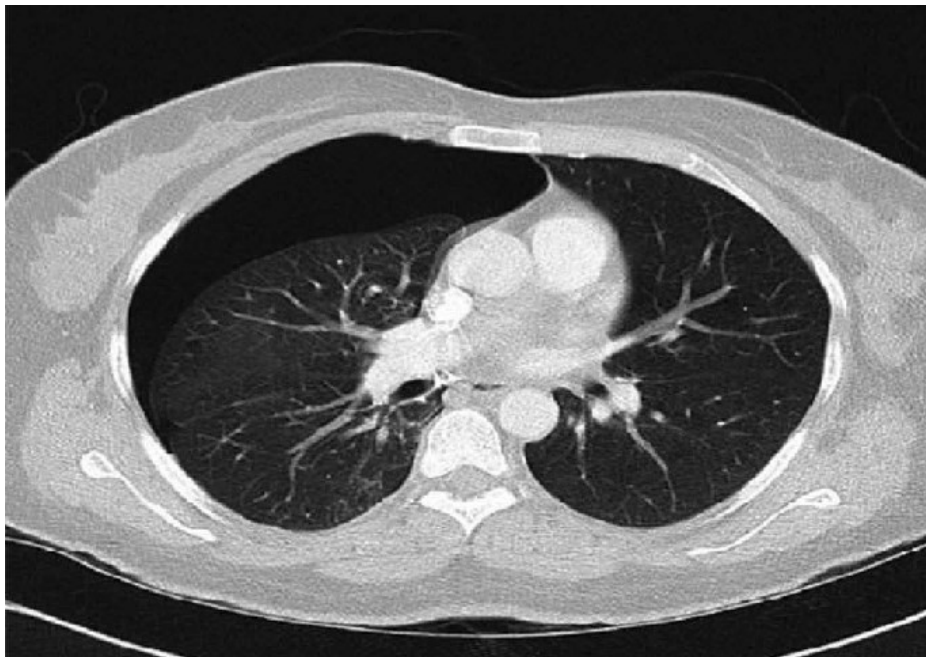akutnom respiratornom insuficijencijom uključujući one bolesnike koji su na mehaničkoj ventilaciji. U takvih bolesnika ultrazvuk brzom dijagnostikom može prevenirati razvoj tenzijskog pneumotoraksa (26, 27).

Primjena ultrazvuka u odraslih traumatoloških bolesnika pokazala je veću osjetljivost od radiograma grudnih organa s negativnom prediktivnom vrijednošću od 93,4%. Teži se njegovoj primjeni u pedijatrijskoj hitnoj službi u svrhu detekcije pneumotoraksa kako bi se smanjila izloženost djece zračenju (3).

Izostanak prikaza klizanja pleure, B-linija i plućnog pulsiranja znakovi su pneumotoraksa na ultrazvuku pluća. Vidljive su A-linije, a plućna točka može, ali i ne mora biti vidljiva. Klizanje pleure (engl. lung sliding) označava pomicanje pleuralne linije sinkrono s disanjem, odnosno pomicanje visceralne pleure prema parijetalnoj pleuri istodobno s disanjem. B-linije su vertikalne hiperehogene linije koje potječu od pleuralne linije i pomiču se istovremeno s pleuralnom linijom za vrijeme disanja. Obično su dobro definirane, dugačke i sežu do dna zaslona te brišu A-linije. A-linije su horizontalne hiperehogene linije paralelne s pleuralnom linijom. One se ponavljaju pravilno i odgovaraju udaljenosti između pleuralne linije i površine sonde. Pulsiranje pluća (engl. lung pulse) definirano je kao gibanje pleuralne linije sinkrono sa srčanim otkucajima. Kada je prisutno, isključuje pneumotoraks. Plućna točka (engl. lung point) označava mjesto gdje su pluća u kontaktu s parijetalnom pleurom u slučaju djelomičnog pneumotoraksa. U slučaju potpunog kolapsa pluća, plućna točka nije vidljiva. Ona se promatra na granici između pneumotoraksa (gdje nema klizanja pleure) i djelomično kolabiranog pluća gdje se još parijetalna i visceralna pleura dodiruju, odnosno gdje postoji klizanje pleure. Plućna točka pokazuje specifičnost od 100% i osjetljivost od 66% u dijagnozi pneumotoraksa, no nije uvijek prisutna (26, 28, 29).

3.4.4. Kompjuterizirana tomografija (CT)

CT se može smatrati zlatnim standardom u dijagnostici malih pneumotoraksa i u procjeni veličine (Slika 4). Koristan je i u otkrivanju dodatne plućne patologije, u slučaju kompliciranog, rekurentnog ili perzistirajućeg pneumotoraksa, kao i u bolesnika koji zahtijevaju kirurško liječenje (3, 16). Smatra se točnijom metodom od radiograma prsnog koša zbog svoje bolje rezolucije. Može lako razlikovati zrak od drugih struktura, uključujući parenhim pluća, pleuralne membrane i medijastinum, zbog čega je metoda izbora u bolesnika u kojih nakon učinjenog radiograma prsnog koša dijagnoza nije bila sigurna (23).

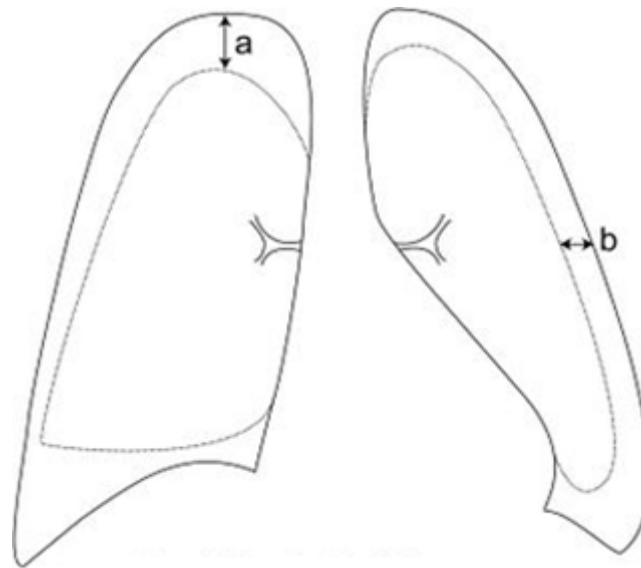


Slika 4. CT prikaz pluća – desnostrani pneumotoraks

https://www.researchgate.net/figure/Chest-CT-revealed-right-sided-pneumothorax-without-any-parenchymal-abnormality_fig2_325715261

Procjena veličine pneumotoraksa

Za procjenu veličine pneumotoraksa, najtočnija metoda je CT, međutim najčešće se RTG grudnih organa koristi u izračunu veličine pneumotoraksa (16). Smjernice Britanskog torakalnog društva (BTS) veličinu pneumotoraksa definiraju kao udaljenost između visceralne i parijetalne pleure u razini hilusa, dok smjernice Američkog torakalnog društva definiraju veličinu pneumotoraksa kao udaljenost između apeksa pluća i kupole (Slika 5).



Slika 5. Procjena veličine pneumotoraksa (16)

a= udaljenost između apeksa i kupole (Američko torakalno društvo), b = udaljenost između pleuralnih listova u razini hilusa (Britansko torakalno društvo)

Prema smjernicama Britanskog torakalnog društva, velikim pneumotoraksom smatra se onaj u kojem se na radiogramu snimljenom u uspravnom položaju vidi razmak veći od 2 cm između ruba pluća i stijenke prsnog koša u razini hilusa. No međutim, moguće je podcijeniti stvarnu veličinu s obzirom da radiogram daje dvodimenzionalnu sliku, dok je pleuralna šupljina trodimenzionalni prostor. Sama veličina pneumotoraksa ne mora korelirati s težinom kliničke

slike. Simptomi povezani sa sekundarnim pneumotoraksom su obično ozbiljniji nego oni u sklopu primarnog pneumotoraksa, iako nisu proporcionalni veličini pneumotoraksa (16).

U pedijatrijskoj populaciji nema jasnih kriterija za mjerenje veličine pneumotoraksa. Parametri koji se koriste u adultnoj populaciji primjenjivi su u adolescenata. Kod manje djece, pneumotoraks se smatra malim ako zahvaća manje od 30% hemitoraksa i velikim ako zahvaća više od tog postotka (4).

3.5. Liječenje

Način zbrinjavanja pneumotoraksa u djece razlikuje se od ustanove do ustanove jer ne postoje jasne smjernice za liječenje u djece. Britansko torakalno društvo i Američko društvo pulmologa objavili su smjernice za zbrinjavanje pneumotoraksa u odraslih. S obzirom na nedostatak smjernica, zbrinjavanje pneumotoraksa u djece temeljeno je na smjernicama za odraslu populaciju (4).

Odabir postupka liječenja ovisi o veličini pneumotoraksa, stupnju respiratornog distresa i prisutnosti/odsutnosti osnovne plućne bolesti (4). Posljednjih godina došlo je do pomaka prema konzervativnijem pristupu liječenju, koji se temelji na načelu da svako intrapleuralno nakupljanje zraka ne zahtijeva hitnu intervenciju, te da liječenje ovisi o kliničkim simptomima, a ne o veličini pneumotoraksa. Cilj liječenja je evakuirati zrak iz pleuralne šupljine i prevenirati povratak bolesti (30).

Kod stabilnih bolesnika s malim pneumotoraksom (zahvaća manje od 30% hemitoraksa), preporuča se opservacija u bolnici. U takvim slučajevima obično se provodi oksigenoterapija kako bi se poboljšala apsorpcija zraka u ekstrapleuralnom prostoru. Izbjegava se primjena kisika u novorođenčadi, kao i dugotrajna izloženost visokim koncentracijama kisika u ostalih

bolesnika kako bi se izbjegla toksičnost kisika. Opservacija bi se trebala provoditi duže u mlađe djece, kao i u onih bolesnika koji imaju neku podležeću plućnu bolest (4).

Kod stabilnih bolesnika kod kojih se pneumotoraks javio prvi puta, ali zahvaća više od 30% hemitoraksa, preporuča se aspiracija zraka iglom te bolničko liječenje i oksigenoterapija (4).

Bolesnici koji se prezentiraju s dispnejom, hipoksemijom ili boli, preporuča se postavljanje torakalnog drena ili tzv. „pigtail“ katetera u bolničkim uvjetima te oksigenoterapija. Bilateralni i tenzijski pneumotoraks su životno ugrožavajuća stanja koja zahtijevaju hitno zbrinjavanje i također torakalnu drenažu (16).

U onih bolesnika koji su razvili veliki pneumotoraks, a imaju neku podležeću plućnu bolest, preporuča se torakalna drenaža ili insercija „pigtail“ katetera. Aspiracija iglom alternativno je rješenje u bolesnika koji su stabilni i imaju umjereno velik pneumotoraks. U slučaju bolesnika s malim pneumotoraksom i osnovnom bolesti pluća, dovoljna je samo opservacija i liječenje osnovne bolesti (4).

U recidivirajućih pneumotoraksa, bilo da su ipsilateralni ili kontralateralni, nužna je reekspanzija pluća postavljanjem torakalnog drena te nakon toga kirurško liječenje. Pleurodeza se obično izvodi za vrijeme torakotomije kako bi se prevenirali recidivi (4).

3.5.1. Konzervativno liječenje

U djece s prvom epizodom PSP koji zahvaća manje od 30% hemitoraksa, preporuča se opservacija u bolnici. Trebalo bi ponovno učiniti radiogram grudnih organa za 6 do 12 sati. Ako PSP regredira kroz prvih 12 sati i bolesnik nema bolova i respiratornih smetnji, može se kontrolirati ambulantno. Djeca mlađa od 12 godina trebala bi se opservirati dulje. Nisu doneseni kriteriji koji bi odredili koliko dugo treba promatrati takvog bolesnika i koliko bi trebalo pričekati prije intervencije ako pneumotoraks perzistira. Općenito, torakalni dren se

postavlja nakon 24 do 48 sati ukoliko ne dođe do reekspanzije pluća, a ponekad i ranije ukoliko se uočava porast veličine pneumotoraksa. Svi bolesnici sa SSP trebali bi biti hospitalizirani zbog promatranja i liječenja osnovne bolesti pluća.

Ova strategija opservacije djece s malim PSP temelji se na brojnim istraživanjima dobivenim iz iskustva liječenja odraslih bolesnika. Postoje neki dokazi da je vjerojatnost da će bolesnici koji se liječe konzervativno doživjeti recidiv manja od onih bolesnika koji su bili podvrgnuti drenaži. S obzirom da ne postoji mnogo informacija o liječenju djece s pneumotoraksom, većinom se teži opservaciji u bolnici nego u ambulancama (4, 16).

Hospitaliziranim bolesnicima s PSP-om preporuča se primjena kisika. Dokazano je da terapija kisikom povećava stopu rješavanja pneumotoraksa do četiri puta (16). To se objašnjava činjenicom da terapija kisikom smanjuje parcijalni tlak dušika u alveolama u usporedbi s pleuralnom šupljinom, a da difuzijski gradijent za dušik ubrzava rezoluciju pneumotoraksa. Zbog ograničenih dokaza o učinkovitosti i moguće toksičnosti, izbjegava se upotreba kisika u novorođenčadi, osim kada je potrebno za održavanje oksigenacije. Kada je potrebna, obično se primjena oksigenoterapije ograničava na 48-72 sata. Kod bolesnika sa osnovnom bolesti pluća koja uzrokuje SSP treba pristupiti s oprezom jer visoke koncentracije kisika mogu predisponirati razvoj atelektaze (4, 31).

Ukoliko je potrebno, može se primijeniti i druga suportivna terapija (npr. analgetici, antitusici i sl.). Odgovarajuće liječenje opijatima može u potpunosti ublažiti bol i osjećaj nedostatka zraka. Nema podataka o štetnom učinku analgezije na depresiju disanja. Invazivnija terapija se primjenjuje u onih bolesnika kojima konzervativni pristup nije donio poboljšanje i u onih bolesnika u kojih se pneumotoraks pogoršao (4, 32).

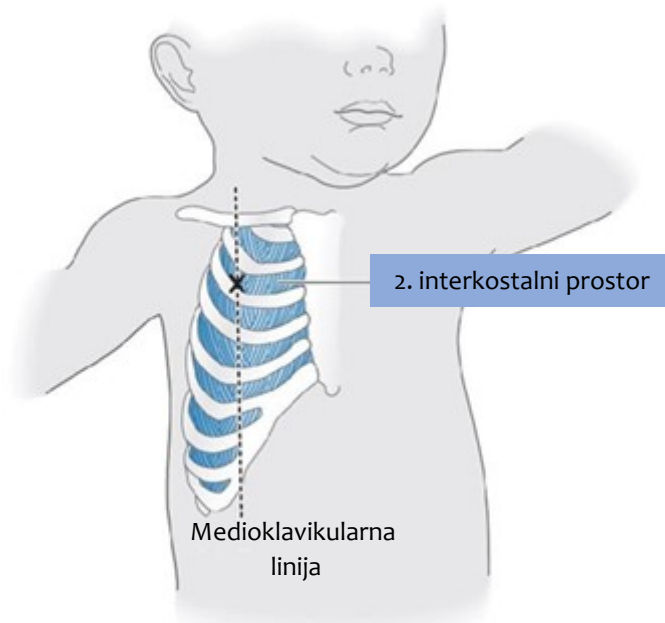
3.5.2. Metode aspiracije zraka iz pleuralnog prostora

U odraslih, preporuka je evakuirati zrak u slučaju velikih pneumotoraksa ili u slučaju bolesnika sa značajnom dispnejom, hipoksemijom ili signifikantom boli. Ista preporuka vrijedi i za djecu. Kod djece je bitan individualiziran pristup i pažljivo praćenje jer za mjerenje veličine pneumotoraksa u ovoj dobi nema jasnih kriterija, a nema ni jasno definiranih mogućih kliničkih ishoda (4).

Metode aspiracije podrazumijevaju torakocentezu i torakalnu drenažu. Torakocenteza je manje invazivna metoda za liječenje pneumotoraksa od torakalne drenaže i uspješna je metoda za liječenje pneumotoraksa koji zauzimaju manje od 30% hemitoraksa. Međutim, pokazano je da metode aspiracije imaju veću stopu recidiva u usporedbi sa kirurškim metodama (3).

3.5.2.1. Torakocenteza

Torakocenteza predstavlja aspiraciju zraka iglom ili kateterom. Prema novim smjericama BTS-a preporuča se aspiracija uz pomoć katetera budući da aspiracija iglom može dovesti do perforacije visceralne pleure i time pogoršati postojeći pneumotoraks. Postupak se obično izvodi „na slijepo“, ali može se raditi i uz pomoć ultrazvuka. Nakon davanja lokalne anestezije, kateter se uvodi Seldingerovom tehnikom uz pomoć žice vodilice u pleuralnu šupljinu kroz 2. međurebreni prostor u medioklavikularnoj liniji uz gornji rub donjeg rebra kako bi se izbjegla moguća ozljeda živaca i krvnih žila ispod gornjeg rebra (Slika 6). Kateter je spojen na špricu preko trosmjernog ventila (16, 33, 34).



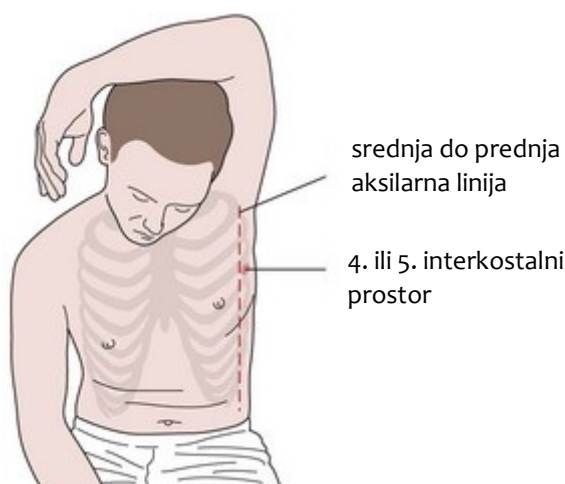Slika 6. Shematski prikaz mjesta postavljanja katetera pri torakocentezi

Preuzeto s: <http://www.neonatologybook.com/neonataloncallproblems.html>

Kada se prilikom aspiracije pojavi zrak u štrcaljki, to je znak da se uspješno pristupilo pleuralnom prostoru. U tom trenutku kroz iglu se u pleuralni prostor uvlači meka žica, a igla se odstranjuje. Kateter se postavlja u pleuralni prostor preko žice. Nakon što je kateter postavljen, zrak se izvlači van uz pomoć štrcaljke. Aspiracija zraka se nastavlja sve dok se ne dobije otpor i kada se više ne aspirira zrak. U trenutku kada se zrak više ne može aspirirati, ventil se zatvara i kateter se pričvršćuje na stijenku prsnog koša. Trebalo bi učiniti radiogram prsnog koša nakon 4 sata opservacije. Ako se pluća potpuno reekspandirala uz poboljšanje u kliničkoj slici, kateter se može ukloniti i bolesnika se može pratiti iduća 2 sata. Iako odrasli bolesnici mogu biti otpušteni kući ako su pluća na kontrolnoj rendgenskoj slici i dalje reekspandirana, kod djece se ipak preporuča opservacija u bolnici najmanje 24 sata uz obveznu kontrolu radiograma prsnog koša prije otpusta. U 20-50% slučajeva nakon torakocenteze će se ponovno nakupiti zrak. U takvih bolesnika biti će potrebno učiniti torakalnu drenažu (33).

3.5.2.2. Torakalna drenaža

Torakalna drenaža izvodi se u bolesnika u kojih torakocenteza nije bila uspješna, u bolesnika s rekurentnim spontanim pneumotoraksom te u većine bolesnika sa SSP. To je postupak u kojem se dren postavlja u pleuralnu šupljinu kroz stijenku prsnog koša kako bi se drenirao sadržaj (npr. u slučaju hemotoraksa, pneumotoraksa, izljeva, empijema) ili injicirao lijek (npr. talk, doksiciklin, fibrinolitici). Obično se izvodi kroz 4. ili 5. interkostalni prostor u prednjoj ili srednjoj aksilarnoj liniji (Slika 7). U hitnim situacijama, orijentacijske točke su bradavice kod muškaraca i inframamarni nabor kod žena.

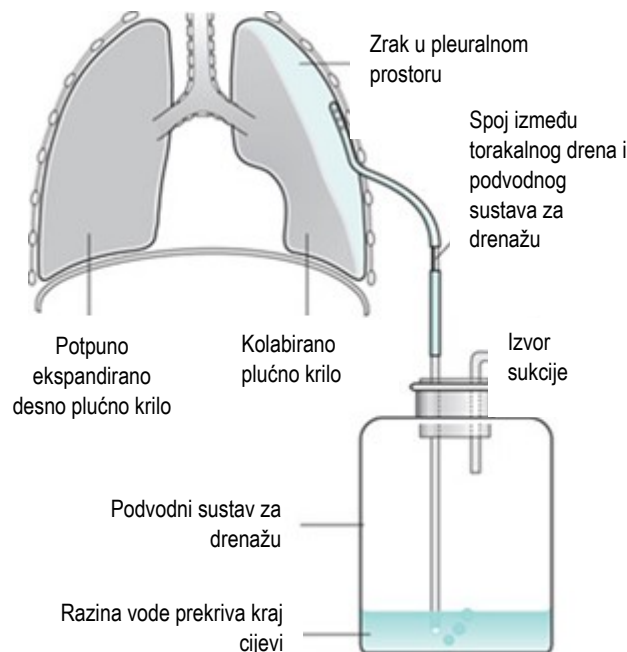


Slika 7. Mjesto postavljanja torakalnog drena

Preuzeto s: <https://thoracickey.com/chest-tube-insertion-and-management/>

Samo postavljanje drena je bolno pa se prije samog postavljanja mjesto lokalno anestetizira (npr. 1% lidokainom) sa ili bez interkostalnog živčanog bloka. U djece se torakalni dren postavlja u općoj anesteziji. Obično se oko drena stavi vazelinska gaza, međutim ona može dovesti do maceracije kože što posljedično može izazvati infekciju nakon uklanjanja drena. Način na koji se postavlja dren ovisi o krutosti same cjevčice i o veličini njenog promjera.

Drenovi većeg promjera (>16 Fr) postavljaju se otvorenom kirurškom tehnikom. Otvorena kirurška tehnika podrazumijeva tupu disekciju za pristup pleuralnom prostoru. Drenovi manjeg promjera (<14 Fr) obično se postavljaju perkutanom tehnikom, odnosno Seldingerovom tehnikom (35). Korištenje drenova manjeg promjera povezano je s kraćim vremenom hospitalizacije u odnosu na drenove većeg promjera. Takvi manji drenovi, kao što je npr. „pigtail“ kateter, pogodni su za liječenje u novorođenčadi (3). Nakon postavljanja drena, potrebno je napraviti kontrolni rendgenski snimak kako bi se utvrdio položaj drena i procijenila ekspanzija pluća te se pratila početna drenaža. Dostupni su komercijalni uređaji koji mogu fiksirati dren i tako ukloniti potrebu za postavljanjem šavova. Međutim, oni ipak nekada ne fiksiraju dren u potpunosti te zbog toga može dogoditi pomicanje drena, ali mogu imati određenu ulogu u pedijatrijskoj populaciji. Nakon što se dren fiksira šavovima ili dostupnim uređajima za fiksaciju, dren se spoji na Heimlichovu jednosmjernu valvulu ili na vodeni sustav za sukciju (35). (Slika 8)



Slika 8. Mehanizam torakalne drenaže spojen na sukciju

Preuzeto s : <https://www.pinterest.com/pin/191403052897209173/>

Preporuča se da optimalna sukcija treba podrazumijevati tlakove od -10 do -20 cm H₂O. Sukcija velikog volumena velikim tlakom može dovesti do ozljede plućnog parenhima i stalnog curenja zraka te ju treba izbjegavati. Rana upotreba sukcije nakon postavljanja drena se ne preporuča jer može dovesti do reekspanzijskog plućnog edema (RPO), osobito u slučajevima kada je PSP prisutan više od nekoliko dana. To se može objasniti kao posljedica dodatnog mehaničkog opterećenja na kapilare koje su već bile propusne. RPO se klinički manifestira kašljem, osjećajem nedostatka zraka i stezanjem u prsima nakon postavljanja torakalnog drena (16).

Ako zrak ne izlazi kroz dren tijekom 12 ili više sati, preporuča se stezanje drena na dodatna 24 sata kako bi se vidjelo da li će se zrak ponovno nakupljati u pleuralnoj šupljini, no međutim, korisnost te metode još uvijek nije dokazana. Torakalni dren se može ukloniti nakon 24 sata ukoliko nema znakova ponovne pojave pneumotoraksa na radiogramu i simptoma. Obično se radiogram prsnog koša ponovno radi do nekoliko sati nakon uklanjanja drena (4).

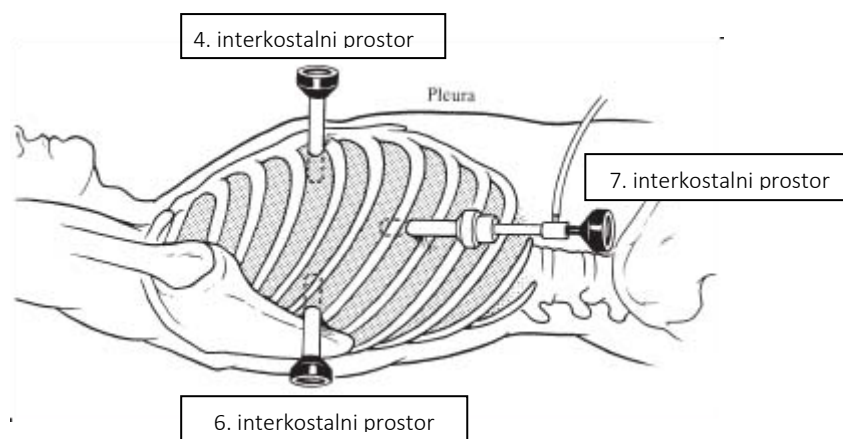
3.5.3. Kirurško liječenje

Nema jasnih smjernica u djece koji bolesnici imaju apsolutnu indikaciju za kirurškim liječenjem pneumotoraksa. Potrebno je svaki slučaj djeteta s pneumotoraksom procijeniti individualno. Možemo reći da su prihvaćene indikacije za kirurško liječenje sljedeće: ponovni ipsilateralni pneumotoraks, prva pojava kontralateralnog pneumotoraksa ili bilateralnog spontanog pneumotoraksa, trajno curenje zraka unatoč 5-7 dana torakalne drenaže ili nemogućnost pluća da se reekspandiraju, spontani hemotoraks, zanimanja poput ronjaca i pilota, trudnoća. Metode kirurškog liječenja su VATS i torakotomija (16).

3.5.3.1. Video-asistirana torakoskopska kirurgija (VATS)

VATS je skupina minimalno invazivnih kirurških tehnika koje se koriste u dijagnozi i liječenju različitih stanja prsnog koša. Omogućuje sigurnu i učinkovitu primjenu postupaka potrebnih za liječenje pneumotoraksa, poput mehaničke pleurodeze, pleurektomije i bulektomije. Većina velikih zahvata koji se izvode otvorenom torakotomijom mogu se izvesti uz manje rezove uz pomoć kamere. Postupak s apikalnom resekcijom bula i pleurodezom poželjan je pristup za ponavljajuća ili uporna curenja zraka u bolesnika s početnim PSP-om (3, 36, 37).

VATS se izvodi u općoj anesteziji koristeći 3 mjesta incizije na prsnom košu kroz koji ulaze radni instrumenti i kamera. Mjesta incizije su: 7. interkostalni prostor u srednjoj aksilarnoj liniji, 4. interkostalni prostor u prednjoj aksilarnoj liniji i 6. interkostalni prostor neposredno ispred vrha lopatice (Slika 9). Trokutasti raspored ulaza omogućuje bolji uvid u pleuralnu šupljinu i bolju manipulaciju instrumentima kako ne bi došlo do sudaranja instrumenata. Potreban je pregled cijele pleuralne šupljine. Manipulacija plućnim tkivom se postiže pomoću atraumatskih instrumenata poput forcepsa. Poželjno je ukloniti adhezije kako bi se osigurao dobar pristup operacijskom polju koristeći endoskopske instrumente. Resekcija bula se izvodi uz pomoć endostaplera, a linija resekcije bi trebala ići i preko zdravog dijela pluća. Osim bula, mogu se naći i neke druge abnormalnosti smještene apikalno i njih uvijek treba resecirati. Resecirani segment pluća može se ukloniti uz pomoć endobaga. Mehanička pleurodeza se izvodi suhom gazom ili mrežicom postavljenom na kraju endoskopskog instrumenta za abraziju. Posebnu pozornost treba obratiti da se mehanička pleurodeza izvede na apikalnim i lateralnim regijama pleuralne šupljine te na površini dijafragme. Nakon provedenog kirurškog zahvata i postizanja hemostaze, postavljaju se jedan ili dva drena u pleuralnu šupljinu kroz prethodno učinjene otvore kako bi se drenirao sadržaj (37).



Slika 9. Shematski prikaz mjesta incizije prilikom izvođenja video-asistirane torakoskopske kirurgije

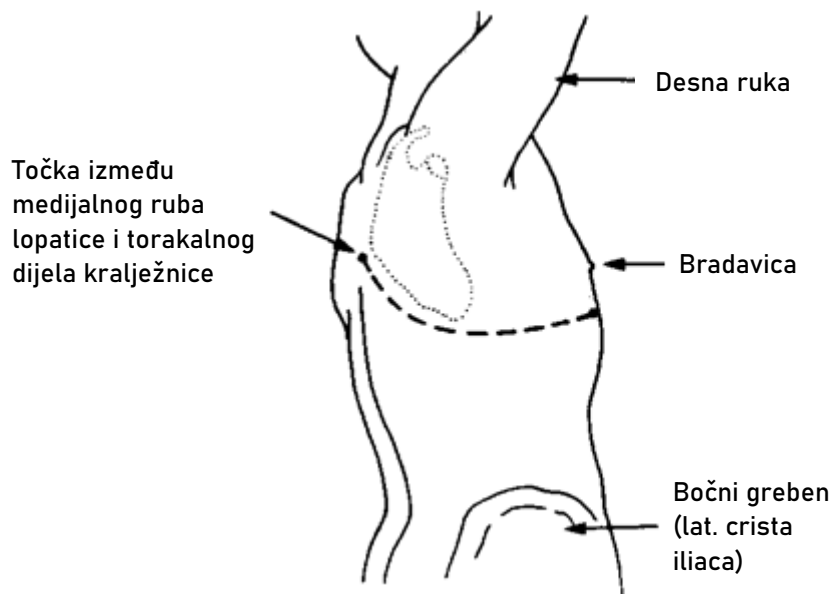
Preuzeto s : <https://thoracickey.com/differences-between-medical-thoracoscopypleuroscopy-and-surgical-thoracoscopyvideo-assisted-thoracic-surgery/>

Ova tehnika postupno zamjenjuje otvorenu torakotomiju zbog određenih prednosti: smanjuje vrijeme hospitalizacije, manja je postoperativna bol, manje je krvarenje tijekom zahvata, bolja je izmjena plinova unutar pluća nakon operacije i manji je morbiditet. Neke studije su dokazale i manji trošak u odnosu na otvorenu torakotomiju. Međutim veća je stopa recidiva u odnosu na otvorenu torakotomiju (16).

3.5.3.2. Torakotomija

Torakotomija je metoda kirurškog liječenja kojom se otvara prsni koš kako bi se pristupilo pleuralnoj šupljini. U slučaju pneumotoraksa najčešće govorimo o otvorenoj torakotomiji s pleurektomijom. Od velike je važnosti pravilno pozicioniranje bolesnika kako bi se osigurao adekvatan pristup torakalnoj šupljini nakon incizije. Položaj u kojem se izvodi torakotomija je bočni dekvitalni položaj uz posterolateralni pristup. Posterolateralna torakotomija je najčešće korišten pristup za većinu zahvata jer pruža najbolji uvid u torakalnu

šupljinu. Nakon dezinfekcije operacijskog polja, napravi se incizija kože u obliku slova „S“ otprilike 1 cm ispod vrha lopatice. Rez se proteže od okomite linije smještene između medijalnog ruba lopatice i torakalnog dijela kralježnice straga do prednje aksilarne linije (Slika 10). Ulaz u torakalnu šupljinu obično se ostvaruje kroz 5. interkostalni prostor, ali može se koristiti i 4. te 6. interkostalni prostor (16, 38).



Slika 10. Prikaz linije posterolateralnog pristupa torakotomije

<https://www.semanticscholar.org/paper/Modified-muscle-sparing-posterolateral-thoracotomy-Ashour/40418570b7a829de8d9f3dbbc48af037b7c94171>

Postupak torakotomije obuhvaća resekciju bula, pleurektomiju, pleuralnu abraziju i pleurodezu ako je potrebno. Resekcija bula prilikom torakotomije potrebna je jer su one najčešći uzrok primarnih i sekundarnih pneumotoraksa. Kako bi se spriječio ponovni razvoj pneumotoraksa, potrebno je resecirati dijelove pluća gdje se nalaze bulozne promjene.

Prilikom ulaza u torakalnu šupljinu treba pregledati cijelu površinu pluća, a posebnu pozornost treba obratiti na apikalne i bazalne dijelove pluća gdje su bule češće smještene (38).

Pleurektomija označava „stripping“ parijetalne pleure. Apikalna pleura se skida uz pomoć Kocherove stezaljke i elektrokauteza od mjesta incizije sa stijenke prsnog koša do unutarnjih mamarnih arterija gdje se skidanje pleure prekida kako bi se izbjeglo oštećenje žila. Ostatak visceralne i parijetalne pleure se skida uz pomoć suhe gaze. Cilj postupka je postići pleurodezu, kroz upalu visceralne pleure. Pleurodeza označava postupak koji se izvodi kako bi se izazvala obliteracija pleuralnog prostora. Ona može biti mehanička uslijed torakotomije, kao što je prethodno opisano, a može biti i kemijska. Kemijska pleurodeza postiže se instilacijom sklerozirajućih agensa u pleuralnu šupljinu putem drena. Oni dovode do upale i stvaranja priraslica između parijetalne i visceralne pleure. Kirurška kemijska pleurodeza u odraslih najbolje se postiže korištenjem 5 g sterilnog talka (16, 38). Zbog nedovoljno dobro istraženih dugoročnih rizika kemijske pleurodeze talkom u djece, ista se ne koristi često. Češće se koristi mehanička pleurodeza, ali uz VATS (4).

Otvorena torakotomija s pleurektomijom ostala je metoda liječenja s najnižom stopom recidiva (u oko 1% slučajeva) za teške ili ponavljajuće pneumotorakse. U usporedbi s VATS-om, ima nižu stopu recidiva, no negativna strana metode je što dovodi do većeg gubitka krvi, veće postoperativne boli i dulje hospitalizacije (16).

4) RASPRAVA

Uspoređujući s općom populacijom, pneumotoraks se u djece rjeđe pojavljuje. Najčešća vrsta pneumotoraksa u djece je primarni spontani pneumotoraks koji se javlja bez podležće bolesti pluća. Tipično se javlja u mršavih i visokih adolescenata s najvišom incidencijom u dobi od 13 do 22 godine. Također, viša je incidencija u muškoj populaciji nego u ženskoj populaciji. Određeni nasljedni sindromi poput cistične fibroze, Marfanovog sindroma, Birt-Hogg-Dubéovog sindroma, Ehlers-Danlosovog sindroma nose veći rizik od razvoja pneumotoraksa. U odnosu na primarni spontani pneumotoraks čiji se pik incidencije javlja u adolescenciji i mlađoj odrasloj dobi, sekundarni spontani pneumotoraks se javlja s višom incidencijom u starijoj dobi gdje je kao najčešći uzrok pneumotoraksa KOPB. Klinička slika neće ovisiti samo o veličini pneumotoraksa, već bitnu ulogu imaju i brzina nastupa pneumotoraksa, opseg kolapsa pluća, dob bolesnika i prethodno stanje pluća. Može se prezentirati blažim simptomima u vidu dispneje i pleuritične boli, ali i znakovima respiratornog distresa u slučaju tenzijskog pneumotoraksa koji predstavlja hitno stanje. Jasne smjernice za dijagnostiku i liječenje pneumotoraksa u djece ne postoje pa se u tu svrhu primjenjuju smjernice za odraslu populaciju. Dijagnoza se najčešće postavlja radiogramom grudnog koša u uspravnom položaju. Alternativna metoda je radiogram grudnog koša u ležećem i bočnom dekubitalnom položaju, no oni nisu sasvim pouzdani. Bolja metoda izbora su ultrazvuk i CT koji se smatra najboljom metodom u dijagnostici malih pneumotoraksa i procjeni veličine pneumotoraksa. Što se tiče liječenja pneumotoraksa u djece, način liječenja će ovisiti o veličini i vrsti pneumotoraksa te stabilnosti bolesnika. Kao prvi korak u liječenju provodi se opservacija ukoliko je bolesnik stabilan i ukoliko pneumotoraks zahvaća manje od 30% hemitoraksa. Oksigenoterapija se može primijeniti u djece, no u novorođenčadi ju treba izbjegavati. Metode aspiracije podrazumijevaju torakocentezu i torakalnu drenažu. Torakocenteza je manje invazivna metoda od torakalne drenaže i indicirana je u bolesnika s

malim pneumotoraksom. Torakalna drenaža se izvodi u bolesnika u kojih torakocenteza nije bila uspješna, kod velikih pneumotoraksa kao i u one djece s ponavljajućim pneumotoraksima. Drenovi manjeg promjera su pogodniji za liječenje jer zahtijevaju kraću hospitalizaciju i korištenje jednostavnije metode postavljanja. Takvi drenovi se postavljaju Seldingerovom tehnikom koja se koristi i prilikom torakocenteze. Kirurško liječenje je indicirano u slučajevima prve epizode spontanog pneumotoraksa sa stalnim curenjem zraka, rekurentnog ipsilateralnog pneumotoraksa, prve epizode kontralateralnog ili bilateralnog spontanog pneumotoraksa, nemogućnosti ponovne reekspanzije pluća i dr. Budući da se u djece najčešće govori o PSP koji nastaje zbog razvoja bula, u većini slučajeva se radi resekcija bula. Resekcija bula može se izvesti tijekom torakotomije ili VATS-a. Torakotomija i VATS su kirurške metode liječenje pneumotoraksa koje uz resekciju bula obuhvaćaju i postupke poput pleurodeze i pleurektomije. VATS je pogodniji u djece jer za razliku od torakotomije dovodi do manje postoperativne boli i bržeg oporavka.

5) ZAKLJUČCI

1. Najčešći od svih pneumotoraksa u djece jest spontani pneumotoraks. Obično se javlja u adolescenciji i 4 puta je češći u dječaka nego u djevojčica. Iako je generalno gledajući incidencija u djece niža nego u odraslih, stopa recidiva je veća u djece. U adolescenata stopa recidiva iznosi između 20 i 60%.
2. Tipični simptomi u slučaju pneumotoraksa su dispneja i pleuritična bol. U fizikalnom pregledu može se naći smanjena respiratorna pomičnost zahvaćene strane, auskultacijski tiši šum disanja, perkutorno hipersonorni plućni zvuk i smanjen vokalni fremitus na zahvaćenoj strani. Kada se uz te znakove nađu još i cijanoza, znojenje, tahipneja, tahikardija i hipotenzija, moguć je razvoj tenzijskog pneumotoraksa.
3. Nakon anamneze i fizikalnog pregleda, u djece se radi radiogram grudnih organa. Ukoliko je moguće, radi se radiogram grudnih organa u uspravnom položaju. U slučaju ozljede zbog koje se bolesnik ne može sigurno pozicionirati, može se učiniti radiogram u ležećem ili bočnom dekubitalnom položaju.
4. Opservacija je metoda izbora u liječenju stabilnih bolesnika s malim pneumotoraksom. Ostale metode liječenja koje se mogu primijeniti u bolesnika s većim pneumotoraksom su torakocenteza, torakalna drenaža te kirurške metode (torakotomija i VATS).

6) SAŽETAK

Pneumotoraks označava nakupinu zraka u pleuralnom prostoru. Zrak u pleuralni prostor može ući putem dva mehanizma: traumom u slučaju ozljede torakalne stijenke, bronha ili traheje ili spontano, perforacijom pleure. Rizični faktori za razvoj pneumotoraksa su muški spol, visoki i mršavi habitus, adolescencija, mlađa odrasla dob, KOPB i pušenje. Simptomi se u većini slučajeva jave u mirovanju. Najčešće se prezentira iznenadnom pojavom dispneje i pleuritične prsne boli. Dijagnoza pneumotoraksa obično se potvrđuje metodama slikovne dijagnostike. U dijagnostici se najčešće koristi standardni PA snimak prsnog koša u uspravnom položaju. Za procjenu veličine pneumotoraksa najtočnija metoda je CT, međutim najčešće se RTG grudnih organa koristi u izračunu veličine pneumotoraksa. Kod manje djece, pneumotoraks se smatra malim ako zahvaća manje od 30% hemitoraksa i velikim ako zahvaća više od tog postotka. Zbrinjavanje pneumotoraksa u djece temeljeno je na smjernicama za odraslu populaciju. U djece s prvom epizodom PSP-a koji zahvaća manje od 30% hemitoraksa, preporuča se opservacija u bolnici. Torakalna drenaža izvodi se u bolesnika u kojih torakocenteza nije bila uspješna, u bolesnika sa rekurentnim pneumotoraksom te u većine bolesnika sa SSP. Metode kirurškog liječenja su torakotomija i VATS. Torakotomija je ostala metoda liječenja s najnižom stopom recidiva, no negativne strane metode su što dovodi do većeg gubitka krvi, veće postoperativne boli i duljeg ostanka u bolnici u odnosu na VATS.

Ključne riječi: pneumotoraks, pleuralni prostor, dispneja, pleuritična prsna bol, torakocenteza, torakalna drenaža, torakotomija, VATS

7) SUMMARY

Pneumothorax refers to the accumulation of air in the pleural cavity. Air can enter the pleural space through two mechanisms: trauma in the case of injury to the thoracic wall, bronchi or trachea, or spontaneously, perforation of the pleura. Male sex, tall and thin habitus, adolescence, young adulthood, COPD and smoking are considered risk factors for the development of pneumothorax. Symptoms occur in most cases at rest. They are most often presented by the sudden onset of dyspnea and pleuritic chest pain. The diagnosis of pneumothorax is usually confirmed by imaging methods. The standard PA chest X-ray in the upright position is most often used in diagnostics. The most accurate method for estimating pneumothorax size is CT, however, chest X-rays are most commonly used to calculate pneumothorax size. In smaller children, pneumothorax is considered small if it affects less than 30% of hemitorax and large if it affects more than that percentage. The management of pneumothorax in children is based on guidelines for the adult population. In children with the first episode of PSP involving less than 30% of hemitorax, hospital observation is recommended. Thoracic drainage is performed in patients in whom thoracentesis was not successful, in patients with recurrent pneumothorax and in most patients with SSP. Methods of surgical treatment are thoracotomy and VATS. Thoracotomy remained the treatment method with the lowest recurrence rate, but the downsides are that it leads to greater blood loss, greater postoperative pain, and longer hospital stays compared to VATS.

8) LITERATURA

- 1) McKnight CL, Burns B. Pneumothorax.. U: StatPearls [Internet]. StatPearls Publishing; 2022- [ažurirano 11.8.2021.; citirano 1.5.2022.] Dostupno na: <https://www.ncbi.nlm.nih.gov/books/NBK441885/>
- 2) Tomulić KL, Šimunović A, Butorac-Ahel I, Milardović A, Verbić A, Ovuka A, et al. Liječenje djece s patološkim sadržajem u prsištu. *Medicina Fluminensis*. 2021; 57(2):183-89.
- 3) Yousuf S, Cardenas S, Rezaee F. Pediatric pneumothorax: Case studies and review of current literature. *Respir Med Case Rep*. 2021; 34:101548.
- 4) Janahi IA. Spontaneous pneumothorax in children. U: UpToDate, Hoppin AG ed. UpToDate [Internet]. Waltham, MA: UpToDate; 2021 [citirano 1.5.2022.] Dostupno na: <https://www.uptodate.com>
- 5) Sahn SA, Hefner JE. Spontaneous pneumothorax. *New Eng J Med* 2000; 342(12): 868-74.
- 6) Goldman RD. Spontaneous pneumothorax in children. *Canadian Family Physician*. 2020; 66 (10): 737-38.
- 7) Matsushita FY, Krebs VLJ, Carvalho WB. Association between ventilatory settings and pneumothorax in extremely preterm neonates. *Clinics (Sao Paulo)*. 2021; 76:2242.
- 8) Fernandes C. Pulmonary air leak in the newborn. U: UpToDate, Wilkie L. ed. UpToDate [Internet]. Waltham, MA: UpToDate; 2020 [citirano 2.5.2022.] Dostupno na: <https://www.uptodate.com>
- 9) Murphy M, Heiring C, Doglioni N, Trevisanuto D, Blennow M, Bohlin K, et. al. Effect of Needle Aspiration of Pneumothorax on Subsequent Chest Drain

- Insertion in Newborns: A Randomized Clinical Trial. *JAMA Pediatr.* 2018; 172(7):664-69.
- 10) Lee YCG. Pneumothorax in adults: Epidemiology and etiology. U: UpToDate, Broaddus VC ed. UpToDate [Internet]. Waltham, MA: UpToDate; 2020 [citirano: 2.5.2022] Dostupno na: <https://www.uptodate.com>
 - 11) Lewit RA, Tutor A, Albrecht A, Weatherall YZ, Williams RF. Pediatric Spontaneous Pneumothorax: Does Initial Treatment Affect Outcomes? *J Surg Res.* 2021; 259:532-37.
 - 12) Lin CH, Lin CL, Lin WC, Wei CC. Long-term risk of pneumothorax in asthmatic children: A 12-year population-based cohort study. *Medicine (Baltimore).* 2020 ; 99(51):23779
 - 13) Boone PM, Scott RM, Marciniak SJ, Henske EP, Raby BA. The Genetics of Pneumothorax. *Am J Respir Crit Care Med.* 2019; 199(11): 1344-57.
 - 14) Hallifax R. Aetiology of Primary Spontaneous Pneumothorax. *J Clin Med.* 2022; 11(3):490.
 - 15) Chiu CY, Chen JR, Yin SY, Wang CJ, Chen TP, Hsieh TY. Histopathologic Findings Associated With Matrix Metalloproteinases Proceeding to Recurrence of Primary Spontaneous Pneumothorax in Adolescents. *Front Pediatr.* 2021; 9:788336.
 - 16) MacDuff A, Arnold A, Harvey J. Management of spontaneous pneumothorax: British Thoracic Society pleural disease guideline 2010. *Thorax* 2010; 65:18-31.
 - 17) Kramer AW, Bautista M. Catamenial pneumothorax in a 14-year-old female: A case report and literature review. *Respir Med Case Rep.* 2019; 28:100951.

- 18) Badawy SZ, Shrestha P. Recurrent catamenial pneumothorax suggestive of pleural endometriosis. *Case Rep Obstet Gynecol.* 2014; 2014:756040.
- 19) Ciriaco P, Muriana P, Carretta A, Ottolina J, Candiani M, Negri G. Catamenial Pneumothorax as the First Expression of Thoracic Endometriosis Syndrome and Pelvic Endometriosis. *J Clin Med.* 2022; 11(5):1200.
- 20) Vempilly JJ. Clinical features, diagnostic approach, and treatment of adults with thoracic endometriosis. U: UpToDate, Maldonado F ed. UpToDate [Internet]. Waltham, MA: UpToDate; 2022 [citirano: 4.5.2022.] Dostupno na: <https://www.uptodate.com>
- 21) Eisenberg M. Overview of intrathoracic injuries in children. U: UpToDate, Bachur RG ed. UpToDate [Internet]. Waltham, MA: UpToDate; 2022. [citirano: 4.5.2022.] Dostupno na: <https://www.uptodate.com>
- 22) Kim M, Moore JE. Chest Trauma: Current Recommendations for Rib Fractures, Pneumothorax, and Other Injuries. *Curr Anesthesiol Rep.* 2020; 10(1):61-68.
- 23) Lee YCG. Clinical presentation and diagnosis of pneumothorax. U: UpToDate, Broaddus VC ed. UpToDate [Internet]. Waltham, MA: UpToDate; 2022 [citirano: 6.5.2022] Dostupno na: <https://www.uptodate.com>
- 24) Huang Y, Huang H, Li Q, Browning RF, Parrish S, Turner JF Jr, et al. Approach of the treatment for pneumothorax. *J Thorac Dis.* 2014; 6(4):416-20.
- 25) Finder JD. Atelectasis in children. U: UpToDate, Redding G ed. UpToDate [Internet]. Waltham, MA: UpToDate; 2022 [citirano: 6.5.2022] Dostupno na: <https://www.uptodate.com>

- 26) Mayo P. Bedside pleural ultrasonography: Equipment, technique, and the identification of pleural effusion and pneumothorax. U: UpToDate, Broaddus VC ed. UpToDate [Internet]. Waltham, MA: UpToDate; 2022 [citirano: 6.5.2022] Dostupno na: <https://www.uptodate.com>
- 27) Huggins JT. Indications for bedside ultrasonography in the critically-ill adult patient. U: UpToDate, Manaker S ed. UpToDate [Internet]. Waltham, MA: UpToDate; 2022 [citirano: 6.5.2022] Dostupno na: <https://www.uptodate.com>
- 28) Mojoli F, Bouhemad B, Mongodi S, Lichtenstein D. Lung Ultrasound for Critically Ill Patients. *Am J Respir Crit Care Med.* 2019; 199(6):701-14.
- 29) Saraga M, Duvnjak JP. Upotreba ultrazvuka u dijagnostici plućnih bolesti. *Paediatr Croat.* 2021; 65(1): 122-27.
- 30) Tschopp JM, Bintcliffe O, Astoul P, Canalis E, Driesen P, Janssen J, et al. ERS task force statement: diagnosis and treatment of primary spontaneous pneumothorax. *Eur Respir J.* 2015; 46(2):321-35.
- 31) Park CB, Moon MH, Jeon HW, Cho DG, Song SW, Won YD, et al. Does oxygen therapy increase the resolution rate of primary spontaneous pneumothorax? *J Thorac Dis.* 2017; 9(12):5239-43.
- 32) Li Z, Huang H, Li Q, Zarogoulidis K, Kougioumtzi I, Dryllis G, et al. Pneumothorax: observation. *J Thorac Dis.* 2014; 6(4):421-26.
- 33) Lee YCG. Treatment of primary spontaneous pneumothorax in adults. U: UpToDate, Broaddus VC ed. UpToDate [Internet]. Waltham, MA: UpToDate; 2022 [citirano: 16.5.2022] Dostupno na: <https://www.uptodate.com>

- 34) Ebm-guidelines.com [Internet]. Duodecim Publishing Company, ebm00133(006.061) [ažurirano 12.5.2020.; citirano 17.5.2022.]. Dostupno na: https://www.ebm-guidelines.com/ebmg/ltk.free?p_artikkeli=ebm00133
- 35) Huggins JT, Carr SR, Woodward GA. Thoracostomy tubes and catheters: Placement techniques and complications. . U: UpToDate, Wolfson AB, Stack AM, Bulger EM, Broaddus VC, Vallières E ed. UpToDate [Internet]. Waltham, MA: UpToDate; 2022 [citirano: 18.5.2022] Dostupno na: <https://www.uptodate.com>
- 36) Porcel JM, Lee P. Thoracoscopy for Spontaneous Pneumothorax. *J Clin Med.* 2021; 10(17):3835
- 37) Paliouras D, Barbetakis N, Lazaridis G, Baka S, Mpoukovinas I, Karavasilis V, et al. Video-assisted thoracic surgery and pneumothorax. *J Thorac Dis.* 2015; 7(1):56-61.
- 38) Lazopoulos A, Barbetakis N, Lazaridis G, Baka S, Mpoukovinas I, Karavasilis V, et al. Open thoracotomy for pneumothorax. *J Thorac Dis.* 2015; 7(1):50-55.

9) ŽIVOTOPIS

Melani Kain rođena je 26. studenog 1995. u Zagrebu. Osnovnu školu Milke Trnine u Križu završila je 2010. s odličnim uspjehom. Iste godine upisuje Srednju školu Ivan Švear u Ivanić-Gradu (PO Križ), također s odličnim uspjehom. Akademske godine 2014./2015. upisuje Integrirani preddiplomski i diplomski studij medicine na Medicinskom fakultetu Sveučilišta u Rijeci. Tijekom studija odrađivala je ljetnu praksu u SB Naftalan u Ivanić-Gradu te Specijalističkoj ordinaciji opće medicine dr. Irena Maršić u Križu. 2019. pasivno je sudjelovala na Kongresu prehrane i kliničke dijetoterapije, a 2021. godine aktivno je sudjelovala na „Natjecanju u kliničkim vještinama“. Aktivno se koristi engleskim jezikom.