

Sudsko - medicinski značaj kožnih promjena u identifikaciji

Jandik, Nevena

Master's thesis / Diplomski rad

2016

Degree Grantor / Ustanova koja je dodijelila akademski / stručni stupanj: **University of Rijeka, Faculty of Medicine / Sveučilište u Rijeci, Medicinski fakultet**

Permanent link / Trajna poveznica: <https://um.nsk.hr/um:nbn:hr:184:747351>

Rights / Prava: [In copyright](#) / [Zaštićeno autorskim pravom.](#)

Download date / Datum preuzimanja: **2024-07-17**



Repository / Repozitorij:

[Repository of the University of Rijeka, Faculty of Medicine - FMRI Repository](#)



SVEUČILIŠTE U RIJECI

MEDICINSKI FAKULTET

INTEGRIRANI PREDDIPLOMSKI I DIPLOMSKI

SVEUČILIŠNI STUDIJ MEDICINE

Nevena Jandik

SUDSKO – MEDICINSKI ZNAČAJ KOŽNIH PROMJENA U IDENTIFIKACIJI

Diplomski rad

Rijeka, 2016.

SVEUČILIŠTE U RIJECI

MEDICINSKI FAKULTET

INTEGRIRANI PREDDIPLOMSKI I DIPLOMSKI

SVEUČILIŠNI STUDIJ MEDICINE

Nevena Jandik

SUDSKO – MEDICINSKI ZNAČAJ KOŽNIH PROMJENA U IDENTIFIKACIJI

Diplomski rad

Rijeka, 2016.

Mentor rada: Doc.dr.sc. Valter Stemberga, dr.med.

Diplomski rad ocjenjen je dana _____ u/na _____

_____, pred povjerenstvom u sastavu:

1. _____

2. _____

3. _____

Rad sadrži _____ stranica, _____ slika, _____ tablica, _____ literaturnih navoda.

ZAHVALA

Zahvaljujem se mentoru, doc. dr. sc. Valteru Stembergi na svim savjetima, pomoći i razumijevanju, kao i utrošenom vremenu kako bi ovaj rad mogao biti realiziran.

SADRŽAJ

1. UVOD.....	1
1.1. Identifikacijski postupci i metode.....	2
1.2. Identifikacija živih osoba.....	3
1.2.1. Opisivanje osoba.....	3
1.2.2. Pokazivanje osoba.....	4
1.2.3. Identifikacija pomoću fotografija.....	4
1.2.4. Daktiloskopija.....	4
1.3. Identifikacija umrlih osoba.....	5
1.3.1. Opisivanje umrle osobe.....	5
1.3.2. Pokazivanje umrle osobe.....	6
1.3.3. Fotografiranje umrle osobe.....	6
1.3.4. Daktiloskopija.....	6
1.3.5. Identifikacija pomoću odontograma.....	7
1.4. Identifikacija pomoću DNA analize.....	7
1.5. Biometrijska identifikacija.....	8
1.6. Posebne okolnosti identifikacije.....	9
2. SVRHA RADA.....	10
3. TETOVAŽE.....	11
3.1. Kulturni značaj tetovaža.....	11
3.2. Uloga tetovaža u vizualnoj identifikaciji.....	12
3.3. Uloga tetovaža u biometrijskoj identifikaciji.....	14
3.4. Uklonjene i prekrivene tetovaže.....	14
4. OŽILJCI.....	15
4.1. Karakteristike ožiljaka ovisno o mehanizmu nastanka.....	15
4.2. Uloga ožiljaka u vizualnoj i biometrijskoj identifikaciji.....	16
4.3. Identifikacija osoba pomoću ožiljaka na rukama.....	17
5. NEVUSI.....	19
5.1. Podjela nevusa.....	19

5.1.1. Melanocitni nevusi.....	19
5.1.2. Nevocelularni nevusi.....	20
5.1.3. Epidermalni nevusi	21
5.1.4. Nevusi vezivnog i nevusi masnog tkiva.....	21
5.1.5. Vaskularni nevusi.....	22
5.2. Uloga nevusa u vizualnoj identifikaciji	22
5.3. Nevusi u identifikaciji lica	23
5.4. Identifikacija osoba pomoću nevusa na rukama i tijelu	24
6. RASPRAVA	26
7. ZAKLJUČAK.....	28
8. SAŽETAK	29
9. SUMMARY	30
10. POPIS LITERATURE	31
11. ŽIVOTOPIS.....	34

1. UVOD

Identifikaciju definiramo kao proces kojim se utvrđuje i dokazuje istinitost osoba, dijelova tijela, bioloških tragova ili predmeta. Dokazivanje identiteta dio je čovjekove svakodnevice te se provodi u bankama, bolnicama, prilikom glasovanja, putovanja u inozemstvo i slično. U ovim situacijama dokazivanje identiteta je jednostavno, a temelji se na pokazivanju osobnih dokumenata (osobne iskaznice, putovnice).

Katkada, utvrđivanje identiteta može biti težak i složen postupak, posebno u sudskoj medicini i kriminalistici. Počinitelji kaznenih djela mogu kriti svoj identitet, a nisu rijetki ni slučajevi krađe ili stvaranja lažnog identiteta. Utvrđivanje identiteta pokojnika može biti posebno složeno, kao što je slučaj kod uznapredovanog truljenja tijela, skeletiziranih ostataka ili u slučajevima kada imamo samo dijelove tijela. Tada je potrebno primijeniti posebne znanstvene metode kako bi se utvrdio identitet nepoznate osobe.

Uloga sudske medicine u utvrđivanju identiteta nepoznate osobe temelji se na pružanju stručnog medicinskog mišljenja u vidu vještačenja ili obdukcije mrtvog tijela.

U sudsko-medicinskom smislu identitet predstavlja skup bioloških karakteristika koje osobu čine jedinstvenom te se na temelju njih svaka osoba razlikuje od ostalih. Pri svakom procesu identifikacije prvo se prikupljaju i bilježe biološke karakteristike ispitivanog objekta, a zatim se uspoređuju s otprije poznatim podacima o objektu. Ovom komparativnom metodom ustanovljuje se podudarnost ili različitost između uspoređivanih objekata. Ukoliko ne postoje antemortalni podatci za usporedbu, stvara se biološki profil koji bi nam mogao pomoći u budućoj identifikaciji osobe.

Biološke karakteristike koje se koriste u identifikaciji su mnogobrojne te variraju od onih općih, kao što su dob, spol, rasa, visina, težina, boja očiju i kose, do onih koji mogu biti jedinstveni za osobu kao što je otisak prsta ili stopala, DNA, stanje zubala, tetovaže, nevuši ili ožiljci. Također, od pomoći mogu biti pronađeni osobni predmeti, kao odjeća ili nakit. Što s više bioloških karakteristika raspoložemo, veća je i vjerojatnost pozitivne identifikacije. [1, 2, 3]

1.1. Identifikacijski postupci i metode

Postoje različite metode identifikacije i odabir pojedinih metoda ovisi od slučaja do slučaja, a nerijetko se i kombiniraju. Možemo ih podijeliti na subjektivne metode, od kojih je najznačajnija vizualna identifikacija i objektivne poput daktiloskopije i DNA analize. U vizualnu identifikaciju se ubrajaju opisivanje osoba, pokazivanje i identifikacija pomoću fotografija. Postoji i kronološka podjela na one klasične (daktiloskopija) i nove metode (biometrijska identifikacija).

U pravilu, sve metode identifikacije koje koristimo kod živih osoba možemo koristiti i kod pokojnika. Jedini način identifikacije koji je isključivo u svrhu dokazivanja identiteta pokojnika je, naravno, obdukcijski nalaz.

Prilikom identifikacije živih osoba najčešće se koriste metode vizualne identifikacije i daktiloskopija. Ove metode su pogodne i za identifikaciju umrlih osoba kod kojih postmortalne promjene nisu uznapredovale. U slučajevima truljenja tijela, karbonizacije ili uništenja papilarnih linija obdukcijski nalaz nam je ključan u identifikaciji. Utvrđivanje identiteta skeletiziranih ostataka vrši se metodama forenzičke osteologije i odontologije.

Kako su metode vizualne identifikacije i daktiloskopija često korišteni načini utvrđivanja identiteta, u nastavku je zasebno opisana njihova primjena i kod živih i kod umrlih osoba. Ostale metode su objašnjene pojedinačno. [3, 4, 5]

1.2. Identifikacija živih osoba

Identifikacija živih osoba predstavlja pravni problem te je u domeni kriminalistike, ali je katkada potrebno i sudjelovanje liječnika. Liječnik ima ulogu vještaka i razrješava medicinsku problematiku koja je važna za slučaj (objašnjavanje medicinskih nalaza, određivanje mehanizma nastanka ili starosti ozljede). Najznačajnije metode identifikacije živih osoba su vizualna identifikacija pod koju spadaju opisivanje osoba, prepoznavanje i identifikacija pomoću fotografija te daktiloskopija. [1]

1.2.1. Opisivanje osoba

Kod opisivanja, svjedoci kaznenog dijela pružaju informacije o nepoznatoj osobi. Prikupljaju se podatci o općim tjelesnim karakteristikama, kao što su spol i dob, tjelesna građa, visina i težina. Posebna se pažnja usmjerava na dobivanje podataka o karakteristikama lica. Osim opisa oblika, važan je opis detalja lica, poput oblika čela i nosa, izgleda brade i ušiju, boje očiju, boje, dužine, oblika kose i slično. Potrebno je utvrditi i posebne tjelesne karakteristike koje su korisne u identifikaciji, kao što su vidljive tetovaže, ožiljci, neobični ili izraženi madeži, pjegice, *piercing* i uočeni deformiteti (razrokost, krive noge). Za identifikaciju su korisne i informacije o funkcionalnim specifičnostima poput tikova, mucanja, izraženog naglaska. [1, 5]

1.2.2. Pokazivanje osoba

Pokazivanje osoba je jedna od najčešće korištenih identifikacijskih metoda. Prilikom pokazivanja osoba, naravno nakon uzetih podataka o osobi koju se treba identificirati, svjedoku se istovremeno pokazuje više ljudi istog spola i približno iste dobi i građe. Ovo je subjektivna metoda i može dovesti do pogrešnog prepoznavanja, osobito ako je svjedok u jakom afektivnom stanju. [5]

1.2.3. Identifikacija pomoću fotografija

Identifikacija se može temeljiti i na signaletičkim (policijskim) fotografijama. U točno propisanim uvjetima, svaka se osoba fotografira tri puta u različitim položajima glave- desni profil, lijevi poluprofil i snimka sprijeda (*en face*). U ovaj način identifikacije pripada i izrada foto-robot, odnosno crteža lica na temelju opisa svjedoka. Crtež lica se može dobiti na dva načina: crtanjem portreta na temelju opisa ili pomoću programa koji omogućuje izbor svake karakteristike lica zasebno. [1, 5]

1.2.4. Daktiloskopija

Daktiloskopija, kao jedna od najpouzdanijih metoda identifikacije, temelji se na usporedbi izgleda papilarnih linija prstiju. Papilarne linije se ne mijenjaju tijekom života, dolaze u tri oblika (oblik petlje, luka i kružni oblik), a broj njihovih mogućih kombinacija iznosi više od šezdeset milijardi što jamči njihovu individualnost. Da bi identifikacija bila pozitivna, otisak prsta se mora poklapati u 16 točaka. Otisci dlanova, tabana, uha i usana također su jedinstveni, ali je njihova upotreba slabije zastupljena. [3, 5]

1.3. Identifikacija umrlih osoba

Nakon smrti, u tijelu se događaju autolitički i heterolitički procesi koji se očituju kao rani i kasni znakovi smrti. Njihovo poznavanje je bitno, kao i poznavanje vanjskih faktora koji na njih utječu kako bi se mogli donijeti ispravni zaključci o biološkim karakteristikama nepoznate osobe koji su nužni za identifikaciju. Zbog toga je za identifikaciju umrlih osoba ključan pažljiv pregled educirane osobe i sudsko-medicinska obdukcija. [1]

1.3.1. Opisivanje umrle osobe

Opisivanje tijela je prvi korak u identifikaciji umrle osobe, a kao i kod živih osoba, potrebno je odrediti opće i posebne tjelesne karakteristike. Prilikom određivanja visine, ne smije se zaboraviti da postoji razlika oko dva centimetra između žive i umrle osobe (mrtvo tijelo je duže). Životnu dob je najteže odrediti, posebno u poodmaklim stadijima truljenja. Najpreciznije podatke se dobiva pregledom skeleta (stanje epifizne hrskavice, sraslost šavova lubanje, jezgre okoštavanja). Ako je tijelo očuvano spol je lako utvrditi, no u slučaju degradacije tijela, pomoći će nam obdukcijski nalaz (utvrđivanje prisutnosti maternice, jajnika, testisa). Skeletizirani ostatci zahtijevaju antropološku procjenu. Posebne tjelesne karakteristike (ožiljci, tetovaže), medicinski materijali (umjetni kuk) daju nam dodatne, ako ne i presudne informacije za identifikaciju.

[1, 4, 5]

1.3.2. Pokazivanje umrle osobe

Pokazivanje je dobra identifikacijska metoda ako je tijelo pokojnika očuvano. Osoba koja vrši prepoznavanje najčešće je član obitelji stoga ovo može biti vrlo emotivna i stresna situacija. Prije nego što se tijelo pokaže, bitno je skupiti što više informacija o tjelesnim karakteristikama osobe koju traže, posebno o onim specifičnim. Zbog postmortalnih promjena lice može izgubiti svoje karakteristične izražajne osobine, stoga specifične osobine poput tetovaža, ožiljaka, nevusa na tijelu i deformiteta značajno pomažu u identifikaciji. [1]

1.3.3. Fotografiranje umrle osobe

Kako bi fotografija lica pokojnika bila korisno identifikacijsko sredstvo, ono se prvo mora urediti i pripremiti. Priprema uključuje otvaranje očiju i zatvaranje usta, sređivanje i češljanje kose. Ako postoje ozljede lica, potrebno ih je sanirati. Lice se fotografira sprijeda (*en face*) i u profilu. [1]

1.3.4. Daktiloskopija

Otisci prstiju su važno identifikacijsko sredstvo kod umrlih osoba. Prije uzimanja otiska, ako je izražen *rigor mortis* prste je potrebno prvo ispraviti. Otisci se mogu uzeti i kod leševa u ranijim stadijima truljenja: tada je najlakše skinuti epidermis poput rukavice te tako uzeti otisak. Otisak je moguće i sačuvati od daljnje degradacije pomoću formalina ili alkohola. [4]

1.3.5. Identifikacija pomoću odontograma

Ova metoda je korisna i u identifikaciji živih osoba, ali ima najveći značaj kod trulih i skeletiziranih leševa. Sastoji se od izrade dentalnog dijagrama gdje se bilježe utvrđene promijene na zubima (broj i raspored zuba, prisustvo plombi, krunica ili mostova). Kako bi ova metoda bila uspješna potrebni su antemortalni podatci za usporedbu, odnosno zubni karton ili modeli zuba koji se koriste prilikom izrade protetičkih nadomjestaka. Forenzički stomatolog može na temelju zuba pružiti i informacije o dobi i spolu osobe, rasnoj pripadnosti, pa čak i o socijalnom statusu i prehrambenim navikama. [5, 6]

1.4. Identifikacija pomoću DNA analize

DNA se može izolirati iz različitih bioloških materijala (onih koji sadrže jezgru) kao što su krv, slina, kosa, sperma, mišići, kosti i zubi što ovu metodu čini vrijednom u identifikaciji počinitelja kaznenih djela, žrtava, ali i ljudskih ostataka. Razvojem PCR metode dovoljne su i male količine DNA za uspješnu analizu. Nakon izolacije i dokazivanja varijabilnih regija DNA, slijedi usporedba dobivenog DNA profila s uzorkom osumnjičenog počinitelja kaznenog djela ili, u slučaju identifikacije umrlih osoba, s uzorkom člana obitelji (ocem, majkom ili djetetom).

Mitohondrijska DNA je također pogodna za identifikaciju, a njezine su prednosti mogućnost analize problematičnijih uzoraka, kao što su ostatci skeleta.

DNA analiza je korisna metoda za utvrđivanje spola u slučajevima kada ga je na temelju ostataka tijela nemoguće determinirati. Provodi se PCR amplifikacijom lokusa Amelogenina na X i Y kromosomu. [3, 6]

1.5. Biometrijska identifikacija

Biometrijska identifikacija predstavlja automatizirano prepoznavanje osoba, a temelji se na biološkim i bihevioralnim karakteristikama čovjeka. Primjenjuje se u različitim segmentima života, od kontrole na graničnim prijelazima i aerodromima do civilne sigurnosti i bankarstva, internetskih transakcija, kontrole pristupa, pa sve do kriminalističkih istraživanja i identifikacije počinitelja kaznenih djela. Ova metoda zapravo predstavlja upotrebu klasičnih identifikacijskih metoda u novom digitalnom, tehnološki naprednom okruženju. [7]

Biološke karakteristike koje se koriste u biometrijskoj identifikaciji su crte lica, otisci prsta, dlanova i tabana, šarenica oka, oblik ruke i vaskularni crtež, nevuši, tetovaže, ožiljci, termički status osobe, DNA i tjelesni mirisi, a bihevioralne su potpis osobe, način hoda i govora. Svim ovim karakteristikama zajednička je njihova univerzalnost (svaka osoba ih posjeduje), individualnost (različite su kod svake osobe) i nepromjenjivost tijekom vremena. Na temelju ovih karakteristika stvaraju se računalne baze podataka s kojima se vrši automatizirana usporedba. Jedna od najpoznatijih i najviše korištenih baza je sustav automatizirane identifikacije otisaka prstiju ili AFIS, a njegove prednosti su preciznost i brzina.

Svaki biometrijski sustav najprije bilježi i mjeri neko obilježje, zatim ga izdvaja i kvalitativno i kvantitativno uspoređuje s bazom podataka. Naprimjer, sustav identifikacije na temelju crta lica cijelo lice dijeli na osamdesetak jedinica i traži podudarnosti između baze i uzorka. Za pozitivnu identifikaciju broj podudarnosti mora biti u dvadeset jedinica, i to u onim konstantnim i nepromjenjivim. [7, 8]

1.6. Posebne okolnosti identifikacije

Masovne nesreće, teroristički napadi, ratovi i elementarne nepogode poput poplava, požara s višestrukim žrtvama predstavljaju izazov u identifikaciji. U ovim slučajevima važno je brzo i organizirano djelovanje te interdisciplinarni pristup i suradnja različitih stručnjaka (sudskih medicinara, antropologa, stomatologa).

Metode koje se primjenjuju u identifikaciji temelje se na usporedbi antemortalnih i postmortalnih podataka, stoga je vrijeme ključan faktor. Bitno je što brže skupiti sve leševe, postmortalne ostatke i osobne predmete kako se tragovi ne bi nepovratno izgubili. Svi se tragovi obilježavaju, fotografiraju i detaljno opisuju. Važno je uzeti i otiske prstiju. Otežavajuće okolnosti mogu biti i uvjeti na mjestu nesreće poput nepristupačnog prostora, veliki lokaliteti koji se moraju obraditi, te raskomadavanje dijelova tijela (zrakoplovne nesreće). Istovremeno sa skupljanjem tragova, radi se i popis nestalih osoba te se prikupljaju antemortalni podatci i DNA uzoraka članova obitelji za usporedbu. Antemortalni podatci uključuju zubne kartone, otiske prstiju, fotografije osoba, detaljne opise osoba, specifičnosti poput tetovaža, ožiljaka, medicinskih pomagala, osobnih predmeta, odjeće. Nakon pregleda tijela (cijelih leševa ili samo dijelova) i obdukcije, slijedi uspoređivanje s prikupljenim antemortalnim podacima.

U Republici Hrvatskoj, primjer složenosti postupka identifikacije je Domovinski rat. Iako se napravio značajan napredak, još je ostalo neidentificiranih osoba. Glavni faktori su manjkavost antemortalnih podataka na temelju kojih bi se mogla učiniti kvalitetna komparacija, kao i dug vremenski tijek.

Masovne katastrofe često dovode do novih pomaka u identifikacijskim metodama. Primjer je teroristički napad u New Yorku 2001. godine kada se u identifikaciji upotrijebila mitohondrijska DNA umjesto nuklearne, a razvijen je bio i softverski sustav za automatiziranu identifikaciju s referentnim uzorcima rodbine. [1, 3]

2. SVRHA RADA

Utvrdjivanje i dokazivanje identiteta nepoznatih osoba jedan je od osnovnih zadataka u sudskoj medicini i kriminalistici. Potrebno je kod živih osoba (najčešće počinitelja kaznenog djela), ali i pokojnika. Nekada je to jednostavan postupak, ali većinom zahtijeva interdisciplinarnan pristup. Osobitost same identifikacije je njezina raznolikost i dinamičnost. Prilikom identifikacije upotrebljavaju se brojne metode, znanstvene grane koje joj doprinose kreću se od medicinskih i kriminalističkih, do onih matematičkih i informatičkih, a temelj su im pojedine biološke karakteristike osoba.

Svrha ovog rada je prikazati koje su kožne promjene korisne u identifikaciji nepoznatih osoba kao i njihovu ulogu u metodama vizualne identifikacije. Svaka kožna promjena opisana je zasebno, a zatim prikazana njezina uloga u identifikaciji i živih i umrlih osoba. Kako kožne promjene pripadaju i u biološke karakteristike biometrijske identifikacije, dan je i osvrt na ovu tematiku. Svrha je i prikazati nove metode i slučajeve u kojima kožne promjene imaju posebno značenje.

3. TETOVAŽE

Tetovaža je kožna promjena koja nastaje namjernim ili slučajnim unošenjem netopljivih pigmenata u dermis.

Slučajno unošenje pigmenata ili nehotimična tetovaža najčešće je povezana s traumatskim događajem, kao što je eksplozija mina u rudniku ili eksplozija baruta. Najpoznatija nehotimična tetovaža je „plavi ožiljak“ radnika u rudnicima ugljena koji nastaje prodorom čestica prašine kroz laceracije na koži, najčešće na otkrivenim dijelovima tijela - licu i rukama.

Kod namjernog ili hotimičnog tetoviranja pigment se unosi u gornji dio dermisa ubodima igle, najčešće mašinom za tetoviranje. U tetoviranju se najčešće koristi crni pigment koji sadrži ugljik ili željezov oksid, ali su sve popularnije i tetovaže u boji i korištenje zelenih pigmenata (sadrže kalijev dikromat), crvenih (sadrže živine kloride), kao i anilinskih boja. Tetovaže predstavljaju trajne kožne promjene koje ostaju vidljive desetljećima, pa i tijekom cijelog života, posebice ako sadrže crni pigment. Pigmenti poput plavih, crvenih ili zelenih su podložniji degradaciji te ih makrofazi lakše uklanjaju što uzrokuje blijedenje tetovaže. [4, 9]

3.1. Kulturni značaj tetovaža

Tetoviranje se prakticira tisućljećima u svim dijelovima svijeta. Najstarije zabilježene tetovaže datiraju iz brončanog doba i pronađene su na mumiji nazvanoj Ötzi, a smatra se da su imale iscjeliteljsko značenje. Mnoga plemena su koristila tetovaže kao znak inicijacije u odraslu dob. Koristile su se i kao simbol statusa u društvu, sredstvo uljepšavanja, znak pripadnosti određenoj

religiji. U zapadnoj se kulturi stav o tetoviranju tijekom godina mijenjao. Prije su tetovaže imale uglavnom negativnu konotaciju i poistovjećivale su se s osobama iz nižih društvenih slojeva. Češće su ih imali pomorci ili vojnici. Bile su najzastupljenije među zatvorenicima i članovima bandi (članovi Yakuza bande u Japanu). Danas se stav o tetovažama promijenio te se smatraju umjetnošću i znakom individualnosti, sve su zastupljenije, posebice u mlađoj populaciji. Tetoviraju se ljudi iz svih društvenih slojeva, tetovaže često imaju osobno značenje, odražavaju životni stil ili postignuća (tetovaže kod vojnih veterana) što ih čini korisnima u identifikaciji nepoznatih osoba. [3, 4]

3.2. Uloga tetovaža u vizualnoj identifikaciji

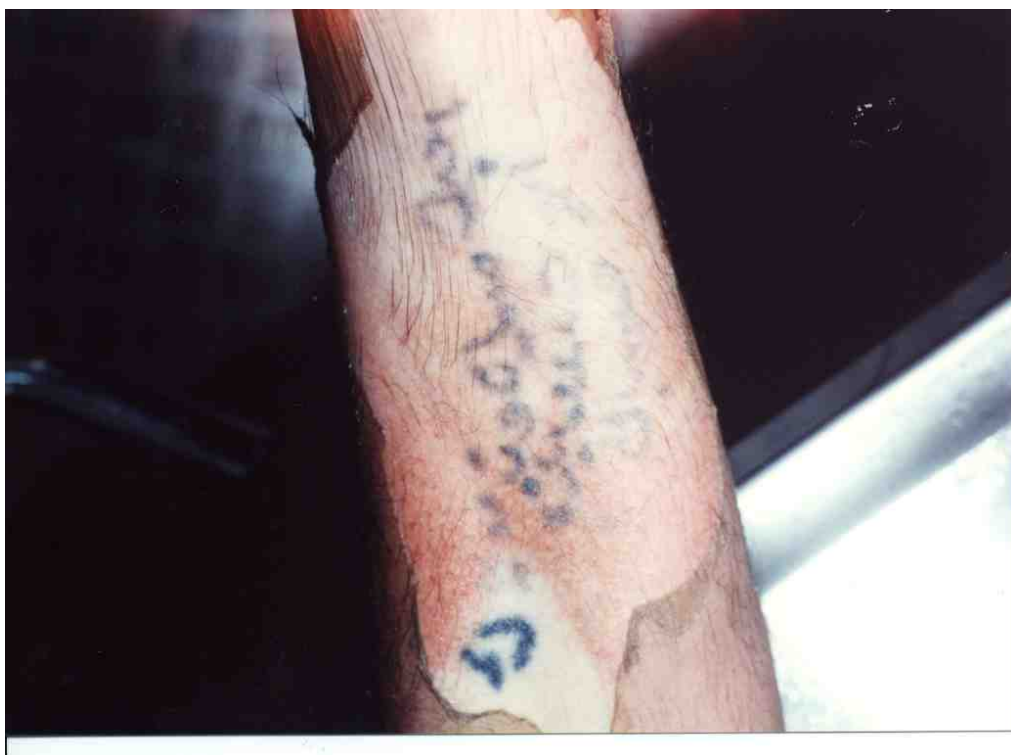Vizualna identifikacija očuvanog tijela u praksi ne predstavlja problem. Međutim, u slučajevima kada je lice osobe neprepoznatljivo (naprimjer kod strijelnih rana glave), kožne promjene poput tetovaža postaju ključne u procesu identifikacije.

Neke tetovaže nam pružaju dodatne informacije koje mogu pomoći u identifikaciji kao što su tetovaže imena, inicijala i datuma (najčešće se odnose na članove obitelji), kao i medicinske tetovaže. Prilikom radioterapije tumora kako bi se minimalizirala oštećenja kože često se stavljaju male tetovaže koje ograničavaju polje zračenja. [4, 10]

Katkada je tetovaža jedina polazna točka u procesu identifikacije. Tako je 2008. godine u Brazilu pronađen samo torzo s tetovažom, te je fotografija tetovaže puštena u javnost. Tetovažu je prepoznala majka te je utvrđeno da se zaista radi o njezinoj sedamnaestogodišnjoj kćeri. [11]

U slučajevima masovnih nesreća i prirodnih katastrofa podatci o tetovažama nestalih osoba mogu olakšati i ubrzati identifikaciju, kao što je bilo u slučajevima terorističkog napada 11. rujna 2001. godine u Sjedinjenim Američkim Državama i tsunamija 2004. godine u južnoj i jugoistočnoj Aziji. [12]

Pošto se pigment tetovaže odlaže u dermisu, one mogu biti korisne i kod identifikacije tijela u početnim stadijima raspadanja, kod tijela koja su duže vrijeme bila u vodi, kao i kod tijela s površinskim opeklinama kože. [4]



Slika 1 Prikaz tetovaže vidljive nakon odljuštenja epidermisa [13]

3.3. Uloga tetovaža u biometrijskoj identifikaciji

Ukoliko osoba koja počinu kazneno djelo ima tetovažu, ona se fotografira (prema točno određenim propisima) te se, uz ostale biometrijske karakteristike, unosi u bazu podataka. Ako osoba ponovno počinu kazneno djelo, a jedini je dokaz tetovaža snimljena sigurnosnom video kamerom na mjestu događaja, možemo ju lako identificirati. [12]

Baze se formiraju pomoću različitih softverskih sustava. Jedan od najpoznatijih softverskih sustava je ANSI/NIST ITL sustav (rađen prema smjernicama američkog nacionalnog zavoda za standardizaciju) koji osim tetovaža, uključuje i ožiljke i madeže. Tetovaže se klasificiraju u osam glavnih kategorija: ljudi, životinje, biljke, zastave, predmeti, apstraktne tetovaže, simboli i ostalo; te u sedamdeset potkategorija. Nedostatak ove baze je faktor osobne procjene u koju kategoriju tetovaža pripada, velika varijabilnost određenih kategorija, kao i problem kategorizacije onih složenih tetovaža.

Stoga se razvijaju novi softverski sustavi koji tetovaže klasificiraju prema sadržaju, a glavni identifikacijski parametri su boja, oblik i tekstura pojedinih sadržaja tetovaže. [7, 12]

3.4. Uklonjene i prekrivene tetovaže

Nezadovoljstvo, kajanje, ali i pokušaj prikrivanja identiteta, mogu biti razlozi da se osoba odluči na uklanjanje tetovaže ili njezino prekrivanje novom. Manje tetovaže se mogu ukloniti kirurškim putem, a one veće dermoabrazijom ili laserom. Stoga, nalazak ožiljka kao posljedice uklanjanja tetovaže može biti koristan u identifikaciji osobe. Tetovaže koje su uklanjane laserom, kao i

prekrivene tetovaže, mogu se vizualizirati pod ultraljubičastim ili infracrvenim svjetlom. Ova metoda je korisna i za vizualizaciju prirodno izbledjele tetovaže. Tetovaže koje su sadržavale veće koncentracije metalnih pigmenata mogu se detektirati i pomoću rendgena. [10, 14]

4. OŽILJCI

Ožiljak je trajna kožna promjena građena od vezivnog tkiva koja ne sadrži kožne adneксе poput žlijezda lojnica i znojnica, folikula dlake i melanocita. Posljedica je prirodnog cijeljenja rana kože koje su zahvatile njezine dublje dijelove. Ukoliko je zahvaćen samo epidermis rana cijeli bez ožiljka. [10]

Normalan ožiljak je u pravilu u razini okolne kože i potpuno ispunjava defekt. Ožiljak koji je uleknut i nepravilno ispunjava defekt naziva se atrofični ožiljak, a ako se izdiže iznad razine okolne kože naziva se hipertrofični ožiljak. Poseban tip ožiljka je keloid koji se zbog svog prekomjernog i autonomnog rasta čak svrstava u benigne tumore kože. [9, 10]

4.1. Karakteristike ožiljaka ovisno o mehanizmu nastanka

Pošto bilo koje oštećenje kože koje je dovoljno duboko uzrokuje stvaranje ožiljka, nije čudna njihova velika raznolikost. U nekim slučajevima mjesto ožiljka, njegova veličina i oblik, mogu ukazivati na mehanizam nastanka ili sredstvo kojim je napravljen.

Kirurški ožiljci su većinom linearni i pravilni, a njihova lokacija ukazuje na provedeni zahvat (ožiljak u donjem desnom kvadrantu nakon apendektomije). Višestruki ožiljci na zapešću ili na vratu mogu upućivati na samoozljeđivanje i prethodne pokušaje suicida. Ožiljci nastali nakon ubodne rane nožem najčešće su eliptičnog oblika, a katkada imaju oštar i tupi kraj koji ukazuje na položaj oštrice. Opekline i korozivne kiseline ostavljaju ožiljke nepravilnog oblika. Rane od metka cijele okruglim, udubljenim ožiljkom. Bolesti poput sifilisa ili vodenih kozica mogu ostaviti male nepravilne ožiljke po cijelom tijelu. [4, 10]

4.2. Uloga ožiljaka u vizualnoj i biometrijskoj identifikaciji

U sudskoj medicini i kriminalistici ožiljci većinom predstavljaju pomoćno sredstvo identifikacije. To se odnosi na male i pravilne ožiljke, kao i na ožiljke poslije čestih operativnih zahvata, poput apendektomije i histerektomije. Njih je potrebno potkrijepiti fotografijama ili medicinskom dokumentacijom.

Maleni ožiljci kao posljedica opeklina na otkrivenim dijelovima tijela mogu upućivati na profesiju osobe (javljaju se kod radnika u ljevaonicama čelika). Općenito, pronalazak ožiljaka, žuljeva i hiperkeratotičnih promjena na rukama upućuje da se osoba bavi težim fizičkim radom.

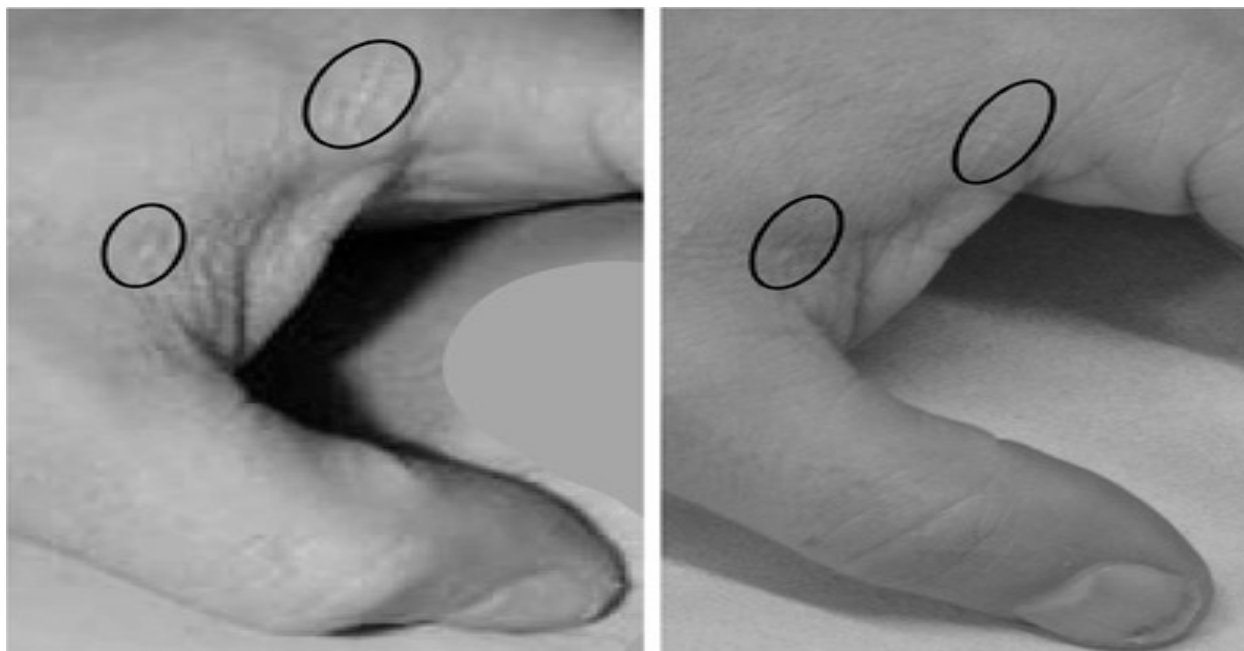
Ožiljci koji su veliki, hipertrofični, neobičnog oblika ili se nalaze na neuobičajenim ili otkrivenim dijelovima tijela su vrijedan trag u identifikaciji i živih i umrlih osoba. Ako osoba ima više ožiljaka, raste i vjerojatnost pozitivne identifikacije. Takvi ožiljci su, kao i tetovaže i nevusi, dio biometrijskih automatiziranih sustava. [4, 10, 12]

Prednost ožiljaka u vizualnoj identifikaciji je što su vidljivi i kod leševa u ranijim stadijima truljenja. Bernard Knight opisuje slučaj identifikacije žrtve čije je tijelo šest tjedana bilo u rijeci, na temelju ožiljaka kolecistektomije i ožiljaka na nogama. [4]

4.3. Identifikacija osoba pomoću ožiljaka na rukama

Sve je veći broj slučajeva u kojima se počiniteljevo lice ne vidi, nego samo dio tijela kao što su ruke. To se posebice odnosi na slučajeve seksualnog zlostavljanja djece. Tada je fotografija ili snimka počiniteljeve ruke polazišna točka u identifikaciji osobe.

Ako na rukama imamo bilo koju kožnu promjenu kao što su ožiljci, ona postaje ključna u procesu usporedbe dokaznog materijala i osumnjičene osobe. Prvo se proučava dokazni materijal: ustanovljuje se je li ruka muška ili ženska, koja je rasna pripadnost počinitelja te se bilježi broj, veličina i raspored ožiljaka. Zatim se odgovarajuća ruka osumnjičenika fotografira u istom položaju te se fotografije uspoređuju (slika 2). Ako je usporedba pozitivna, potrebno je vještačenje dokaza, odnosno utvrđivanje omjera vjerojatnosti da se zaista radi o osumnjičeničkoj ruci. Prilikom utvrđivanja omjera vjerojatnosti u obzir se uzimaju mnogi parametri: koliki je vremenski razmak između dviju fotografija i kakva je kvaliteta dokazne fotografije. Važna je i usporedba s relevantnim bazama podataka. Tek tada dokazni materijal dobiva vrijednost u sudskom procesu. [15]



Slika 2 Usporedba ožiljaka na ruci: prva fotografija je dokazni materijal, a druga je fotografija ruke osumnjičenika [16]

Baze podataka o ožiljcima na rukama daju nam vrijedne informacije. Pomoću njih se može procijeniti učestalost pojave ožiljaka na rukama kod žena i muškarca, zastupljenost ožiljaka na lijevoj i desnoj ruci, ovisnost javljanja ožiljaka o dominantnosti ruke, zastupljenost pojedinih oblika ožiljaka, metoda nastanka i vjerojatnost pojave ožiljaka u pojedinim segmentima ruke. Prema prikupljenim podacima muškarci češće imaju ožiljke na rukama nego žene i to na lijevoj ruci, a žene na desnoj. Kod muškaraca se češće radi o nedominantnoj, a kod žena o dominantnoj ruci. Najčešće su posljedica nesretnog slučaja i često se javljaju duž kažiprsta i srednjeg prsta. [17]

5. NEVUSI

Nevusi su široka skupina kožnih promjena koje variraju u veličini, obliku, boji, histološkoj strukturi i podrijetlu. Smatra se da su to zapravo razvojne anomalije kože koje odlikuje nakupljanje jedne ili više njezinih normalnih sastavnica. Većinom su stečeni, iako mogu biti i urođeni. [18]

5.1. Podjela nevusa

Prema građi, nevuse dijelimo na: melanocitne nevuse, nevocelularne nevuse, epidermalne nevuse, nevuse vezivnog tkiva, masnog tkiva i vaskularne nevuse. U nastavku će biti opisane pojedine skupine i njihovi glavni predstavnici koji mogu biti korisni u sudsko-medicinskoj identifikaciji.

5.1.1. Melanocitni nevusi

Melanocitni nevusi su cirkumskriptne promjene kože građene od melanocita. Javljaju se u obliku makula i papula, a boja im varira od smeđe, do crne ili plave. Većina ovih nevusa je stečena te se najčešće javljaju u razdoblju puberteta. Ovisno o lokalizaciji dijelimo ih na epidermalne, dermalne i složene nevuse.

Primjer epidermalnog melanocitnog nevusa je makula „*café au lait*” ili makula boje bijele kave. Javlja se na trupu ili na udovima, u razini je kože, a veličina joj varira (može biti veličine kovanice, do veličine dlana). *Lentigo simplex* je tamnosmeđe pigmentirana makula, a pojava više ovakvih makula naziva se lentiginozom. Za razliku od makule *lentigo senilis*, njezina

pojavnost nije vezana samo za fotoekspozirana područja kože. U epidermalne melanocitne nevuse svrstavaju se i pjegice (*ephelides*), a najzastupljenije su na licu i rukama.

Najpoznatiji predstavnik dermalnih melanocitnih nevusa je *naevus coeruleus* ili plavi nevus, a većinom se javlja na hrptu šake. Ovdje pripada i **mongolska pjega** koja izgleda kao difuzno područje plavo-sive pigmentacije, najčešće u predjelu sakruma.

Melanocitni nevusi, uz nevocelularne i organoidne, svrstavaju se u skupinu pigmentiranih nevusa. [9]

5.1.2. Nevocelularni nevusi

Nevocelularni nevusi su građeni od nevusnih stanica, koje također imaju sposobnost stvaranja pigmenta.

Naevus naevocellularis pigmentosus pripada ovoj skupini nevusa i to je najčešći nevus kod ljudi. Javlja se na licu, trupu ili udovima, najčešće je blago uzdignut, a procjenjuje se da ih svaka odrasla osoba ima oko dvadesetak. Boja im varira, ali su uglavnom smeđi. Neki mogu biti neravne i hrapave površine ili pak prekriveni dlakama. *Naevus dysplasticus* je nevus kojeg karakterizira asimetrija, neoštra ograničenost i nejednaka pigmentacija. Mogu biti pojedinačni ili multipli, što je češće kod hereditarnog oblika. *Naevus pigmentosus giganteus* je veliki pigmentirani nevus, često prekriven dlakama. Ovaj kongenitalni nevus bizarnog je oblika i prekriva velik dio tijela. [9, 18]

5.1.3. Epidermalni nevusi

Epidermalne nevuse možemo definirati kao hamartome kože koji potječu od embrionalnog ektoderma. Češće su kongenitalni, nego stečeni. Dijele se ovisno o dominantnoj komponenti (keratinociti, sebacealne žlijezde, apokrine žlijezde, folikuli dlaka), a mogu biti i miješani (organoidni).

Verukozni epidermalni nevus je građen od keratinocita. Sastoji se od verukoznih papula koje tvore plakove, obično smeđe ili zelenkaste boje. Plakovi pokazuju longitudinalnu distribuciju duž udova, a na trupu slijede linije interkostalnih prostora.

Beckerov nevus se svrstava u organoidne nevuse, iako osim proliferacije epidermalnih i dermalnih komponenta, dolazi i do proliferacije melanocita. Češće se javlja kod muškog spola i to u adolescentskoj dobi. Najčešće se javlja na ramenu ili trupu, s vremenom progredira, često poprima bizaran oblik i prekriven je dlakama. [18]

5.1.4. Nevusi vezivnog i nevusi masnog tkiva

Nevusi vezivnog tkiva zapravo su hamartomi kože koje karakterizira proliferacija kolagenih ili elastičnih vlakana, a javljaju se u obliku nodula ili plakova.

Nevusi masnog tkiva su građeni od adipoznih stanica i kolagena. Najznačajniji predstavnik je *naevus lipomatosus superficialis*. Prezentira se kao solitarni nodul ili multipli noduli koji formiraju plak, uglavnom su boje kože, ali mogu biti i žućkasti. [18]

5.1.5. Vaskularni nevusi

Vaskularni nevusi potječu od vaskularnih struktura kože.

Naevus flammeus ili „**Port Vine stain**” je kapilarna malformacija, javlja se u obliku crvene do ljubičaste makule koja s godinama poprimi boju crnog vina. Veličina nevusa varira, a smješten je uglavnom na licu. Prisutan je od rođenja, a za razliku od kapilarnog (*strawberry*) hemangioma nikada ne može spontano regresirati. [9, 18]

5.2. Uloga nevusa u vizualnoj identifikaciji

Zbog visoke zastupljenosti u populaciji i velike raznolikosti, nevusi su vrijedna karakteristika koja se može koristiti u identifikaciji. Najznačajniji su neobični, veći nevusi poput makula boje bijele kave, displastičnog nevusa, Beckerovog nevusa, verukoznog epidermalnog nevusa ili vaskularnih nevusa. Kod svakog od njih bitno je opisati njegovu lokalizaciju, veličinu, oblik i boju. Korisni su i nevusi koji se nalaze na licu, ali i oni na neobičnijim mjestima, poput stopala ili šaka. Kao i ostale kožne promjene mogu biti korisni u identifikaciji prilikom masovnih nesreća. Njihov nedostatak je ograničena primjena na identifikaciju živih osoba i očuvanih leševa jer se procesom truljenja njihova vidljivost gubi. [10]

5.3. Nevusi u identifikaciji lica

U vizualnoj identifikaciji, klasičnoj i biometrijskoj, lice je najvažniji dio tijela. Na temelju osnovnih karakteristika lica, poput oblika lica, čela, nosa, razmaka između očiju, utvrđuje se podudarnost između dviju fotografija. Ukoliko je fotografija osumnjičenika kvalitetna i lice je jasno vidljivo, identifikaciju je jednostavno provesti. Međutim, u kriminalistici se često zahtijeva identifikacija na temelju snimki nadzornih kamera, amaterskih snimki, crteža osumnjičenika, fotografija umrlih osoba. Takve fotografije nisu kvalitetne poput signaletičkih (nedovoljno su osvijetljene, glava osobe je u drugom položaju, lice je djelomično sakriveno). Zbog toga se razvijaju nove metode i programi te traže nove karakteristike koje bi poboljšale identifikaciju.

Jedna od karakteristika koje su se pokazale korisnim u ovim slučajevima su i nevusi. Na snimkama loše rezolucije gdje lice nije u potpunosti vidljivo, kožne promijene su često polazišna točka u identifikaciji. Razvijajući programe koji uključuju i detekciju nevusa, poboljšava se i olakšava utvrđivanje identiteta nepoznate osobe. Također, jedna od prednosti ovakvih programa je i mogućnost razlikovanja identičnih blizanaca. [19, 20]

5.4. Identifikacija osoba pomoću nevusa na rukama i tijelu

Kako je već spomenuto u odlomku o ožiljcima, kožne promijene su bitne u identifikaciji nepoznatih osoba kada se počiniteljevo lice ne vidi, nego samo dio tijela (seksualno zlostavljanje djece ili oružane pljačke zamaskiranih počinitelja). Od svih kožnih promjena, pigmentirane nevuse možemo smatrati čak najvažnijima zbog njihove visoke učestalosti i raznolikosti u općoj populaciji. Broj nevusa se tijekom života povećava, vrh incidencije je oko 25 godine života (u ovoj dobi prosjek za muškarce iznosi 43 nevusa, a 27 za žene), s godinama blijede, a nestaju oko osamdesete godine života.

U utvrđivanju identiteta počinitelja na temelju fotografije ruke na kojoj se vidi nevus, postupak usporedbe fotografija je isti kao i kod ožiljaka, kao i parametri koji se moraju uzeti u obzir.

Prema bazama podataka, pigmentirani se nevusi javljaju češće na dorzumu šake, ali je, u usporedbi s ostalim fotoekspoziranim mjestima, ovo njihova rjeđa lokacija. Dvaput je češća pojavnost u žena, nego u muškaraca. Ono što je zanimljivo je podatak da većina pigmentiranih nevusa na rukama pokazuje znakove atipije ili nepravilnosti, što je značajno za identifikaciju.

[21]

Kao dokazni materijal mogu poslužiti i fotografije drugih dijelova tijela, kao što se leđa ili bedra. Na ovim fotografijama obično se vidi više kožnih promjena što olakšava i povećava uspješnost pozitivne identifikacije. U ovim slučajevima, velika se pozornost pridaje nevusima (najviše nevocelularnim pigmentiranim nevusima, pjegicama i lentigu), *cherry* hemangiomu (benignom vaskularnom tumoru kože) te seboroičnoj keratozi (benignom tumoru epidermisa).

Ove promjene se u literaturi nazivaju relativno trajne pigmentirane i vaskularne promjene kože (engleska kratica RPPVSM). Radovi su pokazali da ove promjene imaju velik značaj u identifikaciji počinitelja zbog različitosti u rasporedu i uzorku koji tvore na koži.

Dobivena vjerojatnost da dvije osobe imaju isti raspored i uzorak ovih kožnih promjena iznosi 5.04×10^{-10} . [22, 23]

6. RASPRAVA

Krajnji cilj svakog identifikacijskog procesa je pozitivno utvrđivanje identiteta nepoznate osobe što se može postići bilo kojom identifikacijskom metodom. Iako se objektivne metode identifikacije smatraju pouzdanijim, i subjektivne metode poput vizualne identifikacije su jednako značajne. Važno je detaljno i pravilno tumačenje uočenih bioloških karakteristika (uključujući specifične kao što su ožiljci, tetovaže i nevusi) i njihova objektivna usporedba. Jedna od prvih osoba koja je uvidjela važnost i korisnost subjektivnih karakteristika je Alphonse Bertillon, koji je 1883. godine razvio prvi identifikacijski sustav. Ovo je bio prvi pokušaj objektivizacije bioloških karakteristika. Po njemu je ovaj sustav dobio ime *Bertillonage*, a temeljio se na antropometrijskim mjerenjima glave i tijela. Mjerenja su se provodila po strogim pravilima pomoću posebno konstruiranih uređaja. Osim antropometrijskih karakteristika, Bertillon je uvidio važnost bilježenja i opisivanja kožnih promjena, poput ožiljaka i tetovaža. No, zbog kompliciranosti i dugotrajnosti postupka, sustav je bio odbačen. Razvojem tehnologije metode identifikacije razvijaju i poboljšavaju, pa tako i kvalitetna upotreba kožnih promjena kao sredstva identifikacije.

Prva primjena biometrije u kriminalistici je bio razvoj automatiziranog sustava identifikacije papilarnih linija (AFIS) šezdesetih godina prošlog stoljeća, a osamdesetih godina se po tom uzoru događa i prva identifikacija počinitelja na temelju DNA analize. Razvojem računalstva, nadzornih sustava i interneta, raste interes i potreba kriminalističke identifikacije pomoću sekundarnih biometrijskih obilježja, kao što su nevusi, tetovaže i ožiljci. Ove kožne promijene su od sporednih karakteristika postale ona ključna, polazišna točka u utvrđivanju identiteta.

Iako su specifične, kožne promjene nikada ne mogu biti jedina karakteristika na temelju koje možemo sa sigurnošću potvrditi nečiji identitet, nego se moraju promatrati u kontekstu ostalih karakteristika.

Nekada, uz sav trud, nije moguće utvrditi identitet osobe, a najvažniji razlog je nedostatak podataka za provedbu komparativne identifikacije. Takva situacija je puno češća u slučajevima raspadnutih, raskomadanih tijela i skeletiziranih ostataka, nego kod nedavno umrlih osoba. Tada je jedina mogućnost prikupljanje i bilježenje svih obilježja u svrhu stvaranja biološkog profila.

[4, 8, 10, 12]

7. ZAKLJUČAK

Kožne promjene su vrijedna biološka karakteristika pojedinca u klasičnoj vizualnoj identifikaciji i živih i umrlih osoba.

Prilikom identifikacije umrlih osoba, članovi obitelji preminuloga mogu lako prepoznati tetovaže, ožiljke i neobične nevuse te se tako može izbjeći nepotrebno čekanje nekih složenijih postupaka identifikacije, poput DNA analize. U slučajevima potrebne identifikacije na temelju dijelova tijela ili ako su otisci prstiju uništeni, mogu biti dobra polazišna točka. Korisne su i u identifikaciji u masovnim nesrećama ili elementarnim nepogodama. Tetovaže i ožiljci se mogu detektirati i kod tijela kod kojih je započeo proces truljenja, kao i kod tijela s površinskim opeklinama kože. Nedostatak kožnih promjena je nemogućnost njihove primjene u identifikaciji raspadnutih ostataka tijela.

Kod klasične vizualne identifikacije živih osoba, kožne promijene se također koriste i mogu olakšati i ubrzati identifikaciju počinitelja kaznenih djela, pogotovo ako postoje baze podataka tetovaža, ožiljaka ili nevusa. Prednost tetovaža je i mogućnost njihove detekcije ako su laserski uklanjane ili su prekrivene novom tetovažom.

U slučajevima potrebe za identifikacijom osoba na temelju snimki nadzornih kamera ili amaterskih snimki, ako je snimljen samo dio lica, nevusi poboljšavaju točnost i pouzdanost identifikacije osobe, a omogućuju i razlikovanje identičnih blizanaca. Kožne promjene poput ožiljaka, a posebice nevusa, ključne su u identifikaciji osoba na temelju fotografija ili snimki na kojima se vidi samo počiniteljeva ruka, noga ili leđa te su vrijedan dokaz u sudskom procesu.

8. SAŽETAK

Identifikacija je proces utvrđivanja i dokazivanja identiteta živih i umrlih osoba. Postoje različite metode identifikacije: vizualna identifikacija, daktiloskopija, identifikacija pomoću odontograma, DNA analize i biometrijska identifikacija.

Svaki proces identifikacije se temelji na bilježenju i usporedbi pojedinih bioloških karakteristika osobe. Jedne od važnijih karakteristika koje se koriste u identifikaciji su i kožne promjene poput tetovaža, ožiljaka i nevusa.

Ove promjene imaju ulogu u klasičnoj, vizualnoj identifikaciji, ali i u novijim metodama poput biometrijske identifikacije.

U vizualnoj identifikaciji umrlih osoba, članovi obitelji lako mogu prepoznati tetovaže, ožiljke i neobične nevuse. Koriste se i kao polazišna točka u slučajevima kada nema cijelog tijela ili kod masovnih nesreća. Kožne promjene su korisne i kod vizualne identifikacije počinitelja kaznenog djela.

U biometrijskoj identifikaciji nevusi olakšavaju i utvrđivanje identiteta na temelju dijela lica te služe za stvaranje baza podataka. U slučajevima kada se počiniteljevo lice ne vidi na snimkama ili fotografijama, što je često kod dokaznih materijala seksualnog zlostavljanja djece, ožiljci i nevusi služe kao polazišna točka u identifikaciji.

Ključne riječi: identifikacija, kožne promjene, tetovaže, ožiljci, nevusi

9. SUMMARY

Identification is the process of determining and proving the identity of a living person or a corpse. There are different methods of identification: visual identification, dactyloscopy, identification based on odontograms, DNA analysis and biometric identification.

Each identification process is based on the recording and comparison of certain biological characteristics of the person. One of the important characteristics which are used in the identification are skin changes such as tattoos, scars and nevi.

These changes play a role in the classic, visual identification, but also in the newer methods such as biometric identification.

In the visual identification of deceased, family members can easily recognize tattoos, scars and unusual nevi. They are used as a starting point when certain body parts are missing or in mass disasters. Skin changes are also helpful with visual identification of the perpetrator.

In biometric identification nevi can facilitate determination of the identity based on part of the face and serve to create a database. In cases where the offender's face is not seen on the recordings or photographs, often seen in material evidence of child sexual abuse, scars and nevi serve as a starting point of identification.

Keywords: identification, skin changes, tattoos, scars, nevi

10. POPIS LITERATURE

- 1) Zečević D, Škavić J. Osnove sudske medicine za pravnike, Zagreb, B.A.R.B.A.T., 1996.
- 2) Thompson T, Black S. Forensic human identification. Boca Raton: CRC Press; 2007.
- 3) Tsokos M. Forensic pathology reviews. Totowa, N.J: Humana; 2008.
- 4) Knight B, Saukko P. Knight's Forensic pathology. London: Arnold; 2004.
- 5) Miloš Tasić i suradnici, Sudska medicina, Zmaj, Novi Sad, 2006.
- 6) Dušan Zečević i suradnici, Sudska medicina i deontologija, Medicinska naklada, Zagreb, 2004.
- 7) Jain A, Ross A. Bridging the gap: from biometrics to forensics. Phil Trans R Soc B. 2015;370(1674):20140254.
- 8) Radmilović Ž. Biometrijska identifikacija. Policija i sigurnost. 2009;17(3-4):159-180.
- 9) Jasna Lipozenčić i suradnici, Dermatovenerologija, Medicinska naklada, Zagreb, 2008.
- 10) Aggrawal A. APC Glimpses of Concise Textbook of Forensic Medicine and Toxicology, Avichal Publishing Company, New Delhi 2014.
- 11) Starkie A. Body modifications as a tool to aid human identification. Unpublished PhD thesis. Teesside University. 2012.

- 12) Jain A. Scars, marks, and tattoos: a soft biometric for identifying suspects and victims. SPIE Newsroom. 2009.
- 13) http://koronfelsforensicmedicine.blogspot.hr/2011_03_01_archive.html
- 14) Clarkson H, Birch W. Tattoos and Human Identification: Investigation into the Use of X-Ray and Infrared Radiation in the Visualization of Tattoos. *J Forensic Sci.* 2013;58(5):1264-1272.
- 15) Jackson G, Black S. Use of data to inform expert evaluative opinion in the comparison of hand images—the importance of scars. *Int J Legal Med.* 2013;128(3):555-563.
- 16) <http://www.ncbi.nlm.nih.gov/pmc/articles/PMC4008814/figure/fig2/>
- 17) Black S, MacDonald-McMillan B, Mallett X. The incidence of scarring on the dorsum of the hand. *Int J Legal Med.* 2013;128(3):545-553.
- 18) Braun-Falco O. *Dermatology*, Springer, Berlin 2000.
- 19) Jain A, Klare B, Park U. Face Matching and Retrieval in Forensics Applications. *IEEE Multimedia.* 2012;19(1):20-20.
- 20) Ramesha K, Raja K B, Venugopal K R, Patnaik L M. Template based Mole Detection for Face Recognition. *IJCTE.* 2010;797-804.
- 21) Black S, MacDonald-McMillan B, Mallett X. The incidence of scarring on the dorsum of the hand. *International Journal of Legal Medicine.* 2014 May 1;128(3):545-553.

- 22) Nurhudatiana A, Kong A, Craft N, Tey H. Relatively Permanent Pigmented or Vascular Skin Marks for Identification: A Pilot Reliability Study. *J Forensic Sci.* 2015;61(1):52-58.
- 23) Nurhudatiana A, Kong A, Matinpour K, Chon D, Altieri L, Siu-Yeung Cho et al. The Individuality of Relatively Permanent Pigmented or Vascular Skin Marks (RPPVSM) in Independently and Uniformly Distributed Patterns. *IEEE TransInformForensic Secur.* 2013;8(6):998-1012.

11. ŽIVOTOPIS

Nevena Jandik rođena je 30. travnja 1991. godine u Slavanskom Brodu. Osnovnoškolsko obrazovanje završava u Osnovnoj školi „Dr. Stjepan Ilijašević” u Oriovcu. Nakon završetka osnovne škole upisuje Klasičnu gimnaziju fra Marijana Lanosovića s pravom javnosti u Slavanskom Brodu. Integrirani preddiplomski i diplomski sveučilišni studij medicine na Medicinskom fakultetu Sveučilišta u Rijeci upisuje 2009. godine.