

Kožne promjene u novorođenačkoj dobi

Keretić, Tea

Master's thesis / Diplomski rad

2016

Degree Grantor / Ustanova koja je dodijelila akademski / stručni stupanj: **University of Rijeka, Faculty of Medicine / Sveučilište u Rijeci, Medicinski fakultet**

Permanent link / Trajna poveznica: <https://um.nsk.hr/um:nbn:hr:184:846720>

Rights / Prava: [In copyright](#)/[Zaštićeno autorskim pravom.](#)

Download date / Datum preuzimanja: **2025-01-01**



Repository / Repozitorij:

[Repository of the University of Rijeka, Faculty of Medicine - FMRI Repository](#)



SVEUČILIŠTE U RIJECI
MEDICINSKI FAKULTET
INTEGRIRANI PREDDIPLOMSKI I DIPLOMSKI
SVEUČILIŠNI STUDIJ MEDICINE

Tea Keretić

KOŽNE PROMJENE U NOVOROĐENAČKOJ DOBI

Diplomski rad

Rijeka, 2016.

SVEUČILIŠTE U RIJECI
MEDICINSKI FAKULTET
INTEGRIRANI PREDDIPLOMSKI I DIPLOMSKI
SVEUČILIŠNI STUDIJ MEDICINE

Tea Keretić

KOŽNE PROMJENE U NOVOROĐENAČKOJ DOBI

Diplomski rad

Rijeka, 2016

Mentor rada: Doc.dr.sc. Sandra Peternel

Diplomski rad ocjenjen je dana _____ u/na _____

_____, pred povjerenstvom u sastavu:

1. _____

2. _____

3. _____

Rad sadrži 36 stranica, 8 slika, 18 literaturnih navoda.

SADRŽAJ

1. UVOD	1
2. SVRHA RADA.....	2
3. PREGLED LITERATURE NA ZADANU TEMU	3
3.1 FIZIOLOGIJA KOŽE NOVOROĐENČADI	3
3.2 ETIOLOGIJA KOŽNIH PROMJENA U NOVOROĐENAČKOJ DOBI.....	4
3.3 NJEGA KOŽE NOVOROĐENČADI.....	5
3.4 RAZVOJNE ANOMALIJE KOŽE	7
3.4.1 <i>Aplasia cutis congenita</i>	7
3.4.2 <i>Cutis verticis gyrata</i>	7
3.4.3 <i>Akcesorni tragus</i>	8
3.4.4 <i>Brahijalne ciste, fistule i sinusi</i>	8
3.4.5 <i>Amnijski tračci</i>	9
3.5 IJATROGENE KOŽNE PROMJENE.....	10
3.5.1 <i>Ijatroгене ozljede nastale tijekom trudnoće</i>	10
3.5.2 <i>Ijatrogene ozljede nastale tijekom poroda</i>	10
3.5.3 <i>Ijatrogene ozljede nastale nakon rođenja</i>	11
3.6 PROLAZNE NOVOROĐENAČKE DERMATOZE	13
3.6.1 <i>Neonatalna deskvamacija kože</i>	13
3.6.2 <i>Milije</i>	13
3.6.3 <i>Miliaria</i>	13
3.6.4 <i>Tjemenica</i>	14
3.6.5 <i>Neonatalni toksični eritem</i>	14
3.7 DIFERENCIJALNA DIJAGNOZA NEONATALNE ERITRODERMIJE	15
3.7.1 <i>Kožne bolesti</i>	15

3.7.2 Infektivne bolesti.....	17
3.7.3 Reakcije na lijekove.....	17
3.7.4 Red man syndrome.....	17
3.7.5 Imunološki poremećaji.....	18
3.7.6 Urođene greške metabolizma	18
3.8. KONGENITALNA EROZIVNA I VEZIKULARNA DERMATOZA	20
3.9 STEČENE NOVOROĐENAČKE INFEKCIJE	21
3.9.1 Bakterijske infekcije.....	21
3.9.2 Gljivične infekcije	22
3.9.3 Virusne infekcije	23
3.9.4 Parazitarne infekcije.....	23
3.10 POREMEĆAJI SUBKUTANOG TKIVA U NOVOROĐENČETA	24
3.11 COLLODION BABY	25
3.12 HARLEKINSKA IHTIOZA.....	26
3.13 RESTRIKTIVNA DERMOPATIJA	28
3.14. NOVOROĐENAČKI ERITEMSKI LUPUS.....	29
4. RASPRAVA	30
5. ZAKLJUČCI.....	31
6. SAŽETAK	32
7. SUMMARY	33
8. LITERATURA.....	34
9. ŽIVOTOPIS.....	36

POPIS SKRAĆENICA I AKRONIMA

AD- atopijski dermatitis

BCG- Bacillus Calmette-Guerin cijepivo

CMV- citomegalovirus

CT- kompjuterizirana tomografija

ETN- od lat. *Erythema toxicum naonatorum*

GPP- generalizirana pustulozna psorijaza

HSV- Herpes simplex virus

MR- magnetska rezonancija

NLE- od engl. *Neonatal lupus erythematosus*

NSAIL- nesteroidni protuupalni lijekovi

pH- mjera kiselosti ili bazičnosti

SSSS- od engl. *Staphylococcal scalded skin syndrome*

VZV- Varicella zoster virus

µm- mikrometar

1. UVOD

Novorođenačko doba razdoblje je života od rođenja do navršenih 28 dana života. Prijelaz iz sterilnog medija amnionske tekućine u suhi medij bogat patogenima predstavlja izazov za kožu novorođenčeta.

Koža novorođenčeta fiziološki je nezrela te iziskuje posebnu njegu a svaka promjene iste zahtjeva posebnu pozornost. Iako je većina kožnih promjena novorođenačke dobi prolazna i dobroćudna, postoje i one rijetke bolesti koje iziskuju cjeloživotnu simptomatsku terapiju. U donesenog novorođenčeta zaštitna funkcija kože nije narušena no ipak postoji povećana apsorpcija toksičnih tvari primjenom lokalne terapije. Uzroci kožnih promjena su brojni pa navodimo najčešće poput onih uzrokovanih razvojnim poremećajima kože, ijtrogenim oštećenjima, autoimunim procesima, nasljednim bolestima, kongenitalnim infekcijama. Neke kožne promjene poput pelenskog osipa i tjemence mogu se spriječiti redovitom higijenom djeteta. Prolazne dermatoze ne iziskuju terapiju no pravodobna dijagnoza svake kožne promjene nužna je zbog mogućih komplikacija. Ponekad na oko bezazlen osip može dovesti do pojave eritrodermije i sistemnih manifestacija bolesti. U slučajevima kada uzročna terapija još uvijek nije razvijena, njega kože uvelike pridonosi kvaliteti života oboljele djece. Razvoj genetike razjasnio je etiologiju mnogih monogenских bolesti koje se manifestiraju teškim kožnim promjenama.

Dijagnostika pojedinih kožnih promjena ponekad predstavlja pravi izazov i za najiskusnije liječnike. Tada je važno u dijagnostiku uključiti i laboratorijske pretrage, molekularnu i genetičku analizu, pa čak i CT, MR ili neke invazivne postupke. Točna i pravovremena dijagnoza omogućava najučinkovitiju terapiju i najbolju prognozu za novorođenče. Nažalost, u malom broju slučajeva kožne bolesti poput restriktivne dermatopatije i harlekinske ihtioze mogu voditi letalnom ishodu bolesti.

2. SVRHA RADA

Svrha rada je uz pomoć literature na zadanu temu opisati kožne promjene novorođenačke dobi s naglaskom na etiologiju, kliničku sliku, dijagnostiku i liječenje. Ovaj pregledni rad sumira najčešće kožne promjene novorođenačke dobi s ciljem boljeg razumijevanja njihove prirode i prognoze u kasnijoj životnoj dobi.

3. PREGLED LITERATURE NA ZADANU TEMU

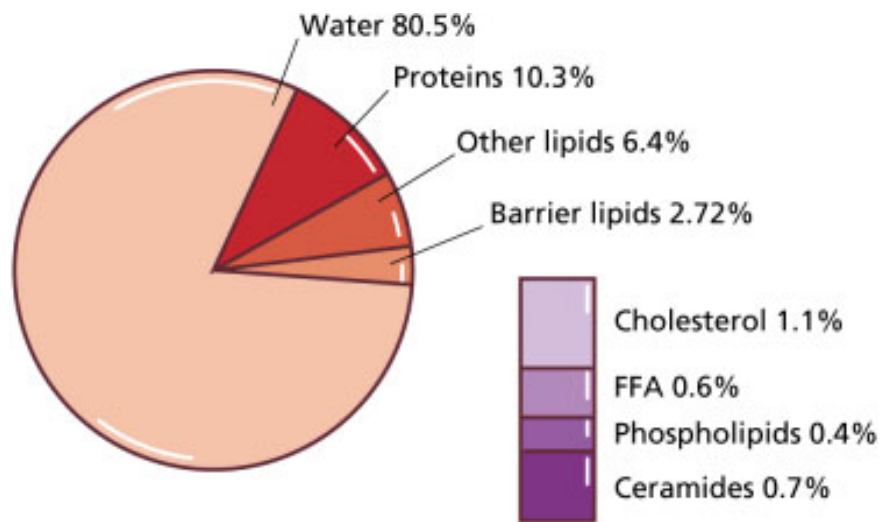
3.1 FIZIOLOGIJA KOŽE NOVOROĐENČADI

Rođenjem djeteta koža kao najveći organ biva suočena sa zamjenom vlažnog i sterilnog medija suhim medijem bogatim patogenima. Intaktna koža najvažniji je faktor u sprječavanju gubitka tekućine i obrane od kolonizacije raznim mikroorganizmima od trenutka rođenja. Koža novorođenčeta vrlo je tanka u odnosu na stariju djecu, svega 1,2 mm. Građena je od epidermisa debljine 40-50 μm , dermisa bogatog osjetilnim tjelešcima, limfnim i krvnim žilama te subkutanog masnog tkiva i veziva. Tijekom posljednjeg tromjesečja trudnoće fetus je pokriven zaštitnim slojem zvanim *vernix caseosa*. Ovaj zaštitni biofilm građen je od vode, proteina i lipida. Krajem trudnoće vernix je zamijenjen transepidermalnom barijerom.

Glavna uloga epidermisa je zaštita od gubitka vode, apsorpcije toksičnih tvari, fizičkih oštećenja i infekcija. Formiranje epidermalne barijere počinje između 20.-24. tjedna gestacije. U donošene djece funkcija kože kao zaštitne barijere nije narušena no postoji povećana vjerojatnost toksičnih nuspojava kao posljedica lokalne terapije. Razlog tome je povećan omjer površine tijela u odnosu na tjelesnu masu. pH kože novorođenčeta kreće se između 6.2-7.5 zbog nerazvijene uloge žlijezda znojnica i lojnica koje luče kisele komponente. Zbog nerazvijenog *stratum corneum* koža novorođenog djeteta je suha i hrapava.

Dermis je građen od kolagena i elastičnih vlakana, kožnih adneksa, krvnih i limfnih žila. Broj žlijezda znojnica u novorođenčeta jednak je onom u odraslih osoba. Zbog manje površine tijela, žlijezde znojnice su gušće raspoređene. Tijekom prvih tjedan dana života znojnice su neaktivne što otežava normalnu termoregulaciju pa su novorođena djeca sklona poremećajima termoregulacije. Aktivnost žlijezda lojnica povećana je u prvim mjesecima života zbog androgene stimulacije. Broj elastičnih i kolagenih vlakana je manji što ne remeti funkciju kože.

Subcutis se sastoji od masnih stanica i veziva koje ga povezuje sa mišića i kostima. Sastav masnih stanica novorođenačke kože razlikuje se od masnih stanica odraslog. Bogatije su lipidima što uvjetuje veću propusnost za tvari topljive u lipidima te su podložnije nekrozi i ostalim patološkim stanjima (1,2).



Slika 1. Udio pojedinih komponenata u koži novorođenčeta

(izvor: *Harper's Textbook of Pediatric Dermatology*, Blackwell Publishing Ltd., 2011)

3.2 ETIOLOGIJA KOŽNIH PROMJENA U NOVOROĐENAČKOJ DOBI

Specifična građa i funkcija kože novorođenčeta uvjetuje razvoj raznih patoloških stanja kože. Kožne promjene u novorođenačkoj dobi mogu se podijeliti na kongenitalne, kožne promjene uzrokovane infekcijama, prolazne kožne promjene, autoimuno posredovane, genetički uvjetovane, razvojne anomalije kože i ijtrogene ozljede kože. Etiološka podjela uvelike usmjerava terapiju bolesti i njihovu prognozu (1,3–5).

3.3 NJEGA KOŽE NOVOROĐENČADI

Koža je vitalni organ zadužen za termoregulaciju, obranu od infekcija i toksina, pohranu masti, ekskreciju vode i elektrolita. Njega kože sprječava traumatska oštećenja, poboljšava nezrelu obrambenu funkciju i integritet kože. Povezana je s dobi i važno ju je provoditi prema točno definiranim smjernicama.

Nakon rođenja, koža novorođenčeta je prekrivena slojem *vernix caseosa*, krvlju, mekonijem i statičnim debrisom. *Vernix caseosa* sadrži epidermalne i dermalne produkte. U prematurusa je zastupljeniji u odnosu na terminsku djecu dok ga u prenešene novorođenčadi gotovo i nema. Sadrži antimikrobne peptide te je važan za obranu od infektivnih agensa. Po porodu se najčešće obriše čistim ručnikom nakon čega slijedi prvo kupanje.

Antiseptičke kupke se ne preporučuju radi toksičnog učinka. Koriste se sapuni neutralnog pH bez boje i mirisa kako bi se izbjegle moguće alergijske reakcije. Ne preporuča se kupanje duže od pet minuta jer je hipehidrirana koža sklona oštećenjima. Osim čišćenja i higijene, kupanje stvara taktilnu komunikaciju i interakciju. Nakon kupanja novorođenče je važno dobro obrisati i utopli.

Pelene treba redovito mijenjati nakon svakog hranjenja. Nakon promjene pelene, perianalno područje treba oprati, osušiti i po potrebi namazati zaštitnom kremom. Redovito mijenjanje pelena smanjuje rizik od iritacije i osipa perianalnog područja. Pelenski osip nastaje zbog vlažnosti kože koja je sklona oštećenjima i kolonizaciji mikroorganizmima. Preporuča se korištenje pelena s velikom moći upijanja kako bi koža duže ostala suha te mazanje kremama na bazi cinkova oksida za prevenciju oštećenja.

Tjeme nije nužno prati šamponima već je dovoljno koristiti neutralan sapun kao za ostatak tijela. U slučaju pojave seboroičnog dermatitisa koriste se mineralna i biljna ulja te se provodi redovita higijena tjemena (6).

Nokte je potrebno održavati čistima i kratkima kako se novorođenče ne bi izgrebalo. Područje pupčanog bataljka treba održavati čistim i izložiti zraku tako da se gornji rub pelene previje prema unutra. U slučaju da je područje pupka onečišćeno stolicom treba ga oprati vlažnom gazom. Nekad se za čišćenje pupčanog bataljaka koristio alkohol prilikom svake promjene pelena, no istraživanja su pokazala da će bataljak prije otpasti ako se ne tretira alkoholom. Javi li se crvenilo ili neugodan miris bataljka, treba posumnjati na infekciju.

S obzirom da je tržište svakim danom sve bogatije proizvodima za njegu novorođenačke kože važno je posavjetovati se sa stručnim osobama po pitanju najsigurnijeg proizvoda. Najčešće se koriste preparati za čišćenje kože u obliku sapuna ili šampona. Neutralnog su pH i često se koriste u tekućoj formi jer kruta forma sapuna može dovesti do isušivanja kože. Šamponi za pranje tjemena u kombinaciji sa selenijevim sulfidom ili cink piritinom pomažu u suzbijanju seboroičnog dermatitisa. Antiseptička sredstva se ne primjenjuju u svakodnevnoj higijeni već u predoperativnoj pripremi ili prilikom kožnih infekcija. Emolijensi su skupina kozmetičkih preparata koji kožu čine mekom i hidratiziranom a sadrže parafin, voskove, ulja i alkohole. Na koži stvaraju zaštitni sloj koji sprječava gubitak vode te se primjenjuju u bolestima uzrokovanim poremećajima keratinizacije. Zaštitne kreme pomažu u suzbijanju iritacija poput pelenskog osipa. Potrebno ih je pažljivo koristiti zbog potencijalnih alergijskih reakcija. Puderi se još uvijek koriste za smanjenje vlažnosti pelenske regije, no zbog zabilježenih plućnih upala, ne preporučaju se u novorođenačkoj dobi (1,6).

3.4 RAZVOJNE ANOMALIJE KOŽE

Razvojne anomalije kože posljedica su poremećaja embrionalnog razvoja kože. *Minor* anomalije obično ne predstavljaju veće defekte kože i lako ih je rekonstruirati dok se *major* anomalije javljaju u sklopu prirođenih sindroma.

3.4.1 Aplasia cutis congenita

Kongenitalna aplazija kože je heterogena skupina poremećaja obilježena nedostatkom kože na ograničenom području. Javlja se u 1-3/10,000 novorođenčadi. Uzroci mogu biti egzogeni (virusi, teratogeni) i endogeni (genetika, vaskularni poremećaji), a u pojedinim slučajevima je zabilježeno autosomno-recesivno nasljeđivanje ove bolesti. Aplazija zahvaća epidermis, a kad zahvati i dermis, nedostaju kožna adneksa i elastično tkivo. Klinička slika se prezentira kao pojedinačne ili višebrojne oštro ograničene lezije sa sjajnim dnom zbog prosijavanja subkutanih struktura. U 80% slučajeva lezije su smještene na tjemenu i mogu prodrijeti do kosti, dure i meninge što predstavlja rizik od krvarenja i meningitisa. Ukoliko nastupi spontana epitelizacija, koža poprima izgled hipertrofičnog ožiljka. Diferencijalna dijagnoza uključuje ijtrogene ozljede tjemena. Liječenje je kirurško prekrivanje defekta kože (7).

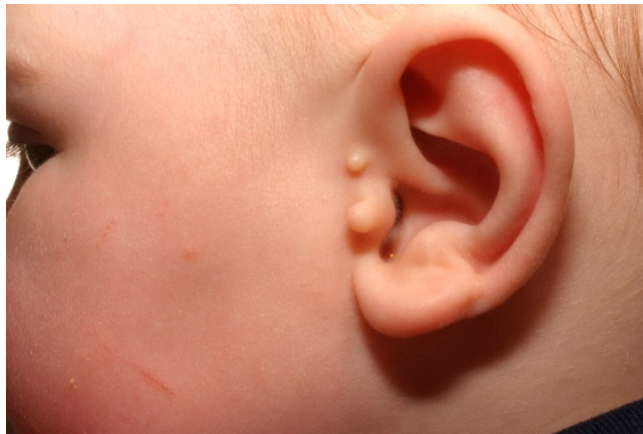3.4.2 Cutis verticis gyrata

Kod ove anomalije radi se o sindromu koji obilježava pojava brazdi i nabora hipertrofirane kože na zatiljnom dijelu vlasišta. Izgledom nalikuje kori mozga. Javlja se vrlo rijetko, u 1/100,000 novorođenčadi. Razlikuje se primarni oblik koji se nasljeđuje autosomno-recesivno te je popraćen drugim major malformacijama i sekundarni oblik vezan uz pojavu drugih sistemnih bolesti. Primarni oblik obično prati mentalna retardacija i epileptični napadaji. U naborima kože često nastaju sekundarne infekcije, svrbež, pečenje i neugodan miris. Higijena vlasišta je neophodna za sprječavanje infekcija i neugodnih mirisa. Obzirom

da je ova kožna promjena benigne prirode, preporuča se kirurška rekonstrukcija nabora kože iz psiholoških razloga (7).

3.4.3 Akcesorni tragus

Akcesorni tragus je *minor* anomalija koja nastaje zbog poremećaja brahijalnog luka tijekom embrionalnog razvoja. Prezentira se kao okrugle papule ili čvorići histološki slični građi vanjskog uha. Boje su kože i mogu se naći u blizini tragusa, duž linije koja spaja tragus s usnim kutom i na vratu. Najčešće se javljaju kao izolirana anomalija no mogu se naći i u sklopu genetskih poremećaja. Višestruki akcesorni tragusi javljaju se u okulo-aurikulo-vertebralnom sindromu praćeni malformacijama uške i lica. Tretman akcesornih tragusa je kirurška ekscizija (1).



Slika 2 Akcesorni tragus

(izvor: <http://mydermpath.com>)

3.4.4 Brahijalne ciste, fistule i sinusi

Brahijalne ciste, fistule i sinusi posljedica su poremećaja razvoja brahijalnog aparata, najčešće 2. brahijalnog luka. Brahijalne fistule posljedica su perforacije brahijalne membrane te stvaraju komunikaciju između kože i mukoze. Brahijalni sinusi se razlikuju od fistula po tome što završavaju slijepo u dubljim strukturama vrata. Ciste predstavljaju bezbolnu oteklinu bez otvora. Brahijalne ciste, fistule i sinusi smješteni su uz područje štitnjače ili lateralno na

donjoj trećini vrata uz *m. sternocleidomastoideus*. Fistule i sinusi predstavljaju opasnost od sekundarnih bakterijskih infekcija te ih je potrebno što prije kirurški zatvoriti. Ciste su izazov u dijagnostici zbog sličnosti s drugim dobroćudnim novotvorevinama vrata.

3.4.5 Amnijski tračci

Ova grupa poremećaja (engl. *Amniotic constriction band syndrome*) nastaje kao posljedica rane ruptуре amniona. Slobodni rubovi amniona i fibrozni tračci mogu se oplesti oko fetusa. Na taj način dolazi do kompresije ekstremiteta, deformacije i amputacije. Ovaj poremećaj nastaje rijetko, u 1/15,000 novorođenih. Liječenje je kirurško u vidu otklanjanja kompresije limfnih i krvnih žila (1,7).

3.5 IJATROGENE KOŽNE PROMJENE

Ijatrogene kožne promjene uzrokovane su medicinskim postupcima prije rođenja, tijekom poroda i nakon rođenja. Najčešće se radi o oštećenju kože koje može voditi infekciji ili cijeljenju rane ožiljkom. Kao što je poznato, oštećenja kože cijele epitelizacijom. U slučaju zahvaćanja dubljih struktura, cijeljenje je kompleksnije i rezultira ožiljkom. Iako ožiljak vraća integritet tkivu, funkcija tkiva trajno ostaje narušena. Ozljede kože nastale u fetalno doba mogu cijeliti bez stvaranja ožiljka čemu pridonosi sterilni medij amnijske tekućine (5).

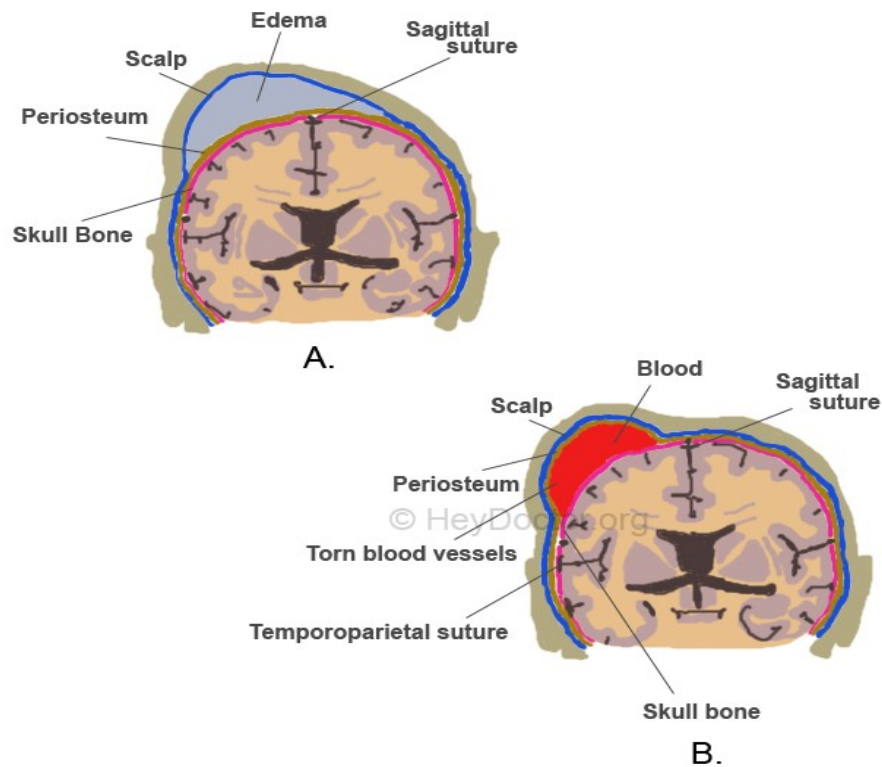
3.5.1 Ijatrogene ozljede nastale tijekom trudnoće

Amniocenteza, pretraga inducirana u trudnoća s povećanim rizikom za kromosomopatije, može uzrokovati prenatalne ozljede kože. Izvođenjem amniocenteze pod kontrolom ultrazvuka učestalost tih ozljeda je smanjena. Najčešće se manifestiraju kao laceracije, ožiljci i sitna uleknuća na koži. Biopsija korionskih resica može dovesti do potkožnog hematoma koji se po rođenju prezentira kao mrlja izgleda jagode.

3.5.2 Ijatrogene ozljede nastale tijekom poroda

Fetalna ehokardiografija neizostavna je metoda bilježenja srčane akcije u tijeku poroda. Omogućuje detekciju hipoksije te indicira uzimanje kapljice fetalne krvi incizijom na tjemenu. Upravo ta incizija može dovesti do infekcije prolaskom kroz porođajni kanal.

Oteklina oglavka (*Caput succedaneum*) je edem mekih tkiva koji nastaje prolaskom kroz porođajni kanal. Spontano se provlači kroz nekoliko dana. Kefalhematom je subperiostalni hematoma smješten na tjemenu i omeđen suturama. Karakterizira ga oteklina koja se spontano povlači kroz nekoliko mjeseci. Kefalhematom može nastati i prilikom vakuuma ekstrakcije zbog negativnog tlaka izvlačenja. Modrice se javljaju prilikom manipulacije poroda, češće u prematurusa. Forceps kliješta mogu uzrokovati eritem, abrazije, ekhimoze i nekrozu masnog tkiva na licu i mekim dijelovima tjemena (5).



Slika 3 Porodajna oteklina oglavka (A) i kefalhematom (B)

(izvor <http://heydoctor.org>)

3.5.3 Ijatrogene ozljede nastale nakon rođenja

Ozljede nastale prilikom osiguravanja respiratorne funkcije posljedice su neadekvatnog rukovanja endotrahealnim maskama i tubusima. Manifestiraju se kao ekskorijacije u području nosa i usta.

Kateterizacija umbilikalne arterije može dovesti do tromboze što uzrokuje nekrozu okolne kože. Kateterizacija perifernih arterija može dovesti do ishemije i gangrene ekstremiteta. Parenteralna prehrana može uzrokovati ekstravazacijske ozljede. Te ozljede nastaju na rukama i šakama u području braunile. Razlog nastanka je nepravilno namještena braunila zbog čega otopina dolazi u doticaj s kožom. Ekstravazacijske ozljede uvijek cijele ožiljkom.

Monitoriranje otkucaja srca i respiratorne funkcije ne šteti novorođenačkoj koži no problem nastaje kada se elektrode lijepe za kožu. Prilikom skidanja ljepljive trake može doći do ozljede epidermisa. Transkutani monitoring iziskuje elektrode zagrijane na 42°C što dovodi do opekotina novorođenačke kože.

Permeabilnost kože novorođečeta predstavlja rizik za povećanu apsorpciju toksičnih tvari nanesenih na kožu. Iz tog razloga alkoholni preparati nisu opravdani za korištenje u toj dobi. U prematurusa permeabilnost kože omogućuje primjenu lijekova transdermalnim putem. Fototerapija kao terapijska metoda može imati nuspojave u vidu nastanka makularnog osipa, eritema, opekotina i tamnjenja osvijetljenog područja. Cijepljenje protiv tuberkuloze BCG cjepivom ostavlja trajan ožiljak na lijevoj nadlaktici (5).

3.6 PROLAZNE NOVOROĐENAČKE DERMATOZE

Prolazne novorođenačke dermatoze su vrlo česte i dobroćudne kožne promjene neonatalnog razdoblja. Studije su pokazale da samo 4.3% novorođenčadi napušta rodilište bez pojave neke od ovih promjena. U rijetkim slučajevima, ove su dermatoze simptom težih sistemnih poremećaja pa ih je potrebno na vrijeme dijagnosticirati i po potrebi liječiti (8-11).

3.6.1 Neonatalna deskvamacija kože

Neonatalna deskvamacija kože je promjena koja se javlja u prva tri mjeseca života u 75% dojenčadi a započinje oko skočnih i ručnih zglobova. U ekstremnim slučajevima ljuštenja kože potrebno je isključiti kongenitalnu ihtiozu, collodium baby sindrom i X-vezane nasljedne bolesti.

3.6.2 Milije

Milije su sitne površne epidermalne ciste. Nalikuju perlicama bijele boje i javljaju se na licu, ali i na gingivama te tvrdom nepcu gdje su poznate kao Epsteinove perle.

3.6.3 Miliaria

Miliaria je poremećaj žlijezda znojnica koji rezultira njihovim začepljenjem i rupturom izvodnih kanalića. Klinički se razlikuju tri tipa miliarie. *Miliaria crystallina* nastaje zbog začepljenja izvodnih kanalića na površini epidermisa u ljetnim mjesecima što rezultira nastankom vezikula. Vezikule spontano prolaze nakon rupture i ljuštenja. Kod kongenitalnog oblika mogu biti generalizirane po čitavom tijelu a ne samo na čelu. *Miliaria rubra* nastaje od oko 11. dana života i može joj prethoditi miliaria crystallina. Lezije se javljaju na vratu i na licu u obliku eritematoznih papula i vezikula zbog začepljenja kanalića dublje u epidermisu. *Miliaria profunda* prezentira se u vidu papula smještenih na trupu a nastaje zbog začepljenja kanalića na području epidermodermalne granice. Diferencijalno dijagnostički treba isključiti

alergijske i infekcijske egzanteme. Terapija je konzervativna i sastoji se od rashlađivanja djeteta, regulacije temperature okoline i sniženja povišene tjelesne temperature.

3.6.4 Tjemenica

Tjemenica je kožna promjena vlasišta s karakterističnim ljuskama žute boje. Javlja se u sklopu seboroičnog dermatitisa. Liječenje tjemenice sastoji se od dobre higijene vlasišta koja uključuje nježno četkanje tjemena maslinovim ili parafinskim uljem (8).

3.6.5 Neonatalni toksični eritem

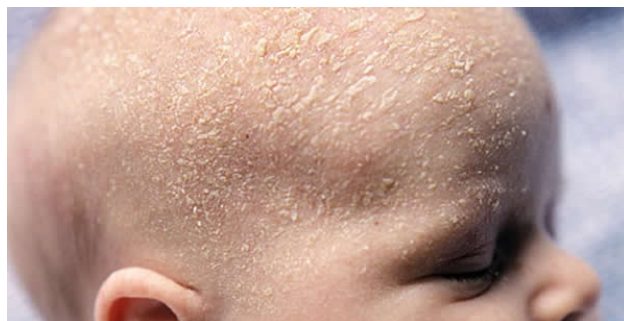Neonatalni toksični eritem (ETN, od lat. *Erythema toxicum neonatorum*) je česta kožna promjena u novorođenačkoj dobi. Eritematozne makule sa ili bez papula i pustula javljaju se između prvog i četvrtog dana života. Uzrok nije poznat no povezuje se s alergijskim reakcijama zbog nalaza eozinofilije. Klinički se razlikuju dva tipa ETN-a. Prvi tip javlja se u 70% slučajeva i obilježen je nastankom eritematoznih i papularnih lezija na čitavom tijelu. U ostalih 30% javljaju se pustule na licu i tjemenu. ETN je važno razlikovati od virusnih i gljivičnih infekcija kao i od ozbiljnih stanja praćenih sepsom. Liječenje nije indicirano (8,9,11).

3.7 DIFERENCIJALNA DIJAGNOZA NEONATALNE ERITRODERMIJE

Novorođenačka eritrodermija pojavljuje se kao generalizirani eritem koji prekriva više od 90% površine kože novorođenčeta. Može biti manifestacija brojnih kliničkih sindroma, od prolaznih kožnih promjena do letalnih poremećaja. Eritrodermija predstavlja životno ugrožavajuće stanje zbog povećanog gubitka tekućine koji vodi u hipotermiju i dehidraciju. Pojava simptoma proljeva, nenapredovanje na težini i eritrodermija uz već postojeće kožne promjene upućuju na prisustvo Leinerove bolesti s mogućim podležećim defektom C5 komponente komplementa. Etiološka klasifikacija neonatalne eritrodermije obuhvaća kožne bolesti, infektivne bolesti, imunodeficijentna stanja, reakcije na lijekove i urođene greške metabolizma (3).

3.7.1 Kožne bolesti

Dermatitis seborrhoica infantum naziv je za karakteristične kožne promjene koje zahvaćaju vlasište i proksimalne fleksuralne regije. Adherentne masne ljuske javljaju se između trećeg i desetog tjedna života. Lezije zahvaćaju frontalni dio vlasišta, lice, vrat, aksile, pupak i ingvinalnu regiju. Spontano regrediraju do 6. mjeseca života. Moguće su superinfekcije *Candidom* i stafilokokom. Diferencijalna dijagnoza seboroičnog dermatitisa uključuje atopijski dermatitis (AD). Za razliku od AD, seboroične lezije ne svrbe, oštro su ograničene i zahvaćaju perianalnu regiju (1).



Slika 4 Seboroični dermatitis

(izvor <http://www.zdravlje.eu>)

Atopijski dermatitis (*Dermatitis atopica*) najčešća je kronična recidivirajuća bolest dječje dobi. U 85% slučajeva javlja se prije 5. godine života, ali izuzetno se rijetko javlja u prvih tri mjeseca života. Ukoliko se bolest pojavi, područje trupa, lica i tjemena prekrivaju eritematozne papule koje svrbe. Diferencijalna dijagnoza uključuje seboroični dermatitis te imunodeficijentna stanja poput sindroma Omenn, Wiskot-Aldrich i Nethertonova sindroma.

Psorijaza se vrlo rijetko javlja u neonatalno doba. Može progredirati u generaliziranu pustuloznu psorijazu (GPP) koja nalikuje kliničkoj slici HSV ili VZV infekcije, te infekciji *Candidom* i zlatnim stafilokokom. Infantilna psorijaza javlja se obliku osipa u pelenskoj regiji koji je dobro ograničen. Diseminacija lezija imitira kliničku sliku ne-bulozne ihtioziformne eritrodermije i atopijskog dermatitisa, a dijagnoza se postavlja biopsijom kože. Psorijaza se liječi lokalnom primjenom kortikosteroida i analoga vitamina D.

Neonatalna eritrodermija čest je simptom monogenских kožnih bolesti poput ektodermalne displazije i nasljednih poremećaja keratinizacije. U *nasljedne poremećaje keratinizacije* spada izolirana i sindromska ihtioza.

Ne-bulozna kongenitalna ihtioza izolirani je oblik bolesti koji se nasljeđuje autosomno recesivno. Diferencijalnom dijagnozom valja isključiti Sjögren-Larsson sindrom, Nethertonov sindrom i Gaucherovu bolest tipa II. Bulozna kongenitalna ihtioza nasljeđuje se autosomno-dominantno. Klinička slika nalikuje nasljednoj buloznoj epidermolizi, Siemensovoj buloznoj ihtiozi i sindromu stafilokoknog ljuštenja kože. Sindromska ihtioza uključuje niz kožnih promjena koje se javljaju u sklopu sindromskih oboljenja. Chanarin-Dorfman sindrom poremećaj je nakupljanja lipida u stanicama što rezultira ihtioziformnom neonatalnom eritrodermijom kao i Conradi-Hünnerman-Happle sindrom koji se manifestira istom kliničkom slikom.

Ektodermalna displazija je heterogena grupa nasljednih bolesti koje uzrokuju odsustvo ili displaziju ektodermalnog tkiva. Kliničku sliku čine neonatalna eritrodermija s erozijama i hipopigmentiranim područjima (3).

3.7.2 Infektivne bolesti

Sindrom stafilokoknog ljuštenja kože poznatiji pod akronimom SSSS (od engl. *Staphylococcal scalded skin syndrome*) kliničkom slikom nalikuje buloznoj epidermolizi, nasljednoj buloznoj ihtiozi i Siemensovoj buloznoj ihtiozi. Uzrokovan je cirkulirajućim stafilokoknim toksinima koji cijepaju dezmosteglin-1 u međustaničnim spojevima površnih slojeva epidermisa.

Kongenitalna kožna kandidijaza prezentira se bijelim makulama na pupkovini i posteljici, te mukulopapularnim i buloznim promjenama na koži novorođenčeta. Brzo se razvija u ekfolijativnu eritrodermiju pa je potrebno na vrijeme isključiti ostale pustulozne bolesti i započeti terapiju.

3.7.3 Reakcije na lijekove

Stevens-Johnson sindrom i toksična epidermalna nekroliza kožne su promjene inducirane lijekovima. Nastaje apoptoza keratinocita koja se klinički manifestira eritematoznim makulama koje brzo progrediraju u ekfolijativnu eritrodermiju. Lezije nalikuju onima u sindromu stafilokoknog ljuštenja kože. Bolest često završava smrću usprkos terapiji.

3.7.4 Red man syndrome

Generalizirano crvenilo i prolazna eritrodermija javljaju se u novorođenčadi na intravenskoj terapiji vankomicinom, rifampicinom, ceftriaxonom, ciprofloksacinom i amfotericinom B, vjerojatno kao posljedica naglog otpuštanja histamina. Bolest je lako prepoznati i liječiti antihistaminicima, po potrebi i epinefrinom.

3.7.5 Imunološki poremećaji

Omenn sindrom je nasljedna imundeficijencija karakterizirana limfadenopatijom, hepatosplenomegalijom, povišenim IgE i eozinofiljom. Bolesna novorođenčad razvija pruritične ekcematozne lezije koje mogu progredirati u ihtiziformnu eritrodermiju, pahidermiju i alopeciju. Upalni infiltrat u dermisu čine limfociti i eozinofili. Kurativna terapija Omenn sindroma je transplantacija koštane srži. Neliječeni Omenn sindrom može imati letalni ishod zbog bakterijske superinfekcije.

Osim sindroma Omenn, postoji nekoliko nasljednih teških kombiniranih imundeficijencija, obilježenih pojavom profuznih proljeva, nenapredovanjem na težini, mukokutanom kandidijazom i orogenitalnim ulceracijama. Dio oboljelih razvija i tešku eritrodermiju kao manifestaciju GVHD-a (od engl. *Graft-versus-host-disease*) nakon transfuzije krvi, bilo da se radi o transplacentarnoj transfuziji majčine krvi ili primjeni neozačenih krvnih pripravaka. Pritom eritrodermija nastaje kраниокаудалnim širenjem eritematoznog, ljuskavog osipa koji zahvaća i dlanove i tabane, te je praćena alopecijom. U terapiji se primjenjuje što ranija transplantacija hematopoetskih matičnih stanica (3).

3.7.6 Urođene greške metabolizma

Neurokutani sindrom Sjögren-Larsson je autosomno-recesivna bolest uzokovana poremećajem sinteze enzima nužnog za normalan metabolizam lipida koji za posljedicu ima nakupljanje esencijalnih masnih kiselina u membranama keratinocita, oligodendrocita i stanica mrežnice. Kliničku sliku predstavlja trijada ihtioze, psihomotorne retardacije i spastične paraplegije. Međutim, prvi simptom bolesti najčešće čini samo novorođenačka ihtioziformna eritrodermija, dok se ostali simptomi pojavljuju kasnije tijekom djetinjstva.

Maple syrup urine disease je autosomno-recesivna bolest koju uzrokuje poremećaj metabolizma aminokiselina razgranatog lanca (valin, leucin, izoleucin). U oboljelih dolazi do nakupljanja aminokiselina u tkivima, krvi i urinu što dovodi do respiratornih poremećaja,

muskularne hipotonije i epileptičkih napadaja, a urin ima karakterističan slatkasti miris nalik javorovom sirupu. Kožne manifestacije su eritematozne, ljuskave lezije na okrajinama, a u novorođenčadi u kojih se po postavljanju dijagnoze primjenjuje eliminacijska dijeta može doći do pojave eritrodermije uzrokovane posljedičnim manjkom izoleucina.

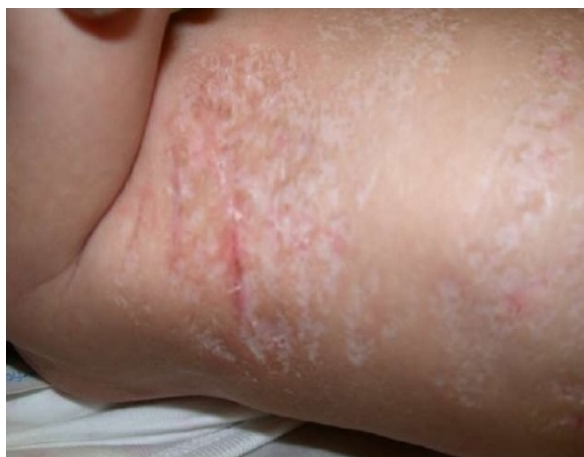Metilmalonične acidemije su skupina urođenih poremećaja metabolizma kobalamina i metilmalonata. Kožne promjene uključuju akrofacijalni psorijatični dermatitis i alopeciju, a u neliječene novorođenčadi može se razviti i ekfolijativna eritrodermija (1,3).

3.8. KONGENITALNA EROZIVNA I VEZIKULARNA DERMATOZA

Kongenitalna erozivna i vezikularna dermatosa kožna je bolest nepoznate etiologije. Pretpostavlja se da nastaje zbog vaskularnih uzroka odnosno nedovoljne oksigenacije tkiva. Histološki se vide epidermalna nekroza i upalna reakcija u dermisu a naknadno povećana količina kolagena i redukcija ili odsutnost kožnih adneksa.

Lezije se javljaju u prematurusa kao ekstenzivne kožne erozije i ulceracije prekrivene sukrvavim krustama koje cijele u prvim mjesecima života mekim retikularnim ožiljcima. Lezije zahvaćaju preko 75% površine kože uz relativnu poštedu ruku, tabana i lica. Erozijske i vezikule ne nastaju *de novo* u postnatalno doba. Kožne promjene praćene su poremećajima kostiju, očiju i neurološkim ispadima što se povezuje sa predtermijskim porodom. S odrastanjem djeteta ožiljci postaju mekši i manje vidljivi, no odsutnost adneksalnih tvorbi smanjuje sposobnost termoregulacije.

Diferencijalna dijagnoza uključuje fokalnu dermalnu hipoplaziju, X-vezano dominantno nasljednu bolest. Iako lezije cijele spontano, lubricirajući preparati i mlaki oblozi mogu pomoći u procesu cijeljenja. Roditelje treba upozoriti na mogući razvoj hipertermije u ljetnim mjesecima. U slučaju alopecije, moguća je transplantacija kose u adolescenciji (12).



Slika 5 Retikularni ožiljci nakon kongenitalne erozivne i vezikularne dermatoze

(izvor <http://image.slidesharecdn.com/skinpics-091010224046-phpapp01/95/skinpics-24-728.jpg?cb=1255214511>)

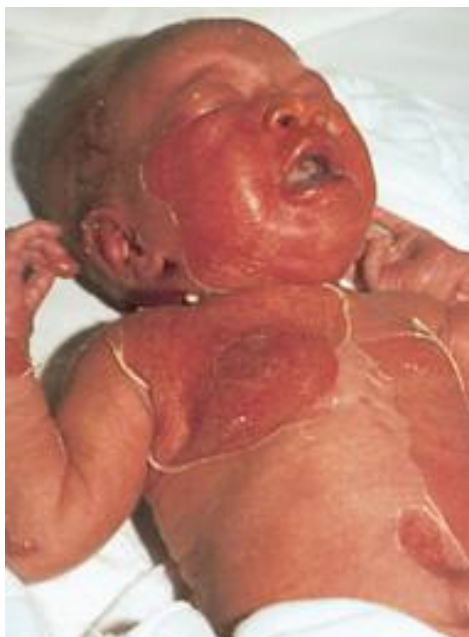3.9 STEČENE NOVOROĐENAČKE INFEKCIJE

U neonatalno doba, infekcije se prezentiraju sistemskim simptomima. Koža je često zahvaćena petehijama, purpustom, vezikulama, pustulama ili makulopapularnim osipom. Kožne infekcije najčešće su uzrokovane bakterijama i gljivama, a nešto rjeđe virusima i parazitima (4,13).

3.9.1 Bakterijske infekcije

Pustulozna stafilokokna infekcija najčešća je bakterijska infekcija novorođenačke dobi uzrokovana *S.aureusom*. *S.aureus* uzrokuje vezikule i pustule na eritematozno promijenjenoj koži koje mogu prijeći u bulozni impetigo. Zahvaćena mjesta su pelenska regija i intertiginozno područje. Pustulozne erupcije javljaju se i kod infekcije herpes virusom i streptokokom B te je potrebno mikrobiološki potvrditi dijagnozu. Lokalna terapija antibioticima učinkovita je u svega 5% te je potrebno prepisati sustavnu antibiotsku terapiju.

Sindrom stafilokoknog ljuštenja kože (SSSS, od engl. *Staphylococcal scalded skin syndrome*) posljedica je infekcije sojevima *S.aureus* koji luče ekfolijativne toksine. Egzotoksin cijepa dezoglein-1 u površnim dijelovima epidermisa dovodeći do ljuštenja velikih površina kože. Zbog oljuštenih područja stvara se dojam opečene kože. Vlažna, sjajna i ogoljena područja podložna su sekundarnim infekcijama. Infekcija započinje u području pupka, nazofarinksa, inficirane rane ili konjunktive kao pustula koja prelazi u bulu ispunjenu žutim sadržajem. Ljuštenje kože prate simptomi poput upaljenih konjunktiva s gnojnim iscjetkom, perioralni eritem i radijarne brazde te pojava sitnih, punktiformnih papula. Diferencijalno dijagnostički važno je isključiti toksičnu epidermalnu nekrolizu i bulozni herpes simplex. Liječenje SSSS-a sastoji se od sistemne primjene cefalosporina ili klindamicina, antispetičnih kupki i obloga (4,11).



Slika 6 Sindrom stafilokoknog ljuštenja kože

(izvor <http://www.healthline24x7.com/files/SSSS%201.bmp>)

3.9.2 Gljivične infekcije

Gljivične infekcije novorođenačke dobi najčešće su uzrokovane *Candidom* kao površinske ili sistemske infekcije. Sistemne infekcije češće su kod prematurusa i nastaju kongenitalnom infekcijom ascedentnim putem. Površinske kandidijaze su oralna kandidijaza i pelenski dermatitis koji nastaju infekcijom tijekom poroda. Lezije u obliku eritematoznih deskvamiranih pustula javljaju se na jeziku, stražnjici i u području anusa. Liječenje je oralna primjena flukonazola kroz 7-10 dana.

Malassezia furfur pustulozna infekcija uzrokovana je kvascem *Malasseziom furfur* koji izaziva pojavu pustula na licu i vratu novorođenčeta. Dijagnoza se postavlja mikroskopiranjem sadržaja pustula. Liječi se 2% ketokonazolom u kremi (4,13).

3.9.3 Virusne infekcije

Virusne infekcije novorođenačke dobi najčešće su stečene od majki prilikom prolaska kroz porođajni kanal.

Infekcija novorođenčeta *Herpes simplex* virusom najčešće je stečena prolaskom kroz porođajni kanal. Simptomi infekcije javljaju se unutar mjesec dana od poroda u vidu kožnih manifestacija. Javlja se vezikulozni osip na koži, očima ili u usnoj šupljini. Ako se simptomi ne prepoznaju na vrijeme bolest može progredirati u diseminirani oblik koji zahvaća unutarnje organe i mozak te nalikuje neonatalnoj sepsi. Infekciju herpes virusom moguće je prevenirati carskim rezom ukoliko se majka zarazila šest tjedana prije termina poroda. HSV infekcija se liječi visokim dozama aciklovira. Diseminira infekcija uzrok je visoke smrtnosti.

Naonatalna *varicella* detektira se već pri porodu ili unutar nekoliko dana. Kožne manifestacije uključuju generalizirane vezikule i pustule koje pucaju i stvaraju krustu. Neonatalna *varicella* je potencijalno smrtonosna bolest te se u novorođenčadi čije su majke razvile primoinfekciju u perinatalnom periodu, s obzirom na nedostatak majčinih zaštitnih protutijela, primjenjuje *varicella-zoster* imunoglobulin.

Infekcija citomegalovirusom prenosi se vertikalno s majke na dijete. Javljaju se kožne promjene u obliku petehija, purpure, pustula i makulopapula. Visceralni simptomi uključuju hepatosplenomegaliju, mikrocefaliju, konvulzije i žuticu. Dijagnoza se postavlja na temelju detekcije virusa polimeraznom lančanom reakcijom u uzorcima urina, cerebrospinalnog likvora ili placente. Prognoza za dojenčad inficiranu CMV-om nije obećavajuća. Liječenje ganciklovirom ima izuzetno toksične nuspojave (4,13).

3.9.4 Parazitarne infekcije

Scabies je infekcija uzrokovana parazitom *Sarcoptes scabiei*. Novorođenački scabies razlikuje se od onog koji se javlja u odrasloj dobi. Javlja se velik broj lezija na vlasištu, vratu,

dlanovima i tabanima. Lezije su eritematozne bule i pustule. Liječenje je uspješno ukoliko se provodi 5% permethrin kremom (4,10,11).

3.10 POREMEĆAJI SUBKUTANOG TKIVA U NOVOROĐENČETA

Poremećaji potkožnog masnog tkiva karakteristični za novorođenačku dob uključuju subkutanu nekrozu masnog tkiva i *sclerema adiposum neonatorum*.

Subkutana nekroza masnog tkiva javlja se u prvom mjesecu života kao otvrdnuće kože u obliku eritematoznih čvorova ili plakova. Uzrok ove promjene nije poznat no rizik predstavlja *diabetes mellitus* majke, preeklampsija, trauma, infekcije i asfiksija. Novorođenačko masno tkiva razlikuje se od masnog tkiva odraslih zbog većeg udjela smeđih masnih stanica. Smeđe masne stanice brže sagorijevaju i na taj način omogućuju bolju regulaciju topline. U uvjetima hipotermije podložne su kristalizaciji što može biti uzrok ovog kožnog poremećaja. Lezije nastale zbog nekroze masnog tkiva tvrde su na dodir, pomične i sklone atrofiji i ulceracijama. Dijagnoza se postavlja ultrazvukom, CT, MR ili iglenom biopsijom u slučaju fluktuacije sadržaja. Diferencijalna dijagnoza uključuje *sclerema neonatorum*. Terapija najčešće nije potrebna jer lezije prolaze spontano.

Sclerema neonatorum je brzoprogresivno zategnuće i otvrdnuće potkožnog masnog tkiva koja se javlja u vrlo bolesne novorođenčadi u sklope hipotermije, sepse, metaboličke acidoze, kardiovaskularnih poremećaja i hipoksije. Klinička slika uključuje blijeda, voštana i tvrda područja kože. Lezije se nalaze na bedrima i u glutealnoj regiji ali mogu progredirati i na ostale dijelove tijela. Stopala, dlanovi i genitalije nisu zahvaćeni. Osim kožnih promjena nalazimo i fleksijske kontrakture i respiratornu insuficijenciju. Liječenje je simptomatsko a sastoji se od utopljivanja u inkubatoru i primjene infuzija. U preživjele djece *sclerema* ne ostavlja posljedice (1,14).

3.11 COLLODION BABY

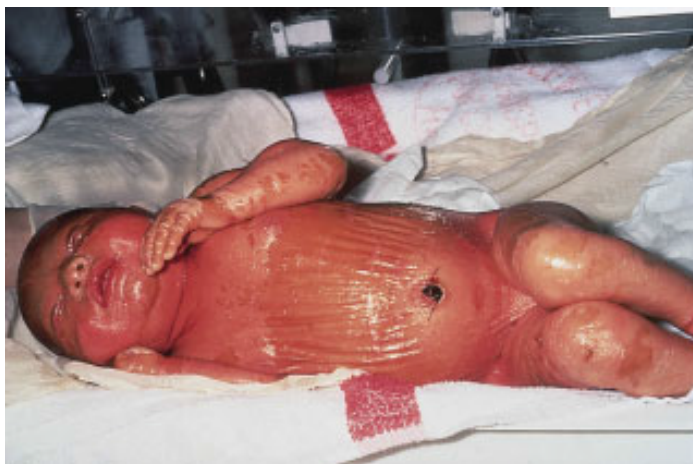Termin „collodion baby“ označava pojavu žutog, sjajnog i zategnutog sloja koji prekriva kožu prilikom rođenja. Ostali termini koji opisuju ovo stanje su „koža kao uronjena u vrući vosak“ i „plastična koža“ (1,15).

Iako je bolest prvi puta opisana još u 19. stoljeću tek u novije vrijeme otkriveno je da je bolest uzrokovana mutacijom transglutaminaze 1 i još šest različitih gena koje se nasljeđuju autosomno-recesivno. U kasnijem tijeku, djeca razvijaju ili ne-buloznu ihtioziformnu eritrodermu ili lamelarnu ihtiozu, a u 10% djece rođenih kao collodion baby kasnije ima klinički normalnu kožu.

Klinička slika prisutna je u trenutku rođenja. Dijete se rađa sa žutom, zategnutom opnom preko čitavog tijela. Prsti nalikuju kobasici što može uzrokovati ishemične promjene. Lice je napeto s izvnutim vjeđama i usnicama što daje dojam maske. Ostali fizikalni pregled novorođenčeta je uredan, a kretnje su minimalno ograničene. Membrana regredira tijekom prvog mjeseca života kada se zamijete obilježja lamelarne ihtioze ili ihtioziformne eritrodermije. U diferencijalnoj dijagnozi u obzir dolaze harlekinska ihtioza i restriktivna dermopatija.

Membrana dovodi do dehidracije i hipertermije što uzrokuje ozbiljne metaboličke poremećaje, bubrežno zatajenje i neurološke poremećaje. Zbog ljuštenja i pucanja membrane moguće je krvaranje u području fisura. Bakterijske infekcije kožnih erozija zahtijevaju antibiotsku terapiju jer u suprotnom mogu dovesti do sepse i letalnog ishoda. Dijagnoza bolesti postavlja se na temelju specifične kliničke slike a potvrđuje genetskom analizom.

Oboljela dojenčad iziskuje posebnu njegu kože emolijensima i zaštinim kremama. Koža je sklona infekcijama *Candidiom* i *Pseudomonasom*. Prognoza bolesti ovisi o tipu mutacije i kliničkoj slici, ali najčešće je potrebna cjeloživotna njega kože (15).



Slika 7 Collodion baby

(izvor: *Harper's Textbook of Pediatric Dermatology*)

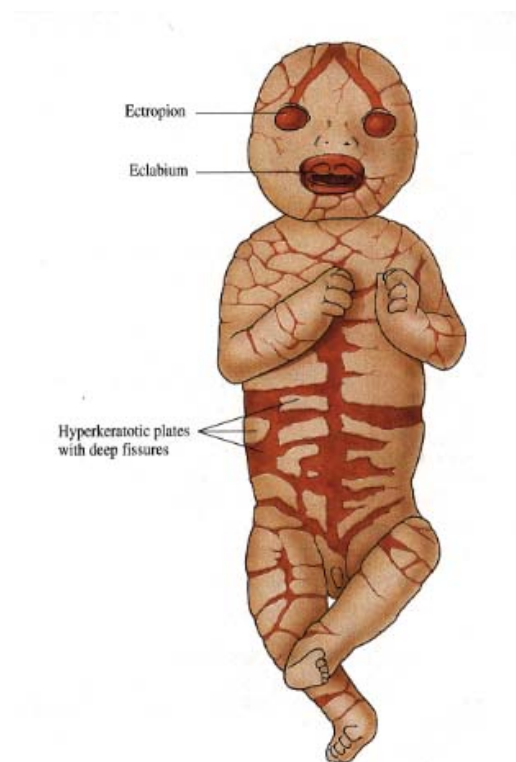
3.12 HARLEKINSKA IHTIOZA

Harlekinska ihtioza bolest je iz skupine nasljednih poremećaja keratinizacije. Simptomi bolesti prisutni su već pri rođenju a zajedničke karakteristike ovih nasljednih poremećaja su suhoća kože, hiperkeratoza i nastanak ljuski koje ne otpadaju (1,16).

Harlekinska ihtioza ili *ichthyosis congenita gravis* je autosomno-recesivna bolest. Poremećena je sinteza keratina zbog mutacije ABCA12 gena što rezultira poremećajem diferencijacije i deskvamacije keratinocita. Mrtve stanice kože se nakupljaju i daju dojam ljuski. Pogođena novorođenčad ima izuzetno tešku i dramatičnu kliničku sliku pri rođenju. Tijelo je prekriveno hiperkeratotičnim štitom od debelih, žutih i ljuskavih plakova. Plakovi pucaju i nastaju crvene fisure. Na licu je prisutan konjuktivalni eritem, ektropion vjeđe i usnica. Bolest prate major anomalije i nekroza ekstremiteta. Hiperkeratotični oklop onemogućuje disanje pa novorođenčad umire u prvim satima života a mali broj preživjelih podložan je infekcijama, poteškoćama u hranjenju i temperaturnim poremećajima.

Iako je najčešći ishod ove bolesti rana neonatalna smrt dio novorođenčadi ipak preživi i doživi adolescentnu dob. Liječenje je cjeloživotno i uključuje svakodnevne kupke i njegu

alfa-hidroksi kiselinama koje pospješuju ljuštenje kože i njezinu vlažnost. Retinoidi usprkos mnogim štetnim nuspojavama daju dobre rezultate u terapiji. Važno je prevenirati infekcije kandidom i pseudomonasom. NSAID se daju zbog bolova prilikom nastanka fisura i kontraktura. Od 2005. godine omogućena je prenatalna dijagnostika i probir za ovu grupu nasljednih poremećaja keratinizacije što nosiocima mutacija omogućuje izbor o reprodukciji (3,16).



Slika 8 Harlekinska ihtioza

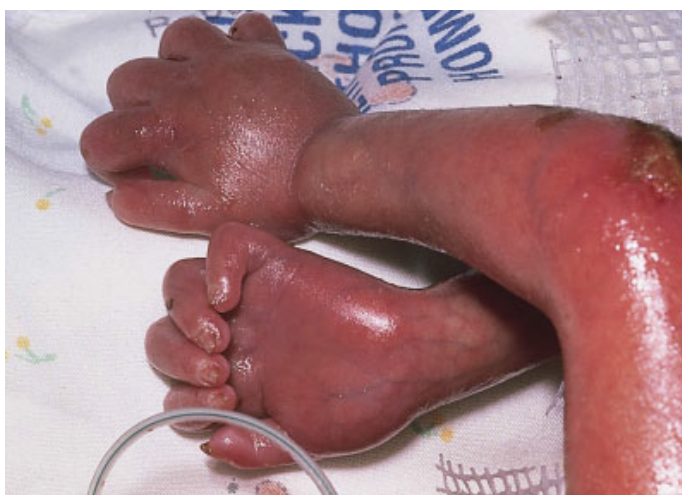(izvor <https://nicuangels.files.wordpress.com/2014/01/harlequin-ichthyosis-photo-3.jpg>)

3.13 RESTRIKTIVNA DERMOPATIJA

Restriktivna dermopatija je vrlo rijetka, letalna, autosomno-recesivno nasljedna bolest uzrokovana mutacijom gena za lamin A što remeti normalnu diferencijaciju kože u drugom tromjesečju trudnoće. Bolest je klinički obilježena čvrsto adheriranom kožom, a histološki se vide kolagen i elastin u snopovima paralelnim površini kože uz hiperkeratozu epidermisa.

Klinička slika identična je u svih dosad opisanih slučajeva. Prematurusi su rođeni između 30.-32. tjedna trudnoće sa čvrsto adheriranom kožom koja onemogućuje pokrete i disanje. Na licu se pojavljuje hipertelorizam, mikrognatija, maleni nos i poremećaji uške. Kontraktura zglobova javljaju se uz malformacije poput koštane displazije, mikrocefalije, kardiovaskularnih poremećaja i adrenalne hipoplazije.

Terapija je suportivna s ciljem olakšanja simptoma bolesti oboljele novorođenčadi. Analgezija smanjuje bolove zbog kontraktura a mehanička izmjena plinova i hidracija reguliraju metaboličke procese. Zbog ograničenih kretnji prsnog koša dolazi do respiratorne insuficijencije koja vodi letalnom ishodu u prvim satima života. Prenatalna dijagnostika omogućuje analizu gena uključenih u nastanak ove bolesti (17).



Slika 9 Restriktivna dermopatija s kontrakturom zglobova

(izvor Harper's Textbook of Pediatric Dermatology)

3.14. NOVOROĐENAČKI ERITEMSKI LUPUS

Eritemski lupus dječje dobi uključuje najmanje pet podvrsta od kojih je *lupus eritematosus neonatorum* karakterističan za novorođenačku dob. NLE (od engl. *neonatal lupus erythematosus*) je autoimuna bolest povezana sa stvaranjem antitijela anti-Ro/SSA, anti-La/SSB i anti-RNP. Ova protutijela majčina su podrijetla i vežu se za placentarni Fc receptor te prolaskom kroz placentu dovode do oštećenja fetusa. Novorođenče se rađa s kongenitalnim srčanim blokom, lupusnim dermatitisom ili sistemnim abnormalnostima.

Kožne manifestacije uključuju karakteristične prstenaste eritematozne ili edematozne lezije koje obično ne cijele ožiljkom. Predilekcijska mjesta su lice i tjeme a posebno periorbitalno područje dajući novorođenčetu izgled rakuna. S obzirom da neonatalni lupus nije autoimuna bolest djeteta već nastaje djelovanjem majčinih protutijela na fetus tijekom trudnoće, bolest spontano prolazi do prve godine života.

Kongenitalni srčani blok druga je najčešća manifestacija NLE. Normalni srčani ritam *in utero* u samo tjedan dana može progredirati u kompletni srčani blok. Prolazna trombocitopenija, neutropenija, leukopenija i aplastična anemija hematološke su manifestacije neonatalnog eritemskog lupusa. Hepatobilijarni poremećaji povezani s NLE uključuju kolestazu i konjugiranu hiperbilirubinemiju. Novorođenčad je sklona obolijevanju od hidrocefalusa i makrocefalije.

Dijagnoza se postavlja temeljem anamneze i seroloških pretraga na spomenuta autoantitijela u majke te kliničke slike i seroloških pretraga u djeteta. Terapija je suportivna uz praćenje sistemnih komplikacija i izbjegavanje sunca (18).

4. RASPRAVA

Kožne promjene u novorođenačkoj dobi se relativno česta pojava. Iako je većina ovih promjena dobroćudna i ne iziskuje liječenje, čest su razlog zabrinutosti u roditelja. Roditeljima je važno objasniti da je koža njihovog djeteta posebno osjetljiva u prvim mjesecima života i da iziskuje posebnu njegu. Važno ih je podučiti pravilnoj i redovitoj higijeni perianalnog područja kako bi se prevenirala oštećenja i infekcije kože. Pojedine kožne promjene moguće je prevenirati još za vrijeme trudnoće. Kongenitalne virusne infekcije osim što izazivaju promjene na koži, mogu uzrokovati i sistemske poremećaje te ugroziti život novorođenog djeteta pa se rizičnim majkama preporuča porod carskim rezom. Ijatrogene kožne ozljede nastaju neprimjerenim rukovanjem medicinskog osoblja za vrijeme poroda i nakon rođenja. Ovim promjenama najčešće su pogođeni prematurusi koji ovise o umjetnoj respiraciji, inkubatoru i parenteralnoj prehrani.

Rjeđu skupinu bolesti čine nasljedne bolesti. Uzrokovane su mutacijama gena koje uzrokuju *major* malformacije novorođenčeta. Kožne promjene u sklopu sindromskih bolesti izuzetno su dramatične i najčešće nespojive sa životom. Uzročna terapija za nasljedne bolesti još uvijek ne postoji no simptomatska donekle poboljšava kvalitetu života. Harlekinska ihtioza i „collodin baby“ zahtijevaju cjeloživotnu njegu kože emolijensima i zaštitnim kremama, prevenciju od gljivičnih i bakterijskih infekcija, analgetsku terapiju zbog kontraktura i najvažnije od svega, strpljivost i upornost čitave obitelji. U modernoj civilizaciji zdrava i njegovana koža predstavlja simbol ljepote te kao takva utječe na psihološki razvoj pojedinca.

Ožiljci od operacija, razvojne anomalije kože, suha i ljuskava koža, eritemi i ostale kožne promjene iteko utječu na psihološki razvoj djeteta. Upravo zato pravodobna dijagnoza i terapija kožnih promjena u novorođenačkoj dobi određuje razvoj djeteta u kasnijoj dobi.

5. ZAKLJUČCI

- Studije su pokazale da samo 4,3% novorođenčadi napušta rodilište bez prolaznih kožnih promjena.
- Zbog specifične građe, koža novorođenog djeteta osjetljiva je na utjecaj okoline i iziskuje posebnu njegu.
- Liječenje kožnih promjena novorođenačke dobi najčešće je simptomatsko jer većina promjena spontano prolazi.
- Točna dijagnoza neonatalnih eritrodermija nužna je za pravodobno prepoznavanje mogućih sistemnih komplikacija.
- Prepoznavanje rizičnih trudnica prevenira komplikacije kongenitalnih infekcija.
- Razvojne anomalije kože posljedica su poremećenog embrionalnog razvoja kože i lako se kirurški rekonstruiraju.
- Ijatrogene kožne promjene prolaznog su karaktera i lako ih je izbjeći adekvatnim i stručnim rukovanjem od strane medicinskog osoblja.
- Prenatalno genetsko testiranje omogućuje detekciju mutacije gena odgovornih za razvoj teških i letalnih bolesti koje se prezentiraju *major* malformacijama i kožnim promjenama.

6. SAŽETAK

Nakon rođenja, prijelaz iz vlažnog i sterilnog medija amnijske tekućine u suh medij bogat patogenima predstavlja izazov za kožu novorođenčeta. Nezreli epidermis je sklon transepidermalnom gubitku vode i povećanoj permeabilnosti što može dovesti do povećane apsorpcije toksičnih tvari. Glavni ciljevi novorođenačke njege kože su prevencija traumatskih oštećenja, poboljšanje zaštitne funkcije kože i njezina integriteta.

Brza dijagnostička obrada nužna je već kod pojave najmanje sumnje na infektivno oboljenje radi potencijalno fulminantnog tijeka novorođenačkih infekcija. Greške embrionalnog razvoja kože mogu dovesti do vrlo čestih razvojnih anomalija kože. Novorođenačka eritrodermija može biti simptom raznih kožnih bolesti, od onih dobroćudnih i prolaznih kožnih promjena do sistemnih poremećaja s potencijalno letalnim ishodom. Dijagnostika ovih skupina poremećaja uključuje laboratorijske, mikrobiološke i genetičke analize ali i invazivne metode poput biopsije kože. Nasljedne kožne bolesti poput collodion baby i eritrodermijske ihtioze neizlječive su i često završavaju letalno. Novorođenački eritemski lupus je pasivno stečen autoimuni poremećaj koji nastaje zbog transplacentarnog prijelaza majčinih antitijela te uzrokuje sistemske poremećaje u novorođenčeta.

Studije su pokazale da samo 4,3% novorođene djece izlazi iz rodilišta bez ikakvih kožnih promjena.

Ključne riječi: aplasia cutis congenita, genodermatoze, harlekinska ihtioza, neonatalna eritrodermija, neonatalni toksični eritem, novorođenačke infekcije, novorođenački eritemski lupus, pelenski osip, restriktivna dermopatija

7. SUMMARY

The transition from an aqueous and sterile atmosphere to a dry one rich in pathogens, represents a challenge to the skin of newborn baby. The immature epidermis is prone to transepidermal water loss and accidental transcutaneous resorption of toxic substances. The goals of basic skin care include reducing traumatic injury, protecting immature barrier function and promoting skin integrity.

Neonatal infections can take a fulminant course and rapid work-up is mandatory if there is even the slightest suspicion of an infection disease. Developmental abnormalities of the skin are relatively large group of conditions caused by errors in embryonic development. Neonatal erythroderma can be manifestation of various clinical syndromes, from benign transient skin condition to potentially fatal systemic disorders. Definitive identification of the underlying condition requires further laboratory, microbiological or genetic analyses and even more invasive methods such as skin biopsy. Inherited disorders such as collodion baby and erythrodermic ichthyosis can be fatal for newborn because there is no curative therapy. Neonatal lupus erythematosus is a passively acquired autoimmune disorder resulting from the transplacental passage of the maternal antibodies.

Only 4,3% of the newborns have no dermatological examination findings.

Keywords: aplasia cutis congenita, congenital infections, erythema toxicum neonatorum, genodermatoses, harlequin ichthyosis, napkin rash, neonatal erythroderma, neonatal lupus erythematosus, restrictive dermopathy

8. LITERATURA

1. Jasna Lipozenčić i sur. Dermatovenerologija, 3. izmijenjeno i nadopunjeno izdanje. Medicinska naklada Zagreb, 2008; str. 342-360.
2. Hoeger PH. Physiology of Neonatal Skin. U: Irvine A, Hoeger P and Yan A, ur. Harper's Textbook of Pediatric Dermatology, 3rd ed. Blackwell Publishing Ltd., 2011; p. 3.
3. Ott H, Hoeger PH. Erythroderma. U: Irvine A, Hoeger P and Yan A, ur. Harper's Textbook of Pediatric Dermatology, 3rd ed. Blackwell Publishing Ltd.; 2011; p. 11.
4. Hartwig NG, Oranje AP i sur. Acquired Neonatal Infections. U: Irvine A, Hoeger P and Yan A, ur. Harper's Textbook of Pediatric Dermatology, 3rd ed. Blackwell Publishing Ltd., 2011; p. 9.
5. Maalouf EF, Lopez WB. Iatrogenic Disorders of the Newborn. U: Irvine A, Hoeger P and Yan A, ur. Harper's Textbook of Pediatric Dermatology, 3rd ed. Blackwell Publishing Ltd., 2011; p. 17.
6. Stalder JF. Skin Care of the Newborn. U: Irvine A, Hoeger P and Yan A, ur. Harper's Textbook of Pediatric Dermatology, 3rd ed. Blackwell Publishing Ltd., 2011; p. 5.
7. Hamm H. Developmental Abnormalities. U: Irvine A, Hoeger P and Yan A, ur. Harper's Textbook of Pediatric Dermatology, 3rd ed. Blackwell Publishing Ltd., 2011; p. 10.
8. Boralevi F, Taieb A. Common Transient Neonatal Dermatoses. U: Irvine A, Hoeger P and Yan A, ur. Harper's Textbook of Pediatric Dermatology, 3rd ed. Blackwell Publishing Ltd., 2011; p. 6.
9. Qian G, Ji J, Wu J. Sudden Onset of Generalized Pustules in a Newborn. JAMA 2016;315(9):934–5.

10. Cleminson J, McGuire W. Topical emollient for prevention of infection in preterm infants: a systematic review. *Lancet* 2015;385(Suppl 1):S31.
11. Reginato FP, De Villa D, Cestari TF. Benign skin disease with pustules in the newborn. *An Bras Dermatol* 2016;91(2):124-34.
12. Cohen BA. Congenital Erosive and Vesicular Dermatitis. U: Irvine A, Hoeger P and Yan A, ur. *Harper's Textbook of Pediatric Dermatology*, 3rd ed. Blackwell Publishing Ltd., 2011; p. 16.
13. Hoeger PH. Cutaneous Manifestations of Congenital Infections. U: Irvine A, Hoeger P and Yan A, ur. *Harper's Textbook of Pediatric Dermatology*, 3rd ed. Blackwell Publishing Ltd., 2011; p. 8.
14. Bayliss SJ, Colven R. Disorders of Subcutaneous Tissue in the Newborn. U: Irvine A, Hoeger P and Yan A, ur. *Harper's Textbook of Pediatric Dermatology*, 3rd ed. Blackwell Publishing Ltd., 2011; p. 7.
15. Toole EA, Kelsell DP. Collodion Baby. U: Irvine A, Hoeger P and Yan A, ur. *Harper's Textbook of Pediatric Dermatology*, 3rd ed. Blackwell Publishing Ltd., 2011; p. 12.
16. Toole EA, Kelsell DP. Harlequin Ichthyosis. U: Irvine A, Hoeger P and Yan A, ur. *Harper's Textbook of Pediatric Dermatology*, 3rd ed. Blackwell Publishing Ltd., 2011; p. 13.
17. Paige DG. Restrictive Dermopathy. U: Irvine A, Hoeger P and Yan A, ur. *Harper's Textbook of Pediatric Dermatology*, 3rd ed. Blackwell Publishing Ltd., 2011; p. 15.
18. Brown SJ, Watson RM. Neonatal Lupus Erythematosus. U: Irvine A, Hoeger P and Yan A, ur. *Harper's Textbook of Pediatric Dermatology*, 3rd ed. Blackwell Publishing Ltd., 2011; p. 14.

9. ŽIVOTOPIS

Tea Keretić rođena je 5.5.1990. godine u Varaždinu. Osnovnu školu u Varaždinu upisuje 1997. godine a završava 2005. Iste godine upisuje Prvu gimnaziju u Varaždinu te po završetku srednjoškolskog školovanja 2009. upisuje Medicinski fakultet na Sveučilištu u Rijeci, smjer medicina.