

Juvenilni recidivirajući parotitis kod petogodišnjeg dječaka

Ovuka, Aleksandar; Rožmanić, Vojko; Šaina, Giordano

Source / Izvornik: **Paediatrica Croatica**, 2012, 56, 73 - 76

Journal article, Published version

Rad u časopisu, Objavljena verzija rada (izdavačev PDF)

Permanent link / Trajna poveznica: <https://um.nsk.hr/um:nbn:hr:184:145220>

Rights / Prava: [In copyright](#)/[Zaštićeno autorskim pravom.](#)

Download date / Datum preuzimanja: **2025-01-17**



Repository / Repozitorij:

[Repository of the University of Rijeka, Faculty of Medicine - FMRI Repository](#)



JUVENILNI RECIDIVIRAJUĆI PAROTITIS KOD PETOGODIŠNJEG DJEČAKA

ALEKSANDAR OVUKA¹, VOJKO ROŽMANIĆ², GIORDANO ŠAINA³

Juvenilni recidivirajući parotitis (JRP) iza zaušnjaka druga je po učestalosti upalna bolest parotidne žlijezde u djece nepoznate etiologije. Bolest se definira kao recidivirajući parotitis udružen s neopstruktivnim sijalektazijama zahvaćene žlijezde. JRP karakterizira dvije i više epizoda oteknuća parotide udružene s pojavom boli, crvenila i povišenjem tjelesne temperature, bez znakova supuracije. Nepoznate je etiologije i incidencije, a češće se javlja u dječaka. JRP je samolimitirajuća bolest benigna karaktera, a kod većine djece dolazi do rezolucije tegoba nakon puberteta.

Deskriptori: PAROTITIS - krv, dijagnoza, terapija lijekovima; DIJETE, PREDŠKOLSKO

UVOD

Juvenilni recidivirajući parotitis (JRP) definira se kao dvije i više epizoda parotitisa i udružen je s neopstruktivnim sijalektazijama zahvaćene žlijezde (1). Bolest se klinički prezentira oteklinom i/ili bolovima u području zahvaćene žlijezde uz povišenu tjelesnu temperaturu. Tegobe su obično unilateralne, a kad su zahvaćene obje žlijezde, jače su izražene na jednoj strani. Bolest je zasad nepoznate etiologije, obično se javlja u djece između druge i pete godine života, a oko 70% bolesnika čine dječaci (2). Histološki predomina nalaz neopstruktivne sijalektazije perifernih izvodnih kanalića zahvaćene parotide s periduktalnom limfocitnom infiltracijom (1). Postoji cijeli niz čimbenika koji mogu utjecati na pojavu bolesti poput anomalija izvodnog kanala zahvaćene parotidne žlijezde, virusnih i bakterijskih infekcija te podliježećih autoimunih bolesti poput Sjögrenovog sindro-

ma, sistemskog lupusa eritematodesa i Wegenerove granulomatoze (3, 4). Primarne humoralne imunodeficijencije poput selektivnog deficita imunoglobulina A i opće varijabilne imunodeficijencije te sekundarne imunodeficijencije (HIV) češće su udružene s pojavom recidivirajućeg parotitisa (4).

Od virusnih infekcija tipično parotitis može izazvati virus mumpsa, ali i virusi poput parainfluenza 1 i 3 virusa, influenza A, citomegalovirusa (CMV), Epstein-Barrova virusa (EBV), virusa HIV-a, enterovirusa i virusa limfatičnog korio-meningitisa. Od bakterijskih uzročnika najčešće se spominje oralna flora i *Staphylococcus aureus* kao najčešći uzročnici parotitisa. Juvenilni recidivirajući parotitis benigna je bolest koja traje nekoliko dana do dva tjedna, samolimitirajuće je prirode i obično prestaje nakon puberteta, ne ostavljajući trajne posljedice (7). Tijekom djetinjstva bolesnik može imati od dvije pa do dvadesetak ataka bolesti.

parotidne žlijezde uz pridruženu povišenu tjelesnu temperaturu. Svaki je put uvedena peroralna antimikrobna terapija amoksicilin-klavulonskom kiselinom. Tegobe su trajale oko pet do sedam dana i potom bi prošle. Rođen je na termin, iz uredne, kontrolirane trudnoće, prirodnim putem. Cijepljenje je u cijelosti provedeno prema kalendaru cijepljenja.

Kod dolaska je dječak bio bez tegoba, afebrilan i potpuno urednog fizičkog statusa. Obavljena je laboratorijska obrada, a nalazi krvne slike, biokemizma seruma, uključujući amilazu i lipazu, elektrolite, elektroforeze serumskih bjelančevina i urina bili su u granicama referentnih vrijednosti. Valja istaknuti nalaz imunoglobulina A od 0,1g/L (normala 0,4 do 2,4 g/L) uz normalne vrijednosti imunoglobulina M, imunoglobulina G, C3 i C4 komponente komplementa. Razina imunoglobulina A provjerena je iz drugog uzorka krvi i nalaz je bio identičan.

ANA screen test koji obuhvaća nalaz protutijela na ds DNA, nRMP/sm, SS-A, SS-B, Scl-70, Jo-1, histone, ribosomalne P- proteine i centrometre, te Waaler Rose i reuma faktor (RF) bili su negativni. Obavljen je ultrazvučni pregled obiju parotidnih regija koji je pokazao uvećanje lijeve parotidne žlijezde inhomogena prikaza, s hipoehogenim ovalnim arealima te nešto širim drenažnim kanalom koji u najširem dijelu iznosi do 2 mm. Oko lije-

PRIKAZ BOLESNIKA

Prikazujemo petogodišnjeg dječaka kojeg je nadležni liječnik uputio radi obrade ljevostranog ponavljajućeg parotitisa (slika 1). Heteroanamnestički se od dječakove majke saznaje da je dječak u posljednjih godinu dana u tri navrata imao pojavu otekline i bolova u području lijeve

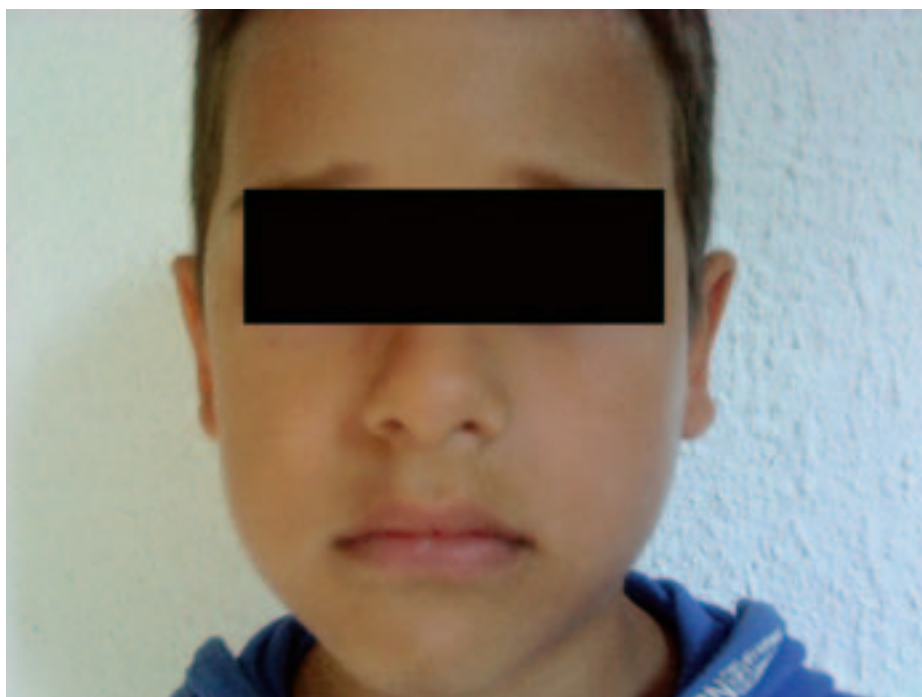¹ Djelatnost za pedijatriju, Opća bolnica Pula, Zatrebačka 34, 52000 Pula

² Klinika za dječje bolesti, KBC Rijeka, Istarska 43, 51000 Rijeka

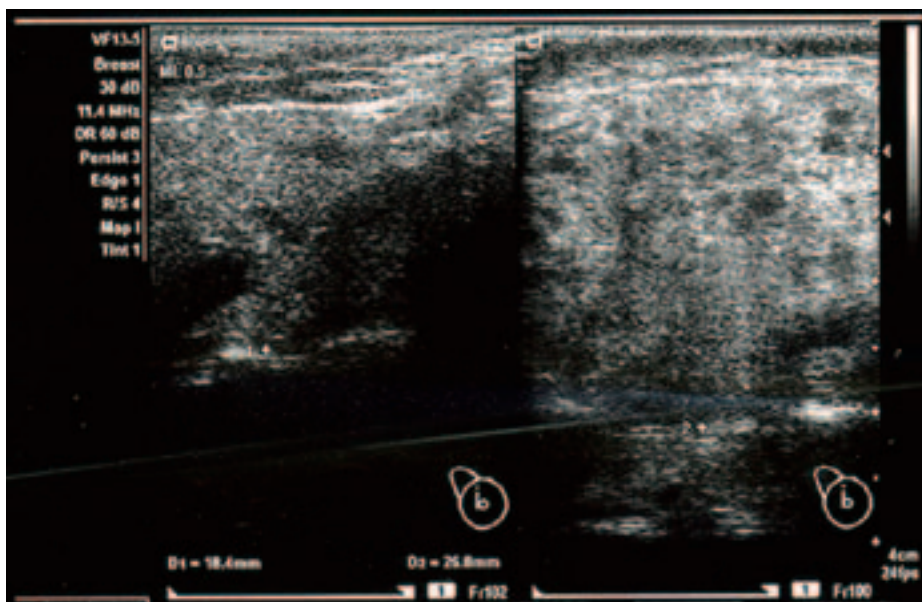
³ Klinička jedinica za dječju radiologiju pri kliničkom zavodu za radiologiju, KBC Rijeka, Istarska 43, 51000 Rijeka

Adresa za dopisivanje:

Prof. dr. sc. Vojko Rožmanić, Istarska 43, 51000 Rijeka, e-mail: vojko.rozmanic@medri.hr



Slika 1. Dječak s oteknućem lijeve parotidne žlijezde
Figure 1. A boy with swelling of the left parotid gland



Slika 2. Ultrazvučni prikaz parotidnih žlijezda. Uvećanje lijeve parotidne žlijezde koja je prožeta hipohogenim arealima, uz okolno uvećane reaktivne limfne čvorove.
Figure 2. Ultrasound of parotid gland. Left parotid gland is enlarged with hypoechoic areas and local enlargement of lymph nodes.

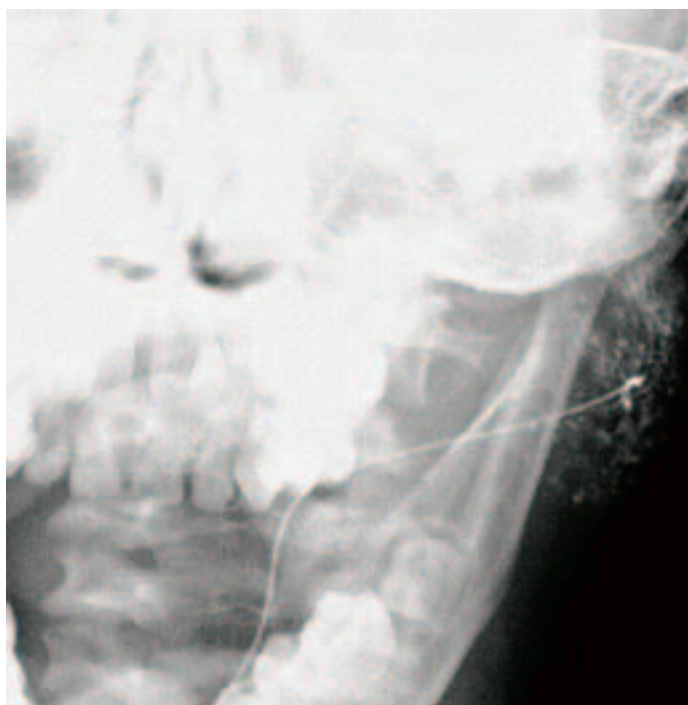
ve parotidne žlijezde vidjeli su se drenazni limfni čvorovi bez znakova kolikvacije (slika 2). Potom se kod dječaka učinila lijevostrana sijalografija koja je pokazala punktfiformne – globularne sijalektazije lijeve parotidne žlijezde, bez suženja i opstrukcije Stensonovog voda (slika 3). Naknadno je obavljena magnetska rezonancija (MR) vrata, parotidnih žlijezda uz MR sijalografiju.

MR nalaz je pokazao evidentne punktfiformno – mikronodularne sijalektazije lijeve parotidne žlijezde, dok je desno nalaz u potpunosti uredan. Glavni je vod obiju parotidnih žlijezda urednog prikaza bez znakova patoloških promjena (slike 4 i 5). Kod prvog dolaska dječak je liječen simptomatski i nije primao antimikrobnu terapiju. Dječak se posljednjih godinu dana kontrolira ambulantno i ukupno je u

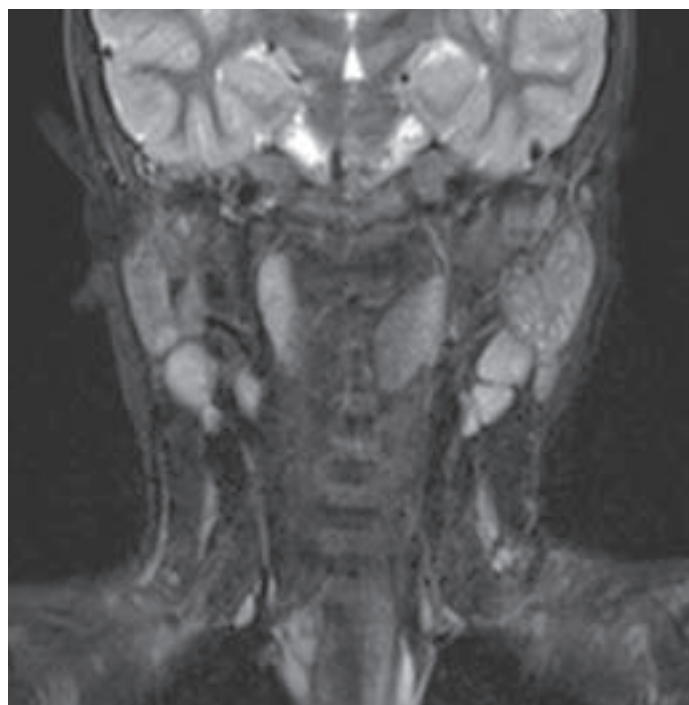
dvije godine imao šest ataka ljevostranog parotitisa. U dva je navrata dječak liječen simptomatski, a četiri je puta propisana peroralna antimikrobna terapija (amoksicilin+klavulonska kiselina), iako nije evidentirana supurativna upala.

RASPRAVA

Juvenilni recidivirajući parotitis (JRP) iza zaušnjaka druga je po učestalosti upalna bolest parotidne žlijezde u djece, nepoznate etiologije. Glavno je kliničko obilježje bolesti oteklina parotidne žlijezde. Diferencijalno-dijagnostički parotitis može biti uzrokovan infektivnim uzročnicima kao što su virus mumpsa, koji je najčešći razlog parotitisa. Bolest mogu uzrokovati parainfluenza 1 i 3 virus, influenza A, CMV, EBV, HIV, enterovirusi i limfatični koriomeningitis virus. Svakako valja istaknuti i bakterijske uzročnike, od kojih najznačajnije mjesto zauzima *Staphylococcus aureus*. Od diferencijalno-dijagnostičkog značenja pri evaluaciji unilateralnog parotitisa su opstrukcija i anomalije Stensonovog voda te sistemske bolesti poput Sjögrenovog sindroma, sistemskog lupusa eritematodesa (SLE) i Wegenerove granulomatoze (WG). Iako rijetke, u djece novotvorenine mogu biti uzrok uvećanja parotide. Najčešće benigne novotvorenine parotidne žlijezde u djece su pleomorfni adenom, hemangiom i limfangiom (5). Od zloćudnih novotvorenina parotidne žlijezde 80 do 90% čine mukoepidermoidni karcinom, adenoidni cistični karcinom i karcinom acinarnih stanica (6). Primarne i sekundarne imunodeficijencije poput selektivnog deficita Ig A, opće varijabilne imunodeficijencije te infekcije HIV-om mogu biti udružene s češćom pojavom recidivirajućeg parotitisa (7). U našeg bolesnika obradom je isključena primarna i sekundarna imunodeficijencija te sistemska bolest kao mogući uzrok recidivirajućeg parotitisa, iako su u dječaka izmjerene u dva navrata niske vrijednosti Ig A od 0,1 g/L. Selektivni se deficit IgA definira s razinom IgA manjom od 0,05 g/L uz normalne vrijednosti ostalih razreda imunoglobulina, tako da naš bolesnik, iako ima niže vrijednosti Ig A u serumu, ne udovoljava dijagnostičkim kriterijima selektivnog deficita Ig A. Ultrazvučni nalaz što je prikazao uvećanje zahvaćene žlijezde, koja je inhomogena prikaza s hipohogenim ovalnim arealima, te sijalografija koja je pokazala punk-



Slika 3. Sialografija lijeve parotidne žlijezde. Brojna punktiformna proširenja – sijalektazije.
Figure 3. Sialogram of the left parotid gland. Numerous punctate poolings of contrast medium – sialectasia.



Slika 4. Frontalni presjek na MR-u. Uvećanje lijeve parotidne žlijezde.
Figure 4. Frontal MR scan showing enlarged left parotid gland.

tiformne – globularne sijalektazije zahvaćene žlijezde u literaturi se opisuju kao promjene što se nalaze u bolesnika s JRP-om (8, 9). Kod dječaka smo učinili MR vrata, parotidnih žlijezda uz MR sialografiju koja je upućivala na u T2 mjerenoj slici nešto uvećanu parotidu s fokalnim povišenjem signala. MR lijeve parotide pokazuje evidentne punktiformno – mikronodularne sijalektazije uz uredan prikaz Stensonovog voda, kao što se navodi u radu Gadodia i sur. (10) MR u našeg bolesnika potvrdio je ultrazvučni i sialografski nalaz. Danas je za evaluaciju bolesnika s povećanjem parotidne žlijezde dostatan ultrazvuk, dok je MR sialografija indicirana za atipične i unilateralne oblike bolesti kad nas upućuje na to je li promjena akutne ili kronične naravi (10). Što se tiče bolesnikova liječenja, najviše se polemika vodi o tome treba li uvesti antimikrobnu terapiju ili ne treba. Neki autori zastupaju primjenu profilaktičkog antimikrobnog liječenja (1,

11), dok drugi ne preporučaju uvođenje antimikrobnog liječenja bez evidentirane supurativne upale (12). Naša je preporuka da se JRP liječi simptomatski protuupalnim i analgetskim lijekovima tipa nesterooidnih antireumatika (NSAID), a antimikrobno liječenje treba uvesti onda kad evidentiramo supurativnu upalu. Prognoza bolesti je izvrsna i u većine djece tegobe nestaju nakon puberteta.

Cilj ovog rada bio je prikazati bolesnika s juvenilnim recidivirajućim parotitisom te uputiti liječnika praktičara na najracionalniji dijagnostički i terapijski pristup navedenom problemu.

Autori izjavljuju da nisu bili u sukobu interesa.
Authors declare no conflict of interest.

LITERATURA

1. Chittr VV, Premchandra DJ. Recurrent parotitis. Arch Dis Child. 1997;77:359-65.
2. Leerdam CM, Martin HCO, Isaacs D. Recurrent parotitis in childhood. J Paediatr Child Health. 2005;41:631-4.
3. Cimaz R, Casadei A, Rose C et al. Primary Sjögren syndrome in the paediatric age: a multicentre survey. Eur J Pediatr. 2003;162:661-5.
4. Danda D, Mathew AJ, Mathew J. Wegener's granulomatosis-a rare presentation. Clin Rheumatol. 2008;27:273-5.
5. Luna MA, Batsakis JG, el-Nagar AK. Salivary gland tumors in children. Ann Otol Rhinol Laryngol. 1991;100:869.
6. Ellies M, Schaffranietz F, Arglebe C, Laskawi R. Tumors of the salivary glands in infants and adolescents. J Oral Maxillofac Surg. 2006;64:1049-58.
7. Fazekas T, Wiesbauer P, Schroth B, Pötschger U, Gardner H, Heitger A. Selective IgA deficiency in children with recurrent parotitis of childhood. The Pediatr Infect Dis J. 2005;24:461-2.
8. Nozaki H, Harasawa A, Hara H, Kohno A, Shigeta A. Ultrasonographic features of recurrent parotitis in childhood. Pediatr Radiol. 1994;24:98-100.
9. Nahlieli O, Shacham R, Shlesinger M, Eliav E. Juvenile recurrent parotitis a new method of diagnosis and treatment. Pediatrics. 2004;114:9-12.
10. Gadodia A, Seith A, Sharma R. MRI and MR sialography of juvenile recurrent parotitis. Pediatr Radiol. 2010;40:1405-10.
11. Lawson JO, Hobbs JR. Recurrent parotitis. Arch Dis Child. 1993;68:526-7.
12. Wilson WR, Eavey RD, Lang DW. Recurrent parotid during childhood. Clin Pediatr. 1980;19:235-6.

S u m m a r y

JUVENILE RECURRENT PAROTITIS IN A FIVE-YEAR-OLD BOY

A. Ovuka, V. Rožmanić, G. Šaina

Juvenile recurrent parotitis is after mumps the second most common inflammatory disease affecting parotid gland in children. It is defined as recurrent parotid gland inflammation associated with non-obstructive sialectasia. It is characterized by intermittent swelling of one or both parotid glands accompanied with pain, fever and redness. It is a condition of unknown origin, mostly affecting male gender. The disease is self-limiting with spontaneous resolution after puberty in the majority of affected children.

Descriptors: PAROTITIS-blood, diagnosis, drug therapy; CHILD, PRESCHOOL

Primljeno/Received: 21. 9. 2011.

Prihvaćeno/Accepted: 20. 1. 2012.