

# Udisanje krvi kao uzrok smrti kod kraniofacijalne traume

---

**Hoblaj, Stella**

**Master's thesis / Diplomski rad**

**2016**

*Degree Grantor / Ustanova koja je dodijelila akademski / stručni stupanj:* **University of Rijeka, Faculty of Medicine / Sveučilište u Rijeci, Medicinski fakultet**

*Permanent link / Trajna poveznica:* <https://um.nsk.hr/um:nbn:hr:184:831958>

*Rights / Prava:* [In copyright](#)/[Zaštićeno autorskim pravom.](#)

*Download date / Datum preuzimanja:* **2024-09-22**



*Repository / Repozitorij:*

[Repository of the University of Rijeka, Faculty of Medicine - FMRI Repository](#)



**SVEUČILIŠTE U RIJECI  
MEDICINSKI FAKULTET**

**INTEGRIRANI PREDDIPLOMSKI I DIPLOMSKI  
SVEUČILIŠNI STUDIJ MEDICINE**

**Stella Hobljaj**

**UDISANJE KRVI KAO UZROK SMRTI KOD KRANIOFACIJALNE TRAUME**

**Diplomski rad**

**Rijeka, 2016.**

**SVEUČILIŠTE U RIJECI  
MEDICINSKI FAKULTET**

**INTEGRIRANI PREDDIPLOMSKI I DIPLOMSKI  
SVEUČILIŠNI STUDIJ MEDICINE**

**Stella Hobljaj**

**UDISANJE KRVI KAO UZROK SMRTI KOD KRANIOFACIJALNE TRAUME**

**Diplomski rad**

**Rijeka, 2016.**

Mentor rada: Prof. dr. sc. Dražen Cuculić, dr. med.

Diplomski rad ocjenjen je dana \_\_\_\_\_ u/na \_\_\_\_\_

\_\_\_\_\_, pred povjerenstvom u sastavu:

1. \_\_\_\_\_

2. \_\_\_\_\_

3. \_\_\_\_\_

Rad sadrži 38 stranica, 7 slika, 0 tablica, 16 literaturnih navoda.

## Zahvala

*Zahvaljujem svom mentoru prof. dr. sc. Draženu Cuculiću na stručnom vodstvu, uloženom vremenu i trudu. Također zahvaljujem roditeljima, sestri i Šatrak Mišelu na podršci koju su mi pružali u dobrim i lošim trenucima.*

*Per aspera ad astra.*

# SADRŽAJ

1.	UVOD .....	1
1.1.	Asfiksija.....	1
1.1.1.	Znaci asfiksije .....	2
1.1.2.	Pozicijska asfiksija .....	5
1.1.3.	Aspiracija (udisanje) krvi .....	5
1.1.4.	Vitalne (zaživotne) reakcije .....	5
1.2.	Kraniocerebralne ozljede .....	7
1.2.1.	Nagnječenje mozga .....	8
1.2.2.	Kompresija mozga.....	8
1.2.3.	Moždani edem .....	9
1.2.4.	Epiduralno krvarenje .....	9
1.2.5.	Subduralno krvarenje .....	10
1.2.6.	Subarahnoidalno krvarenje.....	11
1.3.	Prijelom baze lubanje .....	12
1.4.	Ozljede maksilofacijalnog područja .....	13
1.4.1.	Prijelom nosnih kostiju.....	14
1.4.2.	Prijelom gornje čeljusti .....	14
1.4.3.	Prijelom donje čeljusti.....	16
1.4.4.	Ozljeda zuba.....	16
1.4.5.	Ozljede mekih česti lica .....	17
2.	SVRHA RADA .....	19
3.	ISPITANICI I POSTUPCI.....	20
4.	REZULTATI.....	21
4.1.	Rezultati prema spolu .....	21
4.2.	Rezultati prema načinu smrti .....	22
4.3.	Rezultati prema alkoholiziranosti.....	23
4.4.	Rezultati prema patoanatomskim dijagnozama .....	25

4.4.1.	Intrakranijalne ozljede.....	25
4.4.2.	Kraniofacijalni prijelomi.....	26
4.4.3.	Prijelom zuba.....	27
4.4.4.	Ozljede mekih česti lica .....	27
5.	RASPRAVA.....	28
6.	ZAKLJUČCI .....	32
7.	SAŽETAK.....	34
8.	SUMMARY .....	35
9.	LITERATURA.....	36
10.	ŽIVOTOPIS .....	38

# 1. UVOD

## 1.1. Asfiksija

Asfiksija u medicini podrazumijeva patofiziološke procese i stanja nastale zbog različitih uzroka koji dovode do poremećaja funkcije disanja. Asfiksija je vrlo čest poremećaj koji nastaje iz nasilnog te nenasilnog (prirodnog) uzroka. Utvrđivanje smrti kod nasilne asfiksije nerijetko je u praksi iznimno teško. Naziv asfikične ozljede nije točan, jer u prijevodu s grčkog znači prestanak kucanja bila, te bi u terminima medicinske terminologije ispravnije bilo koristiti naziv hipoksija za smanjenu opskrbu tkiva kisikom i anoksija za potpuni prestanak opskrbe tkiva kisikom. U sudskomedicinskoj teoriji ne postoji sistematizacija oštećenja zdravlja koje se označava kao asfiksija, dok neki autori ne razlikuju nasilne i nenasilne asfiksije. Asfiksije možemo klasificirati u četiri grupe: 1. anoksična anoksija (nedostatak kisika u zraku, mehanička asfiksija, bolesti dišnih puteva i pluća, plućni edemi), 2. poremećaj cirkulacije (šok, zatajivanje srca), 3. anemična anoksija (poremećaj prijenosa kisika) i 4. histotoksična anoksija (otrovanja, uremija, hipoglikemija).

Kod nas se koristi podjela asfiksija na mehaničke, fizikalne i kemijske (otrovanja), te je riječ o oštećenju zdravlja nastalo isključivo nasilnim putem (ozljede). Kada se misli na nasilnu asfiksiju u užem smislu, govori se o mehaničkoj asfiksiji.

Zapreke u disanju kod mehaničke asfiksije mogu nastati kao posljedica:

1. začepjenja dišnih puteva

Začepljenje nosa i usta je mehaničko začepljenje vanjskih dišnih puteva nekim predmetom sa ili bez vidljivih tragova.

Začepljenje ždrijela i grkljana te začepljenje dušnika i dušnica nastaje zatvaranjem odgovarajućih dišnih puteva stranim tijelom.



## 2. stezanja vrata i pritisak na prsni koš

Gušenje je oblik mehaničke asfiksije koji je posljedica stezanja vrata šakama.

Davljenje je oblik mehaničke asfiksije koji je posljedica stezanja vrata ligaturom. Garrotting je naziv koji se odnosi i na španjolsku metodu egzekucije. U Indiji se koristi tehnika pritiska fleksibilnog štapa ili „lathi“ s prednje strane vrata.

Vješanje je oblik mehaničke asfiksije koji je posljedica stezanja vrata omčom uz pomoć težine vlastitog tijela.

Pritisak na prsni koš je oblik mehaničke asfiksije kada postoji pritisak na prsni koš koji onemogućava normalnu respiratornu pomičnost. (1,2,3,16)

### **1.1.1. Znaci asfiksije**

Tradicionalno, nalaz na obdukciji opisuje pet općih znakova asfiksije:

- Točkasta krvarenja
- Cijanoza
- Edem
- Tekuća krv
- Proširenje desnog srca

Pri obdukciji mehaničke asfiksije se može naći barem neki od navedenih znakova, no nerijetko se ne nalazi ni jedan. Ni jedan od tih znakova nije specifičan za asfiksiju, već ih je moguće naći i u nekim drugim bolestima, kao na primjer kod kongestivnog srčanog zatajenja. Povišen intravaskularni tlak u krvnim žilama glave i vrata objašnjava prva tri znaka, dok se proširenje desnog srca i tekuća krv mogu smatrati irelevantnom za pripisivanje smrti asfiksiji.

Petehijalna (točkasta) krvarenja su sitna točkasta krvarenja u koži, bjeloočnici ili spojnicama te u pleuri i perikardu. Petehijalna krvarenja su nepouzdana pokazatelj asfiksije. Ono je rezultat

proširenja vena, obično kao rezultat mehaničke opstrukcije povratka venske krvi u srce ili u prsnom košu od pokušaja da udahne usprkos opstruiranim dišnim putovima. Najveći značaj imaju petehije na licu i očima, jer mnogo sitnih točkastih krvarenja na kapku, konjunktivi, bjeloočnici i koži lica zahtijeva hitno objašnjenje, osim ako je tijelo bilo okrenuto licem prema dolje ili glavom prema dolje. Točkasta krvarenja mogu nastati i postmortalno na mjestima izražene hipostaze, vješanje (noge) i mjesta dobro izraženih mrtvačkih pjega (vibices ili hipostatska purpura).

Edem je rezultat transudacije kroz kapilare i venule i povezan je s kongestijom, koja je rezultat venske opstrukcije i još je nespecifičnija od petehijalnog krvarenja.

Cijanoza gotovo uvijek slijedi kongestiju lica, jer venska krv nakon perfuzije glave i vrata sadrži više deoksigeniranog hemoglobina, te se vraća zaustavlja i postaje plavija kako se krv nakuplja. Kad su dišni putevi blokirani, smanjena oksigenacija krvi u plućima dovodi do smanjene koncentracije kisika u arterijskoj krvi. Rezultat toga je tamnjenje svih organa i tkiva i daljnje naglašavanje cijanoze lica.

Kongestija komora desne strane srca i velikih vena je nespecifičan obdukcijski nalaz, te beskoristan kao marker asfiktičnih procesa. Bilo koji tip kongestivne smrti, uključujući primarno zatajenje srca kod mnogih bolesti, dovodi do terminalnog povećanja desne klijetke i atrija u sklopu generaliziranog porasta venskog i intrakardijalnog tlaka. Opis tekuće krvi, koja je vidljiva pri obdukciji asfiktičnih smrti, dio je forenzičke mitologije i lako je objašnjiva i posljedica je jakih fibrinolitičkih procesa nepoznata uzroka. Postmortalno zgrušavanje krvi u srcu i venskom sustavu je irelevantno u dijagnozi asfiksije.

Histološki nalaz nije specifičan za asfiksiju. Smrt stanica, posebice u neuronima ili miocitima, zbog ishemijskog/hipoksičnog oštećenja ima najveći fokus u istraživanjima, ali u sudskomedicinskom smislu je važna duljina trajanja hipoksije, jer da bi se te promjene mogle

otkriti potrebne su minute ili čak sati. U obdukcijском materijalu postmortalne i agonalne promjene ometaju prepoznavanje suptilnih ranih znakova hipoksičnog oštećenja. Za histološke promjene na plućima i kemijske markere u krvi ili staklovini (hipoksantin) se pretpostavljalo da upućuju na generaliziranu hipoksiju, no ta tehnika nije urodila plodom.

U vrjednovanju općih znakova asfiksije važnu ulogu imaju okolnosti u kojima je došlo do smrtnog ishoda. Siguran dokaz nasilne asfiksije je utvrđivanje uzroka poremećaja disanja. Kod mehaničke asfiksije to je lokalni nalaz na licu, vratu, prsnoj koži i plućima.

Asfiktični mehanizam neće dovesti do trenutačne smrti. Nastup smrti kod mehaničke asfiksije traje različito dugo i ovisi o svakom pojedinom slučaju. Kod potpunog prekida moždane cirkulacije (strangulacija) smrt nastupa najbrže, dok kod udisanja krvi, želučanog sadržaja ili plodove vode, ovisno o okolnostima, smrt nastupa mnogo sporije. Pri potpunom prekidu cirkulacije do poremećaja funkcije stanica moždane kore dolazi za 8-15 sekundi, a bazalnih ganglija za 25-30 sekundi. Ovdje je riječ o reverzibilnim procesima. Za razliku od ireverzibilnih procesa, kada kod potpunog prekida cirkulacije moždana smrt nastupa za 5-7 minuta, a dekortikacija (apalijski sindrom) za 3 minute. (1,2,3,16)

### **1.1.2. Pozicijska asfiksija**

Pozicijska asfiksija predstavlja novi entitet asfiktične smrti. Radi se o vrsti smrti, kada je zbog određenog položaja tijela tijekom duljeg vremena kompromitirano disanje. To se događa u slučajevima kada se gornji dio tijela nalazi u položaju prema dolje te kada je vrat jako savijen. Za postavljanje ove dijagnoze potrebno je zadovoljiti dva kriterija. Prvo, položaj tijela mora biti takav, da je otežano disanje zbog nastalih anatomskih odnosa, i, drugo, pomicanje tijela iz ovakvog položaja je iz nekog razloga onemogućeno (djelovanje alkohola, lijekova, droge). U praksi je pozicijsku asfiksiju lako previdjeti (teške kronične bolesti, posebno kardiovaskularne), te također postoji opasnost od nekritičkog postavljanja dijagnoze.(3,16)

### **1.1.3. Aspiracija (udisanje) krvi**

Krv može u intrapulmonalne dišne putove doći ne samo anterogradno, kao što su ozljede koje uključuju prijelom baze lubanje sa otvaranjem u nazo- ili orofarinks, već i retrogradno, polazeći iz ozljeda ispod bronhalnog stabla u plućnom parenhimu. Zbog toga u slučajevima nagnječenja, razdora ili destrukcije plućnog tkiva krv iz plućnog parenhima izlazi u alveole i bronhiole. Količina krvi aspirirana na retrogradni način je minimalna i lokalizirana je u neposrednoj blizini oštećenja, za razliku od količine krvi aspirirane na anterogradni način. Dijagnoza udisanja krvi se postavlja na temelju makroskopske prisutnosti crvenih, zaobljenih područja sa slučajnom distribucijom, bilo na površini pluća ili na reznim površinama, te se ta dijagnoza potvrđuje mikroskopskim nalazom alveola i bronhiola punih krvi. (1,14,15)

### **1.1.4. Vitalne (zaživotne) reakcije**

Vitalne reakcije imaju velik značaj u sudskomedicinskom vještačenju, jer se na temelju njih može zaključiti da li je neka ozljeda nanesena za života, postmortalno ili agonalno. Vitalne reakcije su reakcije koje se odvijaju za vrijeme života. Mogu biti apsolutne i relativne.

Apsolutne vitalne reakcije su: iskrvarenje (mrtva osoba ne može iskrvariti zbog toga što nema cirkulacije, jer je srce prestalo kucati), sve vrste embolija (masna embolija, tromboembolija, zračna embolija, embolija plodovom vodom se ne može pojaviti u lešu jer nema cirkulacije zbog prestanka rada srca), tromboza, aspiracija (udisanje krvi, želučanog sadržaja, plodove vode), degluticija (gutanje zraka, vode, hrane prestaje nastupom smrti) i upala (upala je također uvjetovana postojanjem cirkulacije, te se ne viđa u postmortalnih ozljeda). Tijekom obdukcije prve promjene koje se moraju zabilježiti su apsolutne vitalne reakcije, jer će se jedino na osnovi njih moći sa sigurnošću reći da li je nađena ozljeda nastala za vrijeme života ili nakon smrti.

Relativne vitalne reakcije su: krvni izljev (istjecanje krvi u tjelesne šupljine ili izvan tijela može nastati za vrijeme života i poslije smrti; poslije smrti kada je krv još u tekućem stanju, a nanese se ozljeda), krvni podljev (prožimanje tkiva krvlju, može nastati i poslije smrti; ukoliko dođe do promjene boje krvnog podljeva, tada je to apsolutni znak da je ozljeda nanescena za vrijeme života), ekzorijacija (može nastati i poslije smrti, ukoliko je koža prekrivena krastom ili se nađu upalne promjene, to je apsolutni dokaz da su ozljede nastale za vrijeme života), kontuzija, povlačenje tkiva (povlačenje tkiva i mišića, na primjer u slučajevima reznih rana u pravcu pružanja elastičnih i mišićnih vlakana). Relativne vitalne reakcije nisu uvijek siguran dokaz da je ozljeda nastala za vrijeme života, te i njih treba tražiti u slučajevima kada postoje ozljede na lešu. Najsigurniji rezultati se dobivaju kada se makroskopski uočene vitalne reakcije mikroskopski provjere. Mikroskopska dijagnoza je najbolji put za siguran zaključak o postojanju vitalnih reakcija na ozlijeđenom mjestu i zbog ozljede. (1,2,3)

## 1.2. Kraniocerebralne ozljede

Pod nazivom kraniocerebralne ozljede se smatraju sve one ozljede koje su nastale izravnim ili neizravnim djelovanjem sile, gdje je došlo do narušavanja morfološkog ili fiziološkog integriteta mekih česti i koštanog sustava glave i/ili mozga. Postoje različite klasifikacije kraniocerebralnih ozljeda ali ni jedna u potpunosti ne obuhvaća sva oštećenja. Kada govorimo o kraniocerebralnim ozljedama u širem smislu opisujemo sve mehaničke ozljede svih dijelova glave. Dok u užem smislu govorimo o prijelomima svoda i baze lubanje, krvarenjima u lubanjsku šupljinu i ozljedama mozga.

S obzirom na kliničku sliku razlikujemo:

- otvorene
- zatvorene kraniocerebralne ozljede.

Kod otvorenih kraniocerebralnih ozljeda postoji razdor kože, te može i ne mora biti prisutna ozljeda dubljih dijelova. S obzirom na integritet tvrde moždane ovojnice razlikujemo :

- penetrantne i
- nepenetrantne ozljede.

Nepenetrantne kraniocerebralne ozljede su one ozljede kod kojih je tvrda moždana ovojnica (dura mater) intaktna, a ozlijeđene su meke česti i kosti lubanje.

Penetrantne kraniocerebralne ozljede su ozljede kod kojih postoji razdor dure mater te uz lom kostiju lubanje postoji i konkvasacija moždanog tkiva.

Zatvorene kraniocerebralne ozljede su ozljede kod kojih ne postoji prekid kontinuiteta kože i dubljih struktura. One su posljedica udarca tupim predmetom te naglih trzaja ili rotacija glave.

Klasifikacija zatvorenih kraniocerebralnih ozljeda:

- Potres mozga (commotio cerebri)

- Nagnječenje mozga (contusio cerebri)
- Kompresija mozga (compressio cerebri)
- Lomovi kostiju lubanje:
  - Lom kosti svoda lubanje (kalvarija)
  - Lom kosti baze lubanje
  - Pravocrtni (linearni) lom
  - Zvezdoliki lom
  - Komadni (kominucijski) lom sa ili bez otkinuća (3,5)

### **1.2.1. Nagnječenje mozga**

Kontuzija mozga se pojavljuje kada postoji nagnječenje mozga, a kosti lubanje mogu i ne moraju biti slomljene. Korteks zadržava svoj oblik ali je povrijeđen i natečen. Kod uobičajenog tipa kortikalne kontuzije, vidljive kod zatvorenih kraniocerebralnih ozljeda, korteks je od krvarenja plav ili crven. Ako je osoba preživjela određeni vremenski period, može doći do promjena boje korteksa povezanih s infarktom. Krvarenje može biti difuzno ili točkasto i često je purpurno crveno kad je ograničeno na korteks. Ukoliko se širi u bijelu tvar sviježe lezije su žarko crvene boje. Lezija je često klinastog oblika, s bazom na površini te se sužava u dubinu. (1)

### **1.2.2. Kompresija mozga**

Kompresija mozga je naziv za sva stanja koja uzrokuju pritisak na mozak, a posljedica su intakranijalnog krvarenja, frakture lubanje s depresijom koštanog fragmenta, moždanog edema. Kod frakture lubanje s depresijom koštanog fragmenta, koštani fragment uzrokuje kompresiju, te se moždani edem razvija kao posljedica težeg lokalnog oštećenja tkiva. Kada je hematoma uzrok kompresije mozga, a on je posljedica puknuća krvne žile, najčešće u moždanim ovojnica, uzrok može biti laka ozljeda mozga, bez težeg oštećenja moždanog tkiva. (1)

### **1.2.3. Moždani edem**

Moždani edem može biti lokalni fenomen oko bilo koje lezije, bilo da se radi o ozljedi, laceraciji, tumoru ili infarktu. Povećava se količina tekućine u mozgu, te se njegova težina poveća za najmanje 100 grama, posebice u bijeloj tvari. Obdukcijske značajke cerebralnog edema su lako prepoznatljive. Nakon uklanjanja kalvarije, dura mater je rastegnuta i napeta, a mozak se ispupčuje kroz prvi rez na membrani. Girusi su blijedi i spljošteni, a sulkusi ispunjeni, što daje normalno valovitoj cerebralnoj površini glatkoću. Površina reza je blijeda, a komore su reducirane u proreze zbog oticanja okolne bijele tvari. Moždani edem može biti jedina intrakranijalna abnormalnost koja se nađe na obdukciji nakon znatne ozljede glave.

Osim mehaničkog oštećenja, moždani edem može biti uzrokovan ili pogoršan hipoksijom. Mnoge ozljede glave mogu biti povezane s oštećenjem drugih dijelova tijela, primjerice prsnog koša. Kada je dišni put kompromitiran u osoba bez svijesti hipoksija može biti značajan element u razvoju moždanog edema. Moždani edem, bilo traumatski ili hipoksični, može se razvijati iznenadujućom brzinom. Makroskopski, oticanje mozga se može vidjeti na obdukciji i u slučajevima kad je interval između traume ili hipoksije i smrti bio manji od jednog sata. (1)

### **1.2.4. Epiduralno krvarenje**

Epiduralno krvarenje se također naziva i krvarenje izvan tvrde moždane ovojnice ili „ekstraduralno krvarenje“. Obuhvaća krvarenje između unutarnje površine lubanje i tvrde moždane ovojnice. Riječ je o arterijskom krvarenju koje je uvijek traumatske etiologije. Oko 85% krvarenja je povezano sa frakturom lubanje.

Epiduralno krvarenje se najčešće pojavljuje jednostrano u parijetotemporalnom području, gdje dolazi do ruptуре srednje grane meningealne arterije, a potonja je presječena linijom loma. Stražnja grana je zahvaćena kod traume koja se pruža njenim tokom grananja, dijagonalno



unatrag preko skvamoznog dijela temporalne kosti na bočnu stjenku lubanje. Na poslijetku prednja grana je rijetko izvor krvarenja. Dijagnostika krvarenja izvan tvrde moždane ovojnice nije uvijek laka i jednostavna, a to je često prisutno kod atipičnih lokalizacija, kao što su čeono i zatiljno područje. Na obdukciji je lezija očita, kad odstranimo kalvariju, jer većina hematoma leži u temporalnom ili parijetalnom području. Površina mozga je izravnana ili na neki drugi način iskrivljena ako je hematom značajan i koji posljedično dovodi do povišenja intrakranijalnog tlaka. Kod značajnog krvarenja doći će do i lateralnog pomaka središnje linije mozga. (1,3)

### **1.2.5. Subduralno krvarenje**

Krvarenje unutar tvrde moždane ovojnice je karakterizirano nakupljanjem krvi između tvrde i meke moždane ovojnice. Za razliku od ekstraduralnog krvarenja, prijelom lubanje ne igra nikakvu ulogu u patogenezi krvarenja, jer ono nastaje nakon pucanja mostnih vena koje povezuju venski sustav mozga s velikim sinusima unutar dure. Subduralno krvarenje nastaje zbog micanja mozga pri čemu dolazi do kidanja mostnih vena. Vrlo rijetko je moguće identificirati mjesto krvarenja, ali najčešće subduralno krvarenje nastaje iznad lateralne površine moždane hemisfere, visoko gore u parasagitalnom području. Karakterističan mehanizam nastanka krvarenja je akceleracijsko-deceleracijski, gdje gotovo uvijek postoji rotacijska komponenta i to u trenutku kada se glava nalazi u pokretu. Subduralno krvarenje se može pojaviti u bilo kojoj dobi, ali u pravilu se pojavljuje kod vrlo male djece i starijih osoba. Obdukcijski, svježe subduralno krvarenje je tamnocrvene boje i sjajno, te nakon nekoliko dana počinje dobivati boju hemosiderina. Mikroskopski, hemosiderin je moguće identificirati pomoću Berlinskog modrila. Starije subduralno krvarenje može biti okruženo želatinoznom membranom, koja u nekim slučajevima može biti stvrdnuta u kapsulu čvrstu kao guma. Takve stare nakupine subduralnog krvarenja se često mogu naći u starijih osoba, kod kojih zbog atrofije mozga, ima dovoljno mjesta

za formiranje hematoma bez očitih kliničkih znakova. Kronični subduralni hematomi su čest nalaz kod osoba sklonih padanju, kao na primjer alkoholičari. (1,2,3)

### **1.2.6. Subarahnoidalno krvarenje**

Subarahnoidalno krvarenje najčešće je uzrokovano traumom koja dovodi do oštećenja subarahnoidalnih arterija i vena na površini mozga između dvije meke moždane ovojnice, i to paučinaste (arachnoidea mater) i nježne ovojnice (pia mater). Kada postoji oštećenje moždane kore, biti će prisutan neki stupanj subarahnoidalnog krvarenja, što znači da su sve penetrantne ozljede mozga, te mnoge ozljede tupotvrdim predmetom koje izazivaju ekstraduralno ili subduralno krvarenje, povezane s subarahnoidalnim krvarenjem. Subarahnoidalno krvarenje se može pojaviti kao izolirana lezija kada ne postoji ozljeda moždane kore, nema ozljede vrata, nema duboke ozljede mozga ni drugih membranskih krvarenja. Otežavajući problem sa subarahnoidalnim krvarenjem je da se često javlja kao posljedica bolesti, posebice ruptura vaskularnih malformacija.

Pojava subarahnoidalnog krvarenja uzrokovano traumom varira ovisno o prirodi i opsegu ozljede. Kada je subarahnoidalno krvarenje sekundarno laceraciji ili opsežnoj ozljedi kore mozga, tada lokalizacija i težina ovise o primarnoj ozljedi. Krv se u subarahnoidalnom prostoru miješa sa cerebrospinalnim likvorom, što ju razrjeđuje, te otežava zgrušavanje i omogućava mobilnost.

Kod ozljeda glave, vjerojatnije je da će smrt biti rezultat popratnih ozljeda moždane tvari, nego umjerene količine krvi u subarahnoidalnom prostoru. Smrt može nastupiti iznimno brzo kod profuznog krvarenja u subarahnoidalni prostor. Mehanizam nastanka nije jasan, ali se čini da je ograničen na slučajeve gdje je moždano deblo naglo izloženo velikim količinama krvi, koja okružuje moždano deblo u stražnjoj lubanjskoj jami, obično iz puknute aneurizme ili iskidane bazilarne ili vertebralne arterije. (1,2,3)

### **1.3. Prijelom baze lubanje**

Prijelom baze lubanje uključuje prijelom temporalne, okcipitalne, sfenoidalne i etmoidalne kosti. Prijelom baze lubanje nastaje prilikom pada ili udara glave o tvrdu podlogu. Uzimajući u obzir mjesto djelovanja sile i smjer širenja razlikujemo longitudinalne i transverzalne prijelome baze lubanje. Kod pada i udara zatiljnim dijelom glave longitudinalni prijelom može završiti uz foramen magnum ili ispod piramide. Transverzalni prijelomi nastaju samo na jednoj strani, i to na strani djelovanja sile. Prstenasti prijelom baze lubanje je prijelom ovalnog ili okruglog oblika u stražnjoj lubanjskoj jami te uvijek okružuje foramen magnum. On nastaje kada sila velike snage djeluje trenutačno na okcipitalni dio glave ili u predio brade.

Frakturna pukotina se može produžiti sa svoda lubanje ili s kostiju lica u područje baze lubanje pri jačim silama. Direktne impresijske frakture na bazi lubanje su rijetke, a nastaju uslijed utiskivanja pojedinih struktura u područje baze lubanje: pri padu na nos utiskivanje etmoidalne kosti u prednju lubanjsku jamu, pri udarcu u bradu utiskivanje mandibularnog zgloba u srednju lubanjsku jamu, te kod pada na noge ili zdjelicu utiskivanje kralježnice u stražnju lubanjsku jamu. (1,2,3)

## 1.4. Ozljeđe maksilofacijalnog područja

Maksilofacijalna traumatologija podrazumijeva široki spektar kliničke slike, od izoliranih ozljeda mekih tkiva do kompleksnih prijeloma čitavog srednjeg lica. Incidencija maksilofacijalnih ozljeda u ukupnoj traumatologiji iznosi do 30 % , a u ozljedama glave 50 %. Često je udružena s kranocerebralnim ozljedama i to najčešće komocijom mozga, a od ostalih ozljeda tu spadaju ozljede vratne kralježnice, trupa i udova. Gotovo 2/3 maksilofacijalnih ozljeda uzrokovano je prometom i nasiljem. Ozljedama su najčešće izloženi putnici i vozači osobnih vozila i motora, zatim biciklisti te pješaci, a najčešći uzrok ozljeda nasiljem su udarci zadobiveni u tučnjavi. Ostali mogući uzroci maksilofacijalnih ozljeda su ozljede u sportu, na radu, različiti padovi i vrlo rijetko, pokušaji samoubojstva.

Maksilofacijalno područje je podijeljeno u tri anatomske regije:

- Donja trećina
- Srednja trećina
- Gornja trećina

Donja trećina se sastoji od mandibule tj. donje čeljusti koja je treća najčešća kost koja se lomi u maksilofacijalnom području. Građena je od šest regija a to su simfiza, tijela, ramusa, kondila, procesusa koronoideusa te temporomandibularnog zgloba. Fraktura mandibule može biti jednostrana, obostrana ili kominutivna.

Srednja treća se sastoji od devet kostiju, glavni predstavnik je maksila tj. gornja čeljust, zatim jagodična kost te kosti koje grade orbitalni i nosni kompleks. U Francuskoj 1901 godine Rene LeFort priopćuje klasifikaciju prijeloma maksile.

Gornja trećina se sastoji od frontalne kosti i lubanje. (4, 7)

### **1.4.1. Prijelom nosnih kostiju**

Prijelom nosnih kostiju je najčešći prijelom lica. Javlja se često u djece, i češći je u muškaraca nego u žena. Prijelom nosnih kostiju je najbolje opisivati kao jedan prijelom, a ne kao odvojene bilateralne prijelome. Svaki prijelom koji uključuje bilo koju kombinaciju nosnih kostiju, nosne pregrade i nosnih procesusa gornje čeljusti se klasificira kao prijelom nosa. Prijelom nosa može biti bez ozljede septuma, no izolirani prijelom septuma se u principu ne javlja.

Prijelom je moguće predvidjeti na temelju mehanizma ozljede. Sila koja djeluje bočno ili koso u odnosu na silu koja djeluje frontalno rezultira različitim uzorcima ozljede, jednako kao i sile velikih brzina u odnosu na one malih brzina. Lateralna sila niske brzine rezultira jednostranim depresivnim prijelomom nosne kosti. Sile veće brzine mogu dovesti do suprotne lateralizacije prijeloma nosne kosti. Savijene deformacije ili deformacije u obliku slova C do kojih dolazi zbog bočnog udara u nos su često povezane s ozljedom septuma. Frontalna sila velike brzine obično rezultira kominucijskim prijelomom nosnih kostiju sa anterioposteriornom kompresijom koštanih i hrskavičnih struktura. To se može dogoditi sa i bez prijeloma septuma. Trauma visoke energije može rezultirati nazoorbitoetmoidalnim (NOE) prijelomom.

Prijelom nosa je moguće podijeliti i na prijelom nosnih kostiju bez pomaka te na prijelom nosnih kostiju sa pomakom fragmenata. Ako su koštani fragmenti dislocirani postoji deformacija vanjskog nosa. (8,9)

### **1.4.2. Prijelom gornje čeljusti**

Prijelomi gornje čeljusti (maksile) čine 10 % do 20 % svih prijeloma lica. (9) Ti prijelomi mogu biti izolirani ili se mogu pojavljivati u kombinaciji sa prijelomima okolnih struktura, kao na primjer donje čeljusti, nazofrontoetmoidnog kompleksa, orbite, zigomatične kosti ili kraniuma.

Mnogi prijelomi maksile su rezultat nasilne tupe sile u skelet lica. Dislociranje loma ovisi o kutu, smjeru i mjestu udara vanjske sile.

Ukoliko se udarac javi prvenstveno na nosni most, maksila se pomakne prema dolje uzduž kose baze lubanje, što rezultira izduženjem lica, retrognatijom i otvorenim zagrizom. Lateralni udarci u skelet lica uzrokuju lateralni pomak udružen sa križnim zagrizom. Udarci usmjereni prema donjem dijelu srednjeg lica mogu uzrokovati piramidalnu frakturu koja uključuje samo prednji dio maksile i nazoetmoidni kompleks. Isti tip prijeloma se može javiti i kod udarca ispod brade, tada je maksila skraćena i prijelom je udružena sa zigomatičnim i palatalnim prijelomom.

Najvećim dijelom su prijelomi maksile komplicirani i uglavnom slijede predilekcijska mjesta. Na tome se temelje LeFortovi klasični tipovi prijeloma maksile.

LeFort I (poprečna ili Guerrinova fraktura) – linija prijeloma je horizontalna, tj. transverzalna i ide od vrha pterigoidnog nastavka sfenoidne kosti preko tubera maksile, kroz dno maksilarnog sinusa do donjeg dijela aperture piriformis, te iznad dna nosa simetrično na drugu stranu. Time je dio korpusa nešto iznad nosa prekinut i alveolarni nastavak sa zubima je pokretan.

LeFort II (piramidalna ili subzigomatična fraktura) – prijelom ima oblik piramide. Linija prijeloma ide kroz pterigoidne nastavke i naprijed kroz tuber maksile, lateralnu i prednju stjenku maksilarnog sinusa prema gore i medijalno kroz donji rub i dno orbite te lakrimalnu kost i frontalni nastavak maksile i nosne kosti. Lom je identičan na suprotnoj strani.

LeFort III (kraniofacijalna disjunkcija ili suprazigomatična fraktura) – cjelokupni viscerokranij je odlomljen od neurokranija, tj. kosti lica otrgnute su od lubanjske baze. Straga postoji lom u korijenu pterigoidnog nastavka, a ostale frakture su obično u suturama – zigomatikotemporalnoj (kroz zigomatični luk), zigomatikofrontalnoj, maksilofrontalnoj i nazofrontalnoj. Kranijalno lom ide kroz etmoid i sfenoid, dakle u medijalnom dijelu orbite, te u lateralnom dijelu orbite na spoju zigomatične kosti s velikim krilom sfenoida. (4,8,10,11,12)

### **1.4.3. Prijelom donje čeljusti**

Prijelomi donje čeljusti (mandibule) se klasificiraju i prema anatomskoj lokaciji i prema specifičnim karakteristikama prijeloma. Većina prijeloma se klasificira prema području frakture (simfiza, područje očajaka i premolara, angulus, uzlazni krak, kondilarni nastavak, muskulatorni koronoidalni nastavak). Prijelomi mandibule mogu biti izolirani ili multipli, unilateralni ili bilateralni.

Drugi opisi prijeloma mandibule uzimaju u obzir opseg ozljede. Jednostavna fraktura je kada je mukoza i koža intaktna. Složen ili otvoren prijelom je kada je kost izložena ili u usnu šupljinu ili prema van, bilo laceracijom ili avulzijom. Prijelom zelene grančice (greenstick) je nepotpuna fraktura kada je uključena samo jedna kortikalna površina. Kominutivni prijelom je karakteriziran sa nekoliko malih fragmenata kosti. Prijelomi mogu biti kompleksni kada je prijelom udružen sa prijelomima drugih dijelova mandibule ili komplicirani kada prijelom uključuje mandibulu i maksilu.

Ukoliko prijelome mandibule dijelimo prema uzroku razlikujemo prijelome uzrokovane vanjskom silom, koji se javljaju u prometnim nesrećama, tučnjavama, povredama na radu, i prijelome uzrokovane lokalnim ili sistemskim oboljenjem, na primjer benigni ili maligni tumori, osteomijelitis.

Prijelom mandibule može biti direktan, ukoliko se prijelom javlja na mjestu djelovanja sile i indirektan, ukoliko je prijelom udaljen od mjesta djelovanja sile. (4,8,9,10,11,12)

### **1.4.4. Ozljeda zuba**

Dentoalveolarne i perioralne ozljeda mekih tkiva često su uzrokovane mnogim vrstama trauma.

Najčešći uzroci su padovi, prometne nesreće, sportske ozljede, zlostavljanje djece te ostale. Traumatska ozljeda zuba predstavlja akutni prijenos energije na zub i na okolne strukture, što

rezultira prijelomom i/ili pomicanjem zuba ali i odvajanjem od potpornog tkiva, kao što su gingiva, periodontalni ligament i kost. Najizloženiji ozljedama su gornji sjekutići.

Prema međunarodnoj klasifikaciji SZO postoji podjela na:

- fraktura cakline (napuknuće sa ili bez gubitka dijela cakline)
- fraktura bez otvaranja ili s otvaranjem pulpe
- fraktura krune ili korijena istodobno
- nespecifična fraktura zuba (11,13)

#### **1.4.5. Ozljede mekih česti lica**

Ozljede mekih česti lica mogu biti izolirane, u obliku ekzorijacija, laceracija, kontuzija, lacerokontuznih rana, reznih i ubodnih rana, ili kao dio teških ozljeda, u kombinaciji s kraniofacijalnim frakturama. Ozljede mogu biti uzrokovane direktnim udarcem, penetrantnom ozljedom ili padom. Izolirane ozljede su rijetko fatalne, no u kombinaciji s kraniofacijalnim ozljedama mogu biti, ukoliko dođe do ozljede mozga ili krvarenja u dišne putove.

Ekskorijacije nastaju povlačenjem kože lica po hrapavoj površini pri čemu dolazi do oštećenja epidermisa, te variraju oblikom i veličinom. Laceracije nastaju kada na kožu djeluje sila rastezanja, ali jedva toliko da prekorači elastičnost kože, te nastaje rana linearnog oblika, oštih rubova bez nagnječenja i krvnog podljeva. Kontuzije nastaju udarom tupotvrdog predmeta, te postoji gnječenje kože i potkožnog tkiva između tupotvrdog predmeta i kosti, a rana je uglavnom linearnog oblika, nagnječenih rubova i izraženog krvnog podljeva. Lacerokontuzna rana nastaje kosim ili okomitim udarcem tupotvrdim predmetom, te je kombinacija rastezanja i gnječenja. Rezna rana nastaje povlačenjem oštrog mehaničkog predmeta po koži pri čemu nastaje linearna rana glatkih, oštih rubova. Ubodna rana nastaje okomitim djelovanjem šiljatog mehaničkog



sredstva na površinu kože, pri čemu nastaje rana koja ima veću dubinu od širine i na površini kože se može prezentirati samo kao crta ili točka.

Distalni dio nosa je pomičan, te često nije teže ozlijeđen, no moguće su ekskoriacije. Koštani dio nosa je često slomljen, te je pomičan i čujemo koštane krepitacije. Krvarenje u nosu je značajnije od strukturnog oštećenja, jer profuzno krvarenje u osobe koja je bez svijesti može uzrokovati aspiraciju krvi i smrt.

Laceracija jezika je često posljedica pada, epileptičnog napada ili nekog drugog mehanizma tupe sile. Ozljeda jezika može biti povezana s pirsinzima, alkoholiziranošću ili jatrogenim uzrocima.

Laceracije uzrokovane epileptičnim napadajima se često nalaze na lateralnim stranama jezika.

Ozljede jezika jako krvare zbog dobre prokrvljenosti tog područja. (1,3,9)

## **2. SVRHA RADA**

Svrha ovog rada bila je obrada i prikazivanje podataka vezanih uz udisanje krvi kod kraniofacijalne traume na području Primorsko-goranske županije u razdoblju od 1. siječnja 1976. godine do 31. prosinca 2014. godine, s posebnim osvrtom na najučestalije traume koje dovode do aspiracije krvi, te najučestalije uzroke nastanka te traume. Nadalje, cilj ovog rada bio je ukazati na činjenicu da asfiktični mehanizam ne dovodi do trenutačne smrti i da vrijeme predstavlja ključnu ulogu u pogledu preživljenja žrtve, s time da bi posebnu pozornost trebalo posvetiti edukaciji nestručnih osoba i laika, kako bi znali blagovremeno ukazati neodgodivu pomoć, te barem pokušati prevenirati ovakve, u praksi iznimno rijetke slučajeve smrti.

### **3. ISPITANICI I POSTUPCI**

Iz arhive obdukcijских zapisnika Zavoda za sudsku medicinu i kriminalistiku Medicinskog fakulteta Sveučilišta u Rijeci prikupljala sam podatke o aspiraciji krvi kao uzroku smrti kod kraniofacijalne traume u razdoblju od 1976. godine do 2014. godine. Podaci su prikupljeni unutar 38 godina, te je prema tome istraživanje retrospektivno. Kriteriji po kojima su slučajevi razvrstani su bili aspiracija krvi kod kraniofacijalne traume. Ukupno je bilo 15 obrađenih slučajeva koji su pripali u tu kategoriju. Iz arhiviranih zapisnika uzimala sam podatke o spolu, dobi, datumu smrti, okolnostima smrti, mehanizmu ozlijede, alkoholiziranosti te patoanatomskoj dijagnozi.

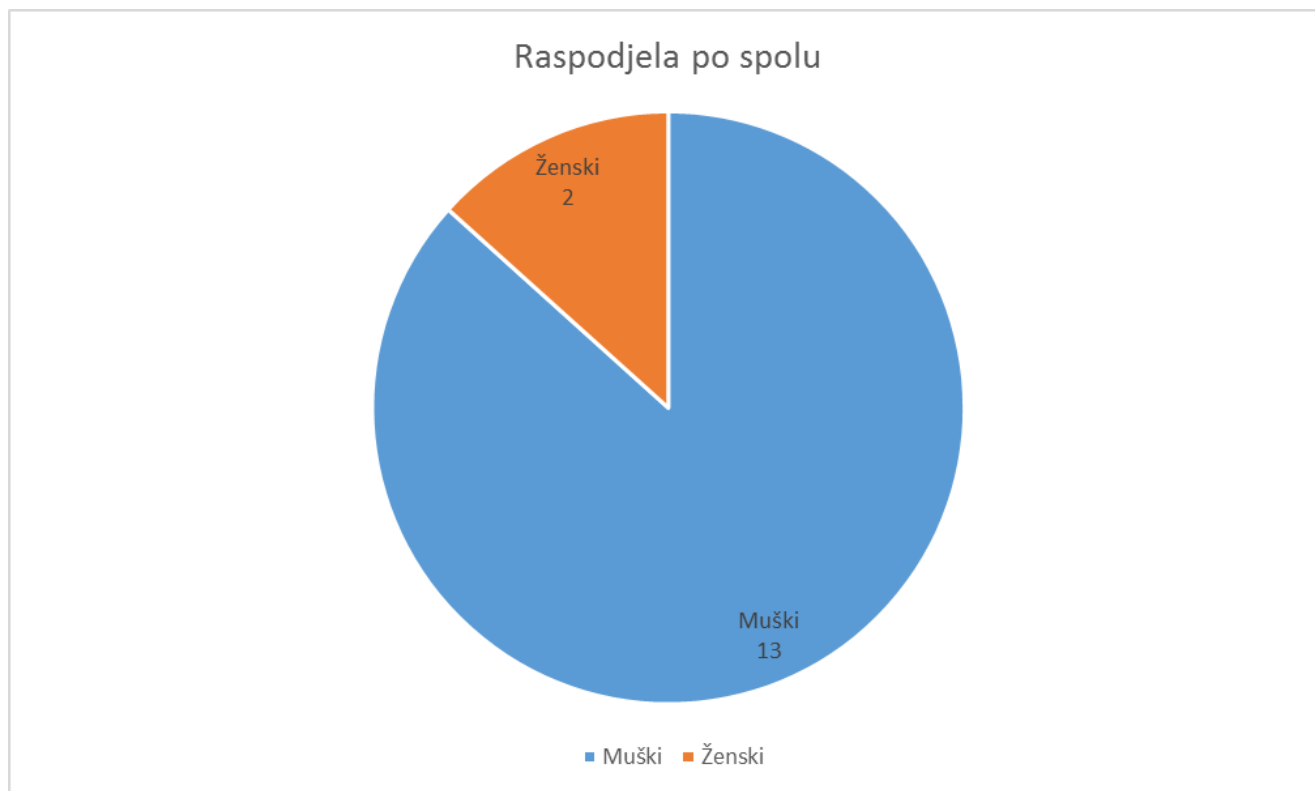
## 4. REZULTATI

Nakon statističke obrade podataka dobiveno je četiri kategorije rezultata. To su raspodjela po spolu, načinu smrti, alkoholiziranosti te patoanatomskim dijagnozama. Patoanatomske dijagnoze su podijeljene na: intrakranijalne ozljede, kraniofacijalni prijelomi, prijelomi zuba te ozljede mekih česti.

### 4.1. Rezultati prema spolu

Od ukupnog broja obrađenih slučajeva, muškaraca je bilo 13, a žena 2.

Slika 1. Raspodjela po spolu

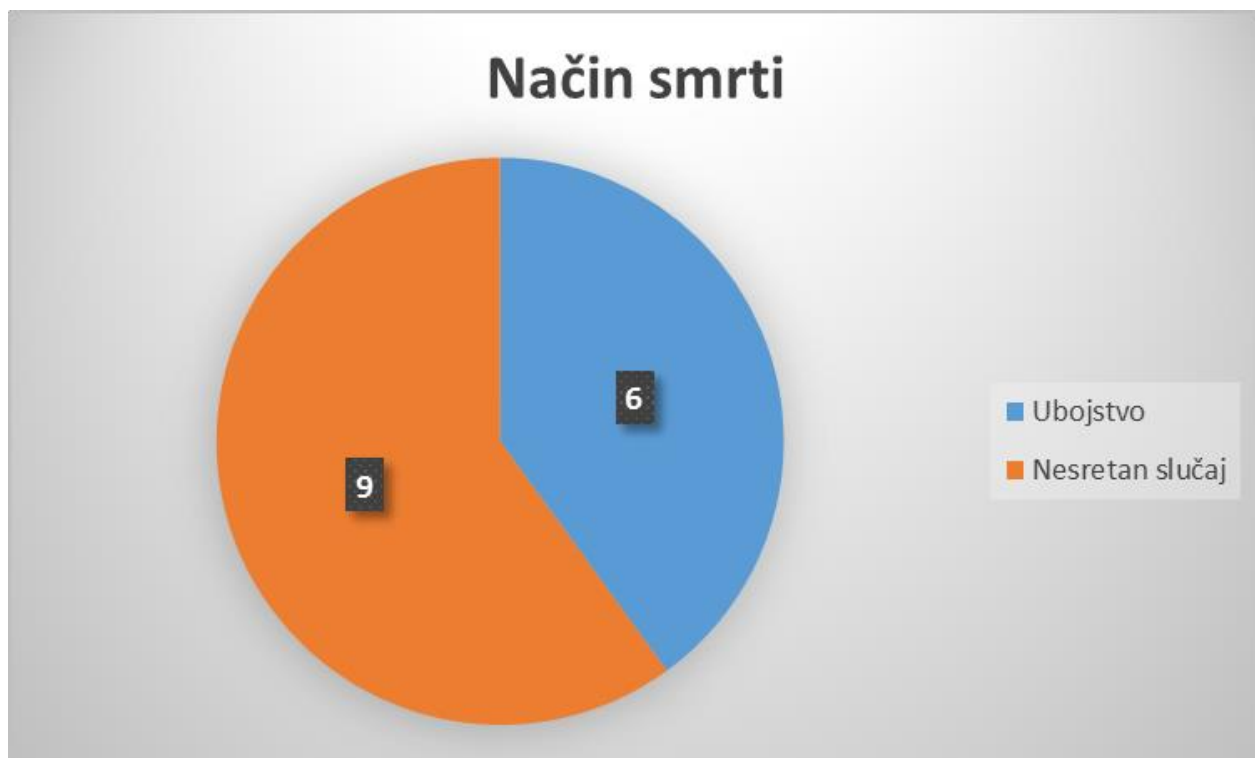


## 4.2. Rezultati prema načinu smrti

Prema načinu smrti slučajevi su podijeljeni na ubojstvo i nesretan slučaj. Nesretan slučaj je podijeljen na tri kategorije: prometna nesreća, smrt zbog epileptičkog napada, te smrt na poslu, kada je uzrok smrti bio pad betonskog bloka na kabinu tegljača.

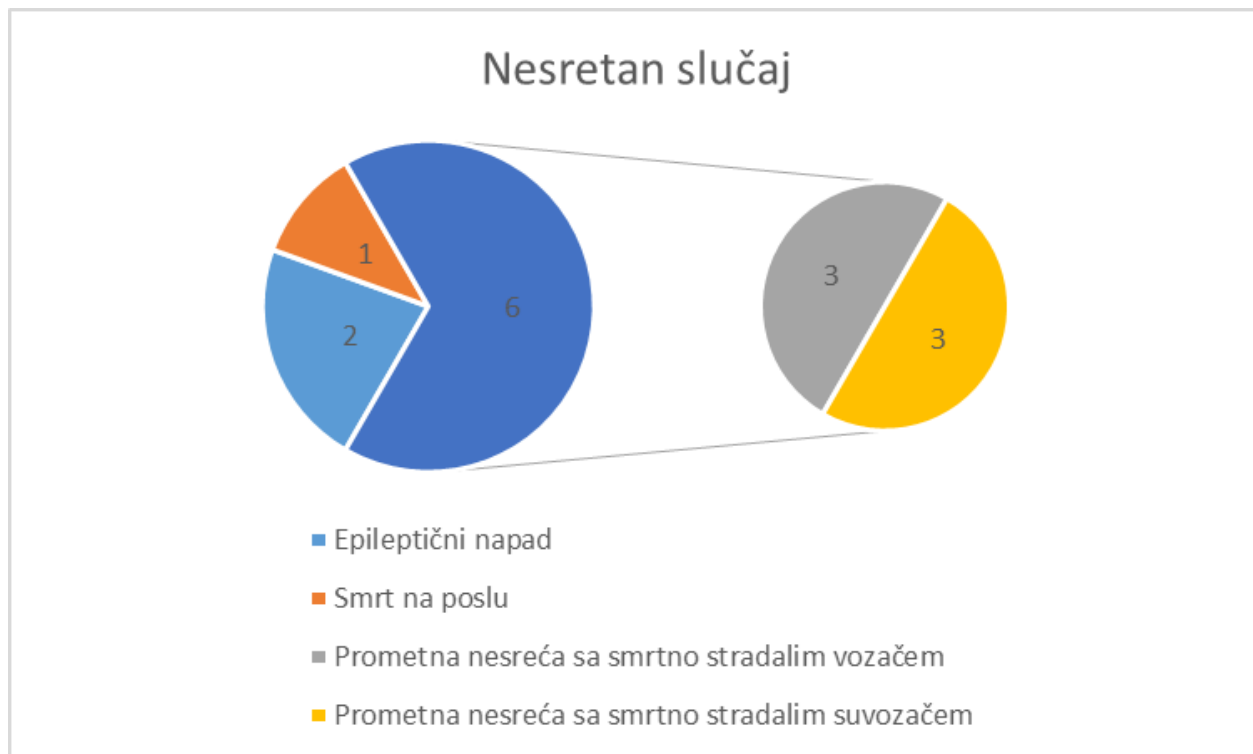
U 60% slučajeva način smrti bio je nesretan slučaj, dok je u 40% slučajeva način smrti ubojstvo.

Slika 2. Način smrti



Iz Slike 3. se vidi kako je, među nesretnim slučajevima najveći broj smrtno stradalih u prometnim nesrećama. U postocima to iznosi 67%, od čega je u 50% smrtno stradao vozač, a u 50% je smrtno stradao suvozač. Smrt zbog epileptičkog napada je bila u 22% slučajeva, te smrt na poslu u 11% slučajeva.

Slika 3. Nesretan slučaj

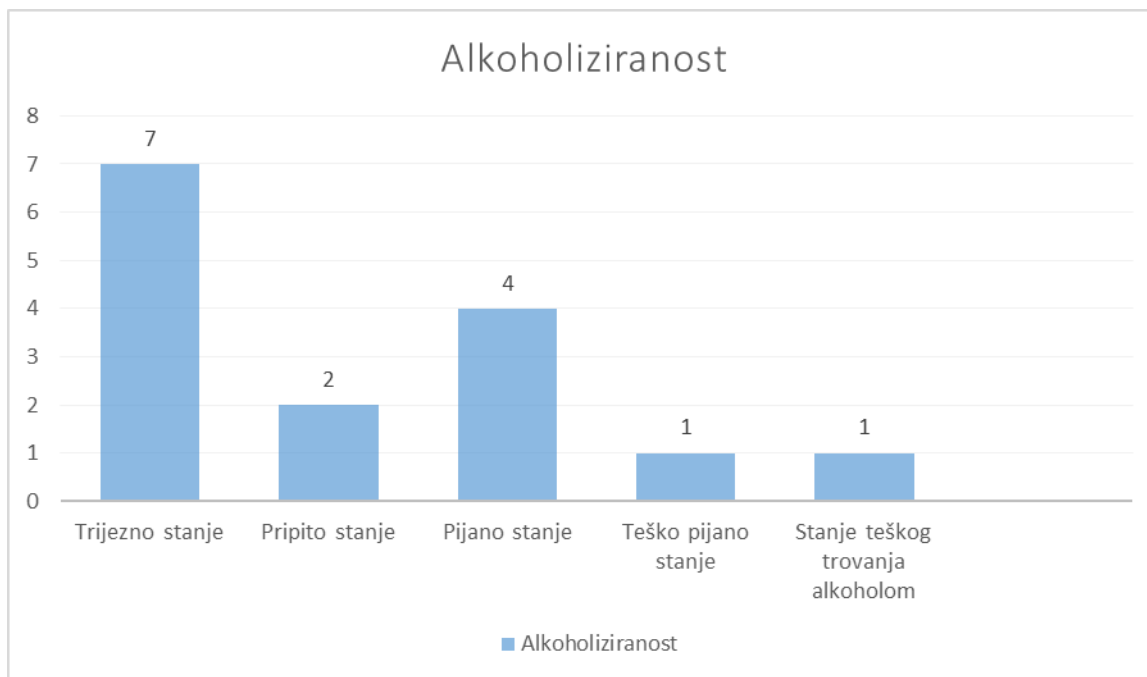


### 4.3. Rezultati prema alkoholiziranosti

Iz arhive podataka su vađeni podaci o koncentraciji alkohola u krvi i urinu. Koncentracija alkohola u krvi je mjerena u svim slučajevima, dok u 3 slučaja nije mjerena koncentracija alkohola u urinu. Od ukupnog broja analiziranih slučajeva, 8 ispitanika je bilo pod utjecajem alkohola (53.3%), te je njima mjerena koncentracija alkohola u krvi i urinu. Preostalih 7 ispitanika je bilo trijezno, tj. nije bilo pod utjecajem alkohola (46.7%). Njima je svima mjerena koncentracija alkohola u krvi, dok je koncentracija alkohola u urinu mjerena kod 4 ispitanika, a kod 3 ispitanika nije mjerena koncentracija alkohola u urinu.

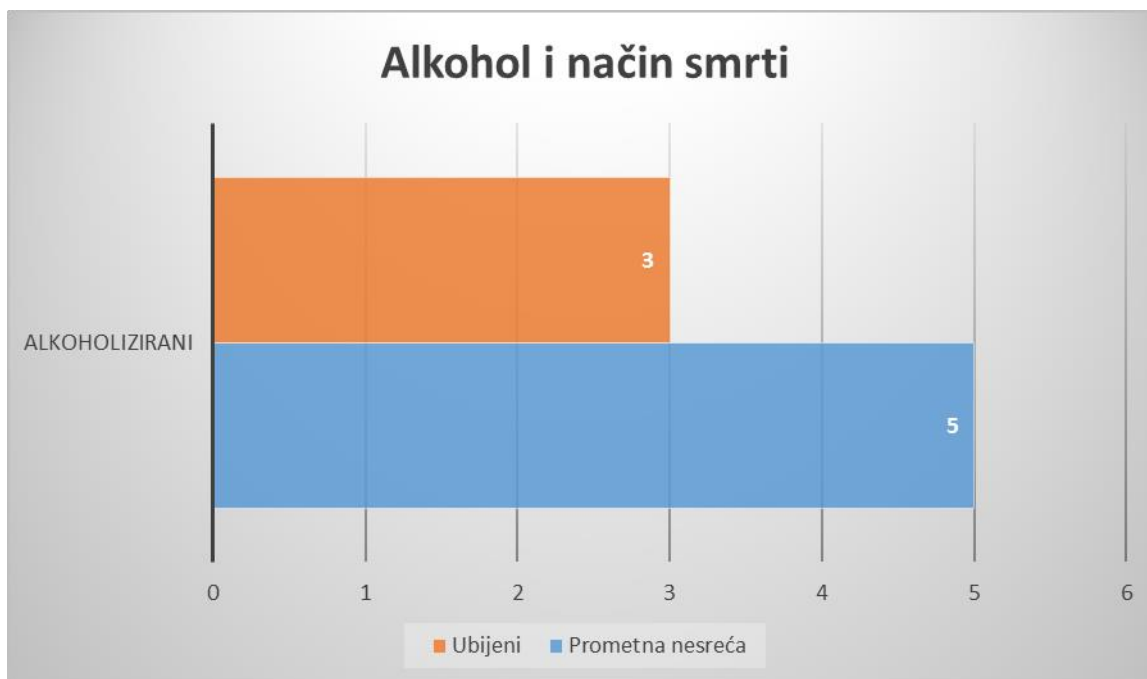
Od ukupnog broja alkoholiziranih (8) njih 2 (13.3%) je bilo u pripitom stanju, u pijanom stanju ih je bilo 4 (26.7%), u teškom pijanom stanju je bio 1 (6.7%), te 1 (6.7%) u stanju akutne intoksikacije alkoholom.

Slika 4. Alkoholiziranost



Što se tiče alkoholiziranosti i načina smrti, najviše alkoholiziranih je umrlo u prometnim nesrećama, njih 5. U 3 slučaja radilo se o kaznenom djelu ubojstva.

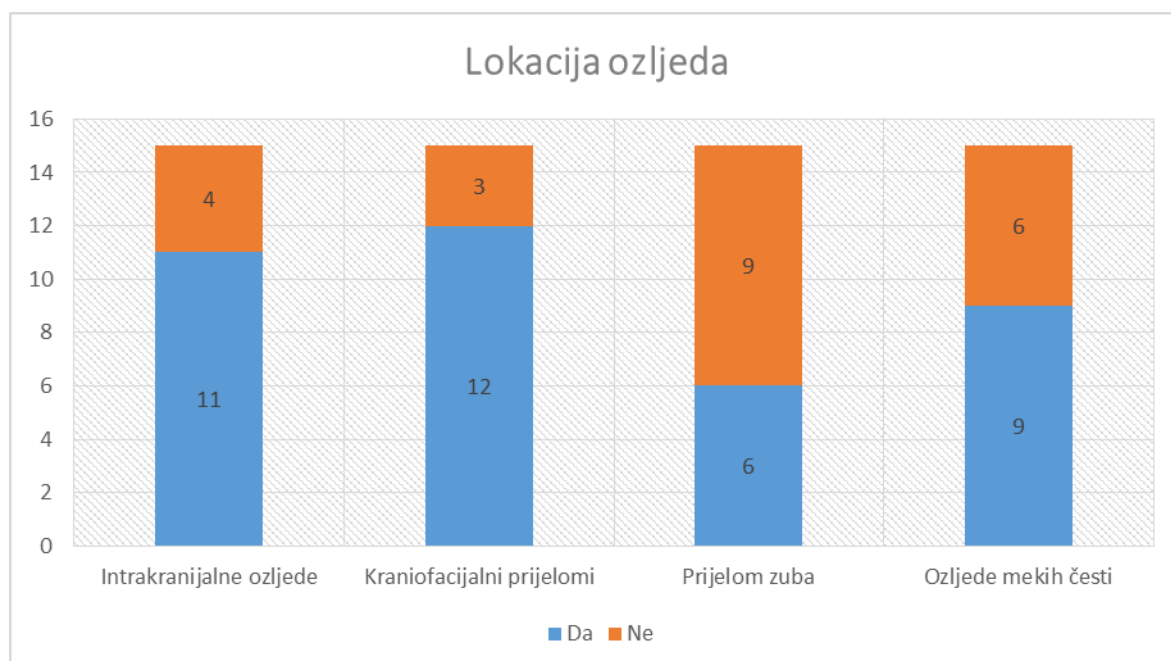
Slika 5. Alkohol i način smrti



#### 4.4. Rezultati prema patoanatomskim dijagnozama

Iz arhive podataka su vađeni podaci o patoanatomskim dijagnozama te su u svrhu statističke obrade sve patoanatomske dijagnoze podijeljene u 4 veće grupe. U prvu grupu su svrstane intrakranijalne ozljede, zatim slijede kraniofacijalni prijelomi, prijelom zuba te ozljede mekih česti prikazano brojčanim grafikonom na slici 5.

Slika 6. Lokalizacija ozljeda



Od ukupno 15 umrlih njih 11 (73.3%) je imalo intrakranijalne ozljede, 12 (80%) ih je imalo kraniofacijalni prijelom, 6 (40%) prijelom zuba, te 9 (60%) ozljede mekih česti.

##### 4.4.1. Intrakranijalne ozljede

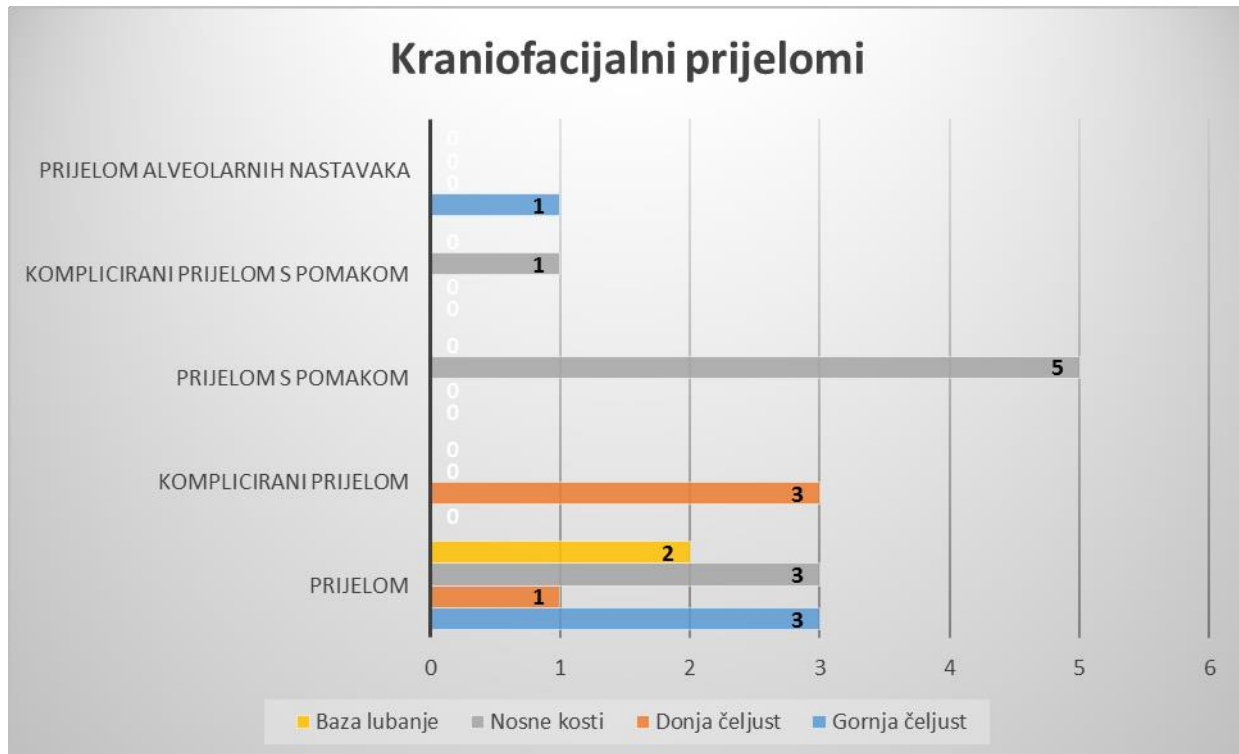
Od obrađenih 15 slučajeva 11 ih je imalo intrakranijalne ozljede. Svi ispitanici su imali subarahnoidalno krvarenje (100%). Nagnječenje mozga su imala 2 (18.18%) ispitanika. Nadalje, 8 (72.72%) ispitanika je imalo edem mozga, subduralni hematoma su imala 2 (18.18%) ispitanika te 3 (27.27%) ispitanika hematocefalus internus i eksternus.



#### **4.4.2. Kraniofacijalni prijelomi**

Od ukupno 15 slučajeva, njih 12 je imalo kraniofacijalni prijelom. Prijelom baze lubanje su imala 2 (16.67%) ispitanika. Prijelom gornje čeljusti su imala 4 (33.33%) ispitanika. Prijelom gornje čeljusti je podijeljen u prijelom alveolarnih nastavaka gornje čeljusti i prijelom gornje čeljusti. Prijelom alveolarnih nastavaka gornje čeljusti je imao 1 (25%) ispitanik, dok je prijelom gornje čeljusti imalo 3 (75%) ispitanika. Prijelom donje čeljusti su imala 4 (33.33%) ispitanika. Prijelom donje čeljusti je podijeljen u komplicirani prijelom donje čeljusti i prijelom donje čeljusti. Komplicirani prijelom donje čeljusti je imalo 3 (75%) ispitanika, a prijelom donje čeljusti je imao 1 (25%) ispitanik. Prijelom nosa je imalo 9 (75%) ispitanika. Prijelom nosa je podijeljen na prijelom nosnih kostiju, prijelom nosnih kostiju i komplicirani prijelom nosnih kostiju s pomakom fragmenata. Prijelom nosnih kostiju su imala 3 (33.33%) ispitanika, prijelom nosnih kostiju s pomakom je imalo 5 (55,56%) ispitanika, dok je 1 (11.11%) ispitanik imao komplicirani prijelom nosnih kostiju s pomakom fragmenata.

Slika 7. Kraniofacijalni prijelomi



#### 4.4.3. Prijelom zuba

Od ukupno 15 obrađenih slučajeva, 6 ispitanika je imalo prijelom zuba. Prijelom gornjih sjekutića je imalo 3 (50%) ispitanika, dok je prijelom donjih sjekutića također imalo 3 (50%) ispitanika.

#### 4.4.4. Ozljede mekih česti lica

Od ukupno 15 obrađenih slučajeva 9 ispitanika je imalo ozljede mekih česti. Pod ozljede mekih česti su svrstane krvarenje iz nosa, obilno krvarenje iz nosa te rana razderotina jezika. Krvarenje iz nosa je imao 1 (11.11%) ispitanik, dok je obilno krvarenje iz nosa imalo 4 (44.44%) ispitanika. Ranu razderotinu jezika je malo 4 (44.44%) ispitanika.

## 5. RASPRAVA

U ovom istraživanju promatrani su i prikazani slučajevi udisanja krvi kao neposrednog uzroka smrti kod kraniofacijalne traume u vremenskom razdoblju od 1. siječnja 1976. godine do 31. prosinca 2014. godine, evidentirani u obdukcijским zapisnicima Zavoda za sudsku medicinu i kriminalistiku Medicinskog fakulteta u Rijeci. Zbog cjelovitog prikaza predloženi su: način smrti, alkoholiziranost i patoanatomske dijagnoze. U obzir su uzete samo dijagnoze zabilježene pri obdukcijском pregledu, uključujući patohistološki nalaz pregledanih uzoraka tkiva izuzetih prilikom obdukcije.

U istraživanom 38-godišnjem razdoblju, na području Primorsko-goranske županije evidentirano je 15 slučajeva udisanja krvi kao uzroka smrti kod kraniofacijalne traume, od čega je 13 osoba bilo muškog a 2 ženskog spola. U svim slučajevima radilo se o nasilnoj smrti. Tumori ili druga patološka stanja koja su dovela do udisanja krvi kao uzroka smrti isključeni su iz ovog istraživanja.

Što se klasifikacije događaja tiče, u najviše slučajeva uzrok udisanja krvi bila je prometna nesreća (6 slučajeva), od čega je u 3 prometne nesreće smrtno stradao vozač, a u 3 slučaja smrtno je stradao suvozač. U prometnim udesima sa smrtno stradalim vozačem, sva trojica su bili pod utjecajem alkohola, što je vjerojatno i jedan od indirektnih uzročnika same prometne nesreće, jer alkohol smanjuje samokritičnost i produžuje vrijeme reakcije vozača (3). U prometnim nesrećama sa smrtno stradalim suvozačem, 2 ispitanika su bila pod utjecajem alkohola, dok je 1 bio trijezan. S obzirom na izostanak podatka o alkoholiziranosti vozača u tim prometnim nesrećama, ne možemo zaključiti da li je alkohol bio neposredni čimbenik u nastanku predmetnih prometnih nezgoda.

Prema podacima u ovom istraživanju, 8 smrtno stradalih osoba od ukupnog broja (više od 50%) bilo je u trenutku smrti pod utjecajem alkohola. U pripitom stanju ih je bilo dvoje, u pijanom stanju četvero, dok je u teškom pijanom stanju i stanju akutne intoksikacije alkoholom bila po jedna osoba. Zbog djelovanja alkohola na središnji živčani sustav u smislu euforije, smanjenja sposobnosti inhibicije, smanjenja vidne oštine, smanjene sposobnosti koordinacije pokreta te produljenja vremena reakcije, može se zaključiti da je u tih osoba sposobnost donošenja racionalnih odluka i pravovremenih reakcija bila smanjena, te da je to u okolnostima nastanka nezgode pridonijelo ozljedama koje su u konačnici rezultirale smrtnim ishodom uslijed aspiracije krvi.

Udisanje krvi zbog epileptičnog napada se dogodilo u 2 slučaja. U oba slučaja je najvjerojatnije prilikom epileptičnog napada došlo do udara glavom o tvrdu podlogu ili namještaj, te posljedičnog prijeloma nosnih kostiju, obilnog krvarenja u donje dišne puteve te udisanja krvi sa letalnim ishodom.

U jednom slučaju uzrok aspiracije krvi bila je nesreća na poslu, kada je na kabinu tegljača s gornje i stražnje strane pao veliki betonski blok, pri čemu je vozača licem i prsnim košem teret pritisnuo o upravljač, što je dovelo do kraniofacijalnih ozljeda koje su uzrokovale udisanje krvi.

U 6 slučajeva, žrtve ubojstva zadobile su višestruke udarce po glavi i licu tupotvrdim mehaničkim predmetom (u obzir dolaze udarci stisnutom šakom, obuvenom nogom i slično), te su ti udarci uzrokovali prijelome nosa, gornje i/ili donje čeljusti i sinusa. Osobe su uslijed zadobivenih ozljeda izgubile svijest, te je u takvim okolnostima zbog navedenih ozljeda došlo do refleksnog udisanja krvi.

S obzirom na lokalizaciju ozljeda, intrakranijalne ozljede je imalo 11, kraniofacijalni prijelom 12, prijelome zuba 6, te ozljede mekih česti lica 9 umrlih osoba.

Od intakranijalnih ozljeda kod svih smrtnih slučajeva utvrđeno je na obdukciji subarahnoidalno krvarenje, ali je vjerojatnije da bi ove osobe umrle od popratnih ozljeda moždanog tkiva, nego od subarahnoidalnog krvarenja, da nije došlo do udisanja krvi (1). Subduralno krvarenje je registrirano kod 2 ispitanika, hematocefalus internus i eksternus kod 3 ispitanika, nagnječenje mozga kod 2 ispitanika i teški edem mozga kod 8 ispitanika. Sve navedene ozljede su posljedica traume i nije moguće isključiti da bi te osobe umrle od tih ozljeda da nije došlo do aspiracije krvi. Prijelom baze lubanje su imala 2 ispitanika. S obzirom da je za prijelom baze lubanje potrebna mehanička sila velikog intenziteta, može se zaključiti da su prema mehanizmu nastanka prijelomi lubanjske osnovice nastali uslijed pada i udarca glavom o tvrdu podlogu.

Prijelom nosa je imalo ukupno 9 ispitanika, od toga prijelom nosnih kostiju bez pomaka fragmenata su imala 3 ispitanika, prijelom nosnih kostiju s pomakom 5 ispitanika, a komplicirani (otvoreni) prijelom nosnih kostiju s pomakom fragmenata 1 ispitanik. Prijelom gornje čeljusti su imala 3 ispitanika, a prijelom alveolarnih nastavaka gornje čeljusti 1 ispitanik. Prijelom donje čeljusti je imao 1 ispitanik, a komplicirani prijelom donje čeljusti 3 ispitanika. Prijelome zuba je imalo 6 ispitanika, od toga su u 3 slučaja prijelomi bili u području gornjih sjekutića, a 3 u području donjih sjekutića.

Ozljede mekih česti lica je imalo ukupno 9 ispitanika, od kojih su ranu razderotinu jezika imala 4 ispitanika, dok je krvarenje iz nosa imao 1, a obilno krvarenje iz nosa 4 ispitanika. Maksilofacijalni prijelomi i ozljede mekih česti lica se u ispitanika javljaju u različitim kombinacijama i zajedno čine funkcionalnu cjelinu koja u određenim okolnostima dovodi do udisanja krvi zbog obilnog krvarenja iz tih dijelova. Prijelomi gornje ili donje čeljusti mogu uzrokovati ozljedu krvne žile, koja potom obilno krvari, te zbog doga dolazi do udisanja krvi. Kod prijeloma nosa, on može obilno krvariti zbog ozljede Kiesselbachovog pleksusa, što zatim

može uzrokovati aspiraciju krvi. Rana razderotina jezika obilno krvari zbog ozljede arterije lingualis, pri čemu dolazi do aspiracije krvi, najčešće u besvjesnom stanju.

S obzirom na narav i intenzitet ozljeda u svim obrađenim slučajevima u ovom istraživanju, zaključak je obducenta i sudskih vještaka da bi hitna i stručna medicinska pomoć najvjerojatnije spasila život, da je ozljeđenik pravovremeno bio položen na bok ili potrbuške, pri čemu bi se spriječila mogućnost slijevanja krvi u donje dišne puteve.

S obzirom na činjenicu da udisanje krvi predstavlja asfikični mehanizam smrti, koji (kao i kod utapanja ili vješanja, gušenja ili davljenja) traje u prosjeku između 3-5 minuta, neovisno o tome da li je osoba doživjela kraniofacijalnu traumu u prometnoj nesreći ili udarcem u nos ili padom u epileptičkom statusu ili gaženjem lica nogom počinitelja, nakon gubitka svijesti unesrećene osobe, vrijeme preživljavanja ozljeđenika je po pravilu kraće od vremena dolaska hitne pomoći na lice mjesta. Po dojavi pozivatelja (svjedoka ili počinitelja), najčešće u dramatičnim okolnostima, život ozljeđenika u potpunosti ovisi o reakciji i radnjama nestručnih osoba, slučajnih prolaznika ili laika. Okolnost da li će svjedoci ili druge nazočne osobe okrenuti tijelo na bok, osloboditi dišni put i omogućiti istjecanje krvi iz nosa prije dolaska hitne i stručne medicinske pomoći, neovisno o tome da li postoji mogući konkurirajući uzrok smrti (npr. teška kranocerebralna trauma), u znatnoj mjeri utječe na mogućnost preživljavanja ozljeđenika.

## 6. ZAKLJUČCI

- U razdoblju od 1. siječnja 1976. godine do 31. prosinca 2014. godine na području Primorsko-goranske županije evidentirano je ukupno 15 slučajeva udisanja krvi kao neposrednog uzroka smrti kod kraniofacijalne traume.
- U svim slučajevima radilo se o nasilnoj smrti.
- Prema načinu smrti najčešći uzrok udisanja krvi su prometne nesreće.
- Alkohol je bio značajan faktor koji je pridonio nastanku ozljede i udisanju krvi.
- Najviše alkoholiziranih osoba je bilo u pijanom stanju.
- Alkoholiziranost je u okolnostima nastanka nezgode pridonijela ozljedama koje su u konačnici rezultirale smrtnim ishodom uslijed aspiracije krvi.
- Zbog epileptičnog napada je najvjerojatnije došlo do gubitka ravnoteže i svijesti, te zbog udara glavom o tvrdu podlogu ili namještaj, prijeloma nosnih kostiju, obilnog krvarenja u donje dišne puteve te udisanja krvi sa letalnim ishodom.
- Zbog višestrukih udaraca po glavi i licu tupotvrdim mehaničkim predmetom, koji su uzrokovali prijelome nosa, gornje i/ili donje čeljusti i sinusa, žrtve ubojstva su uslijed zadobivenih ozljeda izgubile svijest, te je u takvim okolnostima zbog navedenih ozljeda došlo do refleksnog udisanja krvi.
- Najčešći prijelomi u području glave i lica zbog udaraca tupotvrdim mehaničkim predmetom su prijelom nosa, prijelom gornje čeljusti te prijelom donje čeljusti.
- Intrakranijalne ozljede u principu prate kraniofacijalne prijelome.
- Najčešća intrakranijalna ozljeda je subarahnoidalno krvarenje.
- Veća je vjerojatnost da će osoba umrijeti od popratnih ozljeda moždane tvari, nego od subarahnoidalnog krvarenja.

- S obzirom na lokalizaciju ozljeda, najviše je kraniofacijalnih prijeloma.
- Od kraniofacijalnih prijeloma, prijelom nosa je najčešća ozljeda.
- Krvarenje iz nosa i rana razderotina jezika se javljaju podjednako često.
- Maksilofacijalni prijelomi i ozljede mekih česti lica se javljaju u različitim kombinacijama, koje čine funkcionalnu cjelinu, koja zbog obilnog krvarenja dovodi do udisanja krvi.
- Prijelomi gornje ili donje čeljusti mogu uzrokovati ozljedu krvne žile, koja potom obilno krvari.
- Nos obilno krvari zbog ozljede Kiesselbachovog pleksusa.
- Jezik obilno krvari zbog ozljede arterije lingualis.
- S obzirom na narav i intenzitet ozljeda u svim obrađenim slučajevima hitna i stručna medicinska pomoć najvjerojatnije bi spasila život, da je ozljeđenik pravovremeno bio položen na bok ili potrbuške, pri čemu bi se spriječila mogućnost slijevanja krvi u donje dišne puteve.
- Udisanje krvi predstavlja asfiktični mehanizam smrti, koji traje u prosjeku 3-5 minuta.
- Vrijeme preživljavanja ozljeđenika je po pravilu kraće od vremena dolaska hitne pomoći na lice mjesta.
- Okolnost da li će svjedoci ili druge nazočne osobe okrenuti tijelo na bok, osloboditi dišni put i omogućiti istjecanje krvi iz nosa prije dolaska hitne i stručne medicinske pomoći, u znatnoj mjeri utječe na mogućnost preživljavanja ozljeđenika.



## 7. SAŽETAK

Asfiksija u medicini podrazumijeva patofiziološke procese i stanja nastale zbog različitih uzroka koji dovode do poremećaja funkcije disanja. Znaci asfiksije su: točkasta krvarenja, cijanoza, edem, tekuća krv, proširenje desnog srca. Udisanje krvi predstavlja asfiktični mehanizam smrti, koji (kao i kod utapanja ili vješanja, gušenja ili davljenja) traje u prosjeku između 3-5 minuta.

Kraniocerebralne ozljede su sve one ozljede koje nastaju izravnim ili neizravnim djelovanjem sile, zbog čega dolazi do narušavanja morfološkog ili fiziološkog integriteta mekih česti lica i koštanog sustava glave i/ili mozga.

S obzirom na kliničku sliku razlikujemo otvorene i zatvorene kraniocerebralne ozljede. S obzirom na integritet tvrde moždane ovojnice razlikujemo penetrantne i nepenetrantne ozljede. Razlikujemo potres mozga, nagnječenje mozga, kompresiju mozga te lomovi kostiju lubanje.

U retrospektivnom tridesetosmogodišnjem istraživanju dobiveni su zanimljivi rezultati vezani uz način smrti, alkoholiziranost te raspodjelu ozljeda.

Za sve obrađene slučajeve vrijedi zajednički zaključak obducenta i sudskih vještaka da bi hitna i stručna medicinska pomoć najvjerojatnije spasila život, da je ozljeđenik pravovremeno bio položen na bok ili potrbuške, pri čemu bi se spriječila mogućnost slijevanja krvi u donje dišne puteve.

**Ključne riječi:** asfiksija, znaci asfiksije, udisanje krvi, kraniocerebralne ozljede, kraniofacijalni prijelom

## 8. SUMMARY

Asphyxia in medicine includes pathophysiological processes and conditions resulting from various causes that lead to disturbance of respiratory function. Signs of asphyxia are punctiform bleeding, cyanosis, oedema, fluid blood, enlargement of the right heart. Inhalation of blood represents asphyxic mechanism of death, which (as in drowning or hanging, suffocation or strangulation) takes on average between 3-5 minutes.

Craniocerebral injuries are those injuries that occur through direct or indirect force, causing a disruption of the morphological and physiological integrity of the soft tissue and skeletal system of the head and / or brain.

Given the clinical picture we can distinguish open and closed craniocerebral injury. Due to the integrity of the dura mater we have penetrating and nonpenetrating injury. We have concussion, contusion of the brain, compression of the brain and fractures of the skull.

In a retrospective 38 year study we have obtained interesting results related to the manner of death, alcohol intoxication and distribution of injuries.

For all cases there is a common conclusion, regarding the summary of medical examiners and court experts, professional emergency and medical assistance would probably save the life, if the injured person was timely laid on its side or stomach, which would prevent the possibility of blood aspiration.

**Keywords:** asphyxia, blood aspiration, signs of asphyxia, craniocerebral injury, craniofacial fractures

## 9. LITERATURA

1. Pekka Saukko, Bernard Knight, Knight's Forensic Pathology, 3rd Edition, Edward Arnold Ltd, London, 2004.
2. Jason Payne-James, Richard Jones, Steven B Karch, John Manlove, Simpson' s Forensic Medicine, 13th Edition. Hooder & Stoughton Ltd, London, 2011.
3. Dušan Zečević i suradnici, Sudska medicina i deontologija, Medicinska naklada, Zagreb, 2004.
4. M. Bagatin, M. Virag i sur., Maksilofacijalna kirurgija, Školska knjiga, Zagreb, 1991.
5. Šoša i sur., Kirurgija. Medicinska biblioteka, Udžbenici Sveučilišta u Zagrebu, Zagreb 2007.
6. Zdenko Križan, Pregled građe glave, vrata i leđa, Školska knjiga, Zagreb, 1989.
7. J. Sood, Maxillofacial and Upper Airway Injuries Anaesthetic Impact, Indian Journal of Anaesthesia 2008; 52: Suppl (5) : 688-698.
8. Jeffrey R. Marcus, Detlev Erdmann, Eduardo D. Rodriguez, Essentials of Craniomaxillofacial Trauma, Taylor & Francis Group, LLC, St. Louis, Missouri, 2012.
9. Robert H. Mathog, Michael A. Carron, Terry Y. Shibuya, Mathog' s Atlas of Craniofacial Trauma, 2nd Edition, Wolters Kluwer Health, 2012.
10. Neelima Anil Malik, Textbook of Oral and Maxillofacial Surgery, 3rd Edition, Jaypee Brothers Medical Publishers, New Delhi, India, 2012.
11. James R. Hupp, Edward Ellis III, Myron R. Tucker, Contemporary Oral and Maxillofacial Surgery, 6th Edition, Elsevier Mosby, St. Louis, Missouri, 2014.

12. David A. Bitonti, Richard H. Haug, Atlas of the Oral and Maxillofacial Surgery Clinics of North America: Craniomaxillofacial Trauma, Elsevier Inc., Philadelphia, Pennsylvania, March 2013, Volume 21, Number 1
13. J. O. Andreasen, L. K. Bakland, M. T. Flores, F. M. Andreasen, L. Andersson, Traumatic Dental Injuries – A Manual, 3rd Edition, Wiley-Blackwell, Copenhagen, 2011.
14. L. Filograna, S. Ross, S. Bolliger, T. Germerott, U. Preiss, PM. Flach, M. Thali, Blood Aspiration as a Vital Sign Detected by Postmortem Computed Tomography Imaging, J Forensic Sci. May 2011; 56 (3): 630-7
15. John F. Mullane, Gary L. Huber, Neven A. Popovic, Robert G. Wilfong, Stephen R. Bielke, Denise M. O'Connel, F. Marc La Force, Aspiration of Blood and Pulmonary Host Defense Mechanisms, Ann Surg. 1974 Aug; 180(2): 236-242.
16. Dušan Zečević, Josip Škavić, Načela sudskomedicinskih vještačenja, Naklada Ljevak, Medicinska biblioteka, Zagreb, 2010.

## **10. ŽIVOTOPIS**

Stella Hobljaj je rođena 28. ožujka 1988. godine u Čakovcu. Dvojezičnu osnovnu školu I Lendava u Sloveniji upisuje 1995. godine, a osnovnoškolsko obrazovanje završava 2003. godine. Iste godine upisuje gimnaziju u Gimnaziji Franca Miklošiča Ljutomer u Sloveniji, koju završava 2007. godine. Integrirani preddiplomski i diplomski sveučilišni studij medicine na Medicinskom fakultetu Sveučilišta u Rijeci upisuje 2007. godine.